This is a digital copy of a book that was preserved for generations on library shelves before it was carefully scanned by Google as part of a project to make the world's books discoverable online.

It has survived long enough for the copyright to expire and the book to enter the public domain. A public domain book is one that was never subject to copyright or whose legal copyright term has expired. Whether a book is in the public domain may vary country to country. Public domain books are our gateways to the past, representing a wealth of history, culture and knowledge that's often difficult to discover.

Marks, notations and other marginalia present in the original volume will appear in this file - a reminder of this book's long journey from the publisher to a library and finally to you.

Usage guidelines

Google is proud to partner with libraries to digitize public domain materials and make them widely accessible. Public domain books belong to the public and we are merely their custodians. Nevertheless, this work is expensive, so in order to keep providing this resource, we have taken steps to prevent abuse by commercial parties, including placing technical restrictions on automated querying.

We also ask that you:

+ *Make non-commercial use of the files* We designed Google Book Search for use by individuals, and we request that you use these files for personal, non-commercial purposes.
+ *Refrain from automated querying* Do not send automated queries of any sort to Google's system: If you are conducting research on machine translation, optical character recognition or other areas where access to a large amount of text is helpful, please contact us. We encourage the use of public domain materials for these purposes and may be able to help.
+ *Maintain attribution* The Google "watermark" you see on each file is essential for informing people about this project and helping them find additional materials through Google Book Search. Please do not remove it.
+ *Keep it legal* Whatever your use, remember that you are responsible for ensuring that what you are doing is legal. Do not assume that just because we believe a book is in the public domain for users in the United States, that the work is also in the public domain for users in other countries. Whether a book is still in copyright varies from country to country, and we can't offer guidance on whether any specific use of any specific book is allowed. Please do not assume that a book's appearance in Google Book Search means it can be used in any manner anywhere in the world. Copyright infringement liability can be quite severe.

About Google Book Search

Google's mission is to organize the world's information and to make it universally accessible and useful. Google Book Search helps readers discover the world's books while helping authors and publishers reach new audiences. You can search through the full text of this book on the web at `http://books.google.com/`

A propos de ce livre

Ceci est une copie numérique d'un ouvrage conservé depuis des générations dans les rayonnages d'une bibliothèque avant d'être numérisé avec précaution par Google dans le cadre d'un projet visant à permettre aux internautes de découvrir l'ensemble du patrimoine littéraire mondial en ligne.

Ce livre étant relativement ancien, il n'est plus protégé par la loi sur les droits d'auteur et appartient à présent au domaine public. L'expression "appartenir au domaine public" signifie que le livre en question n'a jamais été soumis aux droits d'auteur ou que ses droits légaux sont arrivés à expiration. Les conditions requises pour qu'un livre tombe dans le domaine public peuvent varier d'un pays à l'autre. Les livres libres de droit sont autant de liens avec le passé. Ils sont les témoins de la richesse de notre histoire, de notre patrimoine culturel et de la connaissance humaine et sont trop souvent difficilement accessibles au public.

Les notes de bas de page et autres annotations en marge du texte présentes dans le volume original sont reprises dans ce fichier, comme un souvenir du long chemin parcouru par l'ouvrage depuis la maison d'édition en passant par la bibliothèque pour finalement se retrouver entre vos mains.

Consignes d'utilisation

Google est fier de travailler en partenariat avec des bibliothèques à la numérisation des ouvrages appartenant au domaine public et de les rendre ainsi accessibles à tous. Ces livres sont en effet la propriété de tous et de toutes et nous sommes tout simplement les gardiens de ce patrimoine. Il s'agit toutefois d'un projet coûteux. Par conséquent et en vue de poursuivre la diffusion de ces ressources inépuisables, nous avons pris les dispositions nécessaires afin de prévenir les éventuels abus auxquels pourraient se livrer des sites marchands tiers, notamment en instaurant des contraintes techniques relatives aux requêtes automatisées.

Nous vous demandons également de:

+ *Ne pas utiliser les fichiers à des fins commerciales* Nous avons conçu le programme Google Recherche de Livres à l'usage des particuliers. Nous vous demandons donc d'utiliser uniquement ces fichiers à des fins personnelles. Ils ne sauraient en effet être employés dans un quelconque but commercial.

+ *Ne pas procéder à des requêtes automatisées* N'envoyez aucune requête automatisée quelle qu'elle soit au système Google. Si vous effectuez des recherches concernant les logiciels de traduction, la reconnaissance optique de caractères ou tout autre domaine nécessitant de disposer d'importantes quantités de texte, n'hésitez pas à nous contacter. Nous encourageons pour la réalisation de ce type de travaux l'utilisation des ouvrages et documents appartenant au domaine public et serions heureux de vous être utile.

+ *Ne pas supprimer l'attribution* Le filigrane Google contenu dans chaque fichier est indispensable pour informer les internautes de notre projet et leur permettre d'accéder à davantage de documents par l'intermédiaire du Programme Google Recherche de Livres. Ne le supprimez en aucun cas.

+ *Rester dans la légalité* Quelle que soit l'utilisation que vous comptez faire des fichiers, n'oubliez pas qu'il est de votre responsabilité de veiller à respecter la loi. Si un ouvrage appartient au domaine public américain, n'en déduisez pas pour autant qu'il en va de même dans les autres pays. La durée légale des droits d'auteur d'un livre varie d'un pays à l'autre. Nous ne sommes donc pas en mesure de répertorier les ouvrages dont l'utilisation est autorisée et ceux dont elle ne l'est pas. Ne croyez pas que le simple fait d'afficher un livre sur Google Recherche de Livres signifie que celui-ci peut être utilisé de quelque façon que ce soit dans le monde entier. La condamnation à laquelle vous vous exposeriez en cas de violation des droits d'auteur peut être sévère.

À propos du service Google Recherche de Livres

En favorisant la recherche et l'accès à un nombre croissant de livres disponibles dans de nombreuses langues, dont le français, Google souhaite contribuer à promouvoir la diversité culturelle grâce à Google Recherche de Livres. En effet, le Programme Google Recherche de Livres permet aux internautes de découvrir le patrimoine littéraire mondial, tout en aidant les auteurs et les éditeurs à élargir leur public. Vous pouvez effectuer des recherches en ligne dans le texte intégral de cet ouvrage à l'adresse `http://books.google.com`

LANE
MEDICAL LIBRARY
SEAL OF THE LELAND STANFORD JUNIOR UNIVERSITY
SEMPER VIRENS
1885
Gift
Dr. L. M. Aldana

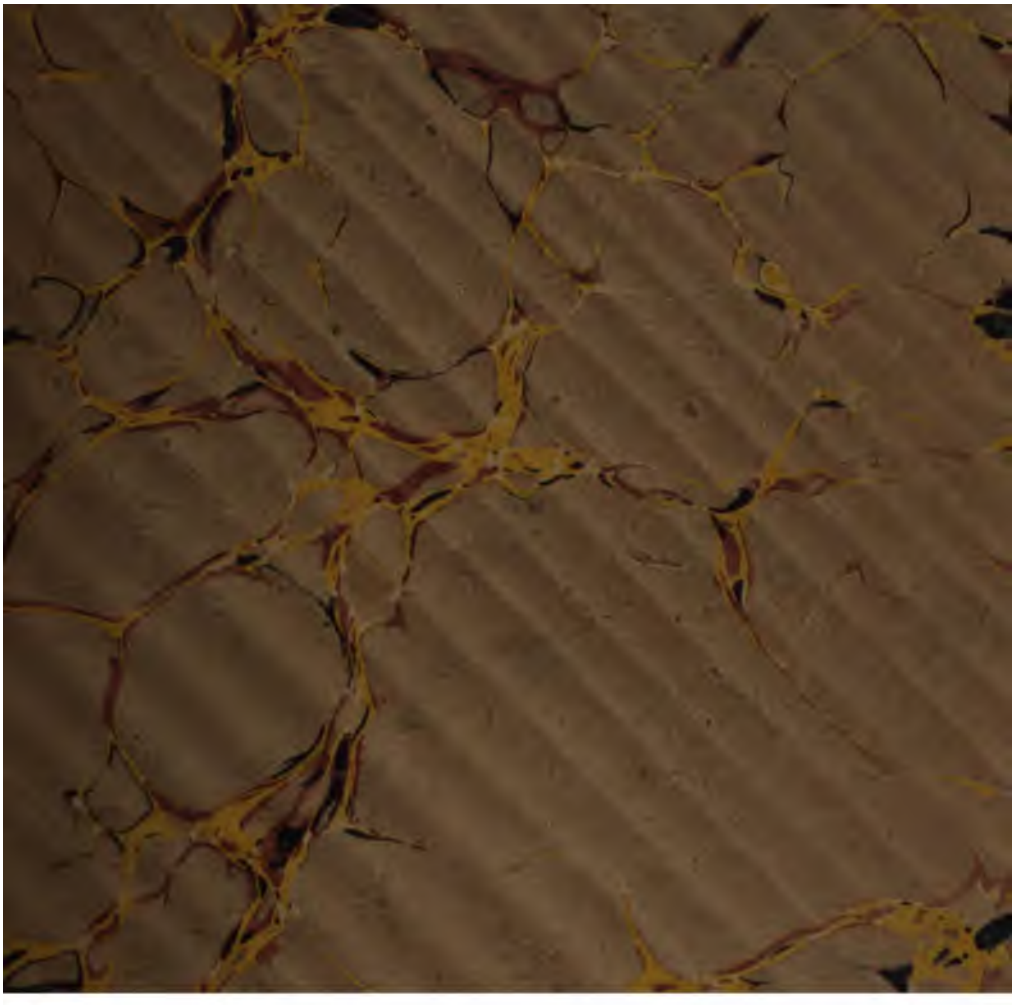

Bernardo Ortiz
Montellano;
Mexico 25 de
1893

TRAITÉ

D'ANATOMIE

DESCRIPTIVE

III

PARIS — IMPRIMERIE E. MARTINET, RUE MIGNON, 2.

TRAITÉ
D'ANATOMIE
DESCRIPTIVE

AVEC FIGURES INTERCALÉES DANS LE TEXTE

PAR

PH. C. SAPPEY

PROFESSEUR D'ANATOMIE A LA FACULTÉ DE MÉDECINE DE PARIS
MEMBRE DE L'ACADÉMIE DE MÉDECINE

TROISIÈME ÉDITION REVUE ET AMÉLIORÉE

TOME TROISIÈME

NÉVROLOGIE — ORGANES DES SENS

PARIS

V ADRIEN DELAHAYE ET Cie, LIBRAIRES-ÉDITEURS

PLACE DE L'ÉCOLE-DE-MÉDECINE

1877

Tous droits réservés.

524
v. 3
877

ANATOMIE DESCRIPTIVE

NÉVROLOGIE

CONSIDÉRATIONS GÉNÉRALES SUR L'APPAREIL DE L'INNERVATION

Tout être doué de la faculté de sentir et de se mouvoir se compose de deux ordres d'organes, les uns qui président à sa nutrition, les autres qui établissent ses rapports avec le monde extérieur. — Absorber des éléments réparateurs, les modifier, les disséminer dans toutes les parties du corps, puis les assimiler à ces parties, et les reprendre plus tard pour les renouveler sans cesse, tel est le rôle confié aux premiers; — recueillir les impressions du dehors par mille canaux divers, percevoir ces impressions et réagir ensuite par d'autres canaux sur l'appareil locomoteur, tel est l'attribut essentiel des seconds.

Les organes consacrés à la vie intérieure ou nutritive se succèdent comme les rouages d'une montre, de telle sorte que lorsque le premier anneau de cette chaîne entre en mouvement, celui-ci se communique de proche en proche à tous les autres.

Les organes préposés à la vie extérieure ou animale rayonnent autour d'un centre qui les domine à la fois et par la position plus élevée qu'il occupe, et par l'importance de ses fonctions. Ce centre vers lequel converge tout sentiment, d'où part tout mouvement, d'où naissent toutes les impulsions de l'instinct, tous les actes de la volonté, tous les phénomènes de l'intelligence, ce centre, qui envoie des rameaux à tous les organes et qui établit ainsi entre toutes les fonctions la plus parfaite harmonie, constitue l'*appareil de l'innervation*, appelé aussi *système nerveux*.

Grouper dans un ordre méthodique l'ensemble des faits qui se rattachent à l'étude de ce grand appareil, tel est le but que se propose la névrologie.

Ramené à son expression la plus simple, l'appareil de l'innervation se présente à nous sous la forme d'un axe médian duquel naissent des irradiations destinées à le mettre en communication avec nos divers organes. Il comprend donc dans sa constitution deux parties bien différentes :

81733

1° Une partie centrale, impaire et symétrique, qui se prolonge de la cavité du crâne dans la cavité du rachis : c'est l'*axe cérébro-spinal* ou *encéphalo-médullaire*, qu'on désigne aussi sous les noms de *centre nerveux* et de *système nerveux central;*

2° Une partie ramifiée et symétrique aussi, affectant la forme de cordons. Ces cordons sont les nerfs proprement dits; envisagés dans leur ensemble, ils forment le *système nerveux périphérique.*

La partie centrale, grêle et cylindrique dans tout le trajet qu'elle parcourt à l'intérieur du rachis, se termine, à son extremité supérieure ou céphalique, par un large renflement qui en a été considéré, avec raison, comme un épanouissement, comme une sorte d'efflorescence. Elle préside à la sensibilité et au mouvement, à l'intelligence et à la volonté; elle tient en outre sous son influence les principaux phénomènes de la circulation, de la calorification et de la nutrition.

La partie périphérique, irradiée par ses innombrables divisions dans tous les points de l'économie, relie chacun de ceux-ci au centre commun. Elle joue le rôle de simple conducteur : conducteur du sentiment pour les cordons nerveux qui convergnent de la périphérie au centre, conducteur du mouvement pour ceux qui se portent du centre à la périphérie.

L'appareil de l'innervation est donc remarquable par la disposition rayonnée qu'il affecte, et par l'étroite subordination de ses parties ramifiées ou périphériques à un centre commun.

Cette disposition générale se modifie, du reste, très-notablement suivant qu'on descend ou remonte la série animale. — En la descendant, on voit la partie centrale diminuer peu à peu de volume, puis disparaître dans les invertébrés, dont le système nerveux se compose d'un nombre variable de petits départements jouant chacun le rôle de centre, et reliés entre eux par les communications qu'ils échangent. — Plus on s'élève, au contraire, et plus aussi l'appareil de l'innervation tend à se centraliser, plus l'axe cérébro-spinal acquiert d'importance, plus son extrémité céphalique devient prédominante. En même temps que celle-ci augmente de volume, sa surface se soulève, se contourne, se couvre de plis et replis de plus en plus nombreux et de plus en plus saillants.

Ces replis ou *circonvolutions*, dont on ne trouve aucun vestige sur l'encéphale des reptiles et les oiseaux, se montrent dans la plupart des mammifères. Ils apparaissent chez les rongeurs, puis se développent de plus en plus en passant de ces animaux aux ruminants et aux carnassiers, de ceux-ci aux quadrumanes, et de ces derniers à l'homme, qui par le nombre et la hauteur de ses circonvolutions, c'est-à-dire par la vaste étendue de sa masse nerveuse centrale, plus encore que par le poids et le volume de celle-ci, se place à une grande hauteur au-dessus des animaux les plus rapprochés de lui par leur système nerveux.

Volume de plus en plus prépondérant, surface graduellement croissante de la masse nerveuse centrale : tels sont donc les attributs que revêt l'appareil de l'innervation en parcourant la série de ses perfectionnements dans l'échelle animale. L'observation nous montre que ces deux éléments de la perfectibilité nerveuse, le volume et la surface, s'associent dans des proportions correspondantes, et que les lois réglant cette association président à la répartition de l'intelligence dans les divers animaux : c'est sur la réunion de ces deux éléments, portés chez lui à leur plus haut degré de développement, que repose la supériorité intellectuelle de l'homme sur tous les êtres qui l'entourent.

Considéré dans ses connexions avec les principaux organes de l'économie, l'appareil de l'innervation a été divisé par Bichat en deux parties : le *système nerveux de la vie animale*, et le *système nerveux de la vie organique*.— Le premier comprend l'axe cérébro-spinal et tous les nerfs qui se rendent aux organes de la vie de relation. — Le second est composé de deux longues séries de ganglions, échelonnés sur les côtés de la colonne vertébrale, reliés entre eux par des cordons longitudiaux, et formant le point de départ des filets nerveux qui se rendent aux viscères de la digestion, de la respiration, de la sécrétion urinaire et de la génération.

Mais l'observation a démontré que les nerfs ramifiés dans les organes de la vie végétative tirent aussi leur origine du centre nerveux. Les deux systèmes nerveux ne sont donc pas indépendants, et la distinction établie par Bichat n'est plus acceptable.

Cependant, on ne saurait contester que les nerfs destinés aux viscères du tronc présentent une disposition qui leur est propre. S'il n'y a pas lieu de scinder l'appareil de l'innervation en deux portions complétement distinctes, on peut du moins partager les cordons nerveux en deux ordres : ceux qui se rendent aux organes de la vie extérieure, et ceux qui se terminent dans les organes de la vie nutritive : les premiers, caractérisés par la simplicité de leur distribution ; les seconds, remarquables, au contraire, par les intrications compliquées qu'ils présentent et par la multiplicité des ganglions échelonnés sur leur trajet.

Envisagé dans la série des vertébrés et plus particulièrement chez l'homme, l'appareil de l'innervation nous offre donc à considérer :

1° Le système nerveux central que nous étudierons d'abord dans son ensemble, puis dans chacune des parties qui le composent ;

2° Les nerfs de la vie animale, qui forment la plus grande partie du système nerveux périphérique, et dont la description sera précédée aussi de considérations générales ;

3° Les nerfs de la vie nutritive, collectivement désignés sous le nom de nerf *grand sympathique*, et appelés aussi nerf trisplanchnique, système nerveux ganglionnaire.

I. — SYSTÈME NERVEUX CENTRAL

CHAPITRE PREMIER

CONSIDÉRATIONS GÉNÉRALES

Le mode de conformation de l'axe cérébro-spinal rappelle celui de la cavité dans laquelle il est logé. La partie de cet axe qui occupe le canal rachidien est allongée et arrondie : elle porte le nom de *moelle épinière*. Celle qui remplit la cavité du crâne représente un segment d'ovoïde : elle a reçu le nom d'*encéphale*.

La moelle épinière, semblable à elle-même sur tous les points de son étendue, forme évidemment un seul et même organe. — L'encéphale, sillonné par des scissures profondes, se décompose en quatre principaux segments ainsi disposés : le *cerveau*, qui occupe la partie supérieure de la cavité crânienne et qui en remplit la presque totalité ; le cervelet, situé au-dessous du cerveau, sur les fosses cérébelleuses ; l'isthme de l'encéphale, s'étendant de l'un à l'autre et obliquement couché sur la gouttière basilaire ; le bulbe rachidien, qui repose sur la partie terminale de cette gouttière, au niveau du trou occipital.

Le cerveau est subdivisé lui-même, par une scissure médiane, en deux segments plus petits, qui ont reçu le nom d'*hémisphères cérébraux*. — Sur la partie inférieure et médiane du cervelet on remarque une scissure analogue, qui sépare les deux hémisphères cérébelleux. — L'isthme de l'encéphale se bifurque supérieurement pour se continuer avec les hémisphères cérébraux, et inférieurement pour se continuer avec les hémisphères cérébelleux. — Le bulbe rachidien, situé sur le prolongement de l'isthme, l'unit à la moelle épinière.

D'une structure très-délicate, le système nerveux central est, parmi nos organes, celui qui se trouve le plus complétement dépourvu de tout moyen de résistance. Mais la nature a multiplié autour de lui les conditions qui pouvaient contribuer à le protéger. Dans ce but elle l'a entouré de plusieurs enveloppes, d'autant plus résistantes qu'elles sont plus extérieures, et d'une couche de liquide au sein duquel il est comme immergé.

La plus superficielle de ses enveloppes est constituée par le crâne et le rachis qui le couvre à la manière d'un bouclier.

La seconde est une membrane fibreuse l'entourant aussi de tous côtés ; mais elle pénètre en outre dans les scissures qui séparent les diverses parties de l'encéphale, et complète ainsi leur engaînement.

La troisième présente les caractères propres aux membranes séreuses, dont elle diffère cependant sous quelques rapports.

La quatrième a pour attribut distinctif son extrême vascularité : les vaisseaux qui contribuent à la former se divisent et subdivisent en s'anastomosant, et ne plongent dans l'épaisseur du système nerveux central qu'à l'état de simples capillaires, c'est-à-dire lorsqu'ils sont assez déliés pour ne plus compromettre sa texture intime par les variations incessantes de leur calibre.

Entre la tunique séreuse et la tunique vasculaire s'étale une couche de sérosité, le *liquide céphalo-rachidien*, qui entoure toute la surface de l'axe cérébro-spinal, en se prolongeant jusqu'à l'extrémité inférieure du rachis. Ce liquide, dont la quantité varie suivant les individus, mais dont l'existence est constante, a pour destination aussi de protéger le centre nerveux : une plus grande quantité de sang pénètre-t-elle dans le crâne (ce qui a lieu au moment où le ventricule gauche se contracte et pendant le mouvement d'expiration), il lui cède sa place en fuyant vers le rachis, et met ainsi l'encéphale à l'abri de toute compression. Cette quantité est-elle moindre, il y a au contraire tendance au vide, et le même liquide, sollicité par cette tendance, remonte vers la cavité crânienne. Il oscille donc perpétuellement du crâne vers le rachis et du rachis vers le crâne, pour maintenir autour de l'encéphale une pression uniforme. Le système nerveux central, en un mot, est protégé par ses enveloppes contre les agents du dehors, et par le liquide sous-arachnoïdien contre l'influence de toutes les causes qui pourraient le comprimer en modifiant sa circulation.

§ I. — DES DEUX SUBSTANCES DU SYSTÈME NERVEUX CENTRAL

L'axe cérébro-spinal est composé de deux substances qui diffèrent par leur couleur et leur consistance, par les éléments dont elles sont formées, et par les attributions dévolues à chacune d'elles.

L'une de ces substances présente une couleur blanche, l'autre une couleur grise. — La première est opaque; elle se montre sous le même aspect et avec le même éclat sur toute l'étendue du centre nerveux. — Mais la seconde varie beaucoup sous ce rapport; réduite en tranches minces elle devient demi-transparente; sa couleur est d'un gris presque blanc à la surface du cerveau, et d'un brun noirâtre ou tout à fait noire sur quelques points; entre ces deux teintes extrêmes viennent se ranger une foule de nuances intermédiaires.

La substance blanche, bien que très-molle, possède cependant un certain degré de fermeté que n'offre pas la substance grise. Cette dernière est dépourvue de toute consistance; considérée sous ce point de vue, elle a été comparée avec raison à une sorte de pulpe.

Les deux substances ne prennent pas une part égale à la constitution du

système nerveux central. La substance blanche en forme les deux tiers ou les trois quarts environ.

Leur mode de répartition est très-variable. Sur la moelle épinière, la substance blanche occupe la périphérie; elle entoure complétement la substance grise. Sur le cerveau et le cervelet, c'est celle-ci au contraire qui s'étale à la surface. Dans l'épaisseur de l'encéphale, on les voit se mélanger de la manière la plus intime sur un grand nombre de points; on peut même dire que, partout où l'on rencontre de la substance grise, elle se trouve mêlée à la substance blanche.

A. — Structure de la substance grise.

La substance grise comprend dans sa composition : 1° des cellules nerveuses qui en représentent l'élément essentiel; 2° des tubes nerveux; 3° une substance granuleuse qui remplit les intervalles compris entre les cellules et les tubes; 4° des myélocytes; 5° des capillaires sanguins.

A. **Cellules nerveuses.** — Elles sont appelées aussi *corpuscules nerveux*, *cellules* et *corpuscules ganglionnaires*. Chacune de ces cellules présente une partie contenante et une partie contenue.

La partie contenante ou périphérique est mince, homogène et d'aspect fibroïde sans être fibreuse. En la soumettant à l'action du nitrate d'argent. M. Grandry a constaté qu'elle présente des stries alternativement claires et foncées, très-analogues à celle des fibres musculaires de la vie animale. Cette enveloppe, admise par M. Ch. Robin, par Stilling, par Walther, est niée aujourd'hui par un très-grand nombre d'auteurs, pour lesquels la partie périphérique et la partie centrale des cellules nerveuses sont complétement identiques.

La partie contenue diffère, ainsi que l'a très-bien fait remarquer M. Polaillon, suivant qu'on l'examine à l'état physiologique ou dans l'état cadavérique. Pendant la vie, elle revêt les caractères d'une substance hyaline, assez compacte et très-réfringente. Huit ou dix heures après la mort, cette substance se coagule et devient granuleuse. Les granulations qu'elle renferme alors sont arrondies, très-petites et très-pâles, rarement d'une teinte foncée; quelquefois ce contenu revêt une apparence fibrillaire ou granulo-fibrillaire. — Dans quelques cellules, à ces granulations pâles viennent s'ajouter des granulations pigmentaires qui se déposent autour du noyau, ou se collectent sur un point limité et qui sont parfois assez nombreuses pour remplir la cavité de la cellule.

Au centre du contenu se trouve le *noyau*, constitué par une simple vésicule sphérique à contour très-net; cette vésicule contient un liquide transparent et un nucléole, plus rarement deux.

Le volume des cellules est très-variable. Leur diamètre pour quelques-

unes ne dépasse pas $0^{mm},02$; pour d'autres il s'élève jusqu'à $0^{mm},12$ et $0^{mm},14$. On peut donc les diviser en grosses, moyennes et petites. Sur le même point, du reste, les trois ordres de cellules peuvent se trouver réunis; mais dans certaines régions les grosses se montrent en plus grand nombre: ailleurs ce sont au contraire les petites qui prédominent. — Le noyau est en général proportionnel à leurs dimensions.

Leur forme ne présente pas moins de variété que le volume. Les cellules, en effet, donnent naissance à des prolongements; or, leur mode de configuration est en grande partie subordonné au nombre de ceux-ci. Les unes ne possèdent qu'un seul prolongement; d'autres en possèdent deux, ou plusieurs : d'où les noms de *cellules unipolaires, bipolaires, tripolaires* et *multipolaires*, sous lesquels elles ont été distinguées. Les cellules unipolaires sont arrondies ou piriformes; les bipolaires, allongées ou fusiformes; les tripolaires, plus ou moins triangulaires. Les multipolaires affectent une forme étoilée.

On a cru longtemps qu'il existait en outre des cellules privées de tout prolongement, et quelques anatomistes le pensent encore. Mais l'existence de ces cellules *apolaires* est aujourd'hui justement contestée.

Les prolongements cellulaires, quelquefois assez larges à leur point de départ, ne tardent pas à se retrécir très-notablement, en sorte qu'ils ont pour caractère commun leur extrême ténuité. Quelques-uns se divisent et subdivisent dans leur trajet. Formés de la même substance que les cellules, ils participent de la mollesse et de la fragilité de celles-ci, d'où il suit que lorsqu'on veut procéder à leur étude, on les déchire et les détruit en très-grand nombre; le plus souvent même aucun n'échappe à cette ruine générale. Il est donc extrêmement difficile de les suivre. Cependant les recherches faites sur ce point ont démontré qu'ils peuvent être partagés en deux ordres. Les uns se rendent d'une cellule à une autre; ils forment avec celles-ci, lorsqu'ils se multiplient, une sorte de réseau. Les autres vont se continuer avec les tubes nerveux dont ils constituent l'origine.

b. **Tubes nerveux.** — Les tubes nerveux, ou *fibres nerveuses*, se composent aussi de deux parties : d'une partie contenue et d'une partie contenante. — La partie contenue n'est autre chose qu'un prolongement de cellules; elle forme l'axe de la fibre nerveuse, d'où les noms de *cylinder axis*, de *cylindre de l'axe*, de *cylindre-axe* et de *filament axile*, qui lui ont été donnés. Ce filament est transparent, cylindrique ou un peu aplati, solide mais très-souple; il offre en général un aspect homogène, très-rarement un aspect finement granulé ou fibroïde. Selon Schultze, cependant, les stries longitudinales seraient constantes, et le cylindre-axe serait décomposable en fibrilles élémentaires, opinion qui a été justement contestée. Fromann dit avoir vu sur toute la longueur de celui-ci des stries transversales signalées aussi par M. Grandry.

La partie enveloppante des tubes nerveux, dans l'état de vie, est semi-liquide, de consistance visqueuse, diaphane; elle réfracte très-fortement la lumière. Après la mort, par suite de l'action seule du refroidissement, et sous l'influence de certains réactifs, comme l'acool et les acides, elle se coagule assez rapidement de la périphérie vers le centre. En se coagulant elle change entièrement d'aspect; elle perd sa transparence, se brise sous la moindre pression, et ne paraît plus alors constituée que par des fragments irrégulièrement empilés et entourant le cylindre d'axe : c'est à cette partie enveloppante que s'appliquent les noms de *myéline*, de *moelle*, de *substance médullaire*.

Quelques auteurs admettent qu'à ces deux éléments des tubes nerveux s'en superpose un troisième, qui entourerait la myéline à la manière d'une gaîne. Nous verrons bientôt cette gaîne apparaître en effet; mais c'est seulement sur la partie périphérique du système nerveux qu'on la rencontre. Sur la moelle épinière et l'encéphale elle fait défaut : ou bien, si elle existe, elle se trouve réduite à un tel degré de ténuité qu'il n'a pas été possible jusqu'à présent de constater son existence.

Le cylindre d'axe et la myéline concourent pour une part à peu près égale à la formation des tubes nerveux. A leur point de départ, ceux-ci sont exclusivement formés par le prolongement émané des cellules. Mais en s'éloignant de leur origine les cylindres d'axe s'entourent peu à peu de substance médullaire. Les deux éléments qui les composent sont loin, du reste, d'offrir la même importance; le cylindre d'axe est l'élément essentiel ou caractéristique du tube nerveux; la myéline semble n'avoir d'autres attributions que de l'isoler et de le protéger.

c. **Substance granulée.** — Cette substance, assez abondante et très-pâle, présente une grande analogie d'aspect avec celle que renferment les cellules nerveuses. Il semblerait donc assez rationnel de la considérer comme un élément nerveux, opinion qu'admettent en effet Henle et Ch. Robin, mais très-constestée par un grand nombre d'anatomistes, qui ne voient dans cette substance qu'une variété du tissu conjonctif.

d. **Myélocytes.** — M. Ch. Robin a décrit sous ce nom des noyaux et des cellules, sphériques ou ovoïdes, disséminés dans la substance grise du système nerveux central. Les noyaux plus abondants que les cellules présentent un contour foncé, et sont généralement dépourvus de nucléoles. — Les cellules contiennent un noyau semblable à ceux qui précèdent. Elles sont très-petites; leur diamètre, pour la plupart, n'excède pas $0^{mm},01$.

e. **Capillaires sanguins.** — La substance grise est remarquable par la multiplicité des vaisseaux sanguins qu'elle reçoit. Ces capillaires forment dans son épaisseur un réseau à mailles très-serrées. Ce qui les caractérise plus spécialement ici, c'est la présence d'une gaîne assez large, très-mince, transparente, entourant chacun d'eux et contenant en outre un liquide

granuleux, gaîne signalée aussi par M. Charles Robin, et considérée par cet auteur comme étant de nature lymphatique.

B. — Structure de la substance blanche.

La substance blanche, beaucoup plus simple que la substance grise, est composée de trois éléments : de tubes nerveux, d'une substance amorphe qui soutient tous ces tubes et de capillaires sanguins.

Les tubes nerveux forment la presque totalité de la substance blanche, laquelle n'est en réalité qu'une vaste agglomération de cylindres d'axe entourés de myéline. Tous ces tubes se continuent avec ceux de la substance grise, dont ils sont le prolongement; tous, par conséquent, tirent leur origine des cellules ganglionnaires. Leur diamètre est généralement de $0^{mm},005$ à $0^{mm},008$.

L'absence d'une gaîne autour de la myéline permet de les dissocier assez facilement, mais leur communique une souplesse et une mollesse extrêmes; les tubes des organes centraux contrastent étrangement sous ce point de vue avec ceux des cordons nerveux. — La direction qu'ils affectent les uns à l'égard des autres est très-variable : sur certains points ils se juxtaposent, et restent ainsi parallèles dans une étendue plus ou moins grande de leur trajet; sur d'autres ils s'entrecroisent et constituent, lorsqu'ils proviennent de sources très-différentes, des réseaux souvent très-compliqués.

La substance amorphe, qui entre comme élément accessoire dans la constitution du système nerveux central, a été peu étudiée, et ne nous est encore que très-imparfaitement connue.

Deux opinions très-différentes partagent les anatomistes sur ce point. Un grand nombre d'observateurs pensent, avec Virchow, que cette substance interposée aux principaux faisceaux de tubes nerveux et aux tubes eux-mêmes, est une simple variété du tissu conjonctif qu'ils désignent sous le nom de *névroglie*. Pour M. Henle, elle serait analogue à la substance granulée de la substance grise; en la soumettant à l'action des réactifs, cet auteur a reconnu qu'elle se comporte comme cette substance et nullement comme le tissu lamineux. M. Ch. Robin pense qu'elle n'est rien autre chose que cette substance elle-même, qui, dans les premiers temps de la vie, se trouve répartie presque également dans toute l'épaisseur et dans toutes les parties du centre nerveux; mais après le développement de celui-ci elle devient de plus en plus rare dans la substance médullaire, tandis qu'elle reste encore très-abondante dans la substance grise.

Les capillaires sanguins, beaucoup moins nombreux dans la substance blanche que dans la substance grise, suivent, pour la plupart, la direction des tubes nerveux. Ils s'anastomosent aussi dans leur trajet et forment un réseau dont les mailles sont ici sensiblement plus larges.

Les capillaires de l'une et l'autre substance deviennent très-fréquemment le siége d'une infiltration de granulations graisseuses, altération qui peut être considérée comme normale chez le vieillard ; elle a pour effet de diminuer la résistance de leurs parois ; et comme elle coïncide souvent avec l'hypertrophie du ventricule gauche, elle nous explique la facilité avec laquelle ils cèdent à cet âge à la pression du sang, et la fréquence de l'apoplexie dans les dernières périodes de la vie.

D. — *Attributions propres à chacune des deux substances.*

Les attributions des deux substances diffèrent très-notablement. La substance grise joue le rôle actif et la substance blanche un rôle purement passif. La première est à la seconde ce que le corps charnu d'un muscle est à son tendon, ce que le corps d'une glande est à son conduit excréteur.

La substance grise préside aux sensations, à l'intelligence et à la volonté; elle préside aussi à nos mouvements; elle tient sous sa dépendance les principaux phénomènes de la circulation, de la calorification et de la nutrition. Toute atteinte portée à sa structure se traduit au dehors par quelque trouble de la pensée, du sentiment et du mouvement, ou bien par quelque désordre dans l'une des grandes fonctions de la vie végétative. De ses altérations si variées résultent le délire, les convulsions, la démence, la paralysie générale, etc. Les éléments qui la composent ne participent pas tous, du reste, à des fonctions d'un ordre si élevé; la cellule ou corpuscule ganglionnaire en est le siége spécial; la plupart des auteurs s'accordent même pour admettre qu'elle en est le siége exclusif.

La substance blanche, ou plutôt les tubes nerveux sont de simple conducteurs qui transmettent de la périphérie au centre les impressions faites sur nos sens, et du centre à la périphérie les incitations destinés à provoquer la contraction des muscles. Les usages que remplissent ces tubes permettent donc de les diviser en sensitifs et moteurs. A ces deux ordres vient s'en ajouter un troisième, les *tubes végétatifs*, qui tiennent sous leur influence les fonctions de la vie nutritive et de la calorification.

Quelques auteurs avaient d'abord pensé, avec M. Jacubowitsch, qu'aux trois ordres de tubes correspondent trois ordres de cellules nerveuses. Ils avaient cru pouvoir distinguer celles-ci en grosses ou motrices, petites ou sensitives, et moyennes ou sympathiques. Mais parmi celles qui correspondent aux tubes moteurs, s'il en est de grosses, plus nombreuses en général au niveau de leur origine, on en rencontre aussi de moyennes et de petites. Il en est de même pour celles qui se trouvent en connexion avec les nerfs sensitifs; si les petites sont ici plus multipliées, les grosses et les moyennes ne font pas défaut. Cette distinction, inspirée par des considérations purement physiologiques, a dû être abandonnée.

CHAPITRE II

DES ENVELOPPES DU SYSTÈME NERVEUX CENTRAL

Ces enveloppes ou *méninges* sont au nombre de trois : la *dure-mère*, l'*arachnoïde* et la *pie-mère*. A la dernière se rattache l'étude du liquide *céphalo-rachidien* et des *granulations de Pacchioni*.

ARTICLE PREMIER

DURE-MÈRE

La dure-mère est la plus extérieure, la plus épaisse et la plus résistante des trois membranes qui entourent l'axe encéphalo-médullaire.

Cette membrane s'étend du crâne à l'extrémité inférieure du canal sacré. Comme le centre nerveux, elle revêt la forme d'un long cylindre surmonté d'une sphère. On peut lui considérer par conséquent une portion supérieure ou crânienne, et une portion inférieure ou rachidienne.

§. 1. — Dure-mère cranienne.

Préparation. — 1° Inciser le cuir chevelu d'avant en arrière et rabattre de chaque côté les téguments, ainsi que les muscles temporaux. 2° Enlever à droite et à gauche du plan médian, à l'aide de deux traits de scie, l'un parallèle et l'autre perpendiculaire à ce plan, un segment de la voûte du crâne, de manière à laisser seulement un arc antéro-postérieur de 2 centimètres de largeur. 3° Détacher ce segment, puis inciser la portion de dure-mère qui lui correspond, et retirer de la cavité crânienne toute la masse encéphalique.

La dure-mère crânienne est l'enveloppe fibreuse de l'encéphale, dont elle sépare les principaux segments à l'aide de prolongements ou cloisons qui constituent pour chacun d'eux une gaîne secondaire Cette enveloppe nous offre à étudier ses deux surfaces et sa structure.

A. *Surface externe de la dure-mère crânienne.*

Elle est inégale, légèrement rugueuse et en rapport immédiat avec les parois du crâne, auxquelles elle adhère comme le périoste adhère aux os. Cette adhérence, établie par des prolongements fibreux et vasculaires, ne se montre pas également intime sur tous les points; elle est plus faible à la partie supérieure de la boîte osseuse qu'on enlève assez facilement, très-solide au contraire sur la base de cette cavité dont il est impossible de la

détacher par voie d'arrachement. On peut dire, d'une manière générale, que les points les plus saillants sont ceux où son adhérence devient la plus forte, et les plus déprimés ceux sur lesquels elle est la moins prononcée : ainsi la dure-mère adhère étroitement à l'apophyse crista-galli, au bord postérieur des apophyses d'Ingrassias, au bord supérieur des rochers, aux apophyses clinoïdes, mais faiblement aux fosses coronales, pariétales, occipitales, sphénoïdales, etc.

Les sutures ont été considérées à tort comme faisant exception à cette loi. C'est sur les parois latérales du crâne que les sutures sont le plus multipliées, et c'est sur ces parois aussi que la dure-mère se laisse le plus facilement décoller. Ce facile décollement nous explique pourquoi les épanchements de sang qui se forment entre les os et la dure-mère, à la suite d'une contusion ou d'une fracture, ont pour siége le plus habituel la région temporale, pourquoi ils ne s'étendent jamais jusqu'à la base du crâne, et pourquoi ils sont en général peu considérables, les adhérences de l'enveloppe fibreuse, alors même qu'elles sont assez faibles, suffisant cependant pour mettre obstacle à leur extension. — Celles-ci varient du reste suivant les âges. Elles sont moins prononcées dans l'enfance que dans l'âge adulte. Chez le vieillard, elles offrent souvent un tel degré de solidité qu'il devient impossible, ou du moins fort difficile, de détacher la voûte du crâne sans déchirer et sans emporter une partie de la dure-mère.

Indépendamment des prolongements fibreux par lesquels elle s'unit aux os, la surface externe de la dure-mère en présente d'autres plus importants, destinés aux vaisseaux et aux nerfs. Ces prolongements, en forme de gaîne, adhèrent aux trous ou canaux de la base du crâne et se continuent sur la limite de ceux-ci avec le périoste ; ainsi se prolonge cette membrane :

1° Sur les divisions des nerfs olfactifs, pour former à chacune un petit étui fibreux qu'on peut suivre jusqu'à la pituitaire ;

2° Sur les nerfs maxillaires supérieur et inférieur jusqu'au périoste de la fosse zygomatique ;

3° Sur les nerfs facial et acoustique, jusqu'au fond du conduit auditif interne ;

4° Sur les nerfs glosso-pharyngien, pneumogastrique et spinal, jusqu'à la partie inférieure du trou déchiré postérieur ;

5° Sur le nerf grand hypoglosse, jusqu'à sa sortie du conduit condyloïdien antérieur ;

6° Sur la veine jugulaire interne, sur les artères ethmoïdales antérieure et postérieure, etc.

Aux prolongements externes de la dure-mère on a aussi rattaché la gaîne fibreuse du nerf optique et le périoste de l'orbite. Mais la dure-mère crânienne ne pénètre nullement dans cette cavité. — La gaîne fibreuse du nerf optique et le périoste orbitaire diffèrent totalement par leur texture

de la membrane qui précède. Celle-ci, ainsi que nous le verrons, est exclusivement fibreuse, très-pauvre en vaisseaux et en nerfs. La gaîne du nerf optique contient au contraire un très-grand nombre de fibres élastiques, de vaisseaux sanguins et de divisions nerveuses. Le périoste orbitaire est composé des mêmes éléments ; il présente la même texture que celui de toutes les autres parties du squelette. L'une et l'autre diffèrent donc de la dure-mère et ne sauraient être considérées comme une dépendance de cette membrane.

B. *Surface interne de la dure-mère crânienne.*

La surface interne de la dure-mère crânienne est humide, parfaitement lisse et unie sur toute son étendue. Elle emprunte cet aspect au feuillet pariétal de l'arachnoïde qui lui adhère de la manière la plus intime et qui transforme l'enveloppe fibreuse du centre nerveux en une membrane fibro-séreuse.

De la surface interne naissent des prolongements membraneux, réciproquement perpendiculaires, affectant la forme de cloisons et destinés à séparer les unes des autres les principales parties de l'encéphale. Ces prolongements, au nombre de quatre, se présentent dans l'ordre suivant : la *faux du cerveau*, située entre les deux hémisphères cérébraux ; la *tente du cervelet*, jetée à la manière d'une voûte au-dessus de cet organe ; la *faux du cervelet*, intermédiaire aux deux hémisphères cérébelleux, et le *repli pituitaire* qui entoure le corps du même nom.

1° **Faux du cerveau.** — Médiane et verticale, cette cloison s'étend de l'apophyse crista-galli et de la crête coronale à la tente du cervelet avec laquelle elle se continue. Sa figure rappelle assez bien celle de l'instrument tranchant dont elle porte le nom. On peut lui distinguer par conséquent deux faces, deux bords, un sommet et une base.

Les *faces* tournées à droite et à gauche sont en rapport avec les hémisphères du cerveau, qu'elles séparent complétement l'un de l'autre dans leur tiers postérieur, mais très-incomplétement en avant. Il n'est pas rare de remarquer sur un ou plusieurs points de leur étendue, particulièrement sur leur moitié antérieure, une insuffisance ou raréfaction des fibres qui les constituent ; de là des aspects très-variés : tantôt un simple entrecroisement rétiforme, une sorte de dentelle ; tantôt une éraillure ; quelquefois une solution de continuité plus ou moins large à travers laquelle les deux hémisphères entrent en contact immédiat.

Le *bord supérieur*, convexe, parcourt successivement les gouttières frontale, pariétale et occipitale. Il renferme dans son épaisseur le sinus longitudinal supérieur.

Le *bord inférieur*, concave, mince et beaucoup plus court, répond au corps calleux qu'il touche seulement en arrière. Ce bord mesure l'espace

compris entre l'apophyse crista-galli et la tente du cervelet. Il renferme dans sa moitié postérieure le sinus longitudinal inférieur.

Le *sommet* s'insère, soit exclusivement à l'apophyse crista-galli qu'il embrasse en envoyant un prolongement conoïde au trou borgne, soit à la fois à cette apophyse et à la crête coronale.

La *base* répond à la partie médiane de la tente cérébelleuse qu'elle maintient soulevée et tendue. Elle n'est pas horizontale, mais très-obliquement dirigée de haut en bas et d'avant en arrière. Le sinus droit la parcourt dans toute sa longueur.

La faux du cerveau a pour usages : 1° de soutenir les hémisphères céré-

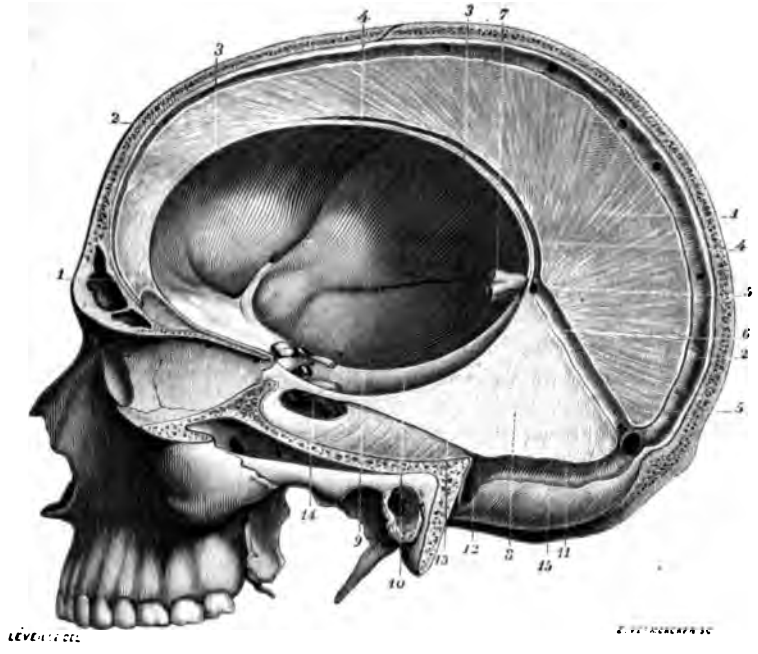

Fig. 460. — *Faux du cerveau.*

1, 1. Faux du cerveau. — 2, 2. — Son bord convexe dans le dédoublement duquel est reçu le sinus longitudinal supérieur. — 3, 3. Son bord concave, étendu de l'apophyse crista-galli au sinus droit. — 4. Sinus longitudinal inférieur occupant la moitié postérieure de ce bord et allant s'ouvrir dans le sinus droit. — 5, 5. Base de la faux du cerveau se continuant avec la partie médiane de la tente du cervelet, et contenant dans son dédoublement le sinus droit. — 6. Sinus droit. — 7. Veines de Galien s'ouvrant dans ce sinus. — 8. Moitié gauche de la tente du cervelet. — 9. Moitié droite de cette tente, dont on n'aperçoit ici que le bord antérieur. — 10. Circonférence antérieure de la tente du cervelet. — 11. Partie horizontale du sinus latéral. — 12. Partie réfléchie du même sinus. — 13. Sinus pétreux supérieur. — 14. Sinus caverneux, dans lequel on entrevoit l'artère carotide interne. — 15. Partie de la dure-mère qui tapisse les fosses cérébelleuses inférieures.

braux et de s'opposer à la compression qu'ils pourraient exercer l'un sur l'autre ; 2° de transformer la tente du cervelet en une membrane rigide qui, ainsi tendue, protége le cervelet à la manière d'une voûte.

2° **Tente du cervelet.** — Cette seconde cloison, située à la partie postérieure du crâne, entre le cerveau et le cervelet, n'est pas formée comme la précédente d'un seul plan. Elle se compose de deux plans dirigés de dehors en dedans, lesquels se réunissent à angle obtus sur la ligne médiane en se continuant avec la base de la faux du cerveau. La tente du cervelet se présente donc sous la forme d'un toit dont la crête descend

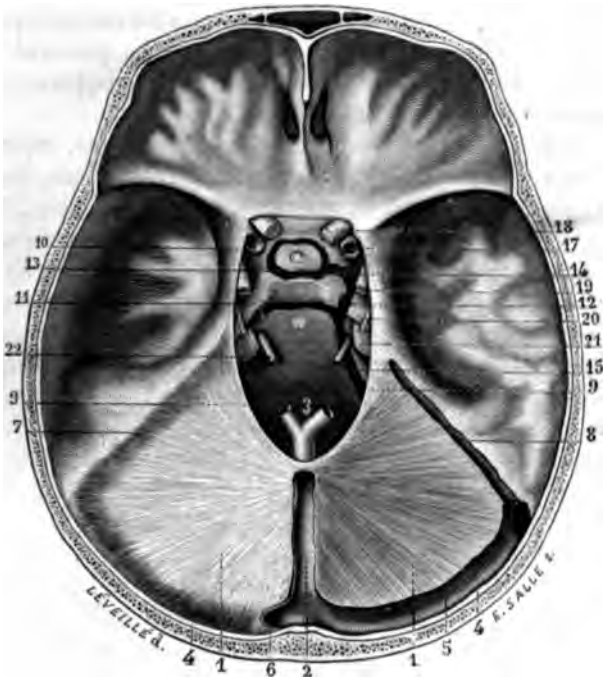

FIG. 461. — *Tente du cervelet.*

1, 1. Tente du cervelet. — 2. Sinus droit. — 3. Veines de Galien s'ouvrant dans ce sinus. — 4, 4. Partie de la circonférence postérieure qui répond aux gouttières de l'occipital. — 5. Sinus latéral gauche. — 6. Origine du sinus latéral droit. — 7. Partie de la circonférence postérieure qui s'attache au bord supérieur des rochers. — 8. Sinus pétreux supérieur. — 9, 9. Circonférence antérieure de la tente du cervelet. — 10. Son attache à l'apophyse clinoïde antérieure. — 11. Attache de la circonférence postérieure à l'apophyse clinoïde postérieure. — 12. Sinus caverneux. — 13. Sinus circulaire. — 14. Communication de ce sinus avec le sinus caverneux. — 15. Sinus pétreux inférieur. — 16. Sinus occipital antérieur. — 17. Artère carotide interne. — 18. Nerf optique. — 19. Nerf moteur oculaire commun. — 20. Nerf pathétique. — 21. Nerf trijumeau. — 22. Nerf moteur oculaire externe.

très-obliquement vers la protubérance occipitale interne, et dont les deux moitiés regardent en haut, en dehors et en arrière. Chacune de ces deux moitiés se prolonge en arrière jusqu'aux gouttières horizontales de l'occipital, en dehors jusqu'au bord supérieur des rochers, en avant jusqu'aux apophyses clinoïdes. Réunies dans leur moitié postérieure sur la ligne médiane, elles restent séparées dans leur moitié antérieure par une large échancrure parabolique. Il suit de cette disposition que la tente du cervelet peut être comparée aussi à une sorte de croissant à concavité antérieure. Ce croissant présente deux faces et deux circonférences.

La *face supérieure*, tectiforme, se continue par sa partie médiane ou anguleuse avec la base de la faux du cerveau qui constitue pour la tente du cervelet une sorte de ligament suspenseur : c'est sur cette partie médiane que repose le sinus droit. Ses parties latérales, planes et très-obliquement descendantes, sont en rapport avec les hémisphères cérébraux qu'elles supportent.

La *face inférieure* configurée à la manière d'une voûte, répond par sa partie médiane, concave, à l'éminence vermiculaire supérieure du cervelet, et par ses faces latérales, planes, aux hémisphères cérébelleux.

La *circonférence postérieure* s'insère : en arrière, à la protubérance occipitale interne et aux deux gouttières qui en partent ; en avant, au bord supérieur des rochers. Sa portion occipitale, dont l'adhérence est assez faible, loge la partie horizontale des sinus latéraux. Sa portion temporale, qui est au contraire très-adhérente, renferme les sinus pétreux supérieurs.

La *circonférence antérieure*, beaucoup plus petite que la précédente, regarde par sa concavité la gouttière basilaire ; de l'opposition de ce bord concave à une surface courbe résulte un large orifice elliptique qui livre passage à la protubérance annulaire. Le grand axe de cet orifice se dirige horizontalement d'avant en arrière ; quelques anatomistes le désignent sous le nom de *trou ovale de Pacchioni*.

Le mode d'insertion des deux circonférences à leur extrémité antérieure n'est pas le même. La circonférence postérieure, arrivée au sommet du rocher, l'abandonne pour aller se fixer à l'apophyse clinoïde postérieure, en formant une sorte de pont sur lequel passent les nerfs de la troisième et de la quatrième paires. Ce pont transforme la dépression du sommet du rocher en un trou ovalaire qui donne passage au nerf trijumeau. — La circonférence antérieure, parvenue au même point, passe au-dessus de la précédente en la croisant à angle aigu, et se prolonge ensuite jusqu'à l'apophyse clinoïde antérieure à laquelle elle s'attache.

Le prolongement de la courbe postérieure comble l'espace compris entre la lame quadrilatère du sphénoïde et le sommet du rocher ; il est traversé par les nerfs de la sixième paire. — Le prolongement de la courbe antérieure comble l'espace compris entre le sommet du rocher et la base de l'apophyse d'Ingrassias ; il constitue la paroi externe des sinus carverneux,

dans laquelle cheminent la troisième, la quatrième et la sixième paire de nerfs, plus la branche ophthalmique de la cinquième.

Usage. — Supporter la partie postérieure des hémisphères du cerveau, et soustraire par conséquent le cervelet à la compression que ces organes pourraient exercer sur lui, tel est l'usage de la tente cérébelleuse.

3° **Faux du cervelet.** — Médiane et verticale, comme celle du cerveau, et assez semblable à celle-ci, mais beaucoup plus petite. Très-souvent la faux du cervelet est constituée par un simple faisceau conoïde et curviligne, à base supérieure. — Ses *faces* planes et unies sont en rapport avec les hémisphères cérébelleux qu'elles séparent.

Son *bord postérieur*, convexe, adhère à la crête occipitale interne. L'*antérieur*, concave et mousse, répond au lobe médian du cervelet.

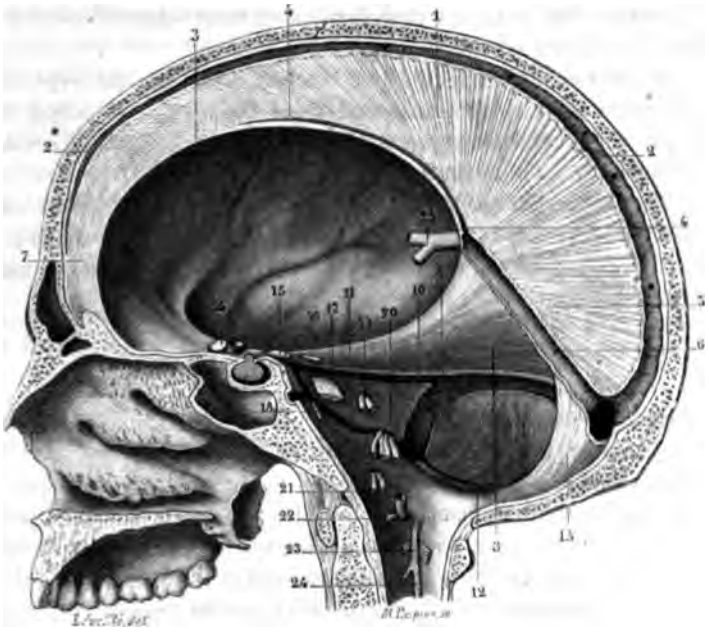

Fig. 462. — *Faux du cerveau et du cervelet.*

1. Faux du cerveau. — 2, 2. Son bord convexe, parcouru par le sinus longitudinal supérieur. — 3. Son bord concave. — 4, 4. Sinus longitudinal inférieur. — 5. Base de la faux du cerveau. — 6. Sinus droit. — 7. Sommet de la faux du cerveau. — 8. Moitié droite de la tente du cervelet vue par sa face inférieure. — 9. Sinus latéral droit. — 10. Sinus pétreux supérieur. — 11. Sinus pétreux inférieur. — 12. Sinus occipital postérieur. — 13. Faux du cervelet. — 14. Nerf optique. — 15. Nerf moteur oculaire commun — 16. Nerf pathétique. — 17. Nerf trijumeau. — 18. Nerf moteur oculaire externe. — 19. Nerfs facial et acoustique. — 20. Nerfs glosso-pharyngien, pneumogastrique et spinal. — 21. Nerf hypoglosse. — 22. Première paire cervicale. — 23. Seconde paire cervicale. — 24. Extrémité supérieure du ligament dentelé.

Sa *base*, tournée en haut, se confond avec la partie médiane de la tente cérébelleuse, au voisinage du pressoir d'Hérophile.

Son *sommet* se bifurque pour se perdre sur le pourtour du trou occipital. — Comme la faux du cerveau, celle du cervelet a pour usage de compléter l'engaînement des deux hémisphères qu'elle sépare.

4° **Repli pituitaire.** — En abandonnant la lame quadrilatère du sphénoïde, la dure-mère se dédouble. — Son feuillet superficiel passe au-dessus du corps pituitaire et se porte vers la gouttière des nerfs optiques; il est perforé à son centre pour donner passage à la tige pituitaire. — Son feuillet profond contourne la selle turcique à la manière d'une lame périostique, puis se réunit en avant au précédent; rencontrant de chaque côté l'artère carotide interne, il se relève et constitue ainsi la paroi interne du sinus caverneux, dont le feuillet superficiel forme la paroi supérieure. Le corps pituitaire logé entre ces deux feuillets se trouve donc entouré d'une enveloppe à peu près complète.

De la séparation de ces feuillets en avant et en arrière du corps pituitaire résultent deux sinus transversalement dirigés qui s'ouvrent dans chacun des sinus caverneux par un orifice commun : ainsi réunis ces deux sinus prennent le nom de sinus circulaire.

L'enveloppe que la dure-mère fournit au corps pituitaire a pour attributions de le fixer dans la place qu'il occupe, de protéger le pédicule grêle et délicat auquel il est comme suspendu, et d'établir une libre communication entre les deux sinus caverneux.

C. *Texture de la dure-mère crânienne.*

La dure-mère crânienne est constituée par des faisceaux fibreux dans la trame desquels cheminent des vaisseaux et des nerfs.

a. **Faisceaux fibreux.** — Les faisceaux et fascicules dont se compose cette membrane s'entrecroisnt dans tous les sens. Sur quelques points cependant ils sont disposés par plans qui se superposent et circonscrivent des mailles quadrilatères plus ou moins régulières et très-serrées : ainsi, dans la région fronto-pariétale, la plupart des faisceaux superficiels forment un plan antéro-postérieur, et les profonds un plan dirigé transversalement. Cette disposition conduisit Massa, en 1560, à admettre dans la dure-mère la présence de deux feuillets : l'un, externe ou périostique, dont l'étendue superficielle correspond exactement à celle des parois du crâne; l'autre, interne, qui se séparerait du précédent, d'une part au niveau des sinus, de l'autre au niveau de chacun des prolongements qui cloisonnent la cavité crânienne. De là le nom de *replis* imposé à ces prolongements, parce qu'on supposait que le feuillet interne, en s'écartant de l'externe, s'adosse à lui-même pour les constituer.

La distinction de ces deux feuillets était ingénieuse et offrait surtout

pour avantage de faciliter l'intelligence des principaux détails qu'embrasse la description de la dure-mère; aussi fut-elle généralement adoptée. Slevogt et Bourgelat lui donnèrent une nouvelle importance en avançant qu'ils étaient parvenus à la réaliser anatomiquement, le premier chez le fœtus, et le second chez le cheval. Sabatier ajouta que les deux feuillets se voient assez bien sur le bord d'un lambeau dont on presse les deux lames entre les doigts en les faisant glisser l'une sur l'autre.

L'existence de ces lames et la possibilité de les séparer semblerait donc démontrées. Il n'en est rien cependant : nulle part on n'observe deux feuillets simplement superposés ; partout où se rencontrent deux ou plusieurs plans, on voit un certain nombre de fibres passer du plan superficiel au plan profond, et réciproquement, en sorte qu'on ne parvient jamais à séparer la dure-mère en deux lames dans une certaine étendue sans diviser un nombre de fibres plus ou moins considérable. Aussi les anatomistes qui ont tenté cette séparation tout à fait artificielle sont-ils parvenus à des résultants différents. Plusieurs ont admis trois feuillets; Verheyen en admet quatre; et Pauli dit en avoir observé cinq.

Galien avait déjà remarqué que les prolongements de la dure-mère sont constitués par toute son épaisseur, et qu'elle n'est nullement séparable en deux lames; cette opinion, adoptée d'abord par Colombo et plus tard par Fallope, a été surtout défendue par Haller; contrôlée le scalpel à la main, elle est incontestable.

b. **Artères.** — Extrêmement frêles pour la plupart, elles peuvent être distinguées en latérales et médianes. Les latérales se partagent en antérieures, moyennes et postérieures.

Les latérales antérieures proviennent des deux branches ethmoïdales de l'ophthalmique. Elles se distribuent à cette partie de la dure-mère qui recouvre la lame criblée de l'ethmoïde et les bosses orbitaires.

Les latérales moyennes tirent leur origine : 1° de la maxillaire interne, qui donne à l'enveloppe fibreuse de l'encéphale une branche considérable, la *sphéno-épineuse* ou *méningée moyenne*, et un rameau qui pénètre dans la fosse moyenne et latérale du crâne par le trou ovale ; 2° du tronc de la carotide interne, qui fournit de nombreux ramuscules aux parois du sinus caverneux et au repli pituitaire; 3° de l'une des branches de cette artère, la cérébrale moyenne, qui abandonne souvent une ou plusieurs atérioles aux parties latérales de la dure-mère.

Les latérales postérieures sont de très-petites divisions qui naissent, soit de la pharyngienne inférieure, dont l'un des ramuscles terminaux pénètre dans les fosses cérébelleuses par le trou déchiré postérieur, soit de l'artère vertébrale à son entrée dans le crâne.

Les artères médianes vont se répandre dans la faux du cerveau et la tente du cervelet. — Les premières, rares et grêles, partent des ramifica-

tions terminales de la carotide interne, au niveau du bord supérieur des hémisphères cérébraux; elles cheminent de haut en bas dans la faux du cerveau. — Les secondes, émanées des cérébelleuses supérieures, pénètrent dans la tente du cervelet par sa circonférence.

Toutes ces divisions artérielles occupent l'épaisseur de la dure-mère, mais sont très-rapprochées de sa face externe, sur laquelle l'artère méningée moyenne fait saillie dans la plus grande partie de son étendue. Toutes ont encore pour attribut commun de ne lui abandonner, en général, que de simple capillaires. Leurs principales divisions vont se distribuer dans le diploé des os du crâne. Elles sont donc essentiellement destinées à l'enveloppe osseuse de l'encéphale. Cette destination nous explique le contraste qu'on observe entre la vascularité des portions pariétales de cette membrane et celle des prolongements qui cloisonnent sa cavité, les premières étant parcourues, non-seulement par leurs vaisseaux propres, mais aussi par ceux qui vont se distribuer aux os, les secondes ne possédant que les rares ramuscules qui leur appartiennent.

La dure-mère crânienne est beaucoup moins vasculaire que les ligaments, les tendons, et les aponévroses des membres. Entre toutes les dépendances du système fibreux, il n'en est en réalité aucune qui soit plus pauvre en vaisseaux. Lorsqu'on l'examine au microscope on reste frappé de l'extrême rareté des capillaires qui la parcourent.

c. **Veines.** — Les veines de la dure-mère se distinguent en deux ordres. — Les principales suivent le trajet des artères; elles sont en général uniques, quelquefois doubles; ainsi, l'artère méningée moyenne est constamment accompagnée de deux veines que Mascagni avait déjà vues et qu'il a représentées. Ces veines offrent un calibre à peu près égal dans toute leur longueur; elles s'ouvrent en haut dans le sinus longitudinal supérieur, en bas dans le plexus veineux ptérygoïdien, en sorte qu'elles jouent le rôle d'une double anastomose. — Les autres marchent solitairement; elles vont se terminer dans les sinus de la dure-mère. Presque toutes sont du reste de simples veinules, d'un très-petit calibre.

d. **Vaisseaux lymphatiques.** — Ils ont été signalés par Mascagni, qui déclare en avoir observé deux sur le trajet de l'artère sphéno-épineuse, et qui les a fait représenter dans son atlas, sans faire connaître leur terminaison. Mais ces vaisseaux sont de simples ramuscules veineux.

Après avoir attentivement exploré la dure-mère sur toute l'étendue de sa surface interne, sans en rencontrer aucune trace, j'ai dû conclure qu'elle en est entièrement privée.

e. **Nerfs.** — Les nerfs, peu nombreux, se montrent sur certains points seulement. Je les distinguerai en antérieurs, moyens et postérieurs.

Les antérieurs, signalés par M. Froment en 1846, naissent du filet ethmoïdal du rameau nasal de la branche ophthalmique de Willis. Ils sont

au nombre de deux. Le premier, plus gros, se perd dans cette partie de la dure-mère qui répond au trou borgne. Le second traverse la paroi postérieure des sinus frontaux pour aller se ramifier dans la muqueuse qui les tapisse. La distribution de ces nerfs méningiens antérieurs est donc extrêmement limitée. Toute la partie de la dure-mère qui revêt les bosses orbitaires et toute celle qui recouvre la face postérieure du frontal sont complétement privées de ramifications nerveuses.

Les moyens sont les plus volumineux. Ils accompagnent l'artère méningée qu'ils enlacent de leurs anastomoses. Mais les auteurs ne sont pas d'accord sur leur point de départ. M. Cruveilhier et M. Froment les font naître du ganglion de Gasser, et plus particulièrement de sa branche inférieure. Quelques anatomistes avancent qu'ils proviennent en partie du trijumeau et en partie du grand sympathique. Pour reconnaître leur véritable origine, il importait de les étudier comparativement sur l'artère sphéno-épineuse avant et après son entrée dans le crâne. Or, en procédant à cette comparaison, j'ai constaté que l'artère, avant son entrée dans le crâne, est entourée d'un plexus nerveux parfaitement semblable à celui qu'on observe sur sa partie méningienne. Les nerfs moyens de la dure-mère sont donc le prolongement du plexus qui enlace l'artère méningée moyenne avant son entrée dans le crâne, lequel est lui-même une dépendance du plexus beaucoup plus important qui embrasse l'artère maxillaire interne.

Les filets constituant ce plexus se divisent comme l'artère pour suivre ses principales branches; ils deviennent de plus en plus grêles, mais restent toujours accolés aux divisions artérielles. Les tubes dont ils sont composés présentent pour la plupart un moyen calibre et restent très-manifestes jusqu'à la partie moyenne du pariétal. Parvenus à cette hauteur, ils se dépouillent de leur myéline, et deviennent alors d'une telle ténuité qu'on ne peut les suivre jusqu'au sinus longitudinal supérieur.

Les nerfs postérieurs de la dure-mère, signalés et représentés par Arnold, naissent de la branche ophthalmique de Willis avant son entrée dans l'orbite. Au nombre de deux, l'un droit et l'autre gauche, ils croisent à leur origine le nerf pathétique qui leur est accolé, ce qui a d'abord fait supposer qu'ils provenaient de celui-ci. Ces nerfs cheminent ensuite d'avant en arrière dans l'épaisseur de la tente du cervelet, où ils se partagent en rameaux internes et rameaux externes. — Les rameaux internes s'inclinent vers le sinus droit, où ils se terminent pour la plupart. Quelques divisions très-grêles remontent sur la partie correspondante de la faux du cerveau, à une hauteur de 3 ou 4 centimètres, puis disparaissent. J'ai vu une de ces divisions se porter vers les veines de Galien, sur lesquelles elle se prolongeait. — Les rameaux externes s'étendent jusqu'aux sinus latéraux, et se perdent sur leurs parois.

Indépendamment de ces nerfs postérieurs destinés à la tente du cervelet,

il en existerait aussi sur cette partie de la dure-mère qui revêt les fosses cérébelleuses inférieures. Ils naîtraient, selon Luschka et Budinger, d'un filament fort grêle dépendant de l'hypoglosse.

Les divers éléments dont se compose la dure-mère crânienne nous étant connus, nous pouvons aborder une question qui est encore un sujet de controverse parmi les anatomistes et les chirugiens. Cette membrane peut-elle être considérée comme une sorte de périoste? Presque tous les auteurs répondent par l'affirmative. Mais l'anatomie et la chirurgie s'accordent pour protester contre une semblable opinion.

L'anatomie nous montre, en effet, que la dure-mère crânienne ne présente aucun des attributs essentiels du périoste. — Celui-ci est composé en égale proportion de fibres de tissu lamineux et de fibres élastiques; l'enveloppe fibreuse de l'encéphale est exclusivement formée par les premières. — Le périoste est de toutes les membranes fibreuses la plus riche en vaisseaux; la dure-mère est au contraire la moins vasculaire. — L'un possède une foule de nerfs qui constituent sur toute son étendue des plexus à mailles serrées; l'autre ne présente des nerfs que sur quelques points très-limités. — Le premier nous offre, sur sa face adhérente, une couche de noyaux et de cellules qui jouent le rôle principal dans la reproduction de l'os; on n'observe rien de semblable sur la surface adhérente de la seconde. Le mode de constitution des deux membranes est donc très-différent.

Que nous enseigne la chirurgie ? Elle nous apprend que lorsqu'une partie des parois du crâne a été détachée par une cause quelconque, cette perte de substance n'est pas comblée par du tissu osseux, mais uniquement par du tissu fibreux; c'est ce qui a lieu après l'application d'une couronne de trépan chez l'homme ou sur les animaux, à la suite des fractures avec esquilles, ou d'une nécrose plus ou moins étendue. Les simples solutions de continuité peuvent se consolider, il est vrai; mais alors c'est le diploé qui fait tous les frais du travail de consolidation; la dure-mère n'y prend aucune part; c'est pourquoi on ne voit jamais se produire sur la face interne du crâne la saillie qui accompagne ailleurs la formation du cal provisoire, cette saillie étant due à la part que prend le périoste à la soudure des deux fragments osseux.

La chirurgie et l'anatomie nous démontrent donc que ces deux membranes fibreuses ne diffèrent pas moins par leurs propriétés que par leur organisation, d'où nous pouvons conclure, en définitive, que la dure-mère crânienne ne saurait être assimilée au périoste.

La dure-mère crânienne remplit trois usages principaux et très-différents mais qui ont pour résultat commun de protéger l'encéphale en mettant cet organe à l'abri de toute compression. Elle le protége : 1° par ses cloisons, en séparant les unes des autres les différentes parties qui le composent;

2° par ses sinus, qui constituent pour la circulation en retour des canaux à parois inextensibles; 3° par son feuillet épithélial, qui contribue à former la cavité de l'arachnoïde, c'est-à-dire à isoler le feuillet viscéral de cette séreuse, lequel, ainsi isolé, peut se soulever et s'abaisser tour à tour, suivant que le liquide céphalo-rachidien remonte vers le crâne ou reflue vers le rachis. — Cette membrane a aussi pour attribution de transmettre aux parois du crâne une partie du sang nécessaire à leur nutrition.

§ 2. — Dure-mère rachidienne.

Préparation. — 1° Détacher des gouttières vertébrales, sur toute leur longueur, les muscles qui s'y insèrent.

2° Diviser de chaque côté les lames des vertèbres, à leur union avec les apophyses articulaires, en faisant usage : soit du rachitôme tranchant, sorte de lame quadrilatère à dos concave se prolongeant sous forme de manche, et assez épais pour supporter le choc d'un marteau ordinaire; soit, ce qui est préférable, d'un rachitome à scie; soit enfin, à défaut de cet instrument, d'une scie anatomique ou d'une scie à amputation. De ces trois procédés, le premier est sûr, mais long et laborieux. Le second est beaucoup plus expéditif et donne une coupe très-régulière; il exige seulement un bon instrument et un peu d'habitude. Le troisième, comme le premier, est d'une exécution un peu lente; en l'employant, on est plus exposé à léser la dure-mère et la moelle épinière; néanmoins il est fréquemment mis en usage dans les salles de dissection, et en général avec succès.

3° Le canal rachidien étant ouvert, enlever la graisse diffluente et les veines qui recouvrent la dure-mère, puis isoler d'un côté toute la série des gaînes qui entourent les nerfs spinaux en se portant vers les trous de conjugaison.

4° Enlever ces gaînes du côté opposé pour mettre en évidence les prolongements qui unissent la dure-mère au ligament vertébral commun postérieur.

5° Enfin inciser cette enveloppe en arrière sur sa longueur pour l'étudier dans ses rapports avec la moelle épinière.

La dure-mère rachidienne, enveloppe fibreuse de la moelle épinière, se prolonge, à la manière d'une gaîne, du pourtour du trou occipital à l'extrémité inférieure du canal sacré et s'étend par conséquent bien au delà des limites de l'axe cérébro-spinal.

Sa *forme* est cylindrique. Cependant cette gaîne n'offre pas une capacité égale sur tous les points de sa longueur. Elle se dilate au niveau des lombes, atteint son plus grand diamètre au-dessus du canal sacré, et se termine en se rétrécissant comme ce canal.

Sa *capacité* est moins grande que celle du canal rachidien, et plus considérable que le volume de la moelle épinière. Le diamètre de la moelle mesure la moitié environ de celui du canal. Entre la moelle, située au centre du canal et les parois de ce dernier il existe donc un intervalle; la dure-mère partage cet intervalle en deux espaces à peu près égaux.

a. **Surfaces.** — La surface externe de l'enveloppe fibreuse de la moelle épinière ne présente en arrière aucune connexion avec le canal rachidien, dont la séparent une graisse molle, presque diffluente, et les veines intra-

rachidiennes postérieures. — En avant, cette surface adhère au ligament vertébral commun antérieur par des prolongements filamenteux qui se portent obliquement de celui-ci vers sa partie médiane. Ces prolongements cellulo-fibreux sont rares et faibles dans la région dorsale où l'on n'en trouve souvent aucune trace; plus nombreux et plus résistants dans la région cervicale, et surtout dans la région lombaire où ils se montrent d'autant plus longs qu'ils deviennent plus inférieurs. — Sur les côtés, la dure-mère fournit aux nerfs spinaux autant de gaînes qui les accompagnent jusqu'à leur sortie des trous de conjugaison.

La surface interne de la dure-mère présente dans le rachis comme dans le crâne un aspect poli et humide dû aussi à la couche épithéliale qui la recouvre. En avant et en arrière, elle est unie à l'enveloppe immédiate de la moelle, par des filaments cellulo-fibreux, très-grêles, d'une longueur de 3 à 4 millimètres, transparents, résistants et assez nombreux, tous entourés par un prolongement du feuillet viscéral de l'arachnoïde. Sur les côtés, elle est unie à la pie-mère spinale par les ligaments dentelés; entre les dents de ces ligaments on remarque au niveau de chaque paire rachidienne deux orifices séparés par une sorte de pont vertical; ils livrent passage, l'un au faisceau des racines postérieures, l'autre au faisceau des racines antérieures.

b. **Extrémités.** — Supérieurement la dure-mère rachidienne se continue avec la dure-mère crânienne, sur le pourtour occipital, auquel l'une et l'autre adhèrent de la manière la plus intime. Au-dessous de cet orifice elle est traversée de chaque côté par l'artère vertébrale, et s'unit en arrière au feuillet profond du ligament occipito-altoïdien postérieur.

Son extrémité inférieure entoure les cordons nerveux qui forment la *queue de cheval*, cordons dont elle reste séparée par un large espace que remplit le liquide céphalo-rachidien. En parcourant le canal sacré elle se rétrécit, sans contracter aucune adhérence avec ses parois, et se termine en cul-de-sac au niveau de la base du coccyx.

c. **Structure.** — La dure-mère rachidienne diffère par sa structure de la dure-mère crânienne. Elle n'est pas constituée exclusivement par des fibres de tissu lamineux. A celles-ci se mêlent de nombreuses fibres élastiques, qui forment avec les précédentes une trame rétiforme à mailles extrêmement serrées.

Ses artères proviennent : au cou, des branches spinales des vertébrales; au dos, des branches postérieures des intercostales; inférieurement, des lombaires et des sacrées latérales. Elles se montrent plus déliées encore et plus espacées que celles de la portion crânienne. L'enveloppe fibreuse de la moelle est donc moins vasculaire que celle de l'encéphale, qui l'est cependant très-peu. Les veinules succédant à ces artérioles se jettent dans les veines intra-rachidiennes.

On n'observe dans cette enveloppe aucun vestige de vaisseaux lymphatiques. Je serais tenté d'ajouter qu'elle ne présente également aucune trace de filets nerveux; telle est, du moins, la conclusion de toutes mes recherches, et de celles de Purkinje et de Kölliker. Mais Rudinger, qui a repris récemment leur étude, dit avoir vu des nerfs dont les uns étaient accolés aux vaisseaux artériels tandis que les autres suivaient un trajet tout à fait indépendant. De nouvelles observations seraient donc nécessaires pour fixer la science sur ce point.

En comparant les deux portions de la dure-mère on constate, en résumé, que l'inférieure diffère de la supérieure par son élasticité, par sa vascularité moindre, et peut-être aussi par l'absence de tubes nerveux.

d. **Usages.** — Nous avons vu que la dure-mère crânienne a pour usage de soustraire l'encéphale à l'action des causes qui pourraient le comprimer. La dure-mère rachidienne remplit une destination analogue à l'égard de la moelle épinière. Elle la protége en l'immobilisant au centre de son canal osseux. Cette fixité est réalisée, d'une part par les prolongements qui s'étendent de la périphérie de la moelle à la surface interne de la dure-mère, de l'autre par ceux qui se portent de la surface externe de celle-ci vers les parois du canal osseux. Ainsi immobilisée, la moelle épinière occupe le centre de son étui fibreux, de même que celui-ci occupe le centre du canal rachidien. Elle peut donc se prêter sans danger à tous les mouvements de flexion et d'extension du rachis. Si pendant ces mouvements elle se rapproche un peu de l'une des parois osseuses, le liquide qui l'entoure se déplace aussitôt, et toute tendance à la compression se trouve annulée.

ARTICLE II

ARACHNOÏDE

L'arachnoïde, intermédiaire à la dure-mère et à la pie-mère, est une membrane séreuse, c'est-à-dire un sac sans ouverture, qui recouvre tout le système nerveux central, sans le contenir dans sa cavité. Cette séreuse, conformée sur le même type que toutes les autres, se distingue de celles-ci cependant par quelques attributs qui lui sont propres. Elle en diffère par sa ténuité plus grande qui l'a fait comparer par les anciens à une toile d'araignée, et par sa transparence si parfaite qu'on ne l'aperçoit que lorsqu'elle a été préalablement soulevée et tendue.

Mais l'arachnoïde diffère surtout des autres séreuses par ses connexions; tandis que la plèvre, le péricarde, le péritoine, etc., sont unis de la manière la plus intime aux organes correspondants, la séreuse encéphalo-médullaire adhère à peine à celui qu'elle entoure. Elle occupe donc parmi les membranes de cet ordre une place à part.

On considère aussi à l'arachnoïde une portion crânienne ou encéphalique et une portion rachidienne ou spinale.

§ 1. — Arachnoïde crânienne.

L'arachnoïde crânienne se déploie autour de l'encéphale, à la manière d'une sphère creuse, dont les deux parois juxtaposées se prolongeraient sur les irradiations qui en partent ou qui s'y rendent. De ces deux parois l'une répond à la pie-mère, c'est le *feuillet viscéral ;* l'autre s'applique à la dure-mère, c'est le *feuillet pariétal.*

A. **Feuillet viscéral.** — Ce feuillet présente dans sa disposition des caractères qui sont communs à toutes les parties qui le composent, et d'autres qui sont propres à quelques-unes d'entre elles.

a. *Caractères communs.* — Les diverses dépendances du feuillet viscéral ont pour caractères communs : 1° d'être séparés de la pie-mère par le liquide céphalo-rachidien ; cependant elles ne sont pas sans connexions avec cette membrane ; mais elles ne lui adhèrent que par un tissu conjonctif très-lâche, et sur quelques points, particulièrement sur la partie inférieure du cerveau, par des filaments cellulo-fibreux ; 2° lorsque ce feuillet s'étend d'une circonvolution à une autre, il passe à la manière d'un pont sur le sillon qui les sépare et transforme celui-ci en un canal prismatique et triangulaire ; autant d'anfractuosités, par conséquent, autant de canaux prismatiques et sinueux que remplit le liquide céphalo-rachidien : tous ces canaux convergent de haut en bas pour se jeter dans quelques principaux affluents qui vont eux-mêmes s'ouvrir dans un lac ou réservoir central ; 3° sur la ligne médiane, le feuillet pariétal contribue à former avec les parties qu'ils recouvrent, non plus de simples canaux, mais des cavités irrégulières, plus ou moins larges, remplies du même liquide, et dans lesquelles viennent se jeter tous les affluents précédents. On peut désigner ces cavités, avec Magendie, sous le nom de *confluents.* Ceux-ci, au nombre de quatre, se distinguent en supérieurs et inférieurs.

Les premiers, ou supérieurs, se voient, l'un au-devant du corps calleux, l'autre immédiatement en arrière. — Les seconds répondent, l'antérieur à la partie centrale de la base de l'encéphale, le postérieur au bulbe rachidien et à la partie correspondante du cervelet.

Les confluents supérieurs se déversent dans le confluent antéro-inférieur ou central qui communique avec le postéro-inférieur, lequel se trouve lui-même en communication, d'une part avec les cavités ventriculaires, de l'autre avec l'espace sous-arachnoïdien de la moelle épinière.

b. *Caractères propres.* — Ces faits généraux connus, suivons maintenant le feuillet viscéral dans son trajet, en procédant de haut en bas. Cette étude

nous permettra de passer en revue toutes les particularités qui se rattachent à sa disposition.

Sur la surface externe des hémisphères cérébraux, l'arachnoïde se comporte à peu près comme la partie correspondante de la dure-mère. Elle s'étend de leur extrémité antérieure à la postérieure, et de leur bord inférieur au supérieur, sans former aucun repli, recouvrant toutes les circonvolutions, transformant toutes les anfractuosités en canaux prismatiques triangulaires et sinueux qui se dirigent pour la plupart vers la scissure de Sylvius. Arrivée au voisinage du sinus longitudinal supérieur, auquel se rendent de nombreuses veines, elle fournit à chacune de celles-ci une gaîne qui les accompagne jusqu'à leur entrée dans le sinus, puis se réfléchit sur la dure-mère pour concourir à la formation du feuillet pariétal.

Du bord supérieur des hémisphères elle descend sur leur face interne et la recouvre complétement en avant et en arrière ; mais incomplétement dans leur tiers moyen où celle de droite se continue avec celle de gauche, en formant un pont membraneux, sous-jacent au bord inférieur de la faux du cerveau, et se dirigeant comme celui-ci en bas et en arrière, de telle sorte que l'extrémité postérieure du pont repose sur le corps calleux, tandis que l'antérieure en reste séparée par un espace de 5 à 6 millimètres. — Cet espace, au niveau duquel les circonvolutions opposées sont en contact immédiat, présente une figure triangulaire ; il se continue en avant, c'est-à-dire par sa partie la plus large, avec le confluent antérieur dont il constitue une dépendance, et reçoit tous les canaux prismatiques qui répondent au tiers moyen de la face interne des hémisphères.

De la face supérieure du cerveau, le feuillet viscéral s'étend à sa face inférieure. — Sa disposition diffère selon que l'on considère les parties latérales ou la partie médiane de celle-ci.

Sur les parties latérales, il recouvre d'abord la face inférieure du lobe frontal, en se continuant, en dehors avec celui qui tapisse la face externe des hémisphères, en dedans avec celui qui revêt leur face interne, et transforme ses anfractuosités en canaux qui se dirigent vers la scissure de Sylvius. — En arrière, il passe horizontalement sur le tronc du nerf olfactif ; mais en avant il entoure son bulbe d'une gaîne qui l'accompagne jusqu'à la lame criblée de l'ethmoïde et qui, là, se décompose en plusieurs gaînes secondaires destinées à ses principales divisions. — En passant du lobe frontal sur le lobe sphénoïdal il convertit la scissure de Sylvius en un large canal triangulaire et transversal, dans lequel viennent se déverser, en dehors les canaux de la face externe des hémisphères, en bas ceux de la face inférieure du lobe frontal. Ce canal s'ouvre par son extrémité interne dans le confluent antéro-inférieur ou confluent central de la base de l'encéphale. — Au delà de la scissure de Sylvius, le feuillet viscéral recouvre les circonvolutions et les anfractuosités du lobe postérieur. Les canaux qui serpentent à la surface de ce lobe convergent vers

l'extrémité postérieure du corps calleux et vont s'ouvrir dans le confluent *postéro-supérieur*.

Sur la partie médiane et en avant, le feuillet viscéral s'étend transversalement du lobe frontal droit au lobe frontal gauche, en formant au-devant et au-dessous du corps calleux un pont membraneux qui en reste séparé par un intervalle de 8 à 10 millimètres, et qui se prolonge en bas jusqu'au chiasma des nerfs optiques. Entre l'arachnoïde et le corps calleux, on remarque donc sur ce point un espace limité en bas et en arrière par le chiasma, contournant en avant le corps calleux : c'est cet espace curviligne qui constitue le *confluent antéro-supérieur*. Il reçoit les canaux prismatiques des deux tiers antérieurs de la face interne des hémisphères. Inférieurement il communique avec le confluent central.

Du chiasma des nerfs optiques l'arachnoïde s'étend sur le *tuber cinereum*, ou *corps cendré*, rencontre alors la tige pituitaire et l'entoure d'une gaîne infundibuliforme. Le feuillet viscéral, franchissant ensuite une large et profonde excavation, se prolonge en arrière jusque sur la protubérance annulaire, et latéralement sur les lobes sphénoïdaux; il contribue ainsi à limiter un grand espace qui représente le principal réservoir du liquide céphalo-rachidien : c'est le *confluent antéro-inférieur* que nous désignerons aussi sous le nom de *confluent central*. Ce confluent est traversé : 1° par les nerfs de la troisième, de la quatrième, de la cinquième et de la sixième paire, lesquels sont entourés par le feuillet viscéral au moment où ils s'engagent dans le canal fibreux que leur présente la dure-mère; 2° par des filaments résistants et verticalement dirigés, qui unissent solidement l'arachnoïde à la pie-mère. Le confluent central communique en arrière, par ses parties latérales, d'une part avec le confluent postéro-supérieur, de l'autre avec le confluent postéro-inférieur.

Au delà du confluent central, l'arachnoïde répond à la protubérance, aux pédoncules cérébelleux moyens, puis au bulbe rachidien et aux nerfs qui en partent. A chacun de ceux-ci elle fournit une gaîne. La plus remarquable est celle qui entoure les nerfs de la septième et de la huitième paires; cette gaîne se prolonge jusqu'au fond du conduit auditif interne; elle est souvent déchirée dans la fracture transversale du rocher, et donne alors issue au liquide céphalo-rachidien. On a vu le même phénomène se produire, mais plus rarement, à la suite des fractures intéressant la lame criblée de l'ethmoïde, ou le corps du sphénoïde.

Sur la ligne médiane, en arrière du corps calleux, le feuillet viscéral se réfléchit, dans le sens transversal, de l'un à l'autre hémisphère, et dans le sens antéro-postérieur du cerveau sur la face supérieure du cervelet : de là un nouveau pont membraneux qu'un certain intervalle sépare des parties correspondantes; de là aussi un nouveau réservoir limité, en arrière par l'arachnoïde, en avant par le bourrelet du corps calleux, en bas par les tubercules quadrijumeaux : c'est le *confluent postéro-supérieur*. Il commu-

nique, en bas, par ses parties latérales, avec le confluent central et reçoit : 1° tous les canaux prismatiques du tiers postérieur de la face interne des hémisphères ; 2° tous ceux qui partent des deux tiers postérieurs de leur face inférieure. Ce confluent est traversé par les veines de Galien que l'arachnoïde rencontre au moment où elles vont s'ouvrir dans le sinus droit, et auxquelles elle donne une gaîne cylindrique de 5 à 6 millimètres de longueur. Bichat ayant cru remarquer que cette gaîne se prolonge jusque dans le ventricule moyen, la considérait comme un canal destiné à établir une libre communication entre les cavités ventriculaires et la cavité arachnoïdienne. Mais aucun fait ne démontre ce *canal arachnoïdien* dont l'existence, du reste, a été depuis longtemps réfutée.

Du corps calleux et des veines de Galien le feuillet viscéral se prolonge sur toute la face supérieure du cervelet, puis se réfléchit de haut en bas sur sa circonférence, et se comporte ensuite différemment sur les côtés et en arrière. — Sur les côtés, il chemine de dehors en dedans, revêt les hémisphères cérébelleux et passe de ceux-ci sur le bulbe rachidien où il se continue avec celui de la partie médiane du cerveau. — En arrière il s'étend de l'un à l'autre hémisphère, et de ceux-ci sur la partie postérieure du bulbe, en comblant une excavation que limitent, en haut, la scissure du cervelet, et en bas le bulbe rachidien. Cette excavation représente le *confluent postéro-inférieur*. Elle répond au tronc occipital.

B. **Feuillet pariétal.** — Jusqu'à la fin du XVIIIe siècle, l'arachnoïde avait été considérée comme constituée par un seul feuillet, intermédiaire à la dure-mère et à la pie-mère, et à peu près indépendant de l'une et de l'autre. Bichat, le premier, s'attacha à démontrer qu'elle devait être rangée dans la classe des membranes séreuses, qu'elle était conformée sur le même type que toutes ces membranes, et qu'elle présentait, comme celles-ci, un feuillet viscéral et un feuillet pariétal. Son opinion était basée sur des considérations à la fois si solides et si brillantes, qu'elle fut universellement acceptée ; elle méritait de l'être, en effet. Il faut avouer cependant que le feuillet pariétal, si manifeste pour toutes les autres séreuses, semble ici plus théorique que réel ; on ne saurait méconnaître qu'il est au moins très-rudimentaire. Ce feuillet n'est représenté, en réalité, que par une simple couche d'épithélium pavimenteux se continuant sur tout son contour avec celui qui recouvre le feuillet viscéral.

La continuité des deux feuillets est établie aussi par les gaînes qui s'étendent de l'encéphale à la dure-mère et qui se réfléchissent sur celle-ci en formant un cul-de-sac circulaire. Au moment où l'on renverse l'encéphale en arrière, on voit toutes ces gaînes s'allonger et se tendre ; elles deviennent alors très-apparentes.

Texture de l'arachnoïde. — Elle est très-simple. Une couche de tissu conjonctif condensé et rétiforme, sur cette couche un épithélium pavimen-

teux : tels sont les seuls éléments qui composent cette séreuse. On n'observe dans son épaisseur ni artères, ni veines, ni vaisseaux lymphatiques; elle ne présente également aucune trace de tubes nerveux.

Usages. — L'arachnoïde a pour destination de répartir d'une manière plus uniforme le liquide céphalo-rachidien, de régulariser les mouvements oscillatoires qui lui sont imprimés, et de favoriser par conséquent la turgescence et le retrait alternatifs de la masse encéphalique. Elle prend donc une part importante à la protection du centre nerveux.

§ 2. — Arachnoïde rachidienne.

A l'arachnoïde rachidienne ou spinale, comme à l'arachnoïde crânienne, on considère un feuillet viscéral et un feuillet pariétal dont la disposition générale est, du reste, très-analogue.

1° *Feuillet viscéral.* — Il entoure la moelle épinière à la manière d'une gaîne cylindrique qui se prolonge sur toute sa longueur, et jusque sur les nerfs de la queue de cheval, au niveau desquels elle se dilate pour former une sorte de réservoir où le liquide céphalo-rachidien s'accumule en plus grande abondance. En haut, cette gaîne se continue avec celle de l'arachnoïde crânienne au niveau du bulbe rachidien. En bas, c'est-à-dire dans le canal du sacrum, elle se continue avec le feuillet pariétal en formant un cul-de-sac qui répond et qui adhère à celui de la dure-mère.

Cette gaîne a pour attributs son extrême minceur et sa parfaite transparence; il faut aussi la soulever et la tendre pour la distinguer. Elle est remarquable encore par sa capacité égale à celle de la dure-mère, et très-supérieure, par conséquent, au volume de la moelle épinière. Entre celle-ci et le feuillet viscéral il existe un grand espace circulaire, rempli par le liquide céphalo-rachidien. Cet espace communique très-largement en haut avec le confluent postérieur de l'arachnoïde crânienne et par l'intermédiaire de celui-ci avec tous les autres, et avec les cavités ventriculaires. Il est traversé en avant et en arrière par des filaments cellulo-fibreux, très-multipliés, qui s'étendent de la pie-mère à la dure-mère, et sur lesquels le feuillet viscéral se prolonge pour aller se continuer sur cette membrane avec le feuillet pariétal.

De chaque côté de la moelle, le feuillet viscéral donne aux racines antérieures et postérieures d'autres prolongements plus importants, de forme conoïde, qui les accompagnent également jusqu'à la dure-mère.

2° Le *feuillet pariétal* ne diffère pas de celui de l'arachnoïde crânienne. Constitué aussi par une simple couche d'épithélium pavimenteux, il se continue avec le feuillet viscéral, d'une part par cet épithélium qui se prolonge de l'un sur l'autre, de l'autre par les gaînes qui entourent les filaments cellulo-fibreux et les racines des nerfs rachidiens.

L'arachnoïde spinale, simple prolongement de l'arachnoïde encéphalique, présente la même structure que celle-ci. Elle remplit aussi les mêmes usages.

ARTICLE III

PIE-MÈRE

La pie-mère est la plus profonde des trois membranes qui entourent le centre encéphalo-médullaire. Elle représente l'enveloppe la plus immédiate, la plus étendue et la plus importante de ce centre. Essentiellement constituée par des vaisseaux qui s'en détachent pour pénétrer dans son épaisseur, elle joue à son égard le rôle de membrane nourricière.

Les caractères que présente cette enveloppe sur l'encéphale et la moelle épinière diffèrent assez notablement. Il y a donc lieu de reproduire ici la division que nous avons déjà adoptée pour l'étude de la dure-mère et de l'arachnoïde. Mais la pie-mère crânienne ou encéphalique fixera seule notre attention pour le moment. La pie-mère spinale ou médullaire sera décrite avec la moelle dont elle fait en quelque sorte partie.

La pie-mère crânienne ne se comporte pas dans son trajet comme l'arachnoïde. Nous avons vu que cette membrane s'applique aux parties saillantes, et passe à la manière d'un pont sur les parties rentrantes. La pie-mère, après avoir recouvert les premières, descend dans les scissures, dans les anfractuosités, dans les sillons, en un mot dans toutes les dépressions qu'elle rencontre. Cette disposition nous montre : 1° qu'elle suit très-exactement les ondulations de l'encéphale, avec lequel elle affecte ainsi des rapports beaucoup plus étendus et plus intimes que l'arachnoïde; 2° qu'elle répond à l'arachnoïde au niveau des parties saillantes; mais s'en écarte au niveau des parties rentrantes, et s'en éloigne d'autant plus que celles-ci sont plus profondes ; 3° que dans les parties rentrantes elle se trouve en contact avec elle-même, en sorte que ces dernières se trouvent séparées par un double feuillet ; 4° enfin que l'enveloppe vasculaire de l'encéphale est beaucoup plus étendue que son enveloppe séreuse.

En étudiant la conformation intérieure du cerveau, nous verrons que la pie-mère envoie dans son épaisseur des prolongements qui viennent encore accroître sa vaste étendue.

La surface externe de la pie-mère répond au liquide céphalo-rachidien et au feuillet viscéral de l'arachnoïde. Elle est unie à ce feuillet par un tissu cellulaire très-lâche dans la plus grande partie de son étendue, plus dense sur la face inférieure de l'encéphale où il prend l'aspect de filaments grisâtres s'étendant perpendiculairement de l'une à l'autre membrane.

Au niveau du point d'émergence des cordons nerveux, la pie-mère se prolonge sur leurs racines, entoure étroitement leur tronc, et leur forme

une gaîne cellulo-fibreuse, résistante, qui ne se réfléchit pas sur la dure-mère comme l'arachnoïde, mais qui la traverse pour les accompagner jusqu'à leur terminaison. Cette gaîne, que nous étudierons plus loin, constitue le *névrilème*.

En descendant dans les dépressions qu'elle rencontre, nous avons vu que l'enveloppe vasculaire s'applique à elle-même et que chacune de ces dépressions renferme ainsi un double feuillet. Telle est, en effet, sa disposition à l'égard des anfractuosités du cerveau, bien que les deux feuillets sur quelques points soient unis entre eux par du tissu cellulaire et des vaisseaux qui ne permettent pas toujours de les séparer. Telle est celle aussi qu'elle nous offre sur le cervelet, au moment où elle pénètre entre ses principaux segments. Mais dans les sillons qui séparent les segments de second ordre, ainsi que les lames et lamelles, ils se confondent et se réduisent à l'état d'une simple pellicule dont le bord adhérent est représenté par des capillaires qui plongent dans la substance nerveuse.

Par sa surface interne, la pie-mère est en rapport immédiat avec l'encéphale. Elle lui adhère, soit par les artérioles extrêmement multipliées qu'elle lui abandonne et par les gaînes qui entourent ces artérioles, soit par les veinules qui en proviennent. Cette adhérence n'est pas telle cependant qu'on ne puisse très-facilement l'en détacher. On voit alors tous les liens vasculaires s'allonger, puis se rompre et rester appendus à l'enveloppe dont ils dépendent. Sur certains points de la substance médullaire, chaque ramuscule sanguin qu'on arrache laisse à sa place un pertuis; lorsque les pertuis sont nombreux, la surface qu'ils occupent revêt l'aspect d'un petit crible et prend le nom de *substance perforée*.

Structure. — La pie-mère est constituée par une trame de tissu conjonctif, dans laquelle se répandent une prodigieuse quantité de vaisseaux anastomosés. L'un et l'autre de ces deux principaux éléments varient suivant la région que recouvre la membrane.

Sur la périphérie du cerveau et du cervelet, l'élément celluleux est rare, très-délié, d'une extrême mollesse, en sorte que la membrane emprunte aux vaisseaux toute sa résistance, d'ailleurs très-faible. — Sur les pédoncules cérébraux et cérébelleux moyens, sur la protubérance annulaire il devient plus dense, membraneux et cellulo-fibreux, caractères qu'il conserve sur la pie-mère spinale.

L'élément vasculaire est représenté par des divisions artérielles et veineuses anastomosées entre elles. Sur la partie supérieure de l'encéphale, le réseau sanguin de la pie-mère est si développé, qu'il masque presque entièrement le tissu conjonctif; celui-ci ne peut être distingué s'il n'a été préalablement insufflé. Inférieurement, au contraire, et surtout en arrière, le réseau perd une grande partie de son importance; ici c'est l'élément lamineux condensé en membrane qui devient prédominant.

Les artères et les veines ne concourent pas dans une proportion égale à la formation de la pie-mère. Les veines sont plus nombreuses et plus volumineuses. Elles n'accompagnent pas les artères dans leur trajet. Celles-ci s'appliquent à la surface de l'encéphale, dont elles suivent toutes les ondulations. Il en est de même pour quelques veines. Mais les plus importantes, en général rectilignes, ne répondent qu'aux parties saillantes : telles sont celles, par exemple, qui rampent sur les hémisphères cérébraux au voisinage du sinus longitudinal supérieur.

La pie-mère est dépourvue de vaisseaux lymphatiques. Parmi les faits invoqués pour démontrer l'existence de ces vaisseaux, aucun ne peut être accepté comme réellement concluant.

Cette membrane possède des nerfs assez nombreux, qui suivent le trajet des artères en s'anastomosant et en formant des plexus. Ils tirent leur origine de la portion céphalique du grand sympathique, et plus spécialement du plexus carotidien. Leur mode de terminaison est encore inconnu. Quelques divisions ont pu être suivies jusque sur les ramuscules qui pénètrent dans l'encéphale.

La pie-mère remplit deux usages très-différents : 1° elle distribue au centre encéphalo-médullaire le sang nécessaire à sa nutrition et au libre exercice de ses fonctions, en le tamisant en quelque sorte, de manière à ne le laisser pénétrer dans son épaisseur qu'à l'état de courant capillaire ; 2° elle préside à la sécrétion du liquide céphalo-rachidien.

ARTICLE IV

LIQUIDE CÉPHALO-RACHIDIEN

Le volume de l'axe cérébro-spinal est moins considérable que la capacité de son enveloppe fibreuse. Entre le centre encéphalo-médullaire et la dure-mère, il existe donc un intervalle. Cet intervalle est rempli par le liquide céphalo-rachidien qui forme une couche plus épaisse sur certains points, plus mince sur d'autres, mais partout continue, s'étendant de la voûte du crâne à l'extrémité inférieure du rachis.

Ce liquide a été découvert en 1764 par Cotugno, qui l'a envisagé sous ses divers aspects et qui a réuni dans un long et très-intéressant travail tous les faits relatifs à son étude (1). C'est sur le cadavre humain qu'il a constaté son existence. On pouvait lui objecter qu'il se produit après la mort. Cependant, de l'ensemble de ses observations et des savantes considérations auxquelles il se livre, Cotugno n'hésite pas à conclure qu'il existe normalement. Mais il ne put le démontrer d'une manière explicite, et laissa

(1) Cotugno, *De ischiade nervosa commentarius*. Neapoli, 1764. Ce mémoire est reproduit *in extenso* dans l'ouvrage de Sandifort, *Thes. dissert.*, t. II, 1767, p. 407 et suiv.

ainsi dans sa découverte une lacune que Magendie combla en 1825. Cet auteur institua alors une série d'expériences faites sur des mammifères et plus particulièrement sur des chiens ; elles lui permirent de reconnaître que le liquide céphalo-rachidien existe autour de l'encéphale et de la moelle, non-seulement après la mort, mais pendant toute la durée de la vie.

a. Siége. — Nous avons vu que ce liquide est situé entre la pie-mère et le feuillet viscéral de l'arachnoïde. Les ventricules de l'encéphale en contiennent aussi, mais une très-minime quantité.

Le liquide sous-arachnoïdien communique avec le liquide intra-ventriculaire par un orifice très-manifeste, qui répond à la partie la plus élevée du confluent postéro-inférieur, au point le plus déclive du quatrième ventricule. Pour observer cet orifice, il suffit de soulever le bulbe rachidien ; on le voit alors s'ouvrir largement, et l'on remarque qu'il est limité : en avant, par le bec du *calamus scriptorius ;* en arrière par le *vermis inferior ;* de chaque côté, par une lamelle fibreuse qui s'étend du bulbe rachidien au cervelet et qui forme une dépendance de la pie-mère. Dans cet état de dilatation extrême, il est formé de deux moitiés angulaires qui s'écartent à la manière des mandibules d'un oiseau.

Le confluent postéro-inférieur forme donc le trait d'union, non-seulement des liquides périencéphaliques et périmédullaires, mais aussi des liquides intra- et extra-ventriculaires : que le liquide céphalo-rachidien oscille de haut en bas et de bas en haut, ou bien de dehors en dedans et de dedans en dehors, dans l'un et l'autre cas c'est ce confluent qui représente en quelque sorte le centre du mouvement.

b. Quantité. — Ce liquide n'est pas également abondant chez tous les sujets. Sur vingt cadavres chez lesquels Cotugno l'a recueilli, sa quantité a varié de quatre à cinq onces (125 à 156 grammes). Elle s'élèverait par conséquent en moyenne à 140 grammes, mais serait moins considérable selon Magendie, qui l'estime à 63 grammes seulement.

Le liquide céphalo-rachidien est soumis, du reste, dans son exhalation, à l'influence d'un très-grand nombre de causes qui viennent en modifier les proportions. Si l'encéphale s'hypertrophie, il est en partie résorbé ; si cet organe s'atrophie, il est exhalé au contraire en plus grande abondance. Aussi remarque-t-on que sa quantité est en raison directe de l'âge. J'ai vu, chez quelques vieillards, le liquide intra-crânien former une couche si épaisse, qu'après son écoulement il existait entre le cerveau et la voûte crânienne un intervalle d'un centimètre, un centimètre et demi, et même plus considérable encore.

Mais ce n'est pas seulement à la suite de l'atrophie sénile ou morbide que ce liquide augmente de quantité. Il s'accroît également à la suite de toutes les maladies aiguës ou chroniques assez longues pour produire un amaigrissement notable. L'encéphale alors participe à cette réduction de

volume comme tous les autres organes ; essentiellement composés de substances grasses, les tubes qui forment le substance médullaire en perdent aussi une partie d'autant plus importante que l'émaciation générale est plus grande, et à mesure que la masse encéphalique diminue de volume, le liquide céphalo-rachidien devient plus abondant.

De l'action isolée ou combinée de toutes ces causes, il suit que sa quantité doit varier et varie en effet considérablement. Elle peut atteindre dans quelques cas 200, 250, 300 grammes, et peut monter même jusqu'à 372 grammes, ainsi que l'a constaté Magendie.

c. Composition chimique. — Le liquide céphalo-rachidien offre la fluidité et la transparence des liquides séreux. Il est alcalin, de saveur salée, et présente, selon M. Lassaigne, la composition suivante :

Eau	98,564
Albumine	0,088
Chlorure de sodium et de potassium	0,801
Osmazome	0,474
Matière animale et phosphate de chaux libre	0,036
Carbonate de soude et phosphate de chaux	0,017
	99,980

D'après M. Couerbe, il contiendrait en outre de la cholestérine, de la cérébrote, des sels de potasse et de magnésie.

d. Source. — Quelques auteurs ont pensé que le liquide céphalo-rachidien était exhalé par l'arachnoïde. Selon Cotugno, Haller, Magendie, Longet, il aurait au contraire sa source dans la pie-mère. Je me range à cette dernière opinion, en faveur de laquelle on peut invoquer à la fois l'anatomie, la physiologie et la pathologie. — 1° L'anatomie : car elle nous enseigne que l'arachnoïde ne possède aucun vestige de vaisseaux ; or, tout liquide exhalé ou sécrété émane des capillaires, et puisque cette membrane en est dépourvue, elle ne peut être considérée comme la source du liquide sous-arachnoïdien. — 2° La physiologie expérimentale a permis de reconnaître que chez l'animal vivant, en mettant la pie-mère à découvert, il s'en exhale une certaine quantité de liquide. — 3° A la suite des fractures compliquées de l'écoulement du liquide céphalo-rachidien, les malades perdent quelquefois des quantités excessives de ce liquide ; or, ils ne peuvent en perdre autant que parce que celui-ci se renouvelle incessamment et avec rapidité ; cette rapide reproduction se comprend facilement si le liquide vient de la pie-mère ; elle ne s'explique plus si l'on en place le point de départ dans une membrane privée de vaisseaux.

e. Destination. — Le liquide céphalo-rachidien concourt avec les méninges à protéger l'axe encéphalo-médullaire. La part qu'il prend à cette protection est considérable et se manifeste dans plusieurs conditions très-différentes, qui permettent de lui reconnaître quatre usages.

Premier usage. — Ce liquide entoure l'axe cérébro-spinal comme les eaux de l'amnios entourent le fœtus. Il l'éloigne ainsi des parois du crâne, diminue son poids, et le protége contre l'influence des contre-coups dont il prévient ou amortit les fâcheux effets.

Deuxième usage. — Lorsque l'encéphale s'atrophie dans la vieillesse, lorsqu'il maigrit pendant le cours d'une longue maladie ou par toute autre cause, le liquide céphalo-rachidien comble le vide qui tend à se produire; il protége alors cet organe en favorisant son libre retrait.

Troisième usage. — Il met l'encéphale à l'abri des compressions qui tendent à se produire lorsqu'une plus grande quantité de sang pénètre dans le crâne. Or, cette quantité augmente chaque fois que le ventricule gauche se contracte; elle augmente également au moment de l'expiration. Voyons ce qui se passe dans l'un et l'autre cas.

Pendant la systole ventriculaire, les artères se remplissent et tous les organes reçoivent une ondée sanguine; l'encéphale, qui est le plus volumineux, est aussi celui qui reçoit l'ondée la plus forte. Or, les liquides étant incompressibles et les parois du crâne étant d'ailleurs inextensibles, une plus grande abondance de sang ne pourrait pénétrer dans cette cavité, si elle était hermétiquement close, qu'à la condition de comprimer l'encéphale et de réduire proportionnellement son volume. Mais la cavité est ouverte inférieurement; le liquide sous-arachnoïdien s'échappe par cette issue, pour céder sa place à l'ondée sanguine : plus il entre de sang, plus il sort de sérosité. La somme de liquide contenue dans la cavité osseuse ne varie donc pas, et l'encéphale, par conséquent, ne subit aucune compression. — Pendant la diastole, des phénomènes inverses se produisent. Il entre moins de sang dans la cavité crânienne; un vide tend à se produire : par suite de cette tendance au vide, le liquide céphalo-rachidien remonte et reprend sa place primitive. Sous l'influence des contractions cardiaques, il se porte donc du crâne dans le rachis et du rachis dans le crâne, oscillant ainsi 70 à 75 fois par minute.

Pendant l'expiration, le sang reflue dans les veines. Ce mouvement de reflux s'étend de proche en proche jusqu'à l'encéphale, en sorte que le crâne contient alors une plus grande quantité de sang veineux. Celui-ci devenant plus abondant, la sérosité sous-arachnoïdienne lui cède également sa place en fuyant vers le rachis. — Pendant l'inspiration, le sang est aspiré par le thorax; les veines se désemplissent, et une tendance au vide se produit dans la cavité crânienne. Sollicité par cette tendance, le liquide céphalo-rachidien remonte vers l'encéphale qui reste ainsi soumis à une pression constante ou uniforme.

Deux causes impriment donc au liquide sous-arachnoïdien un mouvement d'oscillation : les contractions du cœur gauche d'une part, la dilatation et le resserrement alternatif de la cavité thoracique de l'autre.

Ce mouvement est plus faible dans le premier cas, plus accusé dans le second. Il atteint son maximum d'intensité lorsque les deux causes coïncident dans leur action.

En passant du crâne dans le canal rachidien, le liquide obéit à une force unique, la pression sanguine qui l'expulse d'une cavité devenue insuffisante. En refluant du rachis vers le crâne, il obéit à deux forces : à une force d'aspiration qui a son siége dans cette cavité, et a une force impulsive représentée par l'élasticité de la dure-mère spinale. Ce double mouvement du liquide sous-arachnoïdien est démontré :

1° Chez le nouveau-né, par le jeu de la fontanelle antérieure, qui se soulève pendant la systole ventriculaire et l'expiration, la quantité de sang qui pénètre dans le crâne augmentant ; qui se déprime au contraire pendant la diastole et l'inspiration, cette quantité diminuant.

2° Chez les individus affectés d'hydrorachis, des phénomènes analogues se produisent : la tumeur présente un mouvement d'expansion lorsque la sérosité sous-arachnoïdienne descend dans le rachis, et un mouvement de retrait lorsqu'elle remonte dans le crâne.

3° Enfin la physiologie expérimentale complète la démonstration : en mettant un tube qui contient une certaine quantité d'eau colorée en communication avec la sérosité sous-arachnoïdienne, au niveau de la colonne lombaire, on voit, au moment de la systole ventriculaire et de l'expiration, le liquide coloré s'élever dans le tube, la sérosité sous-arachnoïdienne refluant alors dans le rachis, et descendre au contraire pendant la diastole et l'inspiration, cette même sérosité remontant vers le crâne.

Par suite des variations alternatives de sa masse sanguine, l'encéphale semble s'élever et s'abaisser tour à tour. Un grand nombre d'auteurs ont admis ces mouvements d'élévation et d'abaissement comme réels. Pour d'autres, l'encéphale ne se meut pas ; il éprouverait seulement une sorte de turgescence au moment où il est pénétré d'une plus grande quantité de sang, et de retrait au moment où il en reçoit moins. Longet a très-bien établi : 1° que les mouvements de locomotion sont seulement apparents ; 2° que les mouvements de turgescence et de retrait n'ont pas leur siége dans la masse encéphalique, mais dans les vaisseaux qui l'entourent, c'est-à-dire dans la pie-mère. Le centre nerveux, en effet, ne reçoit que des capillaires ; or, nous savons que dans ces vaisseaux le sang coule d'un mouvement uniforme ; leurs parois ne se comportent pas comme celles des vaisseaux plus considérables qui se dilatent, puis se rétrécissent sous l'influence du mouvement saccadé du sang. L'encéphale ne peut donc présenter aucun phénomène d'ampliation et de retrait, phénomènes auxquels le liquide céphalo-rachidien est destiné à le soustraire, et auxquels d'ailleurs sa texture si délicate ne saurait se prêter ; ils se passent exclusivement dans son enveloppe vasculaire, et ne sont du reste que la répétition, sur une plus grande échelle, de ce qui a lieu dans toutes les autres parties du

corps. Seulement dans celle-ci le mouvement d'expansion est en quelque sorte latent, par suite de la dissémination des vaisseaux dans les divers points de leur épaisseur, tandis qu'ici il est concentré sur la surface du centre nerveux et ainsi beaucoup plus accusé et plus évident.

Quatrième usage. — Enfin le liquide céphalo-rachidien a encore pour usage de protéger la moelle épinière. Il la protége comme l'encéphale, mais par un mécanisme un peu différent. Pour soustraire celui-ci à la compression dont il est menacé par l'afflux plus considérable du sang, il se précipite vers le rachis. Pour mettre la moelle à l'abri de la compression à laquelle elle se trouve exposée pendant les mouvements de la colonne vertébrale, il se dérobe aussi ; seulement, au lieu de fuir dans une seule direction, il fuit dans tous les sens, en haut, en bas, en arrière, de manière à former une couche de plus en plus mince, à mesure que la moelle épinière se rapproche du centre de courbure.

ARTICLE V

GRANULATIONS MÉNINGIENNES

Les granulations méningiennes, ou *glandes* de Pacchioni, sont des corpuscules situés dans l'épaisseur des enveloppes de l'encéphale ou dans leurs intervalles. C'est principalement sur le bord supérieur des hémisphères cérébraux, de chaque côté de la scissure interhémisphérique, qu'on les rencontre. Quelques-unes, beaucoup plus clair-semées et dont l'existence n'est pas constante, se voient à l'extrémité antérieure du cervelet, autour de l'embouchure des veines de Galien, sur le trajet des sinus latéraux et sur plusieurs autres points très-variables de la périphérie du cerveau, chez les individus parvenus à un âge avancé.

La plupart de ces granulations offrent les dimensions d'un grain de millet. Mais il en est qui atteignent le volume d'une lentille, et même un diamètre plus considérable encore.

Leur forme est sphérique. Celles qui excèdent les dimensions ordinaires sont aplaties et limitées par un contour circulaire ou ovalaire.

Leur consistance est assez ferme. Saisies entre la pulpe des doigts et comprimées, elles offrent une certaine résistance à la pression. Quelques-unes résistent même complétement à cette pression et atteignent une dureté comparable à celle de la craie.

Leur couleur, d'un blanc grisâtre et terne, rappelle celle de la substance grise du cerveau.

Leur nombre est fort difficile à déterminer par suite des variations très-grandes qu'il présente. Nous savons seulement qu'il augmente en raison directe de l'âge. Nulles chez le fœtus, à peine apparentes chez l'enfant,

elles prennent des dimensions plus considérables et commencent à se multiplier chez l'adulte ; puis deviennent plus volumineuses et plus abondantes encore chez le vieillard. M. Faivre, qui a tenté de faire le dénombrement des granulations méningiennes, a pu en compter 250 chez un homme de trente ans, et plusieurs centaines chez un autre de quarante ans. Leur nombre total, chez les individus plus âgés, s'élèverait, en moyenne, à 500 ou 600, selon le même auteur.

En se développant et se multipliant elles se rappprochent et forment des groupes dont le diamètre peut atteindre jusqu'à 6 millimètres.

En même temps qu'elles augmentent de nombre et de volume, elles subissent une migration fort remarquable. Situées d'abord dans l'épaisseur du feuillet viscéral de l'arachnoïde, elles font saillie sur la surface libre de ce feuillet, s'appliquent alors à la dure-mère qui s'amincit et s'éraille sur le point correspondant, s'engagent plus tard dans cette éraillure et se comportent ensuite différemment. — Celles qui répondent au sinus longitudinal supérieur se logent dans l'épaisseur de ses parois, au-dessous de sa tunique interne; souvent elles soulèvent celle-ci pour s'en former un pédicule et flottent alors dans la cavité du sinus. — Celles qui répondent aux parois osseuses se creusent une sorte de nid dans la couche la plus externe de l'enveloppe fibreuse.

Mais le plus habituellement on remarque de chaque côté de la suture sagittale, sur la face externe de la dure-mère, des saillies veineuses arrondies ou ovoïdes dont le volume varie de celui d'une tête d'épingle à celui d'une amande ; or, au niveau de ces saillies, les fibres de la dure-mère sont largement dissociées et en grande partie détruites. Les granulations méningiennes, en vertu de la force ascensionnelle dont elles semblent douées, s'engagent donc sans difficulté aucune dans l'épaisseur de ces saillies veineuses lorsqu'elles les rencontrent sur leur trajet ; c'est pourquoi au centre de chacune il en existe souvent une ou plusieurs ; c'est pourquoi aussi ces saillies ont été considérées jusqu'à présent comme une dépendance des granulations méningiennes, ou plutôt comme ces granulations elles-mêmes parvenues à la dernière phase de leur développement : opinion bien erronée et cependant universellement acceptée.

Les granulations méningiennes et les saillies veineuses de la dure-mère sont en effet deux productions séniles de nature très-différente. — Les granulations se composent d'une trame de tissu conjonctif amorphe très-serrée, à laquelle se mêle une assez grande quantité de matière inorganique constituée par du phosphate de chaux, du carbonate de chaux et de la silice ; on n'y trouve aucun rudiment de vaisseaux. — Les saillies veineuses sont formées par des veinules dilatées, anastomosées, que relient entre elles les fibres dissociées de la dure-mère. Ces saillies, dans lesquelles s'ouvrent les veinules méningées environnantes et les canaux veineux des

os correspondants, communiquent soit avec les veines qui vont s'ouvrir dans le sinus longitudinal, soit directement avec le sinus. Ce sont elles surtout qui minent le tissu osseux, qui produisent sa résorption à des profondeurs plus ou moins grandes, et qui se creusent dans les parois du crâne une loge en rapport avec leur forme et leurs dimensions. Elles diffèrent donc des simples granulations par leur nature, par leur siége et par leur mode d'évolution. Elles n'en diffèrent pas moins par le volume considérable qu'elles peuvent prendre et par les graves conséquences qu'elles entraînent alors. Les granulations conservent toujours de très-petites dimensions. Les saillies veineuses, au contraire, tendent sans cesse à se développer; elles sont le point de départ des tumeurs fongueuses de la dure-mère dont l'accroissement est indéfini.

Les unes et les autres, d'ailleurs, ne coïncident pas toujours. On observe assez souvent dans l'épaisseur des couches les plus externes de la dure-mère des granulations autour desquelles il n'existe aucun vaisseau. Plus souvent encore on voit des saillies veineuses qui ne contiennent aucune granulation; c'est ce qui a lieu lorsqu'elles sont plus ou moins éloignées de la gouttière sagittale. Breschet, qui a fait une étude spéciale de l'influence qu'exercent ces tumeurs sur les parois du crâne, avait déjà constaté qu'elles attaquent non-seulement les pariétaux, mais les frontaux, l'occipital, et même la portion pierreuse du temporal. Sur deux crânes qu'il avait recueillis pour cette étude, tous ces os sont comme criblés, sur leur face interne, d'excavations à contours irréguliers et taillées à pic. Sur tous deux, la plupart des sutures ont disparu et témoignent, par conséquent, de l'âge avancé des individus auxquels ils ont appartenu.

De toutes ces considérations, nous pouvons donc conclure que les granulations méningiennes diffèrent essentiellement des tumeurs veineuses de la dure-mère. Elles n'offrent qu'un seul caractère qui leur soit commun avec ces dernières : c'est de déterminer aussi l'érosion des os dans la période ultime de leur développement.

L'origine de ces granulations est fort obscure. Elles ont été considérées par Ruysch comme un simple dépôt de molécules graisseuses, erreur que réfute l'examen microscopique ; par quelques auteurs, comme des ganglions lymphatiques, et par Pacchioni comme des glandes dont le conduit excréteur allait s'ouvrir dans le sinus longitudinal : hypothèses qu'aucun fait ne justifie et qui méritent à peine d'être mentionnées.

M. Faivre rattache leur production au liquide céphalo-rachidien dont les principes inorganiques, en se précipitant, se mêleraient au tissu conjonctif. On pourrait admettre sans doute que les sels calcaires, en devenant plus abondants, par suite de la raréfaction croissante du tissu osseux, se déposent dans le tissu cellulaire, sous l'influence de ce grand mouvement de décomposition qui s'empare de tous nos organes vers le déclin de la vie, et que les granulations méningiennes sont l'un des caractères ou plutôt

l'un des résultats par lesquels se manifeste la dégénérescence sénile. Mais alors pourquoi les granulations méningiennes se montrent-elles presque exclusivement sur le même point?

CHAPITRE III

DE L'AXE ENCÉPHALO-MÉDULLAIRE

Cet axe nous offre à considérer sa conformation extérieure, sa conformation intérieure, les connexions qu'affectent ses parties constituantes, et enfin son développement. — Envisagé sous les trois premiers points de vue, il convient, pour en faciliter l'étude, de descendre des parties supérieures aux inférieures; considéré sous le dernier, il est préférable, au contraire, de remonter de la moelle vers l'encéphale.

C'est donc l'encéphale qui fixera d'abord notre attention. Nous nous occuperons ensuite de la moelle épinière.

I. — DE L'ENCÉPHALE.

L'encéphale est cet organe qui couronne de ses larges dimensions l'axe cérébro-spinal et qui semble formé par un épanouissement de la moelle épinière, dont il a été considéré, en effet, comme une efflorescence. De la hauteur où la nature l'a placé, il domine toutes les dépendances du système nerveux, et par celles-ci toutes les parties du corps qui sont en effet les unes et les autres étroitement soumises à son influence.

Parmi nos organes, il n'en est aucun dont l'empire soit aussi étendu; et cette sorte de souveraineté qui lui a été dévolue se lie d'une manière si intime à l'essence même de la vie, qu'elle ne saurait être supprimée sans que celle-ci ne soit aussitôt anéantie. Chargé de percevoir toutes les impressions qui lui viennent du dehors et de les conserver comme autant de notions élémentaires qu'il associera plus tard pour en faire la base de nos jugements et de nos déterminations, présidant en un mot aux sensations, à l'intelligence et à la volonté, il remplit dans l'économie le rôle le plus élevé qu'il ait été donné d'atteindre à un agent animé du souffle de la vie, et devient ainsi pour l'homme, entre tous ses organes, celui par lequel il traduit sa supériorité de la manière la plus éclatante.

Nous avons vu que l'encéphale se compose de quatre principaux segments, le cerveau, le cervelet, l'isthme et le bulbe rachidien. Avant de passer à l'étude de chacun de ces segments, il importe de le considérer dans son ensemble et de déterminer son poids, son volume, sa densité.

POIDS, VOLUME, DENSITÉ DE L'ENCÉPHALE

Le poids et le volume de l'encéphale sont corrélatifs. Ils varient pour les vertébrés selon la classe; pour l'homme selon les races, le sexe et les individus, selon l'âge et le degré d'activité imprimé à ses fonctions; ils varient aussi avec la stature et suivant l'état de santé ou de maladie.

1° *Le poids de l'encéphale varie pour les vertébrés selon la classe à laquelle ils appartiennent.* — De nombreuses recherches ont été faites pour déterminer le rapport qui existe dans la série animale entre le poids et le volume de l'encéphale d'une part, le poids et le volume du corps de l'autre. Malheureusement elles n'ont pas été réalisées dans des conditions semblables. Parmi les auteurs de ces tables de comparaison, il n'en est aucun qui ait tenu compte de l'âge; or, le volume de l'encéphale et celui du corps subissent des modifications relatives considérables aux différentes époques de leur évolution, et ces modifications s'opèrent en sens inverse. Cependant, en prenant la moyenne de tous les résultats mentionnés, les vices attachés à cette manière de procéder disparaissent en partie. M. Leuret a pu ainsi constater que le poids de l'encéphale est au poids du corps :

Dans les poissons	:: 1 : 5668
Dans les reptiles	:: 1 : 1321
Dans les oiseaux	:: 1 : 212
Dans les mammifères	:: 1 : 186

Il est donc démontré que l'encéphale devient de plus en plus considérable à mesure que l'on s'élève dans la série animale. Mais cette conclusion, vraie lorsqu'on l'applique aux différentes classes, cesse de l'être si on l'applique aux ordres et aux genres qui les composent.

Par le poids de son encéphale, l'homme est supérieur aux mammifères. Trois vertébrés seulement paraissent l'emporter sur lui sous ce rapport : le dauphin, l'éléphant et la baleine, dont la masse encéphalique peut s'élever, pour le premier, jusqu'à 1800 grammes, et pour les deux autres à 1500. Chez le bœuf et le cheval, le poids de cet organe est de 600 grammes.

Le poids moyen de l'encéphale chez l'homme étant de 1300 grammes, et celui du corps de 62 kilogrammes, on voit que le premier est au second :: 1 : 47. Ce rapport, chez le dauphin est de 1 à 66; chez le cheval, de 1 à 400; chez l'éléphant, de 1 à 500; chez le bœuf, de 1 à 775.

2° *Le poids et le volume de l'encéphale considérés chez l'homme varient selon les races.* — L'influence des races sur le développement de la masse encéphalique a fixé l'attention d'un grand nombre d'observateurs. Mais ce n'est pas sur cette masse elle-même qu'ont porté les études; c'est sur son enveloppe osseuse dont les naturalistes ont mesuré et ensuite comparé la capacité. Virey et Palissot de Beauvoir ont rempli d'eau des crânes de

nègres et d'Européens; les premiers contenaient moins de liquide, et la différence s'est élevée jusqu'à neuf onces (144 grammes).

Ce procédé étant d'une application difficile, on chercha à lui en substituer un autre qui fût plus pratique. Tiedemann imagina de remplir le crâne avec des grains de millet, après en avoir fermé toutes les issues, à l'exception du trou occipital. Il percutait ensuite légèrement la cavité osseuse pour tasser son contenu, puis pesait celui-ci. Comparant alors, d'après le poids obtenu, 41 crânes d'Ethiopiens à 41 crânes d'Européens, il avança que la capacité des premiers ne diffère pas de celle des seconds. Mais cette conclusion n'était pas acceptable, car la quantité de mil qu'on peut introduire dans une cavité à l'aide du tassement est variable. Un naturaliste, M. Morton, a proposé un autre procédé moins défecteux qui consiste à remplacer le mil par du petit plomb de chasse; on le verse ensuite dans un vase gradué dont chaque division correspond à une mesure cubique déterminée. Les crânes ainsi mesurés appartenaient à la race germanique, à la race nègre et à la race australienne. Voici leur capacité relative :

Races.	Nombre des crânes.	Capacité moyenne.
Germanique.....	38	1534 cent. cub.
Nègre.....	64	1371
Australienne.....	8	1228

En comparant les crânes de ces trois races, on voit que si la capacité des derniers est représentée par 100, celle des seconds sera égale à 111,86, et celle des premiers à 124,8.

Ainsi, en s'élevant de la race australienne à la race nègre, la capacité du crâne s'accroît de 12 pour 100, et de 25 pour 100 en remontant jusqu'à la race germanique, différences considérables qui semblent correspondre cependant assez bien à la différence intellectuelle des trois races.

3° *Le poids et le volume de l'encéphale diffèrent selon le sexe.* — Nous avons vu (t. I, p. 165) que la capacité du crâne est plus grande chez l'homme que chez la femme. De ce premier fait, nous pourrions conclure que le volume de l'encéphale est plus considérable aussi dans le sexe masculin. Mais afin de rendre cette conclusion plus légitime encore, j'ai cru devoir peser cet organe chez les mêmes individus dont j'avais d'abord mesuré la cavité crânienne. Or, ces individus étaient au nombre de 32 : 16 hommes et 16 femmes. Voici les moyennes des résultats obtenus :

	Encéphale. kil.	Cerveau. kil.	Cervelet. kil.	Isthme. kil.	Bulbe. kil.
Hommes.....	1,358	1,187	0,143	0,0215	0,0080
Femmes.....	1,256	1,093	0,137	0,0200	0,0075
Différence en faveur de l'homme.	0,102	0,094	0,006	0,0015	0,0005

La comparaison des chiffres exposés dans ce tableau nous montre que l'encéphale présente un poids plus considérable chez l'homme que chez la

femme, et que la différence porte presque uniquement sur le cerveau pour lequel elle s'élève à 94 grammes. Le cervelet, l'isthme et le bulbe rachidien diffèrent à peine d'un sexe à l'autre.

Si l'on considère la masse encéphalique comme composée de 1000 parties, celles-ci se répartiront chez l'homme de la manière suivante :

Cerveau	0,875
Cervelet	0,101
Isthme	0,016
Bulbe	0,006

Ainsi le cerveau constitue à lui seul près des 9/10es de l'encéphale, et les 9/10e au moins lorsque la masse encéphalique est très-développée. Le cervelet en forme le 10e, l'isthme la 85e et le bulbe la 226e partie.

M. L. Parizot, qui a récemment contrôlé les recherches précédentes en se plaçant dans des conditions identiques, et dont les évaluations ont porté aussi sur 16 hommes et sur 16 femmes, est arrivé à des résultats très-analogues. Le poids moyen de l'encéphale, pour cet auteur, ne dépasse pas pour l'homme 1kil,287, et pour la femme 1kil,217; l'écart de l'un à l'autre se réduirait donc à 70 grammes. Il serait plus considérable selon Parchappe, qui évalue le poids de l'encéphale de l'homme à 1kil,323 et celui de la femme à 1kil,210, ce qui donne une différence de 113 grammes, plus grande au contraire que celle que j'ai obtenue.

Ces trois séries de recherches conduisent à la même conclusion : toutes trois établissent que l'encéphale est plus volumineux et plus lourd chez l'homme que chez la femme. Celles de M. L. Parizot expriment la moindre différence que l'on constate d'un sexe à l'autre; celles de Parchappe, l'écart le plus grand qu'on ait observé, et les miennes l'écart moyen, qui semble ainsi pouvoir être fixé à 100 grammes environ, ou à 8 pour 100.

4° *Le poids et le volume de l'encéphale varient selon les individus.* — Les différences individuelles que présente cet organe sont considérables. Sur un homme de trente ans, possédant un crâne d'une très-belle conformation, j'ai trouvé un encéphale dont le poids s'élevait à 1kil,510. Chez un vieillard de soixante-quinze ans, ce poids n'excédait pas 1kil,062. Entre le premier et le second, il existait donc une différence de 448 grammes; tel est le plus grand écart que j'aie rencontré dans le sexe masculin. Chez la femme, cet écart est moins considérable; l'encéphale le plus lourd qu'il m'ait été donné d'observer dans ce sexe pesait 1kil,376, et le moins lourd 1kil,088 : différence, 288 grammes.

Ce parallèle nous montre que les variations individuelles l'emportent très-notablement sur les variations sexuelles, et que ces dernières s'effacent en grande partie devant les précédentes. Bien que l'encéphale soit plus considérable dans le sexe masculin, il faut admettre par conséquent, comme un fait également démontré, qu'un très-grand nombre de femmes

peuvent avoir et ont en effet une masse encéphalique d'un volume supérieur à celui de beaucoup d'hommes.

Quelles sont les limites extrêmes du volume et du poids de l'encéphale chez l'homme? Je viens de dire que j'ai vu chez un vieillard de soixante-quinze ans le poids de cet organe descendre à 1^{kil},062. Le crâne, chez cet individu, était petit et ses parois assez épaisses; il contenait une très-notable quantité de liquide céphalo-rachidien. Le volume de l'encéphale semblerait donc ne pouvoir se réduire davantage sans compromettre l'intégrité de ses fonctions. Peut-être cependant pourrait-on abaisser cette limite minima jusqu'à 1000 grammes pour l'homme et 900 grammes pour la femme.

Quant aux limites les plus élevées, elles sont difficiles aussi à fixer. J'ai parlé plus haut d'un encéphale de 1510 grammes. Le jeune homme auquel il appartenait avait la tête remarquablement volumineuse et très-bien conformée; les parois du crâne étaient très-minces, et la quantité du liquide céphalo-rachidien peu considérable. Tout ce qui pouvait contribuer à augmenter le volume et le poids de la masse encéphalique se trouvait donc ici réuni; c'était un encéphale d'un développement très-exceptionnel. Celui de Dupuytren, qui avait une tête volumineuse aussi ne dépassait pas 1436 grammes.

Cependant cet organe peut atteindre un poids plus considérable. L'encéphale de G. Cuvier pesait 1^{kil},831 grammes; celui de Cromwell, au rapport de Baldinger, 2^{kil},229, et celui de lord Byron 2^{kil},238. Le poids de l'encéphale de G. Cuvier est authentique; il a été déterminé avec une parfaite exactitude par P. Bérard. Pour celui de Cromwell et de lord Byron, nous n'avons pas une garantie aussi sérieuse; sans repousser ces deux faits, on peut craindre qu'ils ne soient entachés de quelque erreur ou de quelque exagération. En les réservant, il reste démontré du moins que le poids de l'encéphale peut s'élever jusqu'à 1800 ou 1900 grammes, et doubler par conséquent en passant de l'individu chez lequel cet organe est le moins développé à celui chez lequel il atteint son plus grand développement.

5° *Le poids et le volume de l'encéphale varient avec l'âge.* — 347 faits empruntés par M. Broca à Wagner et divisés en cinq séries de dix ans chacune, nous démontrent cette influence de l'âge (1).

Poids de l'encéphale.	Hommes.	Femmes.	Différences sexuelles.
De 21 à 30 ans.....	1341	1249	92
31 à 40 ans.....	1410	1262	148
41 à 50.....	1391	1261	130
51 à 60.....	1341	1236	105
61 et au delà.....	1326	1203	123

Ce tableau nous enseigne : 1° qu'à tous les âges, l'encéphale de l'homme est plus lourd et plus volumineux que celui de la femme; 2° qu'il atteint

(1) Broca, *Sur le volume et la forme du cerveau.* 1861, p. 15.

son plus grand développement à 40 ans dans les deux sexes; 3° qu'il varie à peine de 40 à 50; 4° qu'il commence alors à décroître. Cette diminution de volume est d'abord lente, souvent presque nulle; elle devient plus rapide à 70 ans, et surtout de 70 à 80.

6° *Le poids et le volume de l'encéphale varient selon que les hommes se livrent à des travaux intellectuels ou mécaniques, et selon qu'ils sont plus ou moins intelligents.* — L'observation a depuis longtemps établi qu'il existe entre les organes et les fonctions un rapport intime. L'analogie permet d'appliquer ce principe de physiologie à l'encéphale. Il est rationnel de penser qu'à son ampliation plus grande correspondra une intelligence plus grande aussi. Tous les hommes qui se sont distingués de leurs contemporains par une supériorité éclatante étaient remarquables aussi par le développement de leurs circonvolutions cérébrales; j'ai cité précédemment lord Byron, Cromwell, G. Cuvier, Dupuytren. A ces noms célèbres, il serait facile d'en ajouter d'autres. Si la liste n'en est pas très-considérable, c'est moins parce que les hommes vraiment supérieurs sont rares, que parce qu'il a été rarement permis d'observer leur encéphale.

Pour arriver sur ce point à des données plus rigoureuses, quelques auteurs ont eu la pensée de peser comparativement des encéphales provenant, les uns d'idiots et les autres d'hommes intelligents. C'est ce qu'a fait M. Lélut, qui tire de ce parallèle les deux conclusions suivantes :

« 1° L'encéphale est en général plus pesant et plus volumineux chez les » hommes intelligents que chez les crétins;

» 2° Cette proportion plus grande de poids et de volume est plus marquée » dans les lobes cérébraux que dans le cervelet. »

L'encéphale est donc soumis à cette loi générale qui proportionne partout l'énergie de la fonction au développement de l'organe. Si parfois il semble se soustraire à l'empire de cette loi, rappelons que son développement se mesure non-seulement à l'étendue de son diamètre, mais aussi à l'étendue de sa surface; or, celle-ci n'est pas toujours en rapport avec le volume, et nous ne possédons aucun moyen de l'évaluer.

Ajoutons qu'il faut tenir compte aussi de la nature intime des éléments nerveux : à égalité parfaite de volume et de surface, deux encéphales peuvent être très-inégaux en intelligence, de même que deux systèmes musculaires, également développés, peuvent être très-inégaux en force. Par conséquent, lorsqu'à la seule inspection du crâne nous cherchons à déterminer le degré de l'intelligence, nous nous plaçons dans les conditions d'un calculateur s'efforçant de résoudre avec une seule donnée un problème qui en comporte plusieurs.

7° *Le poids et le volume de l'encéphale varient avec la stature.* — Nous ne possédons sur ce point qu'un très-petit nombre de faits dont la conclusion, cependant, est nettement affirmative. Ils sont dus à Parchappe

qui a pesé l'encéphale chez cinq hommes présentant une stature de 1m,74, et chez cinq autres d'une stature de 1m,63. Son poids moyen chez les premiers s'est élevé à 1330 grammes, et chez les derniers à 1254 : différence, 76, ou 6 pour 100.

Le même auteur a pesé cet organe chez quatre femmes d'une taille de 1m,61, puis chez cinq autres d'une taille de 1m,54. Son poids moyen pour les plus grandes égalait 1218 grammes et pour les plus petites 1193; différence, 25. — L'influence de la stature se manifeste donc dans les deux sexes; mais elle est plus prononcée chez l'homme que chez la femme, résultat qu'on pouvait pressentir, la taille chez lui étant plus élevée et se prêtant ainsi à des variations plus grandes.

8° *Le poids et le volume de l'encéphale varient selon l'état de santé ou de maladie.* — Ces variations ont été généralement niées. La plupart des anatomistes et des médecins admettent encore, avec Haller, qu'entre tous nos organes, l'encéphale est le seul qui ne maigrit pas. Assurément il n'éprouve pas de ces grandes et rapides modifications de volume que nous offrent les autres parties du corps. Mais ses dimensions se réduisent aussi sous l'influence de toutes les affections assez graves pour produire une émaciation générale. En opposant les caractères qui distinguent l'encéphale des individus robustes, morts de maladies aiguës, à ceux qu'il nous offre chez l'homme progressivement épuisé et succombant dans le marasme, on ne saurait soulever sur ce point aucun doute. Chez le premier, les circonvolutions du cerveau, les lamelles du cervelet, les divers pédoncules, la protubérance annulaire et la moelle elle-même présentent un volume et une rondeur de forme tout à fait caractéristiques pour un œil exercé. Chez le second, toutes les parties saillantes sont amoindries ou plutôt amaigries, elles sont séparées par des intervalles plus considérables, dans lesquels circule une sérosité abondante; la surface du cerveau et du cervelet est plus blanche, comme lavée; la pie-mère devient plus lâche et moins adhérente, en sorte qu'elle se laisse plus facilement détacher.

Le centre encéphalo-médullaire ne reste donc pas étranger aux variations de volume que subissent les autres organes. La substance blanche, essentiellement composée de matières grasses, se réduit lorsque le système adipeux tend à disparaître des autres parties de l'économie; ses proportions augmentent au contraire lorsque le tissu adipeux reparaît et devient prédominant; elle varie, en un mot, comme l'embonpoint, et sous l'influence des mêmes causes.

Chez l'homme épuisé par une longue maladie, l'encéphale participant à l'amaigrissement général, le vide que laisse son retrait est rempli par une surabondance de liquide céphalo-rachidien, qui n'apporte aucune entrave à ses fonctions et qui semblerait, au contraire, en favoriser le libre exercice, en sorte que les malades conservent jusqu'au dernier moment toute la lucidité de leur intelligence.

Chez celui qui succombe sous le poids de son excessif embonpoint, c'est toute une série de phénomènes inverses qu'on observe. L'encéphale, envahi par le débordement des sucs graisseux, augmente de volume, prend la place du liquide sous-arachnoïdien, remplit toute la cavité osseuse devenue trop étroite, et subit alors une sorte d'étranglement : d'où une moindre liberté d'action, une certaine paresse de l'intelligence et, lorsque cet état s'exagère, encore une tendance continuelle au sommeil.

Densité de l'encéphale. — D'après Muschenbroëk, qui l'a déterminée chez l'homme adulte, la pesanteur spécifique de la masse encéphalique est à celle de l'eau : : 1030 : 1000.

Cette densité diminue sous l'influence de la pléthore graisseuse; mais elle ne paraît varier ni avec l'âge, ni selon les individus, ni selon les maladies. Quelques auteurs avaient avancé qu'elle est un peu moindre chez les idiots et chez les aliénés; les recherches de MM. Leuret et Mitivier sont venues réfuter cette erreur.

ARTICLE PREMIER

DU CERVEAU

Le cerveau est cette partie de l'encéphale qui préside aux sensations, à l'intelligence et à la volonté. Des quatre segments qui contribuent à former la masse encéphalique, c'est à la fois le plus élevé et le plus volumineux et le plus important. Il remplit la presque totalité du crâne, s'étendant de sa voûte à sa base, reposant en avant sur celle-ci, en arrière sur la tente du cervelet.

Nous avons vu que son poids s'élève chez l'homme à 1182 grammes, et chez la femme à 1093. Comparé à celui des autres segments réunis, il ne forme pas seulement les 7/8 de l'encéphale, ainsi que l'avancent quelques auteurs; il en constitue au moins les 8/9 et même les 9/10, lorsqu'il arrive à son plus grand développement.

§ 1. — Conformation extérieure du cerveau

Cet organe présente la forme d'un segment d'ovoïde dont la grosse extrémité se dirige en arrière. Celle-ci du reste, diffère à peine de l'extrémité antérieure; lorsque le cerveau est isolé des trois autres parties de l'encéphale, on remarque, en l'examinant par sa face inférieure, que son plus grand diamètre transversal passe un peu en arrière de sa partie centrale. Mais il suffirait d'un léger déplacement de ce diamètre pour le ramener de la forme ovoïde à la forme ellipsoïde.

Le mode de configuration du cerveau permet de lui considérer une face supérieure et une face inférieure, remarquables l'une et l'autre par les nombreuses circonvolutions qu'elles présentent.

A. Face supérieure ou convexe du cerveau.

Cette face est recouverte par les pariétaux et les temporaux latéralement, par le frontal en avant, par les fosses occipitales supérieures en arrière. Elle présente sur la ligne médiane un sillon profond, la *grande scissure du cerveau*, et sur les côtés de cette scissure deux quarts d'ovoïde ou d'ellipsoïde, les *hémisphères cérébraux*.

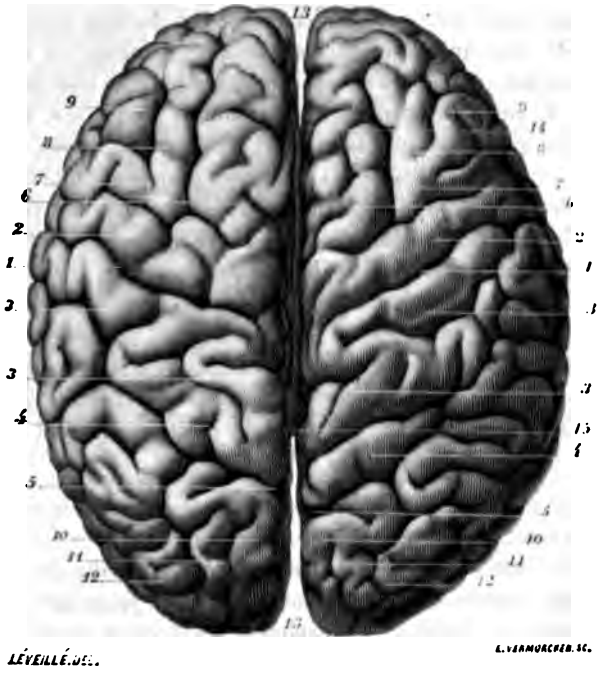

LÉVEILLÉ DEL. L. VERMORCKEN SC.

FIG. 463. — *Face supérieure ou convexe du cerveau* (*).

1, 1. Scissure de Rolando. — 2, 2. Circonvolution pariétale antérieure. — 3, 3. Circonvolution pariétale postérieure. — 4, 4. Circonvolution pariétale accessoire. — 5, 5. Anfractuosité profonde qui sépare le groupe des circonvolutions pariétales du groupe des circonvolutions occipitales; cette anfractuosité se continue sur le bord supérieur des hémisphères avec celle qui limite en arrière le groupe moyen des circonvolutions de la face interne. — 6, 6. Circonvolution frontale interne. — 7, 7. Circonvolution qui ne tarde pas à se dédoubler pour donner naissance aux circonvolutions frontale moyenne et frontale externe. — 8, 8. Circonvolution frontale moyenne. — 9, 9. Circonvolution frontale externe. — 10, 10. Circonvolution occipitale interne. — 11, 11. Circonvolution occipitale moyenne. — 12, 12. Circonvolution occipitale externe. — 13, 13. Grande scissure du cerveau, ou scissure interhémisphérique. — 14. Extrémité antérieure du corps calleux. — 15. Son extrémité postérieure.

a. La *grande scissure du cerveau*, ou *scissure médiane*, est antéro-postérieure et verticale, comme la faux du cerveau qu'elle reçoit. Complète en avant et en arrière, où les deux hémisphères qu'elle sépare se montrent indépendants, elle répond par sa partie moyenne au corps calleux, au niveau duquel elle s'élargit de chaque côté pour former une sorte de gouttière connue sous les noms de *sinus* et de *ventricule du corps calleux*.

b. Les *hémisphères cérébraux*, situés sur les côtés de la grande scissure, au sommet de l'axe cérébro-spinal dont ils constituent le pôle céphalique, partage la symétrie commune à tous les organes de la vie de relation et particulièrement au système nerveux de la vie animale. Ce caractère toutefois est moins accusé sur la surface du cerveau que sur les autres dépendances du centre nerveux où il se montre en quelque sorte plus stable; rien n'est plus rare que de trouver une moelle épinière, ou une protubérance asymétrique, tandis qu'on observe assez souvent nne prédominance de l'un des hémisphères sur l'autre. On aurait pu penser, avec Bichat, qu'un cerveau ainsi conformé se trouvait dans des conditions défavorables pour l'exercice de ses fonctions; la fréquence d'un semblable mode de conformation chez les idiots et les aliénés donnait beaucoup de valeur à cette opinion. Elle n'est pas complétement fondée cependant : très-prononcé, ce défaut de symétrie entraîne de fâcheuses conséquences; contenu dans de certaines limites, il se concilie parfaitement avec l'énergie, la fécondité et l'éclat de l'intelligence. Entre tous les faits qu'on pourrait invoquer à l'appui de cette vérité, aucun ne la proclame aussi éloquemment que le cerveau mal symétrique de l'immortel auteur de l'*Anatomie générale* qui produisait ses recherches sur la vie et la mort au moment même où il condamnait ce défaut de symétrie à l'impuissance.

Chaque hémisphère présente trois faces dont le mode de configuration est très-différent :

1° Une *face interne*, plane, verticale, séparée de celle du côté opposé par la faux du cerveau qui ne descend pas en avant jusqu'au corps calleux et qui permet ainsi aux deux hémisphères d'entrer en contact immédiat dans l'étendue d'un centimètre environ.

2° Une *face externe*, convexe, plus large que la précédente, à laquelle elle se réunit par un bord demi-circulaire qui répond dans toute sa longueur au sinus longitudinal supérieur. Ce bord est remarquable : 1° par la présence de veines volumineuses qui convergent de toutes parts vers ce sinus pour aller s'ouvrir dans sa cavité; 2° par le grand nombre de granulations de Pacchioni qui le recouvrent, surtout au niveau de sa partie moyenne, et par la fréquence des adhérences qu'il contracte avec la pie-mère et les deux feuillets de l'arachnoïde.

3° Une *face inférieure* qui fait partie de la base du cerveau et qui diffère beaucoup des précédentes.

B. Face inférieure, ou base du cerveau.

La face inférieure du cerveau supportée dans ses deux tiers antérieurs par la base du crâne, et dans son tiers postérieur par la tente du cervelet, est surtout caractérisée par l'aspect inégal, anfractueux et comme accidenté qu'elle présente. Nous étudierons successivement ses parties latérales et sa partie médiane.

1° *Parties latérales de la base du cerveau.*

Considérée sur les côtés, la base du cerveau est formée par la face inférieure des hémisphères qui nous offre à étudier la scissure de Sylvius et les lobes du cerveau.

a. La *scissure de Sylvius*, située à l'union du tiers antérieur avec les deux tiers postérieurs de la base des hémisphères, se dirige transversalement de dedans en dehors en décrivant une courbe à concavité postérieure.

Son extrémité interne répond aux nerfs optiques et olfactifs, et à l'excavation centrale et médiane de la base de l'encéphale, excavation sur laquelle nous allons revenir.

Son extrémité externe se partage en deux branches, dont l'une, beaucoup plus longue, se dirige obliquement en haut et en arrière pour se perdre au milieu des circonvolutions de la face externe des hémisphères, tandis que l'autre, assez courte, se porte en haut et un peu en avant. — Dans l'angle de séparation de ces deux branches, on observe un groupe de trois ou quatre circonvolutions remarquables, par la profondeur à laquelle elles sont placées, par la fixité de leur nombre, par leur disposition en éventail, et surtout par leur rapport avec le corps strié dont elles semblent former une dépendance. Reil, qui avait très-bien observé ce petit groupe, l'a décrit sous le nom d'*insula* pour rappeler la sillon circulaire qui l'entoure; si l'on prend en considération ses connexions plutôt que ses rapports, on peut l'appeler aussi *lobule du corps strié.* (Fig. 467, 10, 11, 12.)

La scissure de Sylvius reçoit l'apophyse d'Ingrassias, et toute cette vive arête curviligne et saillante qui sépare la fosse cérébrale antérieure de la fosse cérébrale moyenne. Elle est comme voilée par l'arachnoïde qui passe sur elle sans se déprimer. Pour la bien observer il faut donc enlever cette membrane; on remarque alors : 1° qu'elle est large et profonde; 2° que ses parois sont tapissées par la pie-mère; 3° qu'une branche artérielle importante, l'*artère cérébrale moyenne*, la parcourt dans toute son étendue.

Les détails qui précèdent étant constatés, si l'on enlève à son tour la pie-mère, la scissure se présente sous un nouvel aspect. D'une couleur

grise dans les parties moyenne et externe de son trajet, elle est blanche à sa partie interne qui se montre criblée de pertuis vasculaires, et qui a été décrite par Vicq d'Azyr sous le nom de *substance perforée antérieure*, par opposition à une disposition semblable que nous retrouverons entre les deux pédoncules cérébraux, et qu'il appelle *substance perforée postérieure*.

Cette partie interne ou perforée de la scissure de Sylvius a pour attributs : 1° sa forme quadrilatère, d'où le nom de *quadrilatère perforé* que lui donne M. Foville ; 2° sa direction un peu oblique d'arrière en avant et de dehors en dedans ; 3° la disposition de ses pertuis en séries linéaires assez régulièrement espacées. Elle est limitée : en arrière, par la bandelette des nerfs optiques ; en avant, par une surface grise triangulaire inscrite entre deux lignes blanches formant les racines interne et externe du nerf de l'olfaction ; en dedans, par une lamelle constituant la racine grise des nerfs optiques ; en dehors, par la partie sphénoïdale du lobe postérieur du cerveau.

b. Les *lobes du cerveau*, appelés aussi *lobules* par quelques auteurs qui réservent le nom de lobes aux hémisphères cérébraux, sont au nombre de deux, l'un antérieur et l'autre postérieur : toute la partie de la base du cerveau qui est en avant de la scissure de Sylvius constitue le premier ; tout ce qui se trouve en arrière de celle-ci compose le second.

Quelques anatomistes, considérant que ce dernier est creusé d'une concavité sur sa partie moyenne, ont cru pouvoir le subdiviser et admettre sur la face inférieure du cerveau trois lobes au lieu de deux : un lobe antérieur ou frontal reposant sur la voûte orbitaire ; un lobe moyen ou sphénoïdal en rapport avec la fosse cérébrale moyenne ; et un lobe postérieur ou occipital situé sur la tente du cervelet.

Cette division de la partie inférieure des hémisphères en trois parties paraît fondée lorsqu'on prend en considération la situation et les rapports de chacune d'elles. Mais si, après avoir constaté la ligne de démarcation si vivement accusée qui existe entre le lobe antérieur et le lobe moyen, on cherche celle qui sépare ce dernier du lobe postérieur, on ne trouve plus qu'une pente douce conduisant insensiblement de l'un à l'autre. Les lobes moyen et postérieur n'en forment donc en réalité qu'un seul que nous désignerons sous le nom de *lobe postérieur* ou *sphéno-occipital*. Quelquefois cependant nous emploierons aussi les dénominations de lobe sphénoïdal et de lobe occipital, mais comme une simple formule abrégeant et facilitant le langage. (Fig. 468.)

Le *lobe antérieur* ou *frontal*, considéré dans sa totalité, revêt la forme d'une pyramide à trois pans, dont le sommet tourné en avant répond à la fosse coronale, et dont la base dirigée en arrière se confond avec le centre de l'hémisphère correspondant. Sa partie inférieure, triangulaire, est limitée en dedans par la grande scissure du cerveau, et en arrière par la scis-

sure de Sylvius. Sur la partie interne de cette surface on observe deux circonvolutions rectilignes, et entre celles-ci une bandelette blanche qui constitue le nerf olfactif.

Le *lobe postérieur* ou *sphéno-occipital* présente une configuration dont on ne peut prendre une idée exacte qu'après avoir enlevé le cervelet et la protubérance par une coupe faite sur l'origine des pédoncules cérébraux; il apparaît alors sous la forme d'un rein qui se confond par sa face supé-

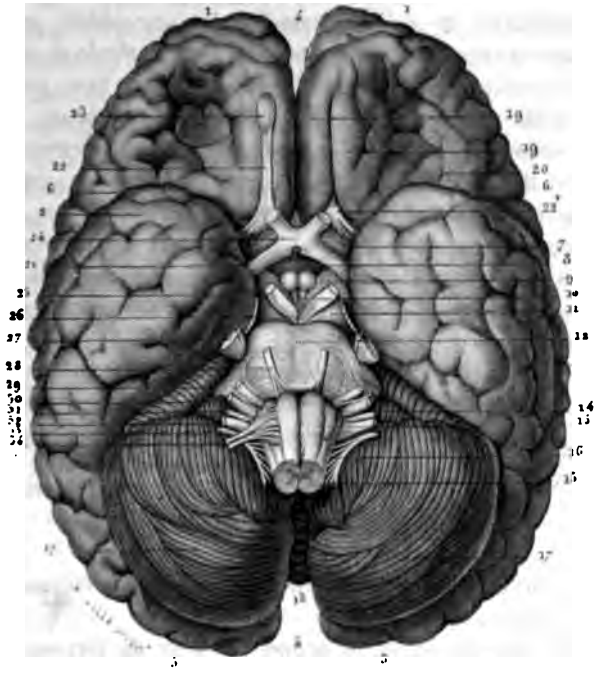

FIG. 464. — *Face inférieure de l'encéphale* (d'après L. Hirschfeld).

1, 1. Lobe antérieur du cerveau. — 2. Partie sphénoïdale du lobe postérieur. — 3, 3. Partie occipitale du même lobe. — 4. Extrémité antérieure de la scissure médiane. — 5. Extrémité postérieure de cette scissure. — 6, 6. Scissure de Sylvius. — 7. Quadrilatère perforé. — 8. Corps cendré et tige pituitaire. — 9. Tubercules mamillaires. — 10. Espace interpédonculaire. — 11. Pédoncules cérébraux. — 12. Protubérance annulaire. — 13. Bulbe rachidien. — 14. Pyramides antérieures. — 15. Corps olivaires. — 16. Corps restiforme qu'on ne peut ici qu'entrevoir — 17, 17. Hémisphères cérébelleux. — 18. Scissure qui sépare ces hémisphères. — 19, 19. Première et seconde circonvolutions de la face inférieure du lobe frontal, anfractuosité qui les sépare. — 20. Circonvolutions externes du lobe frontal. — 21. Bandelette des nerfs optiques. — 22. Nerf olfactif. — 22'. Coupe de ce nerf destinée à montrer sa forme prismatique et triangulaire; son tronc a été enlevé pour laisser voir l'anfractuosité qu'il occupe. — 23. Ganglion du nerf olfactif. — 24 Chiasma des nerfs optiques. — 25. Nerf moteur oculaire commun. — 26. Nerf pathétique. — 27. Nerf trijumeau. — 28. Nerf moteur oculaire externe. — 29. Nerf facial. — 30. Nerf acoustique et nerf de Wrisberg. — 31. Nerf glosso-pharyngien. — 32. Nerf pneumogastrique. — 33. Nerf spinal. — 34. Nerf grand hypoglosse.

rieure avec le centre de l'hémisphère et qui offre une face inférieure libre, deux bords et deux extrémités (Fig. 468.)

La *face inférieure* est convexe dans son tiers antérieur, où elle répond à la fosse cérébrale moyenne, et concave dans ses deux tiers postérieurs qui reposent sur la tente du cervelet.

Des deux bords, l'*externe* est plus long et convexe. — L'*interne*, court et concave, embrasse dans sa courbure le pédoncule cérébral et arrive jusqu'à l'extrémité postérieure du corps calleux sous laquelle il se termine. En soulevant ce bord on reconnaît : 1° qu'il est indépendant des parties précédentes; 2° qu'un intervalle demi-circulaire, en forme de fente, le sépare de ces parties; 3° que cette fente latérale se continue au-dessous de l'extrémité postérieure du corps calleux avec celle du côté opposé. De cette réunion résulte la *grande fente cérébrale*, ou *fente de Bichat*, qui embrasse dans sa courbure, plus que demi-circulaire, la racine des deux hémisphères. Elle est impaire, médiane et symétrique; sa concavité regarde en bas et en avant. Par ses parties latérales, la pie-mère pénètre dans les ventricules latéraux pour former les *plexus choroïdes*. Par sa partie postérieure et médiane, nous verrons la même membrane se prolonger au-dessus du ventricule moyen en s'étalant pour former la *toile choroïdienne*.

Des deux extrémités du lobe postérieur, l'*antérieure* ou *sphénoïdale* est ovoïde; elle déborde le fond de la scissure de Sylvius de 12 ou 15 millimètres. La *postérieure* ou *occipitale* offre la forme d'une pyramide à base triangulaire; elle répond aux fosses occipitales supérieures.

2° *Partie médiane de la base du cerveau.*

Examinée d'avant en arrière, la partie médiane de la face inférieure du cerveau nous présente :

L'*extrémité antérieure de la grande scissure du cerveau;* la *partie correspondante du corps calleux et ses deux pédoncules.*

En arrière de ceux-ci : la *bandelette*, le *chiasma* et la *racine grise des nerfs optiques;*

Dans l'espace losangique circonscrit par les nerfs optiques et les pédoncules cérébraux : le *tuber cinereum*, auquel se rattachent la *tige* et le *corps pituitaires;* puis les *tubercules mamillaires;* et au delà de ces tubercule l'*espace interpédonculaire;*

En arrière de la protubérance : l'*extrémité postérieure du corps calleux*, la *partie médiane de la grande fente cérébrale*, et enfin l'*extrémité postérieure de la grande scissure* ou *scissure interhémisphérique.*

a. *Extrémité antérieure de la grande scissure du cerveau.* — Sa disposition n'est pas la même pour sa moitié antérieure et sa moitié postérieure. Antérieurement, elle est complète et reçoit l'apophyse crista-galli

ainsi que le sommet de la faux du cerveau. En arrière, elle est voilée par le feuillet viscéral de l'arachnoïde, qui passe de l'une de ses faces à la face opposée. Cette lamelle étant enlevée, il devient facile d'écarter ses deux lèvres, et l'on remarque alors qu'elle est limitée à une certaine profondeur par la partie antérieure du corps calleux.

b. *Partie antérieure et pédoncules du corps calleux.* — Arrivé au niveau de la partie moyenne de la face interne des lobes frontaux, le corps calleux se replie sur lui-même de haut en bas et d'avant en arrière, en formant une sorte de gouttière transversale à concavité postérieure qui ferme en avant les ventricules latéraux : c'est la partie inférieure de cette *portion réfléchie* qu'on aperçoit lorsqu'on écarte légèrement les bords de la scissure médiane. Elle se présente sous l'aspect d'une lame quadrilatère, convexe en avant, plane inférieurement, unissant les deux lobes antérieurs à la manière d'une commissure. (Fig. 465, 2.)

Les *pédoncules du corps calleux*, bien décrits par Vicq d'Azyr, sont deux rubans de couleur blanche qui naissent de la partie réfléchie de cette commissure, et marchent parallèlement d'avant en arrière jusqu'au voisinage de la racine grise des nerfs optiques; là ils se séparent à angle très-obtus, pour longer le côté externe des mêmes nerfs, et se perdre ensuite à l'extrémité interne de la scissure de Sylvius, près de l'origine de la grande fente cérébrale. Par leur extrémité antérieure, ces pédoncules se continuent en général avec les tractus longitudinaux du corps calleux dont on peut les considérer comme un prolongement. (Fig. 465, 4.)

c. *Bandelette, chiasma et racine grise des nerfs optiques.* — La bandelette des nerfs optiques est un faisceau de fibres blanches, qui tire son origine des corps genouillés, dépendance de la couche optique. Elle contourne la partie externe des pédoncules cérébraux en croisant obliquement leur direction, puis se porte en avant et en dedans, pour s'unir sur la ligne médiane avec celle du côté opposé. D'abord aplaties à leur point de départ, ces bandelettes s'épaississent peu à peu et finissent par devenir cylindriques au voisinage de leur union qui constitue le chiasma des nerfs optiques. (Fig. 461, 24.)

Le *chiasma* se présente sous la figure d'un carré allongé dans le sens transversal, recevant par ses angles postérieurs les bandelettes précédentes, émettant par ses angles antérieurs deux gros cordons régulièrement arrondis qui constituent les nerfs optiques et qui pénètrent presque aussitôt dans l'orbite pour aller s'épanouir chacun dans le globe oculaire correspondant. Il est en rapport, en haut et en arrière avec le tuber cinereum, en bas et en avant avec la gouttière des nerfs optiques sur laquelle il repose.

La *racine grise des nerfs optiques* s'étend des pédoncules du corps calleux et de la substance perforée à la partie supérieure du chiasma. On ne

peut en prendre une bonne idée qu'après avoir soulevé celui-ci en le renversant en arrière. On voit alors :

1° Que celle du côté droit se continue sur la ligne médiane avec celle du côté gauche pour former une lame mince, de figure triangulaire, dont la base répond aux nerfs optiques. (Fig. 465, 3.)

2° Que cette lame, située sur le prolongement du bec du corps calleux, est un peu oblique de haut en bas et d'arrière en avant;

3° Qu'en la détruisant on pénètre immédiatement dans le ventricule moyen dont elle contribue à former le bord antérieur;

4° Qu'elle est composée de deux lamelles : l'une, antérieure, cellulo-fibreuse, dense et résistante, qui provient de la pie-mère et qui se continue avec le névrilème des nerfs optiques; l'autre, postérieure, de nature nerveuse, naissant d'un noyau de substance grise qui tapisse les parois du ventricule moyen, et se continuant avec les nerfs optiques dont elle constitue la racine grise proprement dite.

d. *Tuber cinereum, tige et corps pituitaires.* — Le tuber cinereum, ou *corps cendré*, est cet amas de substance grise et molle qui remplit l'espace triangulaire compris entre les nerfs optiques et les tubercules mamillaires. Vu par sa face inférieure, le corps cendré représente un cône dont le sommet se continue avec la base de la tige pituitaire. Vu par sa face supérieure qui répond à la partie le plus déclive du troisième ventricule, il prend l'aspect d'une dépression infundibuliforme dans laquelle se précipite et séjourne la sérosité intra-ventriculaire.

La *tige pituitaire*, décrite par Galien et Vésale sous le nom d'*infundibulum*, et par Chaussier sous celui de *tige sus-sphénoïdale*, unit le corps cendré dont elle forme une dépendance, au corps pituitaire qui est comme suspendu à son extrémité inférieure.

Sa longueur varie de 4 à 6 millimètres. — Sa direction est oblique de haut en bas et d'arrière en avant; sa couleur, d'un gris rougeâtre; sa forme, celle d'un cône dont la base, tournée en haut et en arrière, répond au tuber cinereum.

Sa structure comprend deux couches : 1° une couche externe, cellulo-fibreuse, assez résistante, dépendante de la pie-mère; 2° une couche interne constituée par une lame mince et molle de substance grise provenant du corps cendré. Ces deux couches forment un canal infundibuliforme qui se prolonge, tantôt dans toute la longueur de la tige pituitaire, tantôt dans une partie seulement de son étendue.

Le *corps pituitaire*, appelé aussi *hypophyse* par Sœmmerring, *appendice sus-sphénoïdal du cerveau* par Chaussier, *glans pituitam excipiens* par Vésale, occupe la selle turcique sur laquelle il est fixé par un dédoublement de la dure-mère qui lui forme une loge presque complète. Le sinus circulaire en avant et en arrière, les sinus caverneux en dehors et la lame

quadrilatère du sphénoïde en arrière, forment ses rapports les plus immédiats. — Pour étudier le mode de configuration de ce petit corps, il convient de l'extraire de la fossette qu'il occupe. Si on le laisse en place, il faut abattre la lame quadrilatère du sphénoïde et la partie correspondante de la dure-mère. On pourra aussi le mettre en évidence à l'aide d'une coupe médiane.

La forme du corps pituitaire est ovoïde, sa couleur grisâtre, son poids de 40 centigrammes, son diamètre transversal de 12 millimètres et l'antéro-postérieur de 6 à 8.

Sa face supérieure, tantôt convexe, tantôt déprimée, tantôt plus ou moins plane, reçoit l'insertion de l'infundibulum. Sa face inférieure reproduit la forme de la fossette sur laquelle il repose.

Lorsqu'on l'incise d'avant en arrière, on reconnaît qu'il est composé de deux parties ou lobes séparés par une lamelle fibreuse transversale. — Le lobe antérieur, d'un volume beaucoup plus considérable, est d'une couleur jaune, et le postérieur, très-petit, d'une couleur grise. — La tige

1, 1. Les lobes antérieures du cerveau écartés pour laisser voir la partie réfléchie du corps calleux.

2. Extrémité antérieure ou genou du corps calleux.

3. Lamelle triangulaire des nerfs optiques se continuant en haut avec le bec du corps calleux, en bas avec le chiasma, et contenant dans son épaisseur la racine grise de ces nerfs.

4, 4. Pédoncules du corps calleux.

5. Chiasma des nerfs optiques renversé en arrière pour montrer la lamelle triangulaire qui l'unit au bec du corps calleux.

6, 6. Racines, tronc et ganglion des nerf olfactifs.

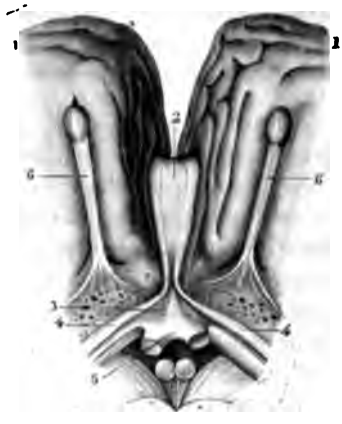

Fig. 465 (1). — *Pédoncules du corps calleux.*

(1) Cette figure, et quelques autres qui seront mentionnées plus loin, ont été empruntées à l'atlas de M. Ludovic Hirschfeld. En puisant à cette source, j'ai voulu signaler à mes lecteurs une œuvre consciencieuse et habilement exécutée qu'ils consulteront avec avantage. Depuis les mémorables travaux de Vicq d'Azyr, aucun des ouvrages publiés sur le même sujet n'avait réuni à la variété des points de vue une aussi grande exactitude dans les détails.

M. Léveillé mérite aussi de grands éloges pour le talent remarquable dont il a fait preuve dans l'exécution de cet ouvrage.

J'ai emprunté également plusieurs figures aux atlas de Vicq d'Azyr, d'Arnold et de M. Foville.

A toutes ces figures, tirées des meilleures sources, j'ai ajouté des figures originales assez nombreuses et importantes pour la plupart, qui ont été dessinées d'après nature par M. Léveillé avec son talent habituel. Afin de les distinguer de celles qui ne m'appartiennent pas, ces figures originales seront marquées d'un astérisque.

pituitaire s'insère sur le lobe antérieur et quelquefois au niveau du plan de séparation des deux lobes, de telle sorte qu'elle semble alors se bifurquer. Quelques anatomistes, prenant cette apparence pour une réalité, ont cru devoir admettre que la cavité de l'infundibulum se partageait aussi pour s'ouvrir par une branche distincte dans chacun des lobes de l'hypophyse. Mais chez l'homme ce petit corps est plein, ainsi que l'extrémité terminale de son pédicule. — Dans les animaux vertébrés, il est au contraire creusé d'une cavité, surtout remarquable chez les poissons où le corps pituitaire arrive à son maximum de développement. — Dans le fœtus humain, il est creux aussi pendant les premiers mois de la gestation.

Le lobe antérieur est formé par du tissu conjonctif, des vaisseaux sanguins et des follicules clos; il a été rangé avec raison parmi les glandes vasculaires sanguines. — Le lobe postérieur, indépendamment du tissu conjonctif et des vaisseaux sanguins, contient des cellules nerveuses multipolaires et des tubes nerveux.

Les usages du corps pituitaire sont inconnus. Son existence constante, sa grande vascularité, ses proportions, relativement considérables, dans les vertébrés, permettent de penser qu'il joue un rôle plus important dans la série animale que chez l'homme où il devient rudimentaire.

e. *Tubercules mamillaires.* — Remarquables par leur couleur blanche et leur forme régulièrement hémisphérique, ces tubercules, au nombre de deux, se trouvent situés en arrière du corps cendré, en avant de l'espace interpédonculaire, en dedans des pédoncules cérébraux. Un sillon médian les sépare inférieurement. Leur base répond au bord postérieur du ventricule moyen.

Incisés, ces tubercules présentent : 1° à leur centre, un noyau volumineux de substance grise qui se continue en haut avec celle qu'on observe sur les parois du ventricule moyen; 2° à leur périphérie, une couche de substance médullaire que nous verrons plus tard former une dépendance des piliers antérieurs du trigone cérébral.

f. *Espace interpédonculaire.* — Il répond à l'angle de séparation des deux pédoncules cérébraux qui le limitent sur les côtés. Sa figure est celle d'un petit triangle isocèle dont la base s'appuie sur les tubercules mamillaires, et le sommet sur la partie supérieure et médiane de la protubérance. Dans l'aire de ce triangle on remarque : 1° un grand nombre de pertuis vasculaires, d'où le nom de *substance perforée postérieure*, sous lequel il a été décrit par Vicq d'Azyr; 2° un sillon médian, et sur les côtés de ce sillon deux faisceaux séparés des pédoncules cérébraux par une traînée de substance brune ou noire, qui forme dans l'épaisseur des pédoncules un noyau bien circonscrit, mais qui ne fait qu'apparaître à leur périphérie; 3° deux troncs nerveux, les *nerfs de la troisième paire* ou

moteurs oculaires communs, qui naissent des faisceaux précédents et de la substance brune qui les recouvre; 4° des vaisseaux volumineux et nombreux qui plongent perpendiculairement dans la substance nerveuse.

g. *Extrémité postérieure du corps calleux.* — Elle s'étend horizontalement d'un hémisphère à l'autre, comme l'antérieure. Mais elle diffère de cette dernière : 1° par sa largeur plus considérable; 2° par sa forme qui est celle d'un bourrelet et non celle d'une lame réfléchie et coudée; 3° par la distance qui la sépare de l'extrémité postérieure du cerveau, distance à peu près double de celle qui sépare la partie antérieure du corps calleux de l'extrémité correspondante des hémisphères; 4° par la part importante qu'elle prend à la formation de la grande fente cérébrale.

h. *Partie médiane de la grande fente cérébrale.* — Cette fente est limitée supérieurement, ainsi que nous l'avons vu, par l'extrémité postérieure du corps calleux. Les tubercules quadrijumeaux, sur lesquels repose la glande pinéale, forment son bord inférieur. Pour la bien voir il convient, l'encéphale reposant sur sa convexité, de soulever le cervelet en le portant en avant; par ce mouvement on entraîne dans le même sens toutes les parties supérieures de l'isthme, et l'on écarte les deux lèvres de la partie médiane de la fente cérébrale. Il devient alors facile de constater : 1° que cette fente horizontale et transversale se continue de chaque côté avec celle qui contourne les pédoncules cérébraux; 2° qu'elle est occupée par un prolongement membraneux de la pie-mère, la *toile choroïdienne;* 3° que la glande pinéale est située dans l'épaisseur de cette toile.

i. *Extrémité postérieure de la grande scissure du cerveau.* — Plus étendue que l'antérieure, cette extrémité postérieure de la grande scissure reçoit la base de la faux du cerveau qui la remplit entièrement, de telle sorte que les lobes postérieurs ne se trouvent nulle part en contact immédiat.

C. Des circonvolutions du cerveau.

Les circonvolutions qui se pressent en si grand nombre à la surface du cerveau sont des saillies cylindroïdes et flexueuses dont la disposition rappelle assez bien, au premier aspect, celle des circonvolutions de l'intestin grêle. La direction et l'agencement réciproque de ces saillies ont longtemps échappé à la sagacité des observateurs, qui considéraient leur arrangement comme variant à l'infini et n'obéissant qu'à une force aveugle. Mais nous savons aujourd'hui qu'elles sont assujetties dans leur disposition la plus générale à une loi uniforme et constante.

Nulles dans les poissons, les reptiles et les oiseaux, nulles aussi dans quelques mammifères, et très-rudimentaires chez la plupart des rongeurs et des édentés, les circonvolutions cérébrales arrivent à un développement

remarquable dans les carnassiers, plus remarquable encore dans les ruminants et les solipèdes. Elles atteignent leurs plus grandes dimensions chez les singes, l'éléphant, et surtout chez l'homme, qui domine sous ce rapport tout l'embranchement des vertébrés d'une immense hauteur.

Le volume, le nombre, la longueur et les communications ou anastomoses des circonvolutions sont généralement en rapport avec le développement du cerveau.

Les circonvolutions les moins développées sont aussi les moins nombreuses et les moins flexueuses. Elles marchent parallèlement en décrivant des courbes régulières et concentriques sans communiquer entre elles. Dans le renard, par exemple, qu'on peut prendre avec Leuret pour type d'une étude comparative, on trouve six circonvolutions : une première, presque circulaire, qui borde la scissure de Sylvius; au-dessus de celle-ci une seconde, puis une troisième, et une quatrième qui répondent à la face externe des hémisphères et qui se dirigent parallèlement d'avant en arrière, du lobe frontal jusqu'au lobe occipital ; la cinquième entoure le corps calleux à la manière d'une ellipse dont le grand axe est aussi antéro-postérieur; la sixième ou sus-orbitaire répond à la face inférieure du lobe frontal et suit la même direction que les précédentes.

Ces circonvolutions antéro-postérieures et parallèles n'affectent pas chez tous les mammifères la même simplicité et la même régularité. Mais telle est chez tous leur disposition générale. On peut les appeler *constantes* ou *primitives*.

En passant des mammifères chez lesquels les replis de la surface cérébrale sont peu prononcés, à ceux chez lesquels ils sont au contraire très-développés, les circonvolutions primitives se modifient peu à peu dans leur conformation extérieure. D'abord elles augmentent de volume, se dépriment sur quelques points, se creusent de légers sillons qui attestent leur tendance vers la bifidité; puis elles s'allongent, s'infléchissent, décrivent des coudes et deviennent sinueuses; enfin on les voit se diviser sur un ou plusieurs points, se réunir sur d'autres, en échangeant entre elles des branches de communication ou anastomoses.

Chez l'éléphant, les makis, les singes et chez l'homme, à ces circonvolutions primitives déjà modifiées dans leur forme, leur volume et leur direction, viennent s'ajouter des circonvolutions nouvelles qui se montrent, non sur la région frontale, comme on l'avait supposé, mais sur la partie moyenne des hémisphères, ainsi que Leuret l'a parfaitement établi.

Ces *replis additionnels* ou *de perfectionnement*, dont la découverte est venue éclairer d'un jour tout nouveau l'étude des circonvolutions cérébrales si longtemps ensevelie dans la plus déplorable confusion, sont remarquables par leur volume et par leur direction perpendiculaire à celle des circonvolutions primitives. — Supprimez par la pensée ces circonvolutions trans-

versales, puis réunissez les circonvolutions frontales aux occipitales, qui se portent d'avant en arrière, et vous reproduirez la disposition qu'on observe sur la convexité du cerveau chez tous les mammifères inférieurs. — Ajoutez aux circonvolutions antéro-postérieures des rongeurs, des carnassiers, des ruminants, des solipèdes, des cétacés, deux ou trois circonvolutions qui coupent les précédentes perpendiculairement dans la partie moyenne de leur trajet, et la disposition propre aux mammifères les plus élevés se trouvera réalisée sous un état rudimentaire.

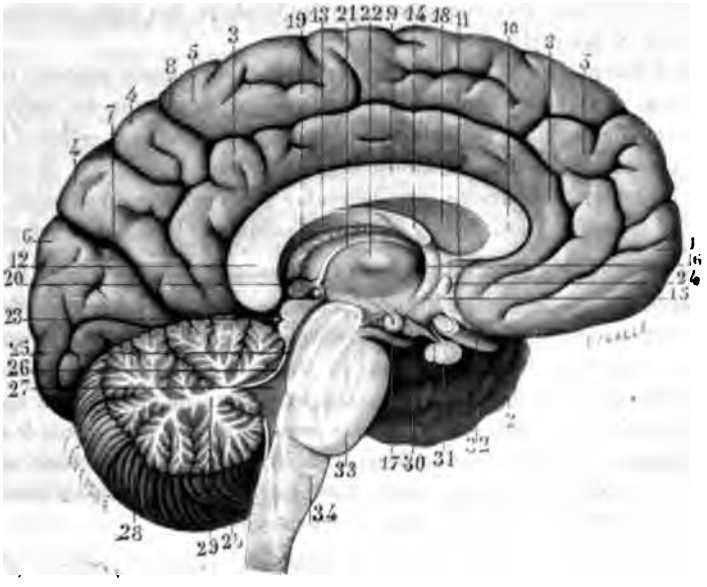

Fig. 466. — *Circonvolutions de la face interne des hémisphères* (*).

1. Lobe frontal du cerveau. — 2. Lobe sphénoïdal. — 3, 3. Circonvolution du corps calleux. — 4, 4. Circonvolutions formant le groupe moyen de la face interne. — 5, 5. Circonvolutions du groupe antérieur. — 6. Circonvolutions du groupe postérieur. — 7. Sillon qui sépare le groupe moyen du groupe postérieur. — 8. Sillon qui sépare le groupe moyen du groupe antérieur. — 9. Coupe du corps calleux. — 10. Genou du corps calleux. — 11. Bec du corps calleux. — 12. Son extrémité postérieure. — 13. Trigone cérébral. — 14. Coupe du trigone. — 15. Son pilier antérieur gauche cheminant dans l'épaisseur de la paroi interne de la couche optique pour se porter vers le tubercule mamillaire correspondant; son trajet est indiqué par une ligne ponctuée. — 16. Trou de Monro. — 17. Tubercule mammillaire, au niveau duquel le pilier précédent se contourne en huit de chiffre pour aller se perdre dans l'épaisseur de la couche optique. — 18. Cloison transparente. — 19. Coupe de la toile choroïdienne. — 20. Glande pinéale. — 21. Son pédoncule supérieur gauche. — 22. Coupe de la commissure grise du ventricule moyen. — 23. Tubercules quadrijumeaux au-dessus desquels on remarque la glande pinéale, son pédoncule inférieur et la commissure postérieure. — 24. Coupe de la commissure antérieure. — 25. Aqueduc de Sylvius. — 26. Coupe de la valvule de Vieussens. — 27. Ventricule du cervelet. — 28, 28. Coupe du lobe médian de cet organe. — 29. Arbre de vie du lobe médian. — 30. Corps cendré. — 31. Corps pituitaire. — 32. Nerf optique. — 33. Coupe de la protubérance annulaire. — 34. Coupe du bulbe rachidien.

Considérées dans l'espèce humaine, les circonvolutions nous présentent à étudier leur conformation extérieure, leur mode de groupement ou disposition réciproque, et leur structure.

1° Conformation extérieure des circonvolutions.

Les circonvolutions de l'homme sont remarquables par leur nombre, par leurs dimensions considérables et en général proportionnelles au volume du cerveau, par leurs sinuosités multipliées, par leurs anastomoses, et aussi par la disposition réciproquement perpendiculaire des replis extrêmes ou primitifs et des replis moyens ou surajoutés.

La différence qu'on observe sous le rapport du volume entre les circonvolutions de l'homme et celles des mammifères détermine des différences correspondantes dans l'étendue de la surface cérébrale; et celles-ci à leur tour en produisent de semblables dans l'intelligence, qui est en relation plus intime et plus directe avec l'étendue de la surface du cerveau, ainsi que l'a démontré Desmoulins, qu'avec le volume et le poids de cet organe.

Le *nombre* des circonvolutions que présente le cerveau dans l'espèce humaine ne saurait être évalué avec précision. On retrouve assez facilement à la surface des hémisphères les circonvolutions primitives et les circonvolutions additionnelles. Mais lorsqu'on tente de poursuivre un semblable dénombrement au delà de ces replis principaux qu'on pourrait appeler aussi *générateurs*, parce qu'ils sont le point de départ d'une foule de replis secondaires, toute évaluation devient arbitraire et toute précision impossible, ces replis de second ordre étant extrêmement variables dans leur nombre, leur forme et leurs rapports respectifs.

La *forme* des circonvolutions est celle d'un cylindre sinueux, offrant deux faces légèrement aplaties, et deux bords, l'un adhérent, l'autre libre.

Les *faces* sont perpendiculaires à la surface du cerveau. La pie-mère les revêt l'une et l'autre dans toute leur étendue.

Le *bord adhérent*, plus étroit, se continue avec le noyau central de chaque hémisphère.

Leur *bord libre*, en général arrondi et sinueux, concourt à former avec celui de la circonvolution opposée autant de sillons angulaires et sinueux qui ont reçu le nom d'anfractuosités. Si trois circonvolutions convergent vers le même espace, celui-ci devient conique ou pyramidal. — Sur quelques points, le bord libre se déprime en fossette ou se creuse en gouttière plus ou moins étendue; sur d'autres, il offre une dépression anguleuse, simple ou double, se divisant quelquefois en deux branches.

La hauteur des replis est de 16 à 18 millimètres; elle varie beaucoup, selon les individus; elle varie surtout pour les diverses circonvolutions. Il en est de même de leur épaisseur qui offre plus de variétés encore; car elle diffère non-seulement suivant les individus, suivant les races, sui-

vant le sexe et selon les circonvolutions, mais aussi pour les divers points d'un même repli qu'on voit assez souvent s'effiler sur une partie de son trajet pour s'épaissir très-notablement un peu plus loin.

Les *sillons* ou *anfractuosités* séparant les circonvolutions sont recouverts d'un double feuillet de la pie-mère.

En s'adossant par la partie arrondie de leurs faces, les circonvolutions partagent chaque anfractuosité en deux étages : un *étage supérieur*, prismatique et triangulaire, que nous avons précédemment mentionné ; et un *étage inférieur* arrondi et cylindrique.

L'étage supérieur loge les veines superficielles et le liquide sous-arachnoïdien. — L'inférieur contient les artères cérébrales dont les principaux troncs se rapprochent toujours davantage du centre des hémisphères.

Après avoir étudié la conformation extérieure des circonvolutions d'une manière générale, on pourrait considérer chacune d'elles en particulier. Mais les replis générateurs ou du premier ordre, c'est-à-dire les circonvolutions primitives et les circonvolutions de perfectionnement, se prêtent seuls à cette description. Les replis secondaires présentent des caractères si variables et en quelque sorte si fugitifs, qu'ils se dérobent pour la plupart à une mention détaillée ; il me suffira de les indiquer en les rattachant aux circonvolutions principales qui leur donnent naissance.

2° Mode de groupement des circonvolutions.

Les circonvolutions présentent sur les trois faces des hémisphères le même mode de groupement. Cependant elles offrent sur chacune de ces faces quelques caractères qui leur sont propres. Nous allons donc les suivre sur la face interne, sur la face externe, puis sur la face inférieure.

a. *Circonvolutions de la face interne des hémisphères.* — Tous les replis de cette face interne rayonnent autour d'une circonvolution fort remarquable qui commence au-dessous de l'extrémité antérieure du corps calleux, se réfléchit pour s'appliquer sur la face supérieure de ce corps dans toute son étendue, puis contourne son extrémité postérieure et vient se terminer à la partie interne de la scissure de Sylvius, après avoir décrit dans son trajet une ellipse qui embrasse la racine de l'hémisphère correspondant et la totalité du corps calleux ; de là le nom de *circonvolution du corps calleux* sous lequel elle a été décrite.

Étroite à son origine, cette longue circonvolution devient plus considérable vers la partie moyenne du corps calleux et se terminent par un renflement assez volumineux. On peut lui distinguer trois parties : une partie ascendante étendue de son origine au genou du corps calleux ; une partie horizontale qui se porte de l'extrémité antérieure à l'extrémité postérieure de ce corps ; et une partie descendante qui se prolonge jusqu'à l'angle interne de la scissure de Sylvius. — Cette partie descendante présente à

son extrémité terminale un repli en forme de *crochet* par lequel elle se continue avec l'extrémité inférieure de la corne d'Ammon ou grand hippocampe, d'où le nom de *circonvolution de l'hippocampe* sous lequel elle est connue depuis les travaux de Vicq d'Azyr. (Fig. 466.)

Les replis de la face interne qui se rattachent à la circonvolution du corps calleux se partagent en trois groupes, inégaux et très-distincts, qu'on retrouve constamment :

Un *groupe antérieur* dont les circonvolutions, beaucoup plus longues, marchent d'avant en arrière :

Un *groupe postérieur* dont les circonvolutions, très-courtes, marchent dans le même sens ;

Et un *groupe moyen* dont les circonvolutions suivent une direction ascendante, c'est-à-dire perpendiculaire à celle des précédentes. Ce petit groupe, de forme quadrilatère, a été signalé par Leuret et mieux décrit par M. Foville. Il est exclusivement constitué par des circonvolutions de perfectionnement ou surajoutées, et se continue supérieurement avec un groupe de même ordre formé par les circonvolutions transversales de la

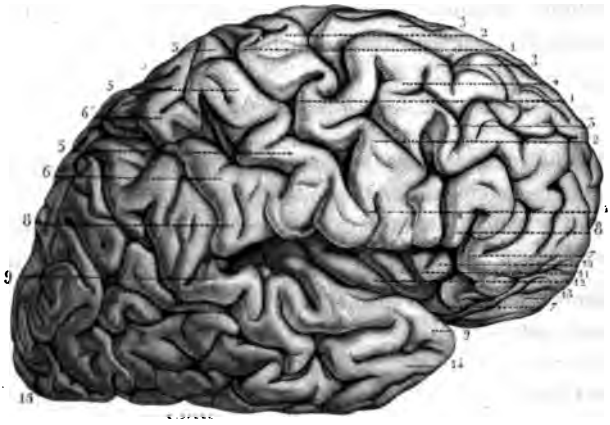

Fig. 467. — *Circonvolutions de la face externe des hémisphères* (d'après Foville).

1, 1, 1. Scissure de Rolando. — 2, 2. Circonvolution pariétale antérieure. — 3, 3, 3. Circonvolutions frontales naissant perpendiculairement de la circonvolution pariétale antérieure. — 4. Anastomose de deux circonvolutions frontales. — 5, 5, 5. Grande circonvolution pariétale postérieure. — 6'. Petite circonvolution pariétale postérieure allant se continuer, comme la précédente, avec le groupe des circonvolutions moyennes de la face interne de l'hémisphère. — 6. Circonvolution occipitale se portant horizontalement en arrière en se divisant. — 7, 7 Partie antérieure ou transversale de la circonvolution de la scissure de Sylvius. — 8, 8. Partie moyenne ou horizontale de la même circonvolution. — 9, 9. Partie postérieure ou oblique de cette circonvolution. — 10, 11, 12. Circonvolutions antérieure, moyenne et postérieure du lobule de l'insula. — 13. Face inférieure du lobe frontal du cerveau. — 14. Partie sphénoïdale du lobe postérieur. — 15. Partie occipitale du même lobe.

face externe. Deux anfractuosités profondes et obliquement ascendantes le séparent des circonvolutions antérieures et postérieures. (Fig. 466.)

b. *Circonvolutions de la face externe.* — Elles se divisent aussi en trois groupes très-nettement délimités :

Un *groupe antérieur* ou *frontal*, composé de circonvolutions qui se dirigent d'avant en arrière :

Un *groupe postérieur* ou *occipital*, composé de circonvolutions qui marchent dans le même sens ;

Un *groupe moyen* ou *pariétal*, formé de deux circonvolutions principales qui se portent un peu obliquement en haut et en arrière en coupant sous une incidence plus ou moins perpendiculaire les circonvolutions frontales et occipitales. Ces deux circonvolutions naissent inférieurement de la partie moyenne ou transversale de la circonvolution qui borde la scissure de Sylvius ; elles se terminent au niveau du bord supérieur de l'hémisphère correspondant. — La circonvolution pariétale antérieure est le point de départ de trois circonvolutions qui descendent en serpentant sur la région frontale du cerveau. Quelques auteurs la considèrent, bien à tort, comme faisant partie du lobe frontal, et assignent pour limite à ce lobe la scissure de Rolando. — La circonvolution pariétale postérieure donne naissance à des replis analogues, qui descendent sur la région occipitale.

En arrière de la circonvolution pariétale postérieure et près du bord supérieur de l'hémisphère, on observe une troisième et très-petite circonvolution pariétale qui se dirige en haut et en dedans pour aller se continuer avec le groupe moyen des circonvolutions de la face interne.

L'anfractuosité qui sépare les deux circonvolutions pariétales a été très-bien décrite par Rolando. Elle est remarquable par sa direction transversale ou légèrement oblique, par sa profondeur, et par son existence constante : je l'appellerai, avec Leuret, *scissure de Rolando*. (Fig. 440.)

c. *Circonvolutions de la face inférieure.* — Ici encore on distingue trois groupes qui correspondent : l'un au lobe antérieur, l'autre au lobe postérieur, le dernier à la scissure de Sylvius.

Les *circonvolutions du lobe antérieur* sont antéro-postérieures et de petites dimensions. On en compte généralement quatre. Deux accompagnent le nerf olfactif ; elles possèdent pour attributs leur trajet rectiligne et leur égalité de volume. La troisième et la quatrième naissent souvent par un tronc commun. Toutes ont pour point de départ la grande circonvolution de la scissure de Sylvius.

Les *circonvolutions du lobe postérieur* marchent dans le même sens que les précédentes. Elles sont habituellement au nombre de trois, qu'on peut distinguer en externe, moyenne et interne. — Les deux premières naissent par un tronc commun de la partie sphénoïdale de la circonvolution qui borde la scissure de Sylvius. Ce tronc ne tarde pas à se diviser, et l'on voit

alors les deux longues circonvolutions qui en partent cheminer d'avant en arrière en décrivant des flexuosités. Quelquefois à côté du tronc principal on observe une circonvolution accessoire qui a la même origine et qui va se continuer avec l'extrémité postérieure de la circonvolution de l'hippocampe. — La troisième, ou circonvolution interne, émane de la circonvolution du corps calleux, au moment où elle contourne son bourrelet; elle est très-flexueuse et se dirige aussi d'avant en arrière.

Les *circonvolutions de la scissure de Sylvius* sont au nombre de quatre, l'une marginale ou enveloppante, les autres centrales ou enveloppées.

La circonvolution marginale, ou *circonvolution de la scissure de Sylvius* proprement dite, est une des plus étendues et des plus volumineuses parmi celles qui recouvrent la surface des hémisphères. Née sur les côtes du qua-

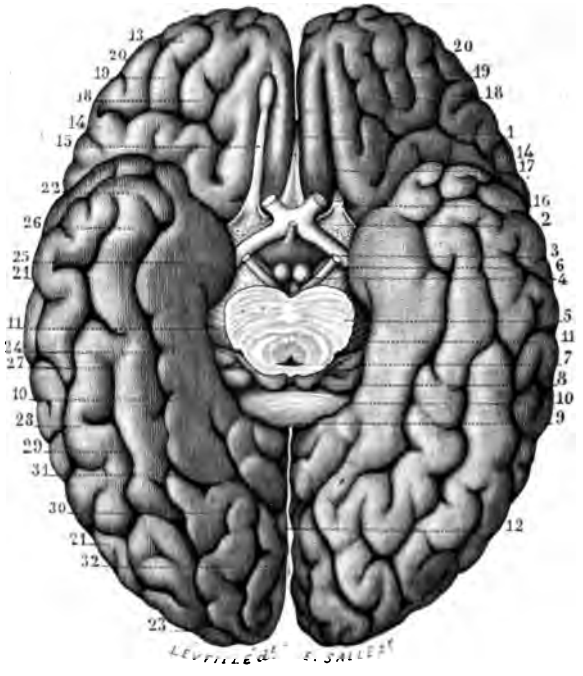

Fig. 468. — *Circonvolutions de la face inférieure du cerveau* (*).

1. Extrémité antérieure du corps calleux. — 2. Chiasma des nerfs optiques. — 3. Corps cendré et tige pituitaire. — 4. Tubercules mamillaires. — 5. Coupe de la protubérance au niveau de sa continuité avec les pédoncules cérébraux. — 6. Nerf moteur oculaire commun. — 7. Coupe de l'aqueduc de Sylvius. — 8. Eminences testes. — 9. Bourrelet du corps calleux. — 10, 10. Partie médiane de la grande fente cérébrale. — 11, 11. Parties latérales de cette fente. — 12. Extrémité postérieure de la scissure interhémisphérique. — 13. Face inférieure du lobe frontal. — 14, 14. Circonvolution de la scissure de Sylvius. — 15. Nerf olfactif. — 16. Coupe de ce nerf, destinée à montrer sa forme prismatique et triangulaire. — 17. Anfractuosité qu'occupe le même nerf, et circonvolutions antéro-postérieures qui la limitent. — 18, 18. Troisième circonvolution de la face inférieure du

drilatère perforé, elle se porte en dehors en longeant la scissure de Sylvius, se réfléchit une première fois pour passer horizontalement au-dessus du lobule de l'insula, puis une seconde pour se diriger en avant et en bas et revenir vers l'espace perforé, au voisinage duquel elle se termine. Dans ce long circuit, elle entoure le lobule de l'insula en le recouvrant de ses nombreuses sinuosités. Sa partie initiale, située sur le lobe frontal, forme la lèvre antérieure de la scissure de Sylvius. Sa partie terminale, située sur le lobe postérieur, limite en arrière cette même scissure.

Pour apercevoir le lobule de l'insula, il faut donc écarter les sinuosités de la circonvolution de la scissure de Sylvius. On constate alors : 1° qu'il forme une saillie pyramidale et triangulaire dont la base regarde en haut et le sommet en bas et en dedans; 2° que cette saillie est constituée par trois ou quatre petites circonvolutions, très-courtes et rectilignes, qui se dirigent de bas en haut en rayonnant.

Le lobule de l'insula répond à la partie externe et inférieure du corps strié dont il forme une dépendance. (Fig. 467.)

Telle est la disposition générale des circonvolutions sur les trois faces des hémisphères. On voit, en résumé, que sur chacune de ces faces elles forment trois groupes : deux groupes extrêmes composés de circonvolutions primitives ou antéro-postérieures; un groupe moyen constitué par des circonvolutions additionnelles perpendiculaires aux précédentes. — Mais les moyennes ne coupent pas les antéro-postérieures au même niveau. Les circonvolutions additionnelles de la face externe sont également éloignées de l'extrémité antérieure et de l'extrémité postérieure des hémisphères. Celles de la face interne sont plus rapprochées de l'extrémité occipitale; et celles de la face inférieure plus rapprochées au contraire de l'extrémité frontale. Les trois groupes moyens sont situés en un mot sur une ligne obliquement dirigée de dedans en dehors, d'arrière en avant et de haut en bas, d'où il suit : que sur la face externe les circonvolutions antérieures et postérieures sont à peu près égales; tandis que sur la face interne, les premières l'emportent très-notablement sur les secondes, et sur la face inférieure les secondes sur les premières.

Il reste ainsi bien établi que les circonvolutions sont réparties à la surface du cerveau d'après un type régulier et constant. Si elles varient, c'est

lobe frontal. — 19, 19. Quatrième circonvolution de cette face. — 20, 20. Troisième circonvolution de la face externe du lobe frontal. — 21, 21. Bord externe du lobe postérieur. — 22. Extrémité sphénoïdale de ce lobe. — 23. Son extrémité occipitale. — 24. Circonvolution de l'hippocampe. — 25. Crochet par lequel se termine cette circonvolution. — 26. Tronc commun des deux principales circonvolutions du lobe postérieur. — 27. Bifurcation de ce tronc. — 28. L'une de ses branches qui représente la circonvolution externe du lobe postérieur. — 29. Autre branche du tronc commun, formant la circonvolution moyenne de ce lobe. — 30. Circonvolution interne du même lobe. 31. Circonvolution du corps calleux se réfléchissant de bas en haut. — 32. Circonvolution la plus inférieure de la face interne des hémisphères.

seulement dans leurs dimensions qui diffèrent en effet suivant les races, suivant les individus et selon l'âge; dans leurs flexuosités d'autant plus prononcées qu'elles sont plus volumineuses; dans les divers détails de leur configuration, leurs anastomoses, etc. Mais toutes ces différences n'offrent qu'une importance très-secondaire. Ce qui nous intéresse dans leur étude, c'est le principe qui préside à leur répartition, à leur agencement réciproque, principe lumineux qui nous permet de les suivre dans toutes les phases de leurs perfectionnements successifs, et de les reconnaître avec la même facilité au milieu de leurs dégradations de plus en plus grandes lorsqu'on descend la série des mammifères.

Les circonvolutions sont en rapport avec les parois du crâne qui en prennent l'empreinte, d'où les impressions digitales et les éminences mamillaires qu'on remarque sur sa surface interne. Il semblerait donc assez rationnel de penser que les plus volumineuses doivent laisser les empreintes les plus profondes. Mais il n'en est pas ainsi. C'est sur la base du crâne que les impressions sont les plus profondes et les éminences les plus saillantes. A mesure qu'on remonte vers la voûte, les unes et les autres s'émoussent, à tel point que les circonvolutions de la face externe des hémisphères, plus volumineuses que celles de la face inférieure, se gravent à peine cependant sur la concavité du pariétal.

A quelle cause pouvons-nous rattacher l'inégale influence des circonvolutions sur les parois de la cavité crânienne? Cette cause, il faut la chercher évidemment dans la présence du liquide céphalo-rachidien. Celui-ci étant moins lourd que l'encéphale, tend naturellement à se porter vers la convexité de l'organe, qui tend par une raison inverse à retomber de tout son poids sur la voûte orbitaire et sur les fosses sphénoïdales. Inférieurement, les circonvolutions sont donc en contact immédiat avec les os, tandis que, supérieurement, elles en sont séparées par une couche de sérosité plus ou moins épaisse; de là les impressions digitales et les éminences mamillaires si constantes et si prononcées sur la base de la cavité osseuse, si superficielles au contraire et souvent nulles sur la région opposée. Cette influence très-inégale du liquide céphalo-rachidien nous explique pourquoi les impressions et les éminences de la voûte sont les premières qui s'effacent dans la vieillesse, celui-ci augmentant alors de quantité; et pourquoi aussi ces impressions et ces éminences persistent à cet âge sur les fosses orbitaires et les fosses sphénoïdales.

En avançant que les circonvolutions se gravent sur les parois du crâne, les anatomistes avaient donc émis une proposition vraie, mais trop générale et un peu vague. Alors sont venus les phrénologistes qui, s'emparant de cette généralisation, en ont encore exagéré l'importance. Ils ont ajouté que les circonvolutions laissent des empreintes d'autant plus profondes qu'elles sont plus saillantes; que leur relief se traduit au dehors; que nous pou-

vons, par conséquent, à la seule inspection du crâne, reconnaître leurs dimensions, apprécier les facultés qui leur sont inhérentes, et mesurer en quelque sorte le développement des unes et des autres. De là l'origine de la *crânioscopie*, instituée par Gall au commencement du siècle, et exposée par cet auteur avec un talent digne d'une meilleure cause. Parmi tant de brillantes doctrines, bâties sur le sable mouvant, il n'en est aucune peut-être qui repose sur une donnée plus vaine et plus illusoire. Rappelons brièvement en effet :

1° Que les circonvolutions de la face interne des hémisphères ne sont nulle part en rapport avec les parois du crâne, et qu'elles échappent à l'inspection de nos sens;

2° Que les circonvolutions de la face inférieure se gravent sur les parois de cette cavité, mais qu'elles sont inaccessibles aussi au sens de la vue et du toucher;

3° Que les circonvolutions de la face externe s'impriment à peine sur la partie correspondante de la boîte osseuse.

Ainsi les deux tiers des circonvolutions se dérobent à notre examen; et les autres, c'est-à-dire les seules qui répondent à une région découverte, se trouvent séparées de celle-ci par une couche de liquide, en sorte qu'elles la touchent seulement par leur sommet, et n'y laissent que des empreintes fugitives, à peine apparentes.

Mais admettons que les circonvolutions de la face externe se gravent aussi fortement sur la voûte du crâne que les inférieures sur sa base. Ces dépressions, si profondes qu'on les suppose, ne seront pas un argument qu'on puisse invoquer en faveur de la crânioscopie; car elles portent uniquement sur la table interne des os, ainsi que j'ai pris soin déjà de le faire remarquer. Jamais elles ne s'étendent jusqu'à leur table externe, quelque minces qu'ils soient. Voyez l'écaille du temporal : elle est couverte en dedans d'éminences et de dépressions; elle n'en présente aucune trace en dehors. Voyez la voûte orbitaire, plus mince encore, et cependant si inégale du côté de la cavité crânienne, si unie du côté de l'orbite!

3° Structure des circonvolutions.

Lorsqu'on divise les circonvolutions dans toute leur épaisseur et perpendiculairement à leur direction, on reconnaît qu'elles sont constituées : 1° par un noyau de substance blanche; 2° par une couche de substance grise qui recouvre ce noyau central en s'étendant d'une circonvolution aux circonvolutions voisines.

Le noyau blanc ou central se continue avec la substance médullaire des hémisphères dont il représente un simple prolongement. — La couche grise ou périphérique se continue avec elle-même. Embrassant toutes les saillies qu'elle rencontre, descendant du sommet de celles-ci au fond des

anfractuosités, elle est caractérisée surtout par sa disposition essentiellement onduleuse.

Les deux substances ne prennent pas une part égale à la constitution des replis cérébraux. La couche grise, dont l'épaisseur varie de 2 à 4 millimètres, en forme les deux tiers. Leurs proportions relatives se modifient du reste non-seulement selon l'âge et les individus, mais chez le même individu pour les différentes circonvolutions, et souvent même sur la même circonvolution pour les divers points de son étendue.

La *couche grise* ou *corticale* des circonvolutions a été étudiée et décrite avec beaucoup de soin par M. Baillarger. Cet auteur a démontré qu'elle n'était pas formée d'une couche unique, comme on l'avait pensé jusqu'alors, mais de six couches superposées et alternativement blanches et grises. Lorsque, après avoir divisé verticalement de son sommet vers sa base une circonvolution d'un certain volume, on examine la surface de section, on parvient dans quelques cas à distinguer à l'œil nu ces diverses couches. Mais elles deviennent plus distinctes pour l'œil armé d'une loupe, et beaucoup plus apparentes encore si on les regarde par transparence. Pour les observer dans cette dernière condition, on enlève par une coupe verticale une tranche très-mince de substance grise sur le sommet d'une circonvolution; on l'étale entre deux lames de verre qu'on fixe l'une sur l'autre avec de la cire, puis on la place entre l'œil et la lumière d'une lampe; et l'on remarque alors en allant de dedans en dehors : que la première couche est transparente, la seconde opaque, la troisième transparente, la quatrième opaque, la cinquième transparente et la sixième opaque. En examinant ensuite cette même tranche à la lumière réfléchie, on voit que les couches transparentes sont grises et que les couches opaques sont blanches.

Ces diverses couches n'offrent pas une épaisseur égale. Souvent la troisième couche, en procédant de la plus profonde vers la plus superficielle, est extrêmement mince; dans ce cas, les deux couches blanches qu'elle sépare semblent se confondre, et alors on ne distingue bien nettement que trois couches. D'autres fois la première et la troisième couche sont comme atrophiées et d'une couleur pâle qui tranche peu sur celle des couches blanches; lorsque cette disposition existe, les quatre premières couches n'en forment plus qu'une seule d'un aspect tout spécial qui constitue la couche jaune ou interstitielle admise par quelques auteurs entre la substance médullaire et la substance corticale des circonvolutions.

La *substance blanche*, ou le *noyau central des circonvolutions*, est composée de fibres nerveuses qui se juxtaposent pour former des lamelles. Celles-ci, disposées en éventail et appliquées les unes contre les autres comme les feuillets d'un livre, se laissent assez facilement séparer sur un cerveau qui a séjourné quelque temps dans l'alcool concentré, ou qui a été soumis à l'action de l'huile bouillante.

Les lamelles centrales sont verticales. Les autres se dirigent obliquement de la base des circonvolutions vers leurs faces latérales.

Parvenues à la couche corticale, les fibres qui composent ces lamelles la pénètrent et la traversent; quelques-unes arrivent jusqu'à sa superficie qu'elles recouvrent. En regardant par transparence une mince lame de la substance grise des circonvolutions, on reconnaît que les couches blanches comprises dans son épaisseur sont constituées surtout par ces fibres qui marchent en rayonnant du centre vers la périphérie, et qui se continuent avec les prolongements des cellules situées sur leur trajet.

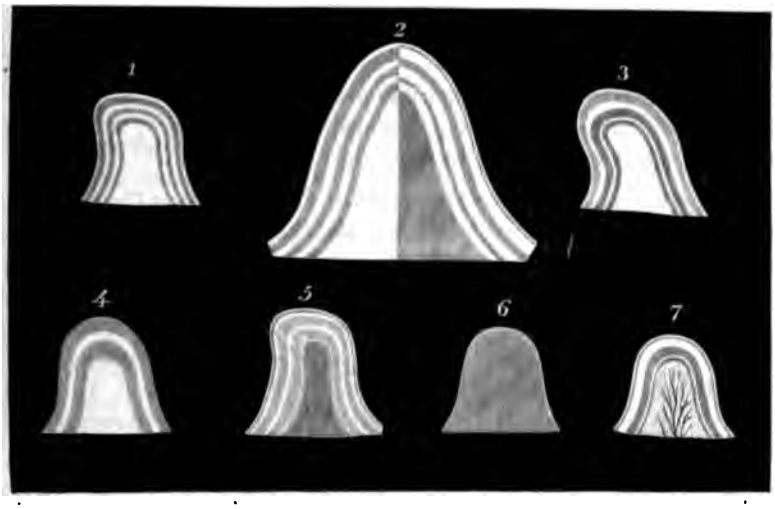

Fig. 469. *Structure des circonvolutions* (d'après M. Baillarger).

Fig. 1. — Les six couches de la substance corticale des circonvolutions, alternativement grises et blanches.

Fig. 2. — Coupe grossie d'une circonvolution. — La moitié gauche est vue à la lumière réfléchie. Les six couches, alternativement grises et blanches, sont disposées comme dans la figure précédente. — Sur la moitié droite, vue par transparence, les couches médullaires sont teintées en noir parce qu'elles ne transmettent pas la lumière; les couches grises qui la transmettent sont au contraire teintées en blanc.

Fig. 3. — Coupe d'une circonvolution montrant l'inégale épaisseur des couches blanches. Au premier aspect, on ne distingue sur cette coupe que trois couches, deux grises et une blanche intermédiaire. En l'examinant plus attentivement, on retrouve les six couches; seulement les couches blanches superficielle et profonde sont très-minces.

Fig. 4. — Coupe d'une circonvolution montrant les trois couches de la substance grise telles qu'elles ont été vues par Vicq d'Azyr sur le lobe occipital.

Fig. 5. — Disposition radiée qu'affectent les fibres blanches dans la substance grise des circonvolutions.

Fig. 6. — Coupe d'une circonvolution du cerveau d'un nouveau-né. Cette coupe est vue à la lumière réfléchie; elle présente un aspect homogène.

Fig. 7. — Cette même coupe, vue à la lumière transmise. Elle offre une stratification et une disposition rayonnée analogues à celles qu'on observe chez l'adulte.

Mais, indépendamment de ces fibres divergentes, il en existe d'autres dont la direction est oblique ou parallèle à la surface du cerveau. La couche blanche superficielle des circonvolutions contient un grand nombre de ces tubes qui croisent les fibres rayonnantes et qui semblent passer d'une circonvolution aux circonvolutions voisines pour les unir entre elles, de même que les précédentes unissent la substance grise périphérique aux divers noyaux de la substance grise centrale.

§ 2. — Conformation intérieure du cerveau.

Cette conformation doit être étudiée sous deux points de vue, d'abord dans son ensemble, puis dans ses principaux détails.

Le trait le plus saillant de la conformation intérieure du cerveau, c'est l'existence d'une grande cavité, à compartiments multiples, creusée dans sa partie centrale. Comment est constituée cette cavité?

Le cerveau se continue avec l'isthme de l'encéphale par l'intermédiaire de deux gros faisceaux de substance blanche, appelés *pédoncules cérébraux;* il semble formé par l'épanouissement de ces pédoncules qui se portent obliquement en haut, en avant et en dehors, en divergeant et se renflant de plus en plus. A leur entrée dans les hémisphères, l'un et l'autre présentent un premier renflement, c'est la *couche optique;* et sur un point plus élevé un second renflement, c'est le *corps strié.* Au delà de celui-ci, ils rayonnent dans tous les sens pour aller se terminer dans les circonvolutions.

De la marche divergente des deux pédoncules résulte un espace angulaire, qui s'élargit de bas en haut, et que diverses parties viennent circonscrire : or, c'est l'espace circonscrit par ces diverses parties qui forme la grande cavité centrale du cerveau.

Cet espace est limité en haut par le *corps calleux*, c'est-à-dire par l'ensemble des fibres qui passent de l'hémisphère droit à l'hémisphère gauche, et qui, en se juxtaposant, constituent pour ceux-ci une longue et large commissure. Il a pour limite inférieure les tubercules mamillaires, le corps cendré, les couches optiques et les corps striés; pour limite antérieure la partie réfléchie du corps calleux et la lamelle triangulaire des nerfs optiques; pour limites latérales le sillon qui sépare le corps calleux des corps striés.

Ainsi délimitée, la cavité creusée dans l'épaisseur du cerveau s'étend : dans le sens vertical, des tubercules mamillaires au corps calleux; dans le sens antéro-postérieur, de l'une à l'autre extrémité du même corps; et dans le sens transversal, de l'un à l'autre bord de celui-ci. — Fermée de cinq côtés, la cavité reste ouverte en arrière : c'est à cette ouverture demi-circulaire qu'on donne le nom de *grande fente cérébrale.*

Une cloison horizontale que constituent la toile choroïdienne et le trigone partage la cavité cérébrale en deux étages.

L'étage inférieur, très-étroit, revêt la forme d'un infundibulum qui aurait été fortement comprimé dans le sens transversal, et dont l'axe se dirigerait obliquement en bas et en avant. Cet étage inférieur porte le nom de *ventricule moyen*.

L'étage supérieur est subdivisé par une cloison médiane et verticale en deux cavités secondaires appelées *ventricules latéraux*. Un orifice circulaire fait communiquer chacun de ceux-ci avec le ventricule moyen.

Vue dans son ensemble, la cavité creusée au centre du cerveau n'est donc, en résumé, que l'espace compris entre le corps calleux et les renflements des deux pédoncules cérébraux : espace circonscrit de tous côtés, excepté en arrière, et partagé par deux cloisons réciproquement perpendiculaires, en trois cavités plus petites, l'une inférieure et médiane, les deux autres supérieures et latérales.

Un grand nombre de parties très-différentes contribuent à limiter ces trois cavités ou ventricules. Après avoir considéré toutes ces parties dans leur ensemble et ces cavités dans leur mode de constitution, nous allons successivement passer en revue les unes et les autres.

En procédant de haut en bas, elles se présentent à nous dans l'ordre suivant : 1° Sur la ligne médiane, le *corps calleux*, la *cloison transparente*, le *trigone cérébral*, la *toile choroïdienne*, la *glande pinéale*, le *ventricule moyen ;* 2° sur les côtés, les *ventricules latéraux* et toutes leurs dépendances.

A. *Du corps calleux.*

Pour mettre en évidence le corps calleux, on enlève les hémisphères cérébraux à l'aide d'une section horizontale rasant sa face supérieure. On remarque alors à droite et à gauche de ce corps : une surface blanche, semi-elliptique, qui forme le centre médullaire de chaque hémisphère; autour de ce noyau central, des prolongements qui s'en détachent pour pénétrer dans l'épaisseur des circonvolutions; et plus en dehors, une couche de substance grise qui entoure tous ces prolongements en décrivant une courbe alternativement saillante et rentrante. (Fig. 471.)

Les deux centres hémisphériques, réunis sur la ligne médiane par le corps calleux, constituent le *centre ovale de Vieussens*.

Le corps calleux, ou grande commissure du cerveau, se présente sous l'aspect d'une lame quadrilatère, allongée d'arrière en avant, et un peu plus large dans le premier sens que dans le second. Cette lame forme la paroi supérieure ou la voûte de la grande cavité cérébrale, et spécialement des ventricules latéraux. Elle est plus rapprochée de l'extrémité antérieure des hémisphères cérébraux dont la sépare le plus habituellement un inter-

valle de 2 1/2 à 3 centimètres, que de leur extrémité postérieure dont elle s'éloigne de 5 centimètres environ. (Fig. 466.)

La longueur du corps calleux est de 7 à 8 centimètres. — Son épaisseur ne peut être bien appréciée que sur une coupe médiane du cerveau. Cette coupe nous montre qu'il est très-épais à son extrémité postérieure, qu'il offre de moindres dimensions au devant de celle-ci, puis s'épaissit de nouveau et de plus en plus jusqu'au niveau de sa réflexion, pour s'amincir ensuite progressivement au point de se réduire dans sa partie terminale à l'épaisseur d'une simple lamelle. — On considère au corps calleux deux faces, deux bords, deux extrémités et quatre angles.

a. *Face supérieure.* — Elle est plane ou légèrement concave dans le sens transversal, convexe d'avant en arrière. Cette face répond : par sa partie médiane, au bord inférieur de la faux du cerveau, aux artères calleuses et à l'arachnoïde; de chaque côté, à la circonvolution du corps cal-

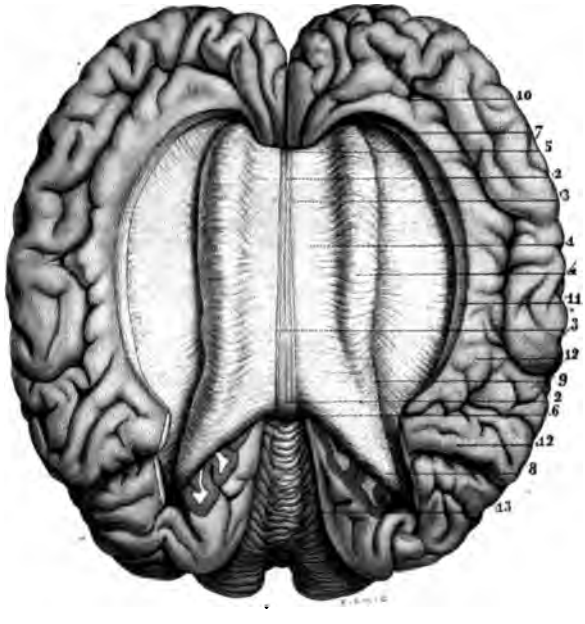

Fig. 470. — *Face supérieure du corps calleux* (d'après M. Foville).

1. Partie de cette face supérieure, qui est recouverte par la circonvolution du corps calleux. — 2, 2. Sillon médian parcourant toute l'étendue de cette face. — 3, 3. Tractus longitudinaux limitant ce sillon. — 4. Tractus transversaux se contournant pour s'irradier dans les hémisphères. — 5. Extrémité antérieure ou genou du corps calleux. — 6. Extrémité postérieure ou bourrelet de ce corps. — 7. Ses angles antérieurs ou frontaux, 8. Ses angles postérieurs ou occipitaux. — 9. Ses bords latéraux. — 10. Circonvolution du corps calleux divisée de chaque côté à l'union de sa partie moyenne avec sa partie postérieure, ainsi que les circonvolutions occipitales correspondantes, afin de montrer les

leux dont la sépare une anfractuosité profonde, en forme de gouttière, qui a reçu de Vésale le nom de *sinus*, et de Sabatier celui de *ventricule*.

Sur cette face supérieure, on remarque, en procédant de la ligne médiane vers les parties latérales :

1° Un sillon longitudinal, un peu plus large en arrière qu'en avant, et partagé quelquefois en deux sillons plus petits par une saillie qui le parcourt dans toute sa longueur ;

2° Sur les côtés du sillon médian, deux saillies longitudinales, légèrement flexueuses, plus rapprochées en avant qu'en arrière : ces saillies se prolongent sur la partie réfléchie du corps calleux jusqu'à ses pédoncules qu'on peut considérer comme leur terminaison. Chacune d'elles représente un petit faisceau de fibres nerveuses, ainsi que l'avaient déjà constaté Winslow, Lancisi et Vicq d'Azyr : le premier leur donne le nom de *cordons médullaires*, et le second celui de *nerfs ou tractus longitudinaux*, dénominations sous lesquelles ils sont aujourd'hui généralement connus. Sur un cerveau qui avait macéré longtemps dans l'alcool, j'ai pu enlever

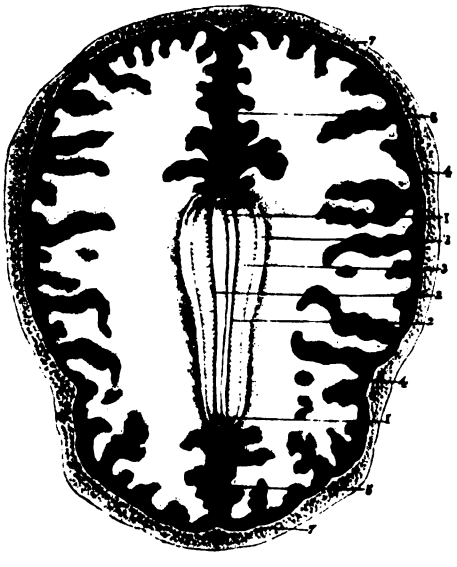

FIG. 471. — *Centre ovale de Vieussens* (d'après Vicq d'Azyr).

1, 1. Sillon médian de la face supérieure du corps calleux. — 2, 2. Tractus longitudinaux de cette face. — 3. Ses tractus transversaux. — 3'. Coupe des hémisphères au niveau du corps calleux. — 4, 4. Couche grise des circonvolutions serpentant autour du centre ovale de Vieussens. — 5. Partie antérieure de la grande scissure du cerveau. — 6. Partie postérieure de cette scissure. — 7, 7. Coupe des parois du crâne.

prolongements postérieurs du corps qu'elle recouvre. — 11. Ruban fibreux qui limite inférieurement cette circonvolution. — 12, 12. Circonvolutions moyennes de la face interne des hémisphères. — 13. Partie médiane de la face supérieure du cervelet.

sans difficulté ces deux tractus qu'une simple couche de tissu cellulaire unissait à la surface sous-jacente.

3° En dehors des tractus longitudinaux, se voient des tractus transversaux qui coupent perpendiculairement les faisceaux précédents, au-dessous desquels ils passent en se portant de l'un à l'autre bord du corps calleux, sans s'entrecroiser avec ceux du côté opposé

b. *Face inférieure.* — Pour l'étudier il faut renverser l'encéphale sur sa convexité, enlever le cervelet et la protubérance, puis de chaque côté le pédoncule cérébral, en conservant le chiasma des nerfs optiques, le corps cendré et les tubercules mamillaires, ainsi que le trigone. On terminera la préparation en incisant les prolongements que les ventricules latéraux envoient dans la partie sphénoïdale et dans la partie occipitale du lobe postérieur des hémisphères. (Fig. 472.)

Cette face est remarquable par l'étendue considérable qu'elle présente, par les prolongements curvilignes qui en dépendent, et par son aspect très-différent de celui de la face supérieure. — Sa partie médiane, légèrement saillante, se continue en avant avec la cloison transparente, en arrière avec le trigone cérébral. — Ses parties latérales, concaves dans le sens transversal et dans le sens antéro-postérieur, répondent aux ventricules latéraux dont elles forment la paroi supérieure ou la voûte. (Fig. 466.)

La face inférieure, comme la supérieure, présente dans toute sa longueur des faisceaux transversalement dirigés.

c. *Extrémité postérieure.* — Elle est transversale et rectiligne, très-épaisse et arrondie, d'où le nom de *bourrelet* qui lui a été donné. Le bourrelet du corps calleux se continue en avant avec la base du trigone cérébral, et de chaque côté avec la corne d'Ammon et l'ergot de Morand. Il forme la lèvre supérieure de la fente cérébrale. L'intervalle qui le sépare de l'extrémité libre des lobes occipitaux est de 5 centimètres. (Fig. 466.)

d. *Extrémité antérieure.* — Cette extrémité se réfléchit de haut en bas et d'avant en arrière, pour se prolonger en s'amincissant de plus en plus jusqu'au ventricule moyen. Sa partie la plus saillante n'est séparée du sommet des lobes frontaux que par un intervalle de 2 à 3 centimètres; elle porte le nom de *genou;* et sa partie terminale, très-mince, celui de *bec.* C'est au niveau de ce bec qu'on voit les tractus longitudinaux se continuer avec les pédoncules du corps calleux. — Par sa concavité, le genou du corps calleux embrasse la cloison transparente, contourne la partie renflée des corps striés et ferme en avant les ventricules latéraux. (Fig. 466.)

e. — Les *bords* latéraux sont un peu plus rapprochés en avant qu'en arrière. — Supérieurement, ils ont pour limite la partie la plus profonde de la gouttière comprise entre le corps calleux et la circonvolution qui l'entoure. — Inférieurement, ils répondent au corps strié.

f. — Les *angles*, au nombre de quatre, se distinguent en antérieurs et postérieurs. — Les antérieurs se prolongent obliquement dans l'épaisseur des lobes frontaux, en décrivant une courbe dont la concavité tournée en bas, en arrière et en dehors, embrasse la partie correspondante des corps striés. Leur direction contournée leur a fait donner le nom de *cornes frontales*. — Les angles postérieurs se partagent comme les ventricules latéraux en deux parties ou deux cornes : une corne postérieure ou occipitale, cur-

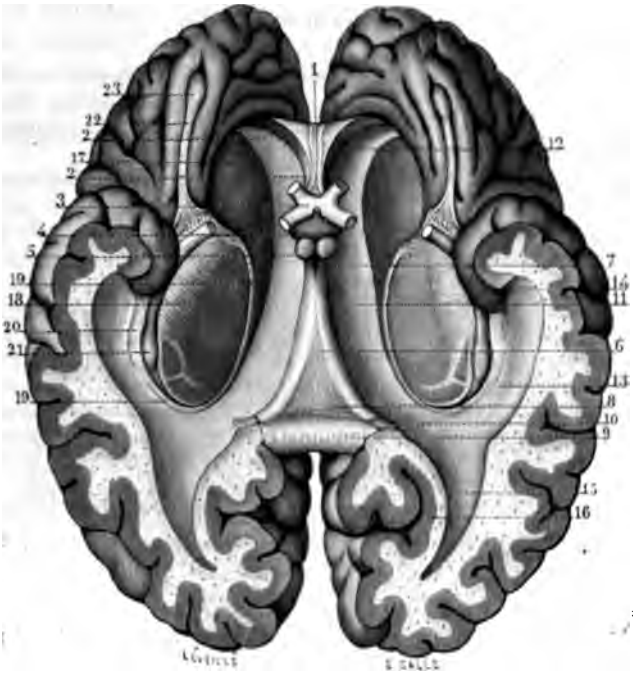

FIG. 472. — *Face inférieure du corps calleux et du trigone cérébral — Bandelette demi-circulaire* (*).

1. Genou du corps calleux. — 2. Bec du corps calleux. — 3. Chiasma des nerfs optiques. — 4. Corps cendré. — 5. Tubercules mamillaires. — 6. Face inférieure du trigone cérébral. — 7. Sommet du trigone se divisant en deux piliers qui se continuent avec les tubercules mamillaires. — 8. Base du trigone constituée par des fibres antéro-postérieurs et transversales qui forment la lyre. — 9. Bourrelet du corps calleux. — 10. Coupe des piliers postérieurs du trigone. — 11. Face inférieure du corps calleux. — 12. Sa corne antérieure ou frontale. — 13. Sa corne moyenne ou sphénoïdale. — 14. Crochet de l'hippocampe se continuant avec l'extrémité renflée ou terminale de cette corne. — 15. Corne postérieure ou occipitale du corps calleux. — 16. Coupe de l'ergot de Morand; cette coupe montre que l'ergot est formé par une circonvolution retournée. — 17. Noyau intra-ventriculaire du corps strié. — 18. Coupe de la couche optique, écartée de celle du côté opposé, et un peu renversée en dehors pour laisser voir la face inférieure du corps calleux et du trigone. — 19, 19. Bandelette demi-circulaire. — 20. Extrémité inférieure de cette bandelette. — 21. Corps genouillé externe et bandelette des nerfs optiques. — 22. Nerf olfactif. — 23. Ganglion de ce nerf.

viligne, qui recouvre l'ergot de Morand; et une corne inférieure ou sphénoïdale qui recouvre le grand hippocampe ou corne d'Ammon.

Le corps calleux est composé de tubes nerveux, horizontalement dirigés, qui s'étendent de l'un à l'autre hémisphère et qui ont pour destination de les unir : il constitue la grande commissure du cerveau ou commissure interhémisphérique. Sur sa face inférieure, on observe des noyaux et de très-petites cellules disséminés au milieu des tubes nerveux.

B. *Cloison transparente.*

Préparation. — La cloison transparente se voit très-bien sur une coupe médiane du cerveau. Mais cette coupe a pour inconvénient de mutiler l'encéphale. Si l'on tient à tirer de cet organe le meilleur parti possible, la préparation suivante sera préférable :

1° Après avoir abattu les deux hémisphères par une section horizontale, traversez le corps calleux dans son épaisseur, d'arrière en avant et sur la ligne médiane, à l'aide d'un fil de fer ou de laiton de 15 à 18 centimètres de longueur, de telle sorte que ce fil, pénétrant à 2 centimètres au devant du bourrelet de ce corps, sorte à 2 centimètres en arrière de sa partie refléchie, en restant dans son trajet à une distance de 3 millimètres environ au-dessous de sa surface.

2° Incisez ensuite le corps calleux sur toute sa longueur, à droite et à gauche, immédiatement en dehors des tractus longitudinaux, et parallèlement à ces tractus.

3° Avec deux scalpels, ou tiges solides quelconques, placés transversalement, l'un en avant, l'autre en arrière du centre ovale de Vieussens, soulevez légèrement les deux extrémités de votre fil de laiton de manière à ramener la cloison transparente dans sa direction verticale et à lui restituer ainsi sa forme naturelle.

La *cloison transparente, septum lucidum, septum médian* de Chaussier, est une lame triangulaire, à bords curvilignes, situé sur la ligne médiane, entre le corps calleux et le trigone cérébral qu'elle réunit, entre les ventricules latéraux qu'elle sépare. (Fig. 466 et 473.)

Ses *faces*, lisses, humides, verticales et d'un aspect grisâtre, sont tapissées par la membrane des ventricules latéraux.

Son *bord supérieur*, plus long et convexe, s'unit à la face inférieure du corps calleux.

Son *bord inférieur*, très-court et convexe aussi, répond à la partie réfléchie du même corps.

Son *bord postérieur*, concave, se continue avec le trigone cérébral. — De l'union de ce bord avec le supérieur, résulte un angle très-aigu qui s'insinue entre le trigone et le corps calleux pour se prolonger en arrière jusqu'au point de fusion de ces deux parties, c'est-à-dire jusqu'à l'union de leur tiers postérieur avec leurs deux tiers antérieurs.

La cloison transparente est formée de deux lames parallèles, que sépare un espace triangulaire de 2 millimètres de largeur dans lequel on trouve une très-minime quantité de liquide séreux. Cet espace a été désigné sous les noms de *premier ventricule* par Wenzel, de *cinquième ventricule* par

Cuvier, de *sinus du septum médian* par Chaussier : il est plus généralement connu aujourd'hui sous la dénomination de *ventricule de la cloison*. Son étendue antéro-postérieure est de 4 centimètres, et sa plus grande hauteur de 12 à 14 millimètres. (Fig. 466.)

Ce ventricule communique-t-il avec les autres cavités ventriculaires? Vieussens et Winslow ont admis que le liquide qu'il contient peut s'écouler dans le ventricule moyen par un orifice ellipsoïde très-étroit, situé à l'angle de réunion des bords inférieur et postérieur de la cloison. Tiedmann et quelques anatomistes modernes partagent cette opinion, qui a été combattue par Santorini, par Sabatier et par Vicq d'Azyr. Ayant vainement cherché cet orifice, je me trouve conduit aussi à en nier l'existence.

Les lames qui circonscrivent le ventricule de la cloison sont composées chacune de quatre couches très-minces : une interne, séreuse, formée par

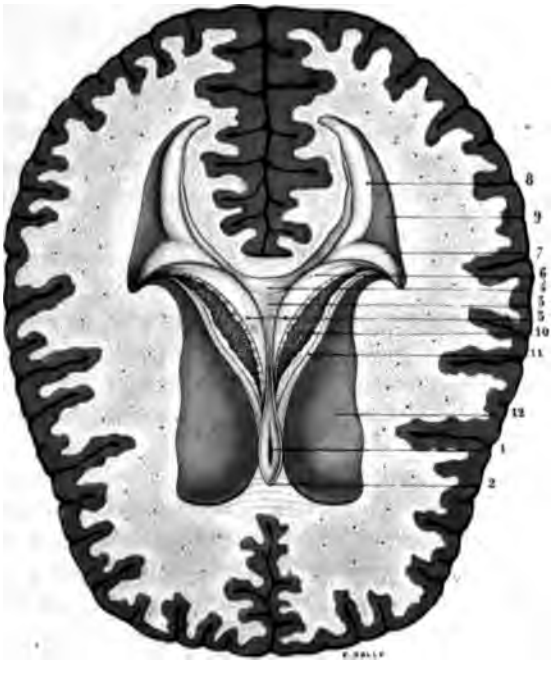

Fig. 473. — *Ventricule de la cloison transparente. — Parties frontale et occipitale des ventricules latéraux* (*).

1. Ventricule de la cloison, dont la moitié supérieure a été enlevée, et dont les parois sont déjetées à droite et à gauche. — 2. Extrémité antérieure des deux lames qui limitent ce ventricule. — 3. Surface triangulaire au niveau de laquelle le trigone cérébral se continue avec le corps calleux. — 4. Base du trigone cérébral se confondant en arrière avec le bourrelet du corps calleux. — 5. Ses parties latérales, lisses et unies. — 6. Ses piliers postérieurs. — 7. Corne d'Ammon. — 8. Ergot de Morand. — 9. Cavité digitale. — 10. Plexus choroïdes. — 11. Lame cornée. — 12. Corps strié.

la membrane qui tapisse le ventricule de la cloison ; une externe, séreuse aussi, formée par la membrane qui revêt les ventricules latéraux ; et deux moyennes qui se distinguent également en interne ou médullaire et externe ou grise.

La couche médullaire tire manifestement son origine du trigone cérébral, dont elle doit être considérée comme une dépendance. La couche grise est un prolongement de la masse cendrée que nous verrons tapisser les parois du ventricule moyen.

En se réunissant en haut au corps calleux, en bas au trigone, les deux lames constituées par la juxtaposition de ces diverses couches restent parallèles et forment avec les parties précédentes un double sillon médian d'une largeur de 2 millimètres, à travers lequel il est facile de pénétrer dans le ventricule de la cloison sans ouvrir les ventricules latéraux.

C. *Du trigone cérébral ou voûte à quatre piliers.*

La *voûte à quatre piliers*, *trigone cérébral* de Chaussier, *triangle médullaire* de Vicq d'Azyr, *fornix* des auteurs latins, *voûte à trois piliers* de Winslow, *bandelette géminée* de Reil, se présente sous deux aspects très-différents, suivant qu'on l'examine par sa face supérieure ou par sa face inférieure.

Vue par sa partie supérieure, elle offre la forme d'un triangle isocèle dont la base est tournée en arrière.

Vue par sa face inférieure, préalablement mise à nu sur toute son étendue, elle représente une voûte, simple dans sa partie moyenne que forment deux bandelettes antéro-postérieures étroitement unies, bifide à chacune de ses extrémités que constituent ces mêmes bandelettes devenues libres et divergentes. (Fig. 472.)

Suivant qu'on aura égard à l'un ou à l'autre de ces aspects, ou qu'on attachera au contraire plus d'importance à la structure qu'au mode de configuration, on sera donc conduit à adopter les dénominations de trigone, de triangle, de voûte, de voûte à quatre piliers, de bandelette géminée, qui toutes sont parfaitement fondées. Winslow seul s'est écarté de la vérité lorsqu'il a comparé cette partie du cerveau à une voûte montée sur trois piliers ; car le pilier antérieur, qu'il a cru simple, parce qu'il n'en a aperçu qu'une faible partie, est réellement double lorsqu'on l'observe dans toute son étendue.

Le mode de configuration du trigone cérébral permet de lui considérer : deux faces, l'une supérieure, l'autre inférieure ; deux bords, l'un droit, l'autre gauche ; et quatre piliers, deux postérieurs, deux antérieurs.

a. *Face supérieure.* — Elle est unie, légèrement convexe, plus large en arrière qu'en avant et fait partie du plancher des ventricules latéraux.

On remarque sur sa moitié antérieure un sillon superficiel et médian qui fait partie du ventricule de la cloison. En arrière du sillon, les deux bandelettes constitutives de la voûte se séparent à angle obtus pour se porter en bas et en dehors, l'une à droite et l'autre à gauche, sous le nom de piliers postérieurs.

L'angle de séparation de ces bandelettes est remarquable sous deux points de vue : 1° Par l'adhérence de la face supérieure du trigone avec la face inférieure du corps calleux ; 2° par la direction relative des deux ordres de fibres médullaires au niveau de cette adhérence : les unes, celles du corps calleux, affectant une direction transversale, et les autres, celles du trigone, une direction oblique en bas et en dehors ; de telle sorte que les premières croisent à angle aigu les secondes, sur lesquelles elles s'étendent de droite à gauche, parallèles et rectilignes comme les cordes d'un instru-

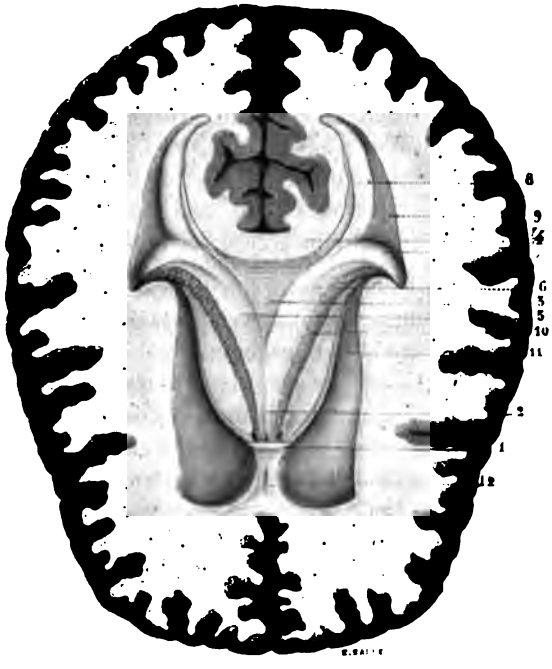

Fig. 474. — *Trigone cérébral se continuant en arrière avec le grand et le petit hippocampe* (*)

1. Commissure antérieure du cerveau. — 2. Sommet du trigone cérébral se divisant au niveau de la commissure antérieure en deux piliers qui descendent en arrière de celle-ci en s'écartant et s'incurvant ; la courbure qu'ils décrivent contribue à circonscrire les trous de Monro. — 3. Base du trigone se continuant de chaque côté avec la corne d'Ammon et l'ergot de Morand. — 4. Coupe du bourrelet du corps calleux. — 5, 6. Parties libres de la face supérieure du trigone. — 7. Ses piliers postérieurs. — 8. Ergot de Morand. — 9. Cavité digitale ou ancyroïde. — 10. Plexus choroïdes. — 11. Bandelette demi-circulaire. — 12. Partie inférieure du ventricule de la cloison.

ment de musique ; de là le nom de *lyre*, par lequel Vicq d'Azyr a cherché à caractériser cette disposition qui a pour effet de combler en partie l'angle de séparation des deux piliers postérieurs, et de prolonger ainsi en arrière le plan de la voûte en l'élargissant et en lui constituant un bord postérieur, appelé par Chaussier *base du trigone*. Les fibres qui forment ce bord postérieur appartiennent au bourrelet du corps calleux. (Fig. 474.)

b. *Face inférieure.* — Elle répond à la toile choroïdienne qui la sépare : en arrière, de la glande pinéale ; en avant, du ventricule moyen dont elle forme la paroi supérieure ou la voûte ; et latéralement, des couches optiques qu'elle recouvre dans leur tiers interne.

Un sillon médian la parcourt aussi dans toute son étendue, c'est-à-dire de l'angle de séparation des piliers postérieurs à l'angle de séparation des piliers antérieurs.

c. — L'*angle postérieur* de la voûte à quatre piliers est obtus. Vers son sommet on voit les fibres de chacune des moitiés du trigone, qui jusque-là étaient longitudinales, se dévier pour se porter en bas, en dehors et en arrière, en restant sous-jacentes à celles du corps calleux transversalement dirigées. De cette disposition résulte : d'une part, une légère dépression située sur le prolongement du sillon médian ; de l'autre, cet aspect qui a été comparé à une lyre, et que nous avons déjà observé sur la face supérieure de la voûte, mais qui est plus accusé sur l'inférieure. (Fig. 475.)

d. — L'*angle antérieur* diffère beaucoup du précédent. Pour l'observer, il faut inciser la voûte sur sa partie moyenne transversalement, soulever ensuite sa partie antérieure et la ramener en avant. Il devient alors facile de constater : 1° que cet angle est très-aigu ; 2° qu'il est limité en avant par un cordon blanc et régulièrement arrondi que nous décrirons plus loin sous le nom de *commissure antérieure du cerveau* ; 3° qu'il existe au-dessus de cette commissure, entre les deux piliers antérieurs, une dépression angulaire à base inférieure. Cette dépression est remarquable par le rapport qu'elle présente avec la partie la plus déclive du ventricule de la cloison dont elle ne se trouve séparée que par une lame assez mince ; elle a été considérée par Columbo et Vieussens comme un orifice qu'ils ont décrit sous le nom de *valve* ; nous avons vu que cet orifice n'existe pas : à sa place, on trouve une simple dépression, la *dépression valvaire*. (Fig. 476.)

e. *Bords latéraux.* — Ils sont minces, concaves, obliquement dirigés en arrière et en dehors, continus à leurs extrémités avec les deux piliers du côté correspondant. Chacun d'eux est reçu dans l'angle de réunion de la toile choroïdienne avec les plexus choroïdes. Ces plexus les recouvrent dans toute leur étendue, mais surtout dans leur moitié postérieure.

f. *Piliers postérieurs.* — Situés sur le prolongement des deux faisceaux qui composent la voûte, ces piliers se dirigent obliquement en bas, en

dehors et en arrière, en se divisant dès leur origine en deux bandelettes, l'une postérieure et l'autre antérieure.

La bandelette postérieure, très-courte, se confond avec l'écorce blanche de la corne d'Ammon.

La bandelette antérieure descend sur le bord interne de la corne d'Ammon en s'amincissant et se rétrécissant, puis s'effile brusquement et se perd dans la substance grise du crochet terminal de la circonvolution de l'hippocampe. Elle a été décrite sous les noms de *bandelette* ou *tænia de l'hippocampe*, de *corps frangé*, *corps bordé*, et serait mieux nommée *corps bordant*, ainsi que le fait remarquer Longet, puisqu'elle forme une sorte de bordure au devant de la corne d'Ammon. (Fig. 482.)

g. *Piliers antérieurs.* — L'existence, le trajet et l'étendue de ces piliers se sont dérobés longtemps aux recherches des anatomistes. Vieussens, Tarin, Lieutaud et quelques autres anatomistes décrivent l'extrémité antérieure ou le sommet du trigone comme une partie indivise qui vient se confondre avec la commissure antérieure.

Lorsqu'on eut constaté que la voûte se divise en avant comme en arrière, on reconnut que ces piliers étaient indépendants de la commissure, et l'on admit alors qu'ils venaient se terminer dans l'épaisseur des parois du ventricule moyen. C'était un progrès ; car on renonçait à une opinion erronée pour en adopter une à laquelle on ne pouvait adresser d'autre reproche que de ne pas exprimer toute la vérité.

Ce fut Santorini le premier qui suivit les piliers antérieurs à travers l'épaisseur des couches optiques jusqu'aux tubercules mamillaires. — Gunz consacra cette découverte en donnant aux mêmes tubercules la dénomination parfaitement exacte de *bulbi fornicis*. — Plus tard, Vicq d'Azyr vint compléter les observations de Santorini en établissant que les piliers antérieurs avaient une origine encore plus éloignée, et qu'ils naissaient de l'intérieur des couches optiques, au-dessous de leur tubercule antérieur.

On voit par ces considérations historiques que les piliers antérieurs ne cheminent pas librement à la surface des parois du ventricule moyen, comme les postérieurs à la surface des ventricules latéraux. Dès leur séparation ils s'enfoncent, après un court trajet, dans l'épaisseur des couches optiques en restant toutefois très-rapprochés des parois du ventricule. Lorsqu'on veut étudier leur origine et leur trajet, il faut donc les poursuivre de haut en bas, en enlevant avec le manche d'un scalpel toute la substance grise qui les recouvre. Le même procédé, exécuté de bas en haut, ou du tubercule mamillaire vers le centre de la couche optique, permettra de découvrir la racine du pilier. (Fig. 477.)

La direction des piliers antérieurs est la suivante : au niveau du sommet du trigone, ils s'écartent sous un angle extrêmement aigu dont la partie libre ou apparente de la commissure antérieure mesure le sinus. Arrivés

derrière cette commissure, ils plongent aussitôt dans l'épaisseur des couches optiques, puis se dirigent de haut en bas et d'avant en arrière vers le tubercule mamillaire correspondant, dont ils entourent le noyau gris d'une couche blanche; subissant alors un double mouvement, l'un de réflexion, l'autre de torsion sur leur axe, ils décrivent une sorte de huit de chiffre pour se porter en haut et en dehors vers le tubercule antérieur de la couche optique. Dans ce trajet les piliers antérieurs présentent deux courbures successives : la première, dont la concavité regarde en arrière, au niveau de la commissure antérieure; la seconde, dont la concavité regarde en haut, au niveau des tubercules mamillaires.

Les piliers antérieurs tirent donc leur principale origine de la substance grise des couches optiques par des fibres d'abord éparses, mais qui ne tardent pas à se réunir. Assez grêles à leur point de départ, ils reçoivent chemin faisant plusieurs faisceaux fibreux qui les renforcent, en sorte qu'au voisinage de leur adossement ils se trouvent considérablement accrus. Parmi ces faisceaux de renforcement il importe de mentionner : 1° les pédoncules supérieurs de la glande pinéale qui se jettent sur les piliers au niveau de la dépression vulvaire; 2° les couches médullaires de la cloison transparente qui se continuent avec les parties correspondantes du trigone dont elles constituent une dépendance. (Fig. 476.)

D. *De la toile choroïdienne.*

La toile choroïdienne est un prolongement de la pie-mère qui pénètre dans les ventricules par la partie moyenne de la fente cérébrale. Ce prolongement, de figure triangulaire, est situé entre le trigone cérébral qu'il supporte et les couches optiques qu'il recouvre. On peut donc lui considérer deux faces, deux bords, une base et un sommet.

La *face supérieure* de la toile choroïdienne est convexe d'arrière en avant, concave transversalement. Pour la mettre à découvert, il suffit d'enlever le trigone dans toute son étendue.

Sa *face inférieure*, concave et convexe en sens inverse, ne repose sur les couches optiques que par ses parties latérales; sa partie moyenne répond au ventricule moyen. Lorsqu'on veut l'étudier dans tous ses détails, il faut renverser le cerveau sur sa convexité, inciser sa partie médiane, puis écarter largement les deux hémisphères, ainsi que les deux couches optiques. On remarquera alors (fig. 475) :

1° Qu'elle est parcourue d'arrière en avant par deux traînées de granulations rouges qui, après un trajet de 12 millimètres environ, se rapprochent et se juxtaposent pour former un cordon médian, extrêmement délié, qu'on ne peut bien observer qu'en examinant la toile choroïdienne sous l'eau;

2° Qu'arrivées auprès de la dépression vulvaire, les deux traînées granuleuses, formant ce cordon médian, se séparent de nouveau pour se continuer à travers les trous de Monro avec les plexus choroïdes des ventricules latéraux;

3° Que chacune de ces traînées granuleuses est composée d'artérioles, de veinules, mais surtout de vaisseaux capillaires anastomosés et de corpuscules semblables à ceux des plexus choroïdes;

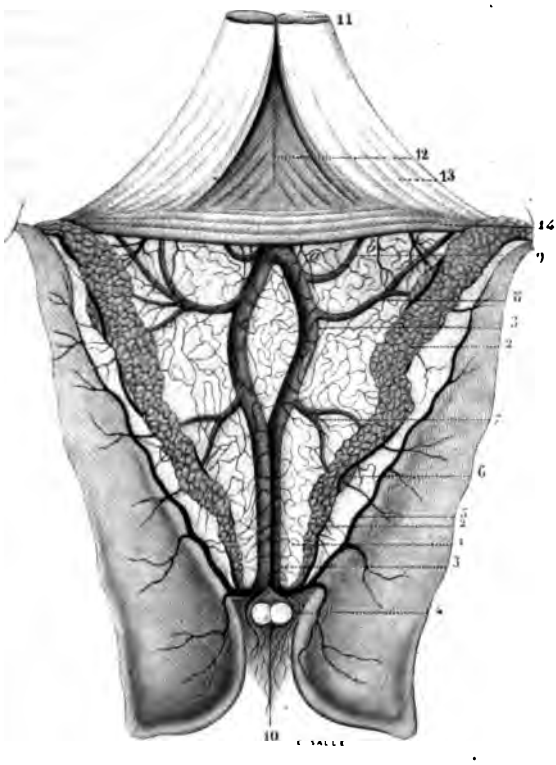

FIG. 175. — *Lyre. — Toile choroïdienne. — Plexus choroïdes des ventricules latéraux. — Veines de Galien.*

1. Toile choroïdienne. — 2, 2. Plexus choroïdes. — 3, 3. Veine de Galien du côté gauche, recouverte en avant par celle du côté droit. — 4. Veinules provenant de la partie réfléchie du corps calleux et de la cloison transparente. — 5. Veine du corps strié. — 6. Veine du plexus choroïde serpentant sur ses bords. — 7. Veine qui tire son origine de la couche optique, et en partie aussi du corps strié. — 8. Veine émanant de la partie réfléchie du ventricule latéral et particulièrement de la corne d'Ammon. — 9. Veine de la cavité digitale et de l'ergot de Morand. — 10. Coupe des piliers antérieurs du trigone. — 11. Moitié postérieure du trigone renversée en arrière pour montrer sa face inférieure. — 12. Dépression triangulaire de cette face, offrant des stries obliques et transversales à l'ensemble desquelles on a donné le nom de *lyre*. — 13. Origine des piliers postérieurs du trigone. — 14. Extrémité postérieure du plexus choroïde.

4° Qu'elles sont réunies l'une à l'autre par une petite membrane, cellulo-fibreuse, sous-jacente aux veines de Galien et en partie indépendante de la toile choroïdienne;

5° Qu'en arrière elles adhèrent par des liens vasculaires, déliés et nombreux à la glande pinéale.

Ces deux traînées de granulations vasculaires ont été parfaitement observées par Vicq d'Azyr, qui les a décrites sous le nom de *plexus choroïdes du ventricule moyen*. — C'est dans l'intervalle de ces plexus choroïdes que Bichat plaçait l'orifice interne de son canal arachnoïdien. Pour constater l'existence de cet orifice, admis encore par quelques rares anatomistes, j'ai mis en usage des moyens variés, tels que l'examen sous l'eau, l'examen à la loupe, l'introduction d'un stylet dans la gaîne des veines de Galien et l'insufflation; mais je n'ai pu en découvrir aucune trace. La petite membrane, intermédiaire aux plexus choroïdes du ventricule moyen, est donc imperforée. La cavité de l'arachnoïde ne communique pas avec les cavités ventriculaires.

Les *bords* de la toile choroïdienne se continuent avec les plexus choroïdes des ventricules latéraux; ils sont unis aussi à la membrane qui revêt les parois de ces ventricules. (Fig. 475.)

Sa *base* ou *bord postérieur* répond à la partie moyenne de la grande fente cérébrale, au niveau de laquelle elle se continue avec la pie-mère extérieure. Elle se compose de deux feuillets :

1° D'un feuillet supérieur ou cérébral qui passe au-dessus de la glande pinéale : ce feuillet renferme les veines de Galien dans son épaisseur, réunit les plexus choroïdes des ventricules latéraux et constitue la toile choroïdienne proprement dite;

2° D'un feuillet inférieur ou cérébelleux passant au-dessous de la glande pinéale, pour se rendre dans l'intervalle des plexus choroïdes du ventricule moyen qu'il réunit.

Ces deux feuillets, séparés en arrière par la glande pinéale, sont unis l'un à l'autre au devant de celle-ci, par des liens cellulo-vasculaires. Lorsqu'on cherche, à l'aide d'un stylet, l'orifice interne du canal arachnoïdien de Bichat, c'est entre ces deux feuillets que l'instrument chemine en se heurtant aux filaments qu'il rencontre.

Le *sommet* est bifide. Chacune de ses divisions se trouve comme encadrée dans la courbure que forment par leur réunion les plexus choroïdes des ventricules latéraux et les plexus choroïdes du ventricule moyen.

Structure. — La toile choroïdienne est formée par une lame celluleuse, assez résistante, dans l'épaisseur de laquelle serpentent un grand nombre de très-petites artères et des veines relativement volumineuses.

Les artères émanent de trois sources : 1° Des cérébelleuses supérieures dont quelques rameaux récurrents pénètrent dans la toile choroïdienne

pour se terminer dans sa partie médiane, et les plexus choroïdes du ventricule moyen; 2° des cérébrales postérieures dont les rameaux viennent se distribuer à ses parties latérales; 3° enfin des plexus choroïdes des ventricules latéraux qui abandonnent à la toile choroïdienne quelques ramuscules en échange de ceux qu'ils reçoivent.

Les rameaux veineux sont au nombre de six de chaque côté. En se réunissant ils donnent naissance aux deux veines de Galien qui se dirigent du sommet vers la base de la toile choroïdienne pour aller s'ouvrir dans la partie antérieure du sinus droit.

Parmi ces rameaux, le plus antérieur provient de la partie réfléchie du corps calleux et de la cloison transparente.

Le second, beaucoup plus important, émane par de nombreuses radicules de l'épaisseur du corps strié; situé dans le sillon de séparation de ce corps et de la couche optique, il marche d'arrière en avant, recouvert par une bandelette d'aspect corné, et se réunit vers le sommet de la toile choroïdienne avec le rameau du corps calleux, pour former la veine de Galien correspondante.

Le troisième tire son origine des plexus choroïdes qu'il longe en suivant tantôt leur bord interne, tantôt leur bord externe, et vient s'ouvrir dans l'extrémité antérieure de la veine de Galien, au voisinage des deux rameaux précédents.

Le quatrième a pour point de départ le trigone cérébral et la couche optique. Quelques veinules qui naissent de l'épaisseur du corps strié concourent aussi à sa formation. Il se porte de dehors en dedans et vient se jeter dans le tronc principal vers sa partie moyenne.

Le cinquième, parti de la corne d'Ammon, et le sixième de l'ergot de Morand, se terminent dans le même tronc, sur un point plus rapproché de son embouchure, en affectant avec lui une incidence perpendiculaire ou légèrement oblique.

De ces six rameaux il en est trois seulement dont les radicules font partie de la toile choroïdienne : ce sont les trois derniers; et comme ceux-ci offrent une direction transversale, tandis que les rameaux artériels marchent généralement d'arrière en avant, on voit que les deux ordres de vaisseaux se croisent à angle droit.

E. *Glande pinéale.*

La glande pinéale est un petit corps grisâtre, situé dans l'épaisseur de la toile choroïdienne, au-dessus des tubercules quadrijumeaux, au devant du cervelet, en arrière du troisième ventricule.

Sa *direction* est oblique de haut en bas et d'arrière en avant. — Son volume égale celui d'un gros pois et quelquefois le surpasse.

Sa *forme* rappelle celle d'un cône, d'où le nom de *conarium* sous lequel

elle a été décrite d'abord par Galien et ensuite par la plupart des auteurs latins. Le sommet de ce cône est mousse et sa base un peu arrondie, en sorte que la glande pinéale pourrait être comparée aussi à un petit ovoïde, ou bien, avec Willis, à une pomme de pin dont la grosse extrémité serait tournée en bas et en avant.

Sa *couleur*, d'un gris cendré, diffère de celle de la substance corticale par sa teinte plus terne et un peu plus pâle.

Elle affecte les rapports suivants : — Sa face inférieure répond à l'intervalle qui sépare les deux tubercules quadrijumeaux antérieurs. — Sa face supérieure est recouverte par les veines de Galien et le corps calleux. — Ses faces latérales sont unies aux plexus choroïdes du troisième ventricule par des liens vasculaires si nombreux, que ces plexus ont été considérés par Vicq d'Azyr comme une dépendance du conarium.

La glande pinéale se compose de deux parties, l'une antérieure qui forme ses pédoncules, l'autre postérieure qui forme son corps.

Les *pédoncules* du conarium, au nombre de trois de chaque côté, sont des prolongements médullaires qui, nés de sa base, se portent : les uns en avant, les autres en bas, les derniers en dehors. On peut donc les distinguer en supérieurs, inférieurs et transverses.

Les *pédoncules supérieurs*, appelés aussi *rênes*, *freins* de la glande pinéale, forment une anse dont la convexité, tournée en arrière, répond au conarium, et dont les branches viennent s'appliquer sur les couches optiques, à l'angle de réunion de leur face supérieure avec leur face interne. Leur couleur d'un blanc éclatant, et le léger relief qu'ils présentent, permettent facilement de les reconnaître et de les suivre dans toute l'étendue de leur trajet. Arrivés à la partie antérieure des couches optiques, ces pédoncules, alors très-déliés, se réunissent aux piliers antérieurs du trigone dont ils constituent l'une des origines. (Fig. 476.)

Les *pédoncules inférieurs* descendent d'abord presque verticalement au devant de la commissure postérieure du cerveau, puis s'écartent de la ligne médiane pour pénétrer aussitôt dans la partie correspondante de la couche optique où ils disparaissent. (Fig. 466.)

Les *pédoncules transverses* ou *moyens* se portent directement en dehors, dans l'épaisseur des couches optiques. Ils forment par leur réunion un petit faisceau transversal, superposé à la commissure postérieure du cerveau qui en reste toujours indépendante. Ce faisceau transversal offre quelques variétés : je l'ai vu manquer plusieurs fois; chez certains individus, au contraire, on en trouve deux et même trois. (Fig. 476.)

Le *corps* du conarium est formé par une substance grise, essentiellement composée, selon M. Ch. Robin, par des follicules clos, contenant un liquide granuleux, et très-analogues à ceux de l'intestin. Dans la partie antérieure de cette substance grise, on voit s'épanouir sous forme de

houppe l'extrémité terminale des pédoncules supérieurs et inférieurs. A ces fibres antéro-postérieures s'en mêlent d'autres moins nombreuses et transversalement dirigées.

Si l'on divise le conarium dans toute son épaisseur, on constate tantôt qu'il est creusé d'une cavité centrale, tantôt qu'il est plein et traversé dans son centre par des vaisseaux anastomosés et des lames celluleuses qui lui donnent une structure aréolaire. Dans l'un et l'autre cas il renferme des

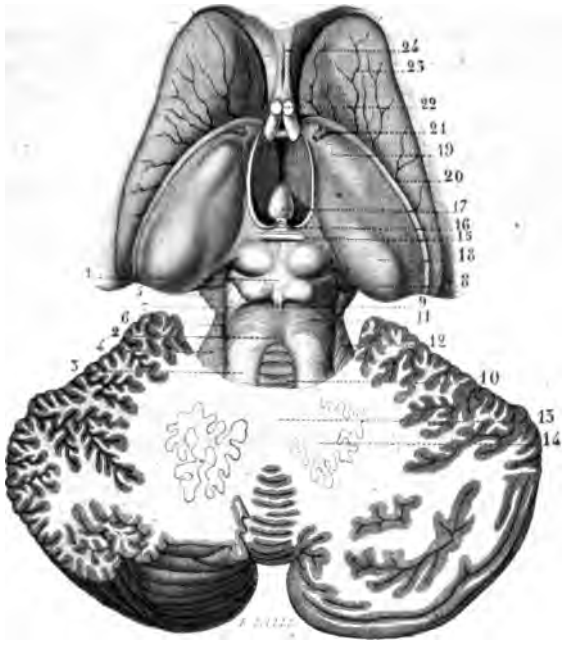

Fig. 476. — *Glande pinéale. — Ventricule moyen. — Face supérieure de l'isthme de l'encéphale* (*).

1. Tubercules quadrijumeaux. — 2. Valvule de Vieussens. — 3. Pédoncules cérébelleux supérieurs. — 4. Partie supérieure des pédoncules cérébelleux moyens. — 5. Partie supérieure des pédoncules cérébraux. — 6. Sillon latéral de l'isthme de l'encéphale. — 7. Ruban de Reil. — 8. Cordon étendu des testes aux corps genouillés internes. — 9. Colonne de la valvule de Vieussens. — 10. Lamelle grise de la valvule de Vieussens. — 11. Fibres postérieures du faisceau triangulaire de l'isthme. — 12. Fibres supérieures des pédoncules cérébelleux moyens. — 13. Centre médullaire du cervelet. — 14. Corps rhomboïdal. — 15. Commissure postérieure du cerveau. — 16. Pédoncules supérieurs de la glande pinéale, au-dessous desquels on aperçoit deux petits tractus transversaux qui représentent ses pédoncules moyens. — 17. Glande pinéale renversée du côté du ventricule moyen pour laisser voir ses pédoncules moyens et la commissure cérébrale postérieure. — 18. Tubercule postérieur des couches optiques. — 19. Leur tubercule antérieur. — 20. Lame cornée. — 21. Veine du corps strié, recouverte par cette lame. — 22. Piliers antérieurs du trigone, dans l'intervalle desquels on voit la commissure antérieure. — 23. Corps striés. — 24. Coupe de la cloison transparente.

concrétions calcaires extrêmement variables dans leur nombre, leur volume et leur configuration.

La cavité du conarium ne dépasse pas chez quelques sujets sa partie centrale et envahit chez d'autres la presque totalité de son volume. Elle contient un liquide grisâtre, lactescent, de consistance séreuse ou muqueuse. En l'absence d'une cavité unique et centrale, ce liquide se trouve disséminé dans les espaces aréolaires de la glande pinéale, dont on l'exprime en partie en comprimant ou écrasant le conarium avec la pulpe des doigts.

Les *concrétions calcaires* de la glande pinéale existent presque constamment. Sur cent individus, les frères Wenzel les ont vues manquer six fois seulement. On les observe non-seulement chez les vieillards, mais chez l'adulte, chez l'enfant et même chez le fœtus.

Rarement le conarium présente une concrétion unique; dans les cas de ce genre le noyau calcaire est central, inégal et assez semblable à un grain de sel gris. Ordinairement il en existe un certain nombre qui occupent son centre lorsqu'il est creux, et qui sont au contraire plus ou moins rapprochés de sa surface lorsqu'il est plein.

La couleur de ces concrétions est d'un blanc terne chez l'enfant, d'une teinte grise ou jaunâtre dans l'âge adulte et la vieillesse. En général, elles présentent une demi-transparence.

Psaff, qui les a soumises à l'analyse, chez plusieurs individus, les a trouvées composées de phosphate calcaire, de carbonate de chaux et d'une matière animale.

Les usages attribués à la glande pinéale par Descartes ont donné à ce petit corps une importance et une notoriété bien supérieure au rôle qu'il joue dans l'économie, rôle encore inconnu, mais qui se présente sous des apparences fort modestes lorsque l'on considère que le conarium est tantôt un organe mou et pulpeux, tantôt une pellicule remplie de liquide, tantôt une simple agglomération de concrétions calcaires, et qu'il peut ainsi passer par les états les plus opposés, sans exercer d'influence fâcheuse et même d'influence sensible sur les fonctions du cerveau.

F. *Du ventricule moyen.*

Le *ventricule moyen*, ou *troisième ventricule, ventricule inférieur* de quelques auteurs, *ventricule commun* de Vésale, est situé sur la ligne médiane, au-dessous du trigone et de la toile choroïdienne qui le séparent des ventricules latéraux, au-dessus du tuber cinereum et des tubercules mamillaires qui le séparent de la base du crâne, en avant des tubercules quadrijumeaux et de la glande pinéale qui le dominent.

La forme de ce ventricule est celle d'un entonnoir dont la surface serait fortement comprimée dans le sens transversal, et dont l'axe se dirigerait

dehors et en arrière, en se divisant dès leur origine en deux bandelettes, l'une postérieure et l'autre antérieure.

La bandelette postérieure, très-courte, se confond avec l'écorce blanche de la corne d'Ammon.

La bandelette antérieure descend sur le bord interne de la corne d'Ammon en s'amincissant et se rétrécissant, puis s'effile brusquement et se perd dans la substance grise du crochet terminal de la circonvolution de l'hippocampe. Elle a été décrite sous les noms de *bandelette* ou *tænia de l'hippocampe*, de *corps frangé*, *corps bordé*, et serait mieux nommée *corps bordant*, ainsi que le fait remarquer Longet, puisqu'elle forme une sorte de bordure au devant de la corne d'Ammon. (Fig. 482.)

g. *Piliers antérieurs.* — L'existence, le trajet et l'étendue de ces piliers se sont dérobés longtemps aux recherches des anatomistes. Vieussens, Tarin, Lieutaud et quelques autres anatomistes décrivent l'extrémité antérieure ou le sommet du trigone comme une partie indivise qui vient se confondre avec la commissure antérieure.

Lorsqu'on eut constaté que la voûte se divise en avant comme en arrière, on reconnut que ces piliers étaient indépendants de la commissure, et l'on admit alors qu'ils venaient se terminer dans l'épaisseur des parois du ventricule moyen. C'était un progrès ; car on renonçait à une opinion erronée pour en adopter une à laquelle on ne pouvait adresser d'autre reproche que de ne pas exprimer toute la vérité.

Ce fut Santorini le premier qui suivit les piliers antérieurs à travers l'épaisseur des couches optiques jusqu'aux tubercules mamillaires. — Gunz consacra cette découverte en donnant aux mêmes tubercules la dénomination parfaitement exacte de *bulbi fornicis*. — Plus tard, Vicq d'Azyr vint compléter les observations de Santorini en établissant que les piliers antérieurs avaient une origine encore plus éloignée, et qu'ils naissaient de l'intérieur des couches optiques, au-dessous de leur tubercule antérieur.

On voit par ces considérations historiques que les piliers antérieurs ne cheminent pas librement à la surface des parois du ventricule moyen, comme les postérieurs à la surface des ventricules latéraux. Dès leur séparation ils s'enfoncent, après un court trajet, dans l'épaisseur des couches optiques en restant toutefois très-rapprochés des parois du ventricule. Lorsqu'on veut étudier leur origine et leur trajet, il faut donc les poursuivre de haut en bas, en enlevant avec le manche d'un scalpel toute la substance grise qui les recouvre. Le même procédé, exécuté de bas en haut, ou du tubercule mamillaire vers le centre de la couche optique, permettra de découvrir la racine du pilier. (Fig. 477.)

La direction des piliers antérieurs est la suivante : au niveau du sommet du trigone, ils s'écartent sous un angle extrêmement aigu dont la partie libre ou apparente de la commissure antérieure mesure le sinus. Arrivés

4° Enfin sur l'extrémité inférieure de ce bord on voit la base des tubercules mamillaires que recouvre une couche grise; et au devant de ceux-ci le corps cendré.

Ces divers détails, comme la plupart de ceux qui sont relatifs à la situation et au mode de configuration du troisième ventricule, ne peuvent être bien étudiés que sur une coupe médiane du cerveau.

c. — Le *bord antérieur* n'est pas rectiligne comme le précédent. Son trajet est celui d'une ligne deux fois brisée sur elle-même. D'abord dirigé en bas et en avant, on le voit se dévier une première fois au niveau du bec du corps calleux, puis une seconde fois au niveau du chiasma, et se décomposer ainsi en trois plans successifs, tous inclinés dans le même sens et comme imbriqués les uns sur les autres. De ces trois plans, le *supérieur* est formé par les piliers antérieurs de la voûte et la commissure corres-

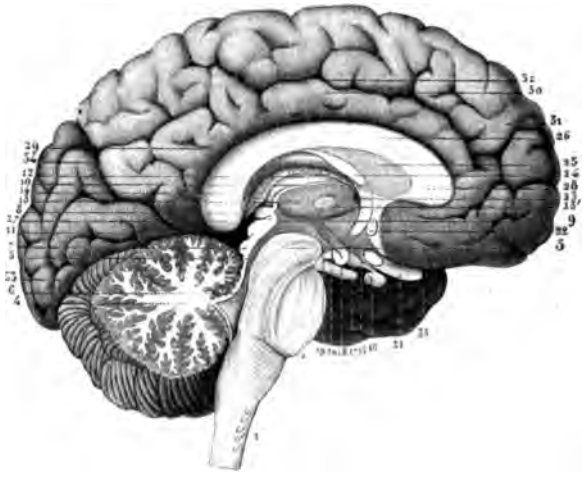

Fig. 477. — *Le ventricule moyen, son mode de configuration, ses parois et ses bords, sa base et son sommet* (d'après L. Hirschfeld).

1. Bulbe rachidien. — 2. Protubérance annulaire. — 3. Pédoncule cérébral. — 4. Arbre de vie du lobe médian. — 5. Aqueduc de Sylvius. — 6. Valvule de Vieussens. — 7. Tubercules quadrijumeaux. — 8. Glande pinéale. — 9. Son pédoncule inférieur. — 10. Son pédoncule supérieur. — 11. Partie moyenne de la grande fente cérébrale. — 12. Face supérieure de la couche optique. — 13. Sa face interne formant l'une des parois du ventricule moyen. — 13' Commissure grise. — 14. Toile choroïdienne. — 15. Tige pituitaire. — 16. Corps pituitaire. — 17. Corps cendré. — 18. Tubercule mamillaire représentant l'anneau inférieur d'un huit de chiffre qui se continue par ses deux branches supérieures ponctuées, d'une part, avec le pilier antérieur, de l'autre, avec la racine de ce pilier. — 19. Lamelle perforée médiane ou interpédonculaire. — 20. Nerf moteur oculaire commun. — 21. Nerf optique. — 22. Commissure antérieure du cerveau. — 23. — Trou de Monro. — 24. Coupe du trigone cérébral. — 25. Cloison transparente. — 26. Corps calleux. — 27 Son extrémité postérieure, ou bourrelet. — 28. Son extrémité antérieure, ou genou. — 29. Circonvolutions moyennes de la face interne de l'hémisphère.

2° Qu'arrivées auprès de la dépression vulvaire, les deux traînées granuleuses, formant ce cordon médian, se séparent de nouveau pour se continuer à travers les trous de Monro avec les plexus choroïdes des ventricules latéraux ;

3° Que chacune de ces traînées granuleuses est composée d'artérioles, de veinules, mais surtout de vaisseaux capillaires anastomosés et de corpuscules semblables à ceux des plexus choroïdes ;

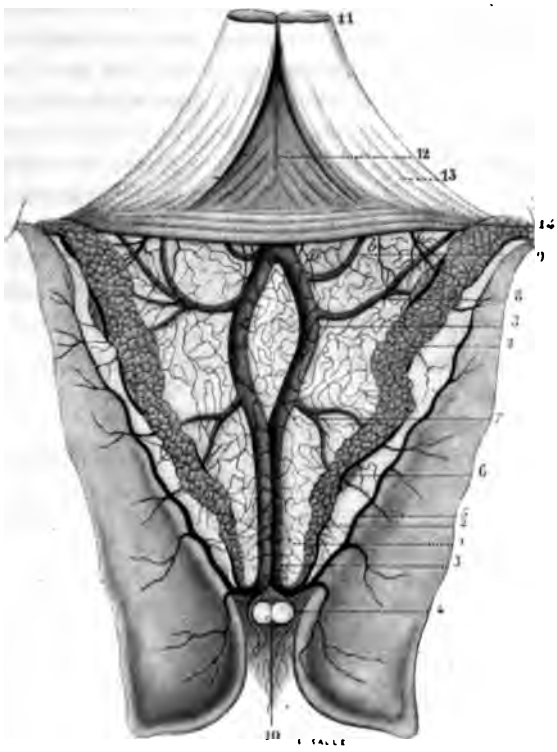

FIG. 175. — *Lyre. — Toile choroïdienne. — Plexus choroïdes des ventricules latéraux. — Veines de Galien.*

1. Toile choroïdienne. — 2, 2. Plexus choroïdes. — 3, 3. Veine de Galien du côté gauche, recouverte en avant par celle du côté droit. — 4. Veinules provenant de la partie réfléchie du corps calleux et de la cloison transparente. — 5. Veine du corps strié. — 6. Veine du plexus choroïde serpentant sur ses bords. — 7. Veine qui tire son origine de la couche optique, et en partie aussi du corps strié. — 8. Veine émanant de la partie réfléchie du ventricule latéral et particulièrement de la corne d'Ammon. — 9. Veine de la cavité digitale et de l'ergot de Morand. — 10. Coupe des piliers antérieurs du trigone. — 11. Moitié postérieure du trigone renversée en arrière pour montrer sa face inférieure. — 12. Dépression triangulaire de cette face, offrant des stries obliques et transversales à l'ensemble desquelles on a donné le nom de *lyre*. — 13. Origine des piliers postérieurs du trigone. — 14. Extrémité postérieure du plexus choroïde.

orifice déjà connu de Galien, mentionné par Vésale, mais que A. Monro le premier a bien décrit, d'où le nom de *trou de Monro* sous lequel il est désigné depuis cette époque. (Fig. 477.)

Les trous de Monro donnent passage : 1° au cordon qui réunit les plexus choroïdes du ventricule moyen aux plexus choroïdes des ventricules latéraux ; 2° à l'origine des veines de Galien.

La *commissure antérieure du cerveau*, plus considérable que la postérieure, représente comme celle-ci un cordon de substance médullaire transversalement dirigé. Elle répond par sa partie médiane : en arrière au coude que décrivent les piliers antérieurs au moment de leur réflexion ; en haut à la dépression vulvaire ; en avant au bec du corps calleux et à la racine grise des nerfs optiques. — Sa longueur, très-considérable, varie de 6 à 8 centimètres. — Deux arcs de cercle, transversalement dirigés et se continuant par une de leurs extrémités sur la ligne médiane, expriment assez bien sa direction, qui est légèrement sinueuse et offre trois courbures : deux latérales plus grandes à concavité postérieure, une moyenne plus petite à concavité antérieure. L'extrémité externe de ces arcs de cercle correspond aux cornes antérieures du corps calleux. Leur partie moyenne traverse le noyau extra-ventriculaire du corps strié.

La *lamelle triangulaire* des nerfs optiques s'étend du bec du corps calleux et du quadrilatère perforé au chiasma. — Sa partie médiane, plus transparente, laisse entrevoir la cavité du ventricule. (Fig. 465, 3.)

Le chiasma des nerfs optiques ne participe à la formation du bord antérieur du ventricule que par sa partie postérieure et supérieure sous laquelle se prolongent le corps cendré et la tige pituitaire.

d.—La *base du ventricule moyen* est limitée sur les côtés par les pédoncules de la glande pinéale qui couronnent sa circonférence. La toile choroïdienne et le trigone cérébral la recouvrent dans toute son étendue.

Le *sommet* répond au tuber cinereum et à la tige pituitaire dans laquelle la cavité du ventricule se prolonge jusqu'à son extremité inférieure.

G. *Des ventricules latéraux.*

Nous avons vu que la cavité cérébrale est divisée en deux étages par une cloison horizontale, et que l'étage supérieur se trouve subdivisé en deux cavités secondaires par une cloison verticale ; ce sont ces deux cavités qui constituent les ventricules latéraux, appelés aussi *ventricules supérieurs*.

La configuration des ventricules latéraux diffère très-notablement de celle du ventricule moyen : situé entre les pédoncules du cerveau, celui-ci affecte la forme d'une simple fente antéro-postérieure ; situés sur le prolongement des mêmes pédoncules, autour de la couche optique et du corps

pour se terminer dans sa partie médiane, et les plexus choroïdes du ventricule moyen; 2° des cérébrales postérieures dont les rameaux viennent se distribuer à ses parties latérales; 3° enfin des plexus choroïdes des ventricules latéraux qui abandonnent à la toile choroïdienne quelques ramuscules en échange de ceux qu'ils reçoivent.

Les rameaux veineux sont au nombre de six de chaque côté. En se réunissant ils donnent naissance aux deux veines de Galien qui se dirigent du sommet vers la base de la toile choroïdienne pour aller s'ouvrir dans la partie antérieure du sinus droit.

Parmi ces rameaux, le plus antérieur provient de la partie réfléchie du corps calleux et de la cloison transparente.

Le second, beaucoup plus important, émane par de nombreuses radicules de l'épaisseur du corps strié; situé dans le sillon de séparation de ce corps et de la couche optique, il marche d'arrière en avant, recouvert par une bandelette d'aspect corné, et se réunit vers le sommet de la toile choroïdienne avec le rameau du corps calleux, pour former la veine de Galien correspondante.

Le troisième tire son origine des plexus choroïdes qu'il longe en suivant tantôt leur bord interne, tantôt leur bord externe, et vient s'ouvrir dans l'extrémité antérieure de la veine de Galien, au voisinage des deux rameaux précédents.

Le quatrième a pour point de départ le trigone cérébral et la couche optique. Quelques veinules qui naissent de l'épaisseur du corps strié concourent aussi à sa formation. Il se porte de dehors en dedans et vient se jeter dans le tronc principal vers sa partie moyenne.

Le cinquième, parti de la corne d'Ammon, et le sixième de l'ergot de Morand, se terminent dans le même tronc, sur un point plus rapproché de son embouchure, en affectant avec lui une incidence perpendiculaire ou légèrement oblique.

De ces six rameaux il en est trois seulement dont les radicules font partie de la toile choroïdienne : ce sont les trois derniers; et comme ceux-ci offrent une direction transversale, tandis que les rameaux artériels marchent généralement d'arrière en avant, on voit que les deux ordres de vaisseaux se croisent à angle droit.

E. *Glande pinéale.*

La glande pinéale est un petit corps grisâtre, situé dans l'épaisseur de la toile choroïdienne, au-dessus des tubercules quadrijumeaux, au devant du cervelet, en arrière du troisième ventricule.

Sa *direction* est oblique de haut en bas et d'arrière en avant. — Son volume égale celui d'un gros pois et quelquefois le surpasse.

Sa *forme* rappelle celle d'un cône, d'où le nom de *conarium* sous lequel

elle a été décrite d'abord par Galien et ensuite par la plupart des auteurs latins. Le sommet de ce cône est mousse et sa base un peu arrondie, en sorte que la glande pinéale pourrait être comparée aussi à un petit ovoïde, ou bien, avec Willis, à une pomme de pin dont la grosse extrémité serait tournée en bas et en avant.

Sa *couleur*, d'un gris cendré, diffère de celle de la substance corticale par sa teinte plus terne et un peu plus pâle.

Elle affecte les rapports suivants : — Sa face inférieure répond à l'intervalle qui sépare les deux tubercules quadrijumeaux antérieurs. — Sa face supérieure est recouverte par les veines de Galien et le corps calleux. — Ses faces latérales sont unies aux plexus choroïdes du troisième ventricule par des liens vasculaires si nombreux, que ces plexus ont été considérés par Vicq d'Azyr comme une dépendance du conarium.

La glande pinéale se compose de deux parties, l'une antérieure qui forme ses pédoncules, l'autre postérieure qui forme son corps.

Les *pédoncules* du conarium, au nombre de trois de chaque côté, sont des prolongements médullaires qui, nés de sa base, se portent : les uns en avant, les autres en bas, les derniers en dehors. On peut donc les distinguer en supérieurs, inférieurs et transverses.

Les *pédoncules supérieurs*, appelés aussi *rênes*, *freins* de la glande pinéale, forment une anse dont la convexité, tournée en arrière, répond au conarium, et dont les branches viennent s'appliquer sur les couches optiques, à l'angle de réunion de leur face supérieure avec leur face interne. Leur couleur d'un blanc éclatant, et le léger relief qu'ils présentent, permettent facilement de les reconnaître et de les suivre dans toute l'étendue de leur trajet. Arrivés à la partie antérieure des couches optiques, ces pédoncules, alors très-déliés, se réunissent aux piliers antérieurs du trigone dont ils constituent l'une des origines. (Fig. 476.)

Les *pédoncules inférieurs* descendent d'abord presque verticalement au devant de la commissure postérieure du cerveau, puis s'écartent de la ligne médiane pour pénétrer aussitôt dans la partie correspondante de la couche optique où ils disparaissent. (Fig. 466.)

Les *pédoncules transverses* ou *moyens* se portent directement en dehors, dans l'épaisseur des couches optiques. Ils forment par leur réunion un petit faisceau transversal, superposé à la commissure postérieure du cerveau qui en reste toujours indépendante. Ce faisceau transversal offre quelques variétés : je l'ai vu manquer plusieurs fois; chez certains individus, au contraire, on en trouve deux et même trois. (Fig. 476.)

Le *corps* du conarium est formé par une substance grise, essentiellement composée, selon M. Ch. Robin, par des follicules clos, contenant un liquide granuleux, et très-analogues à ceux de l'intestin. Dans la partie antérieure de cette substance grise, on voit s'épanouir sous forme de

houppe l'extrémité terminale des pédoncules supérieurs et inférieurs. A ces fibres antéro-postérieures s'en mêlent d'autres moins nombreuses et transversalement dirigées.

Si l'on divise le conarium dans toute son épaisseur, on constate tantôt qu'il est creusé d'une cavité centrale, tantôt qu'il est plein et traversé dans son centre par des vaisseaux anastomosés et des lames celluleuses qui lui donnent une structure aréolaire. Dans l'un et l'autre cas il renferme des

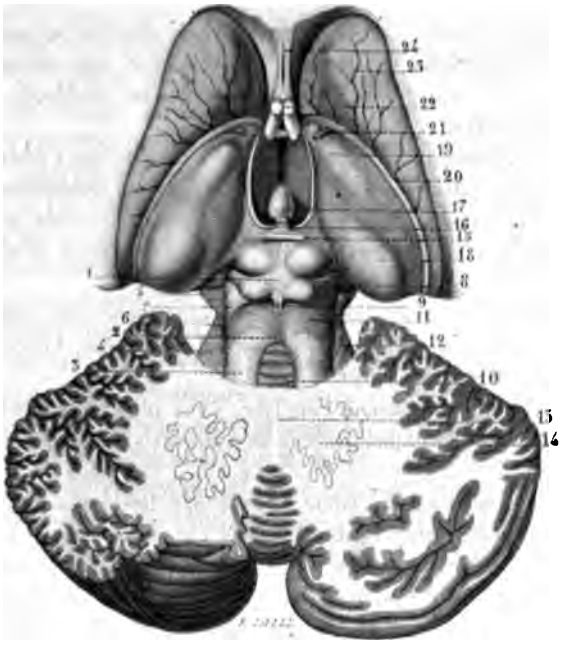

FIG. 476. — *Glande pinéale. — Ventricule moyen. — Face supérieure de l'isthme de l'encéphale* (*).

1. Tubercules quadrijumeaux. — 2. Valvule de Vieussens. — 3. Pédoncules cérébelleux supérieurs. — 4. Partie supérieure des pédoncules cérébelleux moyens. — 5. Partie supérieure des pédoncules cérébraux. — 6. Sillon latéral de l'isthme de l'encéphale. — 7. Ruban de Reil. — 8. Cordon étendu des testes aux corps genouillés internes. — 9. Colonne de la valvule de Vieussens. — 10. Lamelle grise de la valvule de Vieussens. — 11. Fibres postérieures du faisceau triangulaire de l'isthme. — 12. Fibres supérieures des pédoncules cérébelleux moyens. — 13. Centre médullaire du cervelet. — 14. Corps rhomboïdal. — 15. Commissure postérieure du cerveau. — 16. Pédoncules supérieurs de la glande pinéale, au-dessous desquels on aperçoit deux petits tractus transversaux qui représentent ses pédoncules moyens. — 17. Glande pinéale renversée du côté du ventricule moyen pour laisser voir ses pédoncules moyens et la commissure cérébrale postérieure. — 18. Tubercule postérieur des couches optiques. — 19. Leur tubercule antérieur. — 20. Lame cornée. — 21. Veine du corps strié, recouverte par cette lame. — 22. Piliers antérieurs du trigone, dans l'intervalle desquels on voit la commissure antérieure. — 23. Corps striés. — 24. Coupe de la cloison transparente.

concrétions calcaires extrêmement variables dans leur nombre, leur volume et leur configuration.

La cavité du conarium ne dépasse pas chez quelques sujets sa partie centrale et envahit chez d'autres la presque totalité de son volume. Elle contient un liquide grisâtre, lactescent, de consistance séreuse ou muqueuse. En l'absence d'une cavité unique et centrale, ce liquide se trouve disséminé dans les espaces aréolaires de la glande pinéale, dont on l'exprime en partie en comprimant ou écrasant le conarium avec la pulpe des doigts.

Les *concrétions calcaires* de la glande pinéale existent presque constamment. Sur cent individus, les frères Wenzel les ont vues manquer six fois seulement. On les observe non-seulement chez les vieillards, mais chez l'adulte, chez l'enfant et même chez le fœtus.

Rarement le conarium présente une concrétion unique; dans les cas de ce genre le noyau calcaire est central, inégal et assez semblable à un grain de sel gris. Ordinairement il en existe un certain nombre qui occupent son centre lorsqu'il est creux, et qui sont au contraire plus ou moins rapprochés de sa surface lorsqu'il est plein.

La couleur de ces concrétions est d'un blanc terne chez l'enfant, d'une teinte grise ou jaunâtre dans l'âge adulte et la vieillesse. En général, elles présentent une demi-transparence.

Psaff, qui les a soumises à l'analyse, chez plusieurs individus, les a trouvées composées de phosphate calcaire, de carbonate de chaux et d'une matière animale.

Les usages attribués à la glande pinéale par Descartes ont donné à ce petit corps une importance et une notoriété bien supérieure au rôle qu'il joue dans l'économie, rôle encore inconnu, mais qui se présente sous des apparences fort modestes lorsque l'on considère que le conarium est tantôt un organe mou et pulpeux, tantôt une pellicule remplie de liquide, tantôt une simple agglomération de concrétions calcaires, et qu'il peut ainsi passer par les états les plus opposés, sans exercer d'influence fâcheuse et même d'influence sensible sur les fonctions du cerveau.

F. *Du ventricule moyen.*

Le *ventricule moyen*, ou *troisième ventricule*, *ventricule inférieur* de quelques auteurs, *ventricule commun* de Vésale, est situé sur la ligne médiane, au-dessous du trigone et de la toile choroïdienne qui le séparent des ventricules latéraux, au-dessus du tuber cinereum et des tubercules mamillaires qui le séparent de la base du crâne, en avant des tubercules quadrijumeaux et de la glande pinéale qui le dominent.

La forme de ce ventricule est celle d'un entonnoir dont la surface serait fortement comprimée dans le sens transversal, et dont l'axe se dirigerait

d'arrière en avant et de haut en bas. Il nous présente par conséquent à considérer : deux parois, l'une droite et l'autre gauche; deux bords, l'un postérieur et l'autre antérieur; une base tournée en haut, et un sommet qui se dirige en bas et en avant.

a.—Les *parois du ventricule moyen* sont triangulaires, planes, verticales et parallèles. Un sillon horizontal les divise en deux parties : une supérieure, formée par les couches optiques, et une inférieure, constituée par une masse de substance grise. — Cette masse grise, dont la face interne est tapissée par la membrane ventriculaire, se continue en bas avec le tuber cinereum. Elle se prolonge : en arrière sur la base des tubercules mamillaires pour les réunir, en avant sur le chiasma des nerfs optiques pour constituer leur racine grise, en haut sur les lames du septum lucidum pour former leur couche corticale. C'est dans son épaisseur que cheminent les piliers antérieurs de la voûte (Fig. 477.)

De l'une à l'autre paroi latérale du troisième ventricule s'étend une lame mince de substance grise qui forme la *commissure molle* ou *commissure grise* des couches optiques. Cette lame est horizontale, quadrilatère, un peu plus rapprochée de la commissure antérieure que de la postérieure. Ses bords libres sont légèrement curvilignes; ses bords adhérents se continuent avec la masse grise du ventricule dont cette commissure est une dépendance. Elle se déchire avec la plus grande facilité et ne paraît pas entourée par la membrane ventriculaire. — Il est rare de rencontrer deux commissures molles chez le même sujet; dans ce cas elles sont superposées. Sur un très-grand nombre de cerveaux que j'ai ouverts, je l'ai constamment rencontrée. Cependant Meckel et Longet ont constaté deux ou trois fois son absence; J. et C. Wenzel rapportent que sur 70 cerveaux, 10 en étaient dépourvus. (Fig. 478.)

b.—Le *bord postérieur* du ventricule se dirige très-obliquement en bas et en avant. Sur ce bord on observe, en procédant de haut en bas :

1° La *commissure postérieure*, cordon cylindroïde, situé au-dessous des pédoncules moyens ou transverses de la glande pinéale, au devant des tubercules quadrijumeaux : ses extrémités plongent et disparaissent dans l'épaisseur des couches optiques;

2° Un orifice circulaire qui forme l'extrémité antérieure de l'*aqueduc de Sylvius* : cet aqueduc établit une communication entre le troisième et le quatrième ventricule; son orifice antérieur a été désigné par Vieussens sous le nom d'*anus*, par opposition à celui qu'il admettait à l'angle de séparation des deux piliers antérieurs de la voûte et qu'il supposait établir une communication analogue entre le troisième ventricule et le ventricule de la cloison transparente, orifice qu'il appelait *vulve;*

3° Au-dessous de cet orifice existe une partie blanche formée par la protubérance annulaire et par la lame interpédonculaire;

4° Enfin sur l'extrémité inférieure de ce bord on voit la base des tubercules mamillaires que recouvre une couche grise; et au devant de ceux-ci le corps cendré.

Ces divers détails, comme la plupart de ceux qui sont relatifs à la situation et au mode de configuration du troisième ventricule, ne peuvent être bien étudiés que sur une coupe médiane du cerveau.

c. — Le *bord antérieur* n'est pas rectiligne comme le précédent. Son trajet est celui d'une ligne deux fois brisée sur elle-même. D'abord dirigé en bas et en avant, on le voit se dévier une première fois au niveau du bec du corps calleux, puis une seconde fois au niveau du chiasma, et se décomposer ainsi en trois plans successifs, tous inclinés dans le même sens et comme imbriqués les uns sur les autres. De ces trois plans, le *supérieur* est formé par les piliers antérieurs de la voûte et la commissure corres-

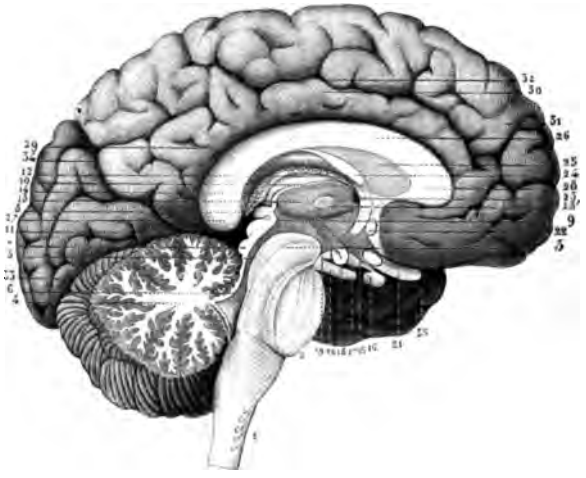

Fig. 477. — *Le ventricule moyen, son mode de configuration, ses parois et ses bords, sa base et son sommet* (d'après L. Hirschfeld).

1. Bulbe rachidien. — 2. Protubérance annulaire. — 3. Pédoncule cérébral. — 4. Arbre de vie du lobe médian. — 5. Aqueduc de Sylvius. — 6. Valvule de Vieussens. — 7. Tubercules quadrijumeaux. — 8. Glande pinéale. — 9. Son pédoncule inférieur. — 10. Son pédoncule supérieur. — 11. Partie moyenne de la grande fente cérébrale. — 12. Face supérieure de la couche optique. — 13. Sa face interne formant l'une des parois du ventricule moyen. — 13′ Commissure grise. — 14. Toile choroïdienne. — 15. Tige pituitaire. — 16. Corps pituitaire. — 17. Corps cendré. — 18. Tubercule mamillaire représentant l'anneau inférieur d'un huit de chiffre qui se continue par ses deux branches supérieures ponctuées, d'une part, avec le pilier antérieur, de l'autre, avec la racine de ce pilier. — 19. Lamelle perforée médiane ou interpédonculaire. — 20. Nerf moteur oculaire commun. — 21. Nerf optique. — 22. Commissure antérieure du cerveau. — 23. — Trou de Monro. — 24. Coupe du trigone cérébral. — 25. Cloison transparente. — 26. Corps calleux. — 27 Son extrémité postérieure, ou bourrelet. — 28. Son extrémité antérieure, ou genou. — 29. Circonvolutions moyennes de la face interne de l'hémisphère.

pondante du cerveau, le *moyen* par la lamelle triangulaire des nerfs optiques, l'*inférieur* par le chiasma et le tuber cinereum. (Fig. 477.)

Les *piliers antérieurs* de la voûte, après s'être séparés sous un angle très-aigu, se contournent de haut en bas, passent perpendiculairement derrière la commissure antérieure, et disparaissent alors dans l'épaisseur de la masse grise du troisième ventricule. Dans ce court trajet ils décrivent une petite courbe dont la concavité, tournée en arrière et en dehors, correspond à la partie la plus antérieure des couches optiques et des pédoncules correspondants de la glande pinéale ; ceux-ci, en se réfléchissant de bas en haut pour s'unir à la voûte, décrivent aussi une courbe, mais dont la concavité regarde au contraire en haut et en dedans ; de la réunion de ces deux courbures opposées résulte un orifice ovalaire qui établit une communication entre le troisième ventricule et les ventricules latéraux :

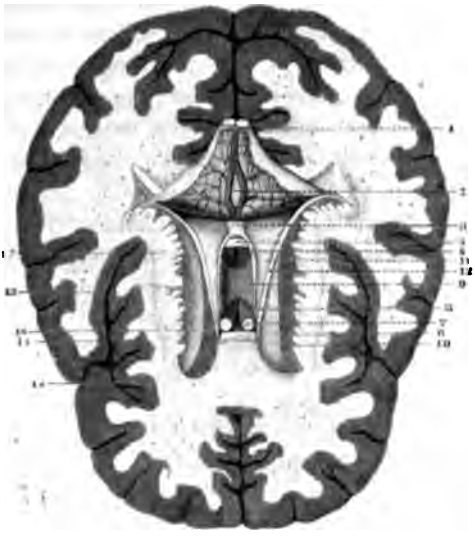

Fig. 478. — *Le ventricule moyen et ses trois commissures. Coupe des corps striés, destinée à les montrer dans leurs rapports avec le lobule de l'insula.*

1. Trigone cérébral et toile choroïdienne renversée en arrière pour découvrir le ventricule moyen. — 2. Veines de Galien. — 3. Extrémité antérieure de la glande pinéale. — 4. Ses pédoncules supérieurs. — 5. Commissure cérébrale postérieure. — 6. Commissure cérébrale antérieure. — 7. Coupe des piliers antérieurs du trigone. — 8. Ventricule moyen. — 9. Commissure grise. — 10. Corps strié. — 11. Couche optique. — 12. Bandelette demi-circulaire. — 13, 14, 15. Circonvolutions du lobule de l'insula. — 16, 17. Coupe du corps strié montrant ses rapports avec le lobule de l'insula.

— 30. Circonvolution du corps calleux. — 31. Circonvolutions antérieures de la face interne. — 32. Anfractuosité qui les sépare des circonvolutions moyennes. — 33. Circonvolutions postérieures de la face interne. — 34. Anfractuosité qui les sépare des circonvolutions moyennes.

orifice déjà connu de Galien, mentionné par Vésale, mais que A. Monro le premier a bien décrit, d'où le nom de *trou de Monro* sous lequel il est désigné depuis cette époque. (Fig. 477.)

Les trous de Monro donnent passage : 1° au cordon qui réunit les plexus choroïdes du ventricule moyen aux plexus choroïdes des ventricules latéraux ; 2° à l'origine des veines de Galien.

La *commissure antérieure du cerveau*, plus considérable que la postérieure, représente comme celle-ci un cordon de substance médullaire transversalement dirigé. Elle répond par sa partie médiane : en arrière au coude que décrivent les piliers antérieurs au moment de leur réflexion ; en haut à la dépression vulvaire ; en avant au bec du corps calleux et à la racine grise des nerfs optiques. — Sa longueur, très-considérable, varie de 6 à 8 centimètres. — Deux arcs de cercle, transversalement dirigés et se continuant par une de leurs extrémités sur la ligne médiane, expriment assez bien sa direction, qui est légèrement sinueuse et offre trois courbures : deux latérales plus grandes à concavité postérieure, une moyenne plus petite à concavité antérieure. L'extrémité externe de ces arcs de cercle correspond aux cornes antérieures du corps calleux. Leur partie moyenne traverse le noyau extra-ventriculaire du corps strié.

La *lamelle triangulaire* des nerfs optiques s'étend du bec du corps calleux et du quadrilatère perforé au chiasma. — Sa partie médiane, plus transparente, laisse entrevoir la cavité du ventricule. (Fig. 465, 3.)

Le chiasma des nerfs optiques ne participe à la formation du bord antérieur du ventricule que par sa partie postérieure et supérieure sous laquelle se prolongent le corps cendré et la tige pituitaire.

d.—La *base du ventricule moyen* est limitée sur les côtés par les pédoncules de la glande pinéale qui couronnent sa circonférence. La toile choroïdienne et le trigone cérébral la recouvrent dans toute son étendue.

Le *sommet* répond au tuber cinereum et à la tige pituitaire dans laquelle la cavité du ventricule se prolonge jusqu'à son extremité inférieure.

G. *Des ventricules latéraux.*

Nous avons vu que la cavité cérébrale est divisée en deux étages par une cloison horizontale, et que l'étage supérieur se trouve subdivisé en deux cavités secondaires par une cloison verticale ; ce sont ces deux cavités qui constituent les ventricules latéraux, appelés aussi *ventricules supérieurs*.

La configuration des ventricules latéraux diffère très-notablement de celle du ventricule moyen : situé entre les pédoncules du cerveau, celui-ci affecte la forme d'une simple fente antéro-postérieure ; situés sur le prolongement des mêmes pédoncules, autour de la couche optique et du corps

strié, les premiers représentent chacun un canal circulaire qui embrasse dans son circuit la racine de l'hémisphère correspondant.

Ce canal, qu'on pourrait appeler *circumpédonculaire*, puisqu'il contourne deux saillies développées sur l'axe prolongé des pédoncules cérébraux, commence au centre du lobe frontal, et se porte d'abord en dedans et en arrière. Parvenu vers le bourrelet du corps calleux, il change de direction pour se diriger en bas et en dehors, puis en avant et en dedans, et vient se terminer dans la partie sphénoïdale du lobe postérieur, immédiatement en arrière du quadrilatère perforé. Il se trouve, par conséquent, interrompu au niveau de l'extrémité interne de la scissure de Sylvius dans une étendue qui forme le sixième environ de son trajet. — De sa partie postérieure on voit se détacher un prolongement accessoire, une sorte de diverticulum, horizontal et curviligne, dont le sommet se rapproche plus ou moins de l'occipital. En donnant naissance à ce diverticulum, le canal circumpédonculaire semble se bifurquer pour se porter, d'une part en arrière, de l'autre en bas et en avant ; le ventricule latéral revêt ainsi l'aspect d'une cavité à trois branches ou à trois cornes.

Suivant qu'on accordera plus d'importance à la constitution des ventricules latéraux, ou à leur forme, on sera donc porté à leur considérer :

Une partie principale, circulaire, ou plutôt circumpédonculaire et une partie accessoire. (Fig. 479.)

Ou bien trois parties : une antérieure ou frontale, une inférieure ou sphénoïdale, et une postérieure ou occipitale. (Fig. 473.)

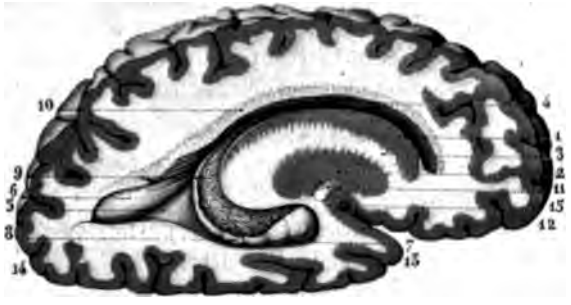

Fig. 479. — *Coupe des ventricules latéraux destinée à montrer leur partie principale ou circulaire et leur partie accessoire* (d'après L. Hirschfeld).

1. Noyau intra-ventriculaire du corps strié. — 2. Noyau extra-ventriculaire du même corps. — 3. Double centre demi-circulaire de Vieussens. — 4. Partie supérieure du canal circumpédonculaire, ou corne frontale des ventricules latéraux. — 5. Partie postérieure de ces ventricules, ou corne occipital. — 6. Ergot de Morand, ou petit hippocampe. — 7. Partie inférieure du canal circumpédonculaire, ou corne sphénoïdale des ventricules. — 8. Corne d'Ammon. — 9. Plexus choroïde recouvrant la corne d'Ammon. — 10. Coupe du corps calleux. — 11. Commissure antérieure du cerveau. — 12. Lobe antérieur ou frontal. — 13. Partie sphénoïdale du lobe postérieur. — 14. Partie occipitale du même lobe. — 15. Scissure de Sylvius.

Il serait plus rationnel de les envisager sous le premier point de vue, qui nous conduirait à reconnaître dans leur partie circulaire deux parois concentriques : l'une, convexe et enveloppée, formée par la racine de l'hémisphère, c'est-à-dire par la couche optique et le corps strié ; l'autre, concave et enveloppante, constituée par le corps calleux. Cependant j'adopterai la dernière division qui est plus généralement usitée. Mais afin de concilier les avantages de l'une et de l'autre, je décrirai d'abord les parties supérieure et inférieure des ventricules latéraux, ce qui nous permettra de reconstituer le canal circumpédonculaire après l'avoir décomposé.

Les trois parties qui composent chacun des ventricules latéraux offrent entre elles une double analogie :

1° Une analogie de direction : toutes trois sont infléchies sur leur grand axe et décrivent une courbe, peu marquée pour la partie antérieure, un peu plus prononcée pour la postérieure, et très-accusée pour la moyenne qui est demi-circulaire : d'où les noms de *cornes frontale*, *occipitale* et *sphénoïdale* sous lesquelles elles sont quelquefois désignées ;

2° Une analogie de conformation : toutes présentent une paroi supérieure concave formée par le corps calleux, et une paroi inférieure surmontée de saillies inhérentes à des parties périphériques. — Ainsi le corps strié et la couche optique, qui font relief sur la paroi inférieure de la corne frontale, sont des renflements inhérents au pédoncule cérébral correspondant. — La corne d'Ammon, qui fait saillie sur la paroi inférieure de la corne sphénoïdale, est une circonvolution dédoublée et renversée en dedans, de telle sorte que sa partie blanche qui était enveloppée devient externe ou enveloppante. — L'ergot de Morand, qui fait saillie sur la paroi inférieure de la corne occipitale, est aussi une circonvolution retournée. Un sillon extérieur, profond, correspond à chacune de ces circonvolutions internes.

a. *Partie antérieure et supérieure des ventricules latéraux.*

La partie antérieure des ventricules latéraux, *partie supérieure du canal circumpédonculaire*, est horizontale. Elle décrit une légère courbe dont la concavité regarde en bas et en dehors. On lui considère :

Une *extrémité antérieure* qui est formée par la partie réfléchie du corps calleux ;

Une *extrémité postérieure* par laquelle elle se continue avec les cornes sphénoïdale et occipitale ;

Un *bord externe*, représenté par un sillon curviligne, qui répond à l'union du corps calleux avec le corps strié ;

Un *bord interne*, constitué dans sa moitié postérieure par la ligne d'adhérence du corps calleux et du trigone, et dans sa moitié antérieure par la cloison transparente. Au niveau de cette cloison il s'élargit beaucoup de

haut en bas et offre l'aspect d'une face plutôt que celui d'un bord, d'où le nom de *face interne*, que lui donnent en effet quelques auteurs.

La *paroi supérieure*, ou la voûte de cette partie antérieure des ventricules latéraux, est formée par la face inférieure du corps calleux.

Sa *paroi inférieure*, convexe, est essentiellement constituée par deux saillies : l'une antérieure et externe, de couleur grise, c'est le *corps strié ;* l'autre postérieure et interne, de couleur blanche, c'est la *couche optique*.

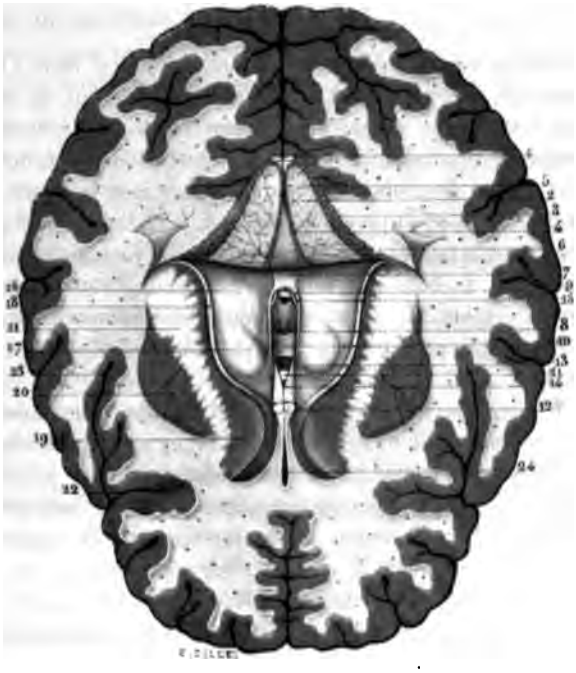

FIG. 480. — *Face inférieure de la toile choroïdienne. Ventricule moyen. — Couches optiques. — Les trois parties constituantes du corps strié.*

1. Coupe transversale du trigone cérébral qui a été renversé en arrière. — 2. Toile choroïdienne renversée aussi en arrière pour montrer sa face inférieure. — 3. Plexus choroïde des ventricules latéraux. — 4. Plexus choroïdes du ventricule moyen. — 5. Petit cordon médian formé par l'adossement de ces plexus. — 6. Lamelle triangulaire, cellulo-fibreuse, qui les unit entre eux. — 7. Extrémité antérieure de la glande pinéale. — 8. Pédoncules supérieurs de cette glande. — 9. Ses pédoncules inférieurs, dans l'intervalle desquels on aperçoit la commissure postérieure. — 10. Commissure grise du ventricule moyen. — 11. Sa commissure antérieure. — 12. Piliers antérieurs du trigone perpendiculairement divisés et renversés en avant. — 13. Ces mêmes piliers plongeant à droite et à gauche dans l'épaisseur des couches optiques. — 14. Dépression vulvaire. — 15. Orifice antérieur de l'aqueduc de Sylvius. — 16. Couches optiques. — 17. Leur tubercule antérieur. — 18. Bandelette demi-circulaire. — 19. Noyau intra-ventriculaire du corps strié. — 20. Son noyau extra-ventriculaire. — 21. Double centre demi-circulaire de Vieussens. — 22. Branche antérieure de la scissure de Sylvius. — 23. Sa branche postérieure. — 24. Partie inférieure du ventricule de la cloison transparente.

Dans le sillon qui sépare ces deux saillies, on observe un ruban d'aspect grisâtre, au-dessous de ce ruban la veine du corps strié, et plus profondément un second ruban d'aspect fibreux. De ces deux rubans, le premier, ou superficiel, forme la *lame cornée*, et le second, ou profond, la *bandelette demi-circulaire*. — Comme partie accessoire, cette paroi nous présente encore le trigone cérébral qui recouvre le tiers interne de la couche optique, et le *plexus choroïde* qui la croise obliquement.

1° Corps striés.

Vu du côté du ventricule latéral, chaque corps strié revêt l'aspect d'une saillie piriforme, située en avant, en dehors et au-dessus de la couche optique. Mais cette saillie ne constitue qu'une faible partie de leur volume. Pour prendre une notion exacte de leurs dimensions et de leur constitution, il faut écarter les trois bords qui circonscrivent le lobule de l'insula, puis enlever les circonvolutions rayonnées de ce lobule, on découvre alors une masse grise, arrondie, dont la convexité est tournée en bas et en dehors. Au-dessus de cette masse se présente une couche de substance blanche assez épaisse, et sur un plan plus élevé une seconde masse grise qui fait saillie sur le plancher du ventricule latéral. Il devient ainsi facile de reconnaître :

1° Que le corps strié représente un ellipsoïde situé immédiatement au-dessous du corps calleux, entre la couche optique qui le limite en dedans et le lobule de l'insula qui le limite en dehors.

2° Qu'il se compose de trois portions bien distinctes : une portion supérieure de couleur grise, *noyau intra-ventriculaire du corps strié ;* une portion inférieure, grise aussi, *noyau extra-ventriculaire ;* et une portion intermédiaire, blanche ou médullaire, décrite par Vieussens sous le nom de *geminum centrum semicirculare, double centre demi-circulaire.*

Le *noyau intra-ventriculaire* du corps strié est épais et arrondi en avant, mince et effilé en arrière. — Son bord interne est séparé de la couche optique par un sillon curviligne qu'occupent, de haut en bas, la lame cornée, la veine du corps strié et la bandelette demi-circulaire. — Son bord externe inégal et comme festonné répond au corps calleux. — Sa face libre, convexe et unie, fait saillie dans les ventricules latéraux. — Sa face adhérente, très-inégale, repose sur le double centre demi-circulaire.

Lorsqu'on incise ce noyau, on constate dans son épaisseur la présence de faisceaux fibreux d'autant plus multipliés et plus volumineux qu'on se rapproche davantage de sa face profonde. Au niveau de celle-ci, les deux substances se pénètrent réciproquement ; sur les coupes, l'une et l'autre prennent la forme de stries, d'où le nom de *corps striés* qui leur a été donné par Willis.

Le *noyau extra-ventriculaire*, situé au-dessous et en dehors du précé-

dent, revêt la forme d'un segment d'ovoïde. — La commissure antérieure traverse ce noyau pour aller se terminer à droite et à gauche au devant de la partie réfléchie des ventricules latéraux.

Le *double centre demi-circulaire* est une lame de substance blanche située sur le prolongement du pédoncule cérébral qui se déprime de haut en bas et s'élargit d'avant en arrière pour la former. Cette lame, plus épaisse en arrière qu'en avant, se continue en haut avec le noyau intra-ventriculaire qui la recouvre, et en bas avec le noyau extra-ventriculaire qu'elle sépare du précédent. Parvenue au delà de ces noyaux, elle se décompose en un grand nombre de lamelles qui se portent dans toutes les directions et qui constituent la *couronne rayonnante* de Reil.

Il résulte du mode de conformation et de structure du corps strié, que cet organe se présentera sous des aspects très-différents suivant la coupe à laquelle il sera soumis :

Une coupe horizontale faite au niveau de la face inférieure du corps calleux ne découvrira que son noyau intra-ventriculaire. (Fig. 473, 12.)

Une coupe horizontale, un peu plus profonde, laissera voir les stries de ce même noyau et une partie du double centre demi-circulaire. (Fig. 478.)

Une section pratiquée sur le corps strié, dans une direction oblique à l'axe prolongé du pédoncule cérébral, montrera à la fois les deux noyaux et la substance blanche intermédiaire. (Fig. 480, 19, 20, 21.)

Les coupes verticales et parallèles à la direction des pédoncules cérébraux donneront des résultats analogues; comme la précédente, elles auront pour avantage de montrer la disposition réciproque des trois parties constituantes du corps strié.

2° Couches optiques.

Les *couches optiques* sont deux renflements volumineux et irrégulièrement cuboïdes, situés en dedans et en arrière des corps striés, sur le trajet des pédoncules cérébraux dont elles occupent le côté supérieur et interne. (Fig. 476 et 480.)

Très-rapprochés en avant, où ils ne sont séparés que par l'épaisseur des piliers antérieurs du trigone, ces renflement s'écartent en arrière pour recevoir dans leur intervalle les tubercules quadrijumeaux. — On peut leur considérer quatre faces et deux extrémités.

La *face supérieure*, blanche et convexe, fait partie du plancher des ventricules latéraux. Elle est recouverte dans sa moitié supérieure et interne par le trigone cérébral, la toile choroïdienne et les plexus choroïdes.

Lorsque ces parties ont été enlevées, on remarque vers son tiers antérieur une saillie longitudinale et oblongue, plus ou moins apparente, décrite par Vieussens sous le nom de *corpus album subrotundum*, et par Vicq d'Azyr sous celui de *tubercule antérieur de la couche optique*.

La *face inférieure* se confond en avant avec le pédoncule cérébral correspondant. En arrière, elle est libre et présente deux petites saillies semi-ovoïdes qui portent le nom de *corps genouillés* et qui se distinguent par leur position en interne et externe.

Le *corps genouillé interne*, plus rapprochés des tubercules quadrijumeaux, plus saillant, mais moins volumineux que l'externe, se dirige obliquement en bas, en avant et en dehors. Son extrémité postérieure et interne est unie au tubercule quadrijumeau postérieur par un cordon médullaire. Son extrémité antérieure et interne forme le point de départ de la racine interne du nerf optique.

Le *corps genouillé externe* diffère du précédent non-seulement par son volume plus considérable, et par sa position qui est à la fois plus externe et plus antérieure, mais aussi par sa couleur qui est plus blanche, et par sa direction qui est antéro-postérieure. Il est uni en arrière au tubercule quadrijumeau antérieur par un tractus médullaire, ordinairement peu apparent, qui contourne le corps genouillé interne. De son extrémité antérieure on voit partir la racine externe du nerf optique.

La *face interne* se continue en arrière avec les tubercules quadrijumeaux. Sa moitié antérieure, libre, d'aspect grisâtre, de figure triangulaire, répond au ventricule moyen dont elle forme les parois latérales.

Nous avons vu qu'au niveau de ces parois les couches optiques sont unies l'une à l'autre par trois commissures : une moyenne, grise et molle, qui leur appartient essentiellement; une postérieure qui se termine dans leur épaisseur; une antérieure, plus considérable que la précédente, qui n'appartient ni aux couches optiques, ni aux corps striés, et qui vient se perdre dans la partie sphénoïdale du lobe postérieur du cerveau.

La *face externe* des couches optiques correspond à la face interne des corps striés dont elle ne se distingue du côté des ventricules que par le sillon creusé sur la limite des deux renflements.

L'*extrémité postérieure* des couches optiques, arrondie et plus considérable que l'antérieure, est surmontée d'une saillie à large base qui a été décrite sous le nom de *tubercule postérieur de la couche optique*. Le pilier postérieur de la voûte et le plexus choroïde correspondant la contournent. C'est sur la réunion de cette extrémité avec la face inférieure des couches optiques que reposent les corps genouillés.

L'*extrémité antérieure* est contournée par le pilier correspondant de la voûte. L'intervalle elliptique ou demi-circulaire compris entre cette extrémité et le pilier antérieur représente l'orifice de communication des ventricules latéraux avec le ventricule moyen.

Les couches optiques par leur constitution diffèrent très-notablement des corps striés. Dans l'épaisseur de ceux-ci, les deux substances sont nettement séparées. Dans les couches optiques, elles tendent au contraire

à se mélanger, et s'entremêlent en réalité sur presque tous les points. Cependant la substance médullaire est plus abondante en dehors, tandis que la substance grise prédomine en dedans. Dans cette dernière substance on peut distinguer deux couches, l'une interne, l'autre externe.

La couche grise interne forme les parois du ventricule moyen. Elle se continue en bas avec celle du côté opposé en pénétrant dans les tubercules mamillaires, qu'elle unit l'un à l'autre.

La couche externe, plus pâle que la précédente, et beaucoup plus épaisse, est considérée par M. Luys comme composée de quatre centres ou noyaux, disposé sur une même ligne antéro-postérieure, et dont le volume varierait de celui d'un pois à celui d'une noisette. Cet auteur les distingue,

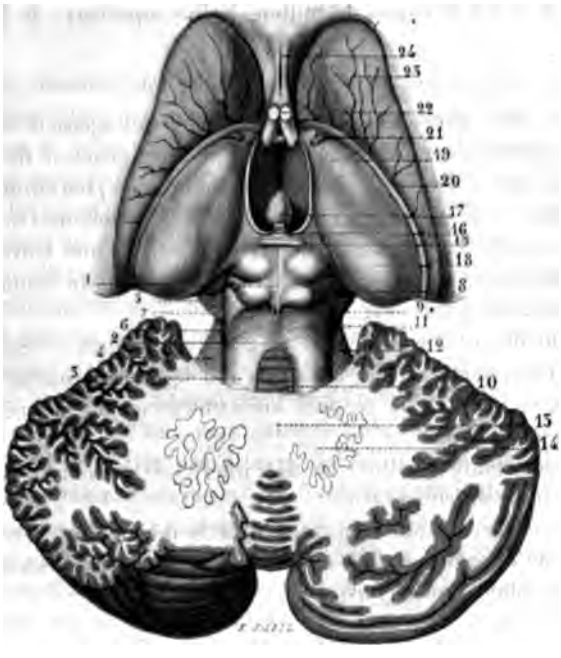

FIG. 481. — *Corps striés et couches optiques* (*)

1. Tubercules quadrijumeaux. — 2. Valvule de Vieussens. — 3. Pédoncules cérébelleux supérieurs. — 4. Partie supérieure des pédoncules cérébelleux moyens. — 5. Partie supérieure des pédoncules cérébraux. — 6. Sillon latéral de l'isthme de l'encéphale. — 7. Ruban de Reil. — 8. Cordon étendu des testes aux corps genouillés internes. — 9. Colonne de la valvule de Vieussens. — 10. Lamelle grise de la valvule de Vieussens. — 11. Fibres postérieures du faisceau triangulaire de l'isthme. — 12. Fibres supérieures des pédoncules cérébelleux moyens. — 13. Centre médullaire du cervelet — 14. Corps rhomboïdal. — 15. Commissure postérieure du cerveau. — 16. Pédoncules supérieurs de la glande pinéale. — 17. Glande pinéale. — 18. Tubercule postérieur des couches optiques. — 19. Leur tubercule antérieur. — 20. Lame cornée. — 21. Veine du corps strié. — 22. Piliers antérieurs du trigone. — 23. Corps striés. — 24. Cloison transparente.

d'après leur situation relative et les attributions propres à chacun d'eux, en antérieur ou olfactif, moyen ou optique, médian, et postérieur ou acoustique. Le médian serait plus spécialement en rapport avec les tubes nerveux affectés à la sensibilité générale. Réunis, les quatre noyaux feraient de la couche optique le *sensorium commune*. Nous discuterons ce point d'anatomie et de physiologie lorsque nous aurons à déterminer les connexions des diverses parties du système nerveux central. Ici je me contenterai de faire remarquer qu'une distinction si nettement formulée laisse supposer une ligne de démarcation entre les noyaux précédemment mentionnés; or, il n'en est pas ainsi.

A la partie postérieure de la couche optique, entre celle-ci et le pédoncule cérébral, on remarque un petit noyau de substance grise, souvent peu distinct : c'est le *noyau* de Stilling, l'*olive supérieure* de M. Luys.

3° Lame cornée.

La *lame cornée*, située à la superficie du sillon qui sépare le corps strié et la couche optique, est un ruban grisâtre, mince, étroit et demi-transparent. Tarin, qui a décrit cette lame sous le nom de *frenulum novum*, la comparait pour son aspect et sa consistance à la cornée de l'œil. Il a ainsi beaucoup exagéré sa résistance, que Vicq d'Azyr, d'une autre part, a un peu trop méconnue lorsqu'il a considéré cette bandelette comme une couche de substance grise. (Fig. 476.)

La largeur de la lame cornée est de 2 à 3 millimètres. — Son extrémité antérieure correspond à celle du sillon qui sépare la couche optique du corps strié; en arrière elle se perd insensiblement sur l'extrémité postérieure du même sillon.

Sa face supérieure est libre. Sa face inférieure recouvre dans toute son étendue la veine du corps strié.

La lame cornée est une dépendance de la membrane ventriculaire. Si elle diffère de cette dernière, c'est seulement par son épaisseur plus considérable, sa plus grande résistance et sa teinte opaline.

4° Bandelette demi-circulaire.

La *bandelette demi-circulaire*, ou *tænia semicircularis*, est un second ruban, situé dans le sillon de séparation de la couche optique et du corps strié, au-dessous de la lame cornée. (Fig. 480.)

Constituée par un faisceau de fibres médullaires, cette bandelette embrasse à la manière d'un lien toute la gerbe fibreuse qui rayonne du pédoncule cérébral et de la couche optique vers l'hémisphère.

Elle répond : en haut, à la veine du corps strié qui la sépare de la lame cornée; en bas, à cette large couche médullaire qui forme le *double centre demi-circulaire* de Vieussens.

Ses extrémités sont encore un objet de contestation pour les anatomistes. En avant, on la voit se perdre dans la substance grise de la couche optique. Selon Longet, elle se bifurque pour se rendre en partie dans cette couche, en partie dans le pilier antérieur de la voûte. M. Luys dit l'avoir suivie jusque dans le noyau gris antérieur ou olfactif de la couche optique.—Son extrémité postérieure s'épanouit en un large pinceau de fibres qui s'étalent sur la paroi supérieure de la portion réfléchie des ventricules et qui se perdent très-manifestement dans la substance grise du crochet terminal de la circonvolution de l'hippocampe. (Fig. 472, 19, 20.)

Selon M. Foville, la bandelette demi-circulaire partirait en avant de l'espace perforé et se terminerait en arrière au même espace.

5° Plexus choroïdes.

Les *plexus choroïdes des ventricules latéraux* forment une dépendance de la pie-mère extérieure, qui pénètre dans ces cavités par leur portion réfléchie, sous la forme de deux cordons rougeâtres. (Fig. 479, 9.)

Ces plexus se portent d'abord en haut, en arrière et en dedans, parallèlement à la corne d'Ammon qu'ils recouvrent en grande partie, puis horizontalement en avant, jusqu'au niveau des trous de Monro qu'ils traversent pour aller se continuer avec le sommet des plexus choroïdes du ventricule moyen. On peut les comparer à un cône très-allongé et contourné en *S* italique, dont la grosse extrémité, dirigée en bas, se continue avec la pie-mère extérieure, tandis que son sommet, tourné en avant, vient s'adosser sur la ligne médiane à celui du côté opposé. (Fig. 475, 2.)

L'adhérence établie d'une part entre le toile choroïdienne et le plexus choroïde, de l'autre entre ces mêmes parties et la membrane ventriculaire, intercepte toute communication entre les ventricules latéraux et le ventricule moyen, au niveau des bords du trigone.

Les plexus choroïdes sont composés, comme la toile choroïdieene, par un lacis de capillaires artériels et veineux. Mais on observe en outre dans leur épaisseur et à leur périphérie des granulations grisâtres qui en augmentent beaucoup les dimensions. Parmi ces granulations, les unes sont de simples vésicules contenant un liquide opalin et des granules; d'autres sont formées par une substance disposée en couches concentriques.

Les artères des plexus choroïdes naissent de deux sources principales : 1° inférieurement, du tronc même de la carotide interne, au moment où elle sort du sinus caverneux, et quelquefois aussi du tronc de l'artère cérébrale moyenne ; 2° de l'artère cérébrale postérieure, lorsqu'elle arrive à la partie supérieure et antérieure du cervelet. — Le rameau qui émane du tronc carotidien est unique et assez volumineux, c'est l'*artère choroïdienne inférieure*. — Ceux qui partent de la cérébrale postérieure sont

toujours multiples; ils forment les *artères choroïdiennes supérieures* communes à la toile choroïdienne et aux plexus choroïdes.

La veine principale des plexus choroïdes serpente sur leurs parties latérales; elle se termine dans la veine du corps strié.

b. *Partie moyenne ou réfléchie des ventricules latéraux.*

La *partie réfléchie* des ventricules latéraux, *partie inférieure du canal circumpédonculaire*, appelée aussi *corne latérale*, *corne sphénoïdale*, est aplatie du haut en bas et de dehors en dedans, de telle sorte qu'elle contourne la racine de l'hémisphère non par ses faces, comme la portion supérieure, mais par ses bords.

L'*extrémité inférieure* de la portion sphénoïdale des ventricules laté-

FIG. 482. — *Partie inférieure ou sphénoïdale des ventricules latéraux* (d'après L. Hirschfeld).

FIG. 483. — *Coupe de la corne d'Ammon* (').

FIG. 484. — *Cette même coupe vue de face* (').

Fig. 482.—1. Partie réfléchie ou sphénoïdale des ventricules latéraux.—2. Corne d'Ammon.—3. Bandelette blanche de l'hippocampe, ou corps frangé.—4. Sa bandelette grise, ou corps godronné.—5. Circonvolution de l'hippocampe dont le crochet terminal se continue avec les deux bandelettes précédentes. —6. Cavité digitale. — 7. Coupe de la corne d'Ammon.— 8. Coupe du bourrelet du corps calleux.

Fig. 483. — 1. Extrémité inférieure de la corne d'Ammon, turbercules qu'on remarque sur son bord libre ou externe. —2. Sa bandelette blanche, ou corps bordé. — 3. Sa

raux s'avance jusqu'au voisinage de la scissure de Sylvius, dont la sépare un intervalle de 12 millimètres environ.

Son *extrémité supérieure* se continue avec les cornes frontale et occipitale du ventricule.

Son *bord interne*, concave et plus court, embrasse la couche optique et la partie correspondante du corps strié. Il présente une fissure curviligne limitée : en haut et en dedans, par la face inférieure de la couche optique et le pédoncule cérébral; en bas et en dehors, par la circonvolution de l'hippocampe. Cette fissure constitue la partie latérale de la grande fente cérébrale. Elle est comblée par la pie-mère qui passe transversalement sur elle, et qui supprime ainsi toute communication entre la corne sphénoïdale et le confluent central du liquide sous-arachnoïdien. C'est au moment où la pie-mère passe sur cette partie latérale de la fente cérébrale qu'on voit se détacher de sa face profonde les prolongements destinés aux ventricules latéraux. Ceux-ci pénètrent de chaque côté dans la corne sphénoïdale, par la fente correspondante, en se fasciculant pour former les plexus choroïdes.

Le *bord externe* de la portion réfléchie décrit une courbure parallèle à la branche externe ou obliquement ascendante de la scissure de Sylvius.

Sa *paroi supérieure*, tournée en bas, en dedans et en arrière, est formée par la partie latérale ou descendante du corps calleux. Elle a été décrite par Reil sous le nom de *tapetum*, et par Vicq d'Azyr sous celui d'*étui de l'hippocampe*.

La *paroi inférieure*, tournée en haut, en dehors et en avant, nous offre à considérer : 1° une saillie curviligne et cylindroïde qui constitue la *corne d'Ammon*; 2° le corps frangé; 3° le corps godronné; 4° la partie la plus large de plexus choroïde.

La *corne d'Ammon*, *pied d'hippocampe*, *grand hippocampe*, *corne de bélier*, est une saillie cylindroïde, demi-circulaire, concave en dedans, convexe en dehors, plus large et plus épaisse à son extrémité inférieure, où elle présente ordinairement trois ou quatre et quelquefois cinq bosselures que séparent des dépressions superficielles. — Par son extrémité supérieure, la corne d'Ammon, beaucoup moins volumineuse, se confond : avec le pilier postérieur du trigone en avant, avec le bourrelet du corps calleux en haut, et avec la base de l'ergot de Morand en arrière.

On voit quelquefois au-dessus et en dehors de la corne d'Ammon une

bandelette grêle, ou corps godronné. - 4. Partie inférieure de la circonvolution de l'hippocampe.—5. Crochet de cette circonvolution. — 6. Coupe de la corne d'Ammon.

Fig. 484. — 1. Coupe de la corne d'Ammon. — 2. Lamelle blanche qui sépare le corps godronné de la circonvolution de l'hippocampe. — 3. Couche grise de cette circonvolution se continuant avec celle de la corne d'Ammon, et montrant que cette saillie n'est qu'une circonvolution retournée. — 4. Coupe du corps godronné. — 5. Lamelle blanche située dans l'épaisseur de la couche grise de la corne d'Ammon. — 6, 6. Couche blanche ou superficielle de la corne d'Ammon. — 7. Coupe du corps bordé.

autre éminence mentionnée par Malacarne sous le nom de *cuissart*, et par Meckel sous celui d'*éminence collatérale;* elle a été considérée par Vicq d'Azyr comme l'*accessoire du pied d'hippocampe.*

Le *corps frangé*, *corps bordé*, *corpus fimbriatum*, *tænia* ou *bandelette de l'hippocampe*, est situé au devant de la corne d'Ammon, sur le prolongement des piliers postérieurs de la voûte dont il forme une dépendance. Il présente la forme d'un triangle curviligne, très-allongé, dont la base, tournée en haut et en dedans, se continue avec le pilier postérieur correspondant, et dont le sommet, dirigé en bas et en avant, se termine au niveau du crochet de la circonvolution de l'hippocampe. — Le bord antérieur ou concave de ce petit triangle médullaire répond au corps strié et à la couche optique. Son bord postérieur, convexe et plus long, se continue avec la lame blanche ou périphérique de la corne d'Ammon. (Fig. 482, 3.)

Le *corps godronné*, *corps denté*, *bandelette dentelée*, *fascia dentata*, est une bandelette de substance grise, située aussi dans la courbure de la corne d'Ammon, immédiatement au-dessous et en arrière du tænia de l'hippocampe, qu'il faut soulever pour l'apercevoir. Cette bandelette, très-bien décrite mais mal représentée par Tarin, répond par ses deux faces et par son bord postérieur à une lamelle blanche qui part du bord convexe ou adhérent de la bandelette de l'hippocampe et qui la contourne en la séparant du noyau gris de la corne d'Ammon. — Son bord antérieur présente douze ou quatorze petites échancrures qui lui donnent un aspect denté ou festonné. — En haut, elle se continue avec la substance grise de la circonvolution du corps calleux, immédiatement au-dessous et en arrière du bourrelet de ce corps. — En bas elle se perd dans la couche corticale du crochet par lequel se termine la circonvolution de l'hippocampe. (Fig. 482, 4.)

La corne d'Ammon, la bandelette de l'hippocampe et le corps godronné sont trois parties différentes d'un même organe. Pour prendre une idée exacte de leurs connexions, il convient, à l'exemple de Vicq d'Azyr, de pratiquer sur la portion réfléchie du ventricule latéral des coupes perpendiculaires à sa direction; on reconnaîtra alors facilement:

1° Que la corne d'Ammon, ainsi que l'ont très-bien démontré les frères Wenzel, n'est qu'une circonvolution retournée, de telle sorte que sa partie médullaire, d'enveloppée qu'elle était, est devenue enveloppante;

2° Que la bandelette de l'hippocampe est attachée par son bord adhérent au bord libre et incliné en dedans de cette circonvolution;

3° Que le corps godronné se trouve logé dans la concavité de sa face interne;

4° Que la lame blanche de sa face convexe se continue en dehors avec celle qui forme la paroi supérieure de la corne sphénoïdale, en dedans avec la bandelette de l'hippocampe;

5° Que la lame médullaire, appliquée sur sa face concave, se continue aussi avec la bandelette précédente, et qu'après avoir contourné la face supérieure, le bord postérieur et la face inférieure du corps godronné, elle vient s'unir à celle qui recouvre la face ventriculaire de la circonvolution de l'hippocampe, ainsi que l'a fait remarquer M. Lélut;

6° Que l'enveloppe formée par la réunion de ces lames décrit dans son trajet deux courbures, l'une dont la cavité regarde en dehors et qui renferme la substance grise de la circonvolution retournée, l'autre dont la concavité regarde en dedans et dans laquelle se trouve encadré le corps godronné : sur les coupes transversales, ce trajet est accusé par un liséré blanc qui se contourne à la manière d'un S italique. (Fig. 484.)

c. *Partie postérieure ou occipitale des ventricules latéraux.*

La portion postérieure des ventricules latéraux, plus connue sous les noms de *cavité digitale*, de *cavité ancyroïde*, représente un prolongement, une sorte de diverticule du canal circumpédonculaire, qui se détache de celui-ci au moment où il change de direction. Né au niveau et en dehors du bourrelet du corps calleux, ce prolongement se porte directement en arrière en décrivant une légère courbure à concavité interne, et se rétrécit peu à peu pour se terminer en pointe, à une distance tantôt très-rapprochée et tantôt assez éloignée de l'extrémité postérieure des hémisphères cérébraux. (Fig. 447.)

La cavité digitale varie beaucoup dans sa capacité, non-seulement chez les divers sujets, mais d'un côté à l'autre. Chez quelques individus elle se prolonge jusqu'au sommet de l'hémisphère; chez d'autres elle en reste séparée par une distance de plus de 3 centimètres.

La *paroi supérieure* de cette cavité est formée par la corne postérieure du corps calleux.

Sur sa *paroi inférieure* on remarque une saillie conoïde qui offre la plus grande analogie avec la corne d'Ammon, et qui est produite aussi par une circonvolution retournée.

Une anfractuosité profonde et antéro-postérieure, située sur le prolongement du corps calleux, correspond en dehors à cette saillie, qui fut d'abord appelée *éminence unciforme*, *colliculus*, *unguis*, *éperon*, et qui a été bien décrite en 1744 par Morand sous le nom d'*ergot*, dénomination sous laquelle elle est généralement connue depuis cette époque. Vicq d'Azyr, pour rappeler l'analogie d'origine, de forme et de constitution qu'elle présente avec le grand hippocampe, a proposé de la nommer *petit hippocampe*.

L'ergot de Morand présente, comme la cavité ancyroïde, une courbure dont la concavité regarde en dedans. -- Sa face supérieure, convexe, est recouverte par la corne postérieure du corps calleux qui se moule sur

lui. — Sa face inférieure se confond avec la paroi correspondante de la cavité ancyroïde. — Sa base se continue avec le bourrelet du corps calleux et la corne d'Ammon. — Son sommet est en général légèrement arrondi. (Fig. 473.)

Son volume n'est pas toujours en rapport avec les dimensions de la cavité qu'il occupe; on voit assez souvent une cavité ancyroïde de grandes dimensions renfermer un ergot très-petit.

De forme ordinairement très-régulière, il présente quelquefois des dépressions transversales ou un sillon longitudinal qui le divise en deux parties, l'une supérieure et l'autre inférieure.

Sur 51 sujets, les frères Wenzel en ont compté 3 chez lesquels le petit hippocampe n'existait ni d'un côté ni de l'autre, et 2 qui n'en présentaient aucune trace d'un côté seulement. Longet a aussi constaté son absence. Meckel affirme au contraire que son existence est constante.

L'ergot de Morand est formé à sa surface par une lame blanche, et plus profondément par une lame de substance grise, qui se continuent l'une et l'autre avec les couches correspondantes des circonvolutions voisines. Une coupe perpendiculaire à sa direction démontre clairement qu'il doit être considéré comme une circonvolution retournée. (Fig. 472.)

H. — *Membrane qui revêt les parois des ventricules.*

Les parois des cavités ventriculaires sont tapissées par une membrane extrêmement mince, transparente, offrant une résistance très-inégale.

Par sa face externe, cette membrane adhère d'une manière assez intime à la substance blanche ou grise sous-jacente. Le procédé le plus sûr et le plus simple pour constater son existence consiste à détacher ces substances de manière à l'isoler complétement sur une partie de son étendue. Au niveau du sillon qui sépare le corps strié de la couche optique, elle se trouve du reste naturellement isolée, puisque la lame cornée qui en forme une dépendance ne repose que sur une veine à laquelle elle adhère à peine. — Sa face interne est lisse et unie comme celle des membranes séreuses.

Sur les côtés du trigone cérébral elle se continue, d'une part avec la toile choroïdienne, de l'autre avec les plexus choroïdes : d'où il suit que les ventricules latéraux ne communiquent avec le ventricule moyen que par les trous de Monro.

La membrane ventriculaire est formée par une trame extrêmement mince et déliée de tissu conjonctif sur laquelle s'étale une couche épithéliale. Cet épithélium se compose de cellules cylindriques sur la base desquelles on observerait des cils vibratiles suivant plusieurs auteurs; mais il ne présente le type vibratile que sur l'aqueduc de Sylvius et le plancher du quatrième ventricule.

Sous la face profonde de cette membrane on voit ramper des artérioles et des veinules dont quelques rares divisions se répandent dans son épaisseur.

Au niveau de l'orifice situé à l'extrémité inférieure du quatrième ventricule, cette membrane se continue avec celle qui tapisse le canal central de la moelle épinière, c'est-à-dire avec l'épendyme dont elle n'est que le prolongement.

ARTICLE II

CERVELET

Le cervelet est cette partie de l'encéphale qui repose sur la partie la plus reculée et la plus déclive de la cavité du crâne. Il est situé : au-dessous du cerveau, avec lequel il se continue par les pédoncules cérébelleux supérieurs ; au-dessus du bulbe rachidien, avec lequel il se continue par les pédoncules cérébelleux inférieurs ; en arrière de la protubérance qui lui est unie par les pédoncules cérébelleux moyens.

Lié au premier de ces organes en avant, le cervelet en est séparé dans le reste de son étendue par la tente cérébelleuse ; continu avec les deux derniers sur les côtés, il en est séparé sur la ligne médiane par un espace irrégulièrement losangique qui constitue le *quatrième ventricule*.

Poids, volume, consistance du cervelet.

Le poids absolu du cervelet, séparé du cerveau, de la protubérance et de la moelle épinière par une section faite sur l'origine de chacun de ses pédoncules, s'élève à 143 grammes chez l'homme. Précédemment, nous avons vu que le poids moyen du cerveau dans le sexe masculin est de 1167 grammes. En comparant, sous ce point de vue, les deux organes, on voit que le premier est au second comme 100 est à 875. Ainsi le volume du cervelet est la neuvième partie environ de celui du cerveau.

a. — *Le poids et le volume du cervelet sont-ils en raison inverse du poids et du volume du cerveau ?* — Lorsque la masse encéphalique dépasse ses dimensions ordinaires, c'est surtout le cerveau qui augmente de volume ; le cervelet ne participe pas au développement de l'encéphale dans les mêmes proportions. Partant de cette donnée généralement vraie, quelques anatomistes, à la tête desquels on doit placer Cuvier, ont pensé que le volume du cervelet, comparé au volume du cerveau, se réduit d'autant plus que l'animal est plus intelligent. Mais l'observation démontre qu'une classification des animaux établie sur une telle base ne les place nullement dans l'ordre que leur assigne leur intelligence respective. En parcourant le tableau dans lequel Leuret a réuni aux résultats qu'il a obtenus tous ceux qu'il a pu recueillir dans les divers auteurs, on voit que

les singes descendent au niveau des rongeurs; le cheval est au-dessous de la taupe ; l'homme se range modestement à côté du bœuf; le hérisson et le lièvre marchent fièrement en tête de la série.

En prenant la moyenne de tous les résultats consignés dans ce tableau, on trouve que le poids du cervelet est à celui du cerveau dans les mammifères comme 1 est à 5,91. Dans les oiseaux, ces deux organes sont entre eux dans le rapport de 1 à 6,18. Ainsi le poids et le volume du cervelet seraient un peu moindres chez les seconds que chez les premiers, ce qui donnerait aux oiseaux un cerveau plus volumineux, et par conséquent une place plus élevée dans la hiérarchie de l'intelligence.

De tous ces faits, nous pouvons conclure que le rapport existant entre le poids et le volume du cervelet d'une part, le poids et le volume du cerveau de l'autre, est extrêmement variable et indépendant des facultés cérébrales départies aux divers animaux.

b. — *Le poids et le volume du cervelet comparés au poids et au volume du cerveau varient-ils avec l'âge?* — Chez le fœtus et pendant les premières années de l'enfance, il est facile de constater que le cervelet ne présente pas un développement proportionnel à celui du cerveau. Chaussier a vu cet organe chez le nouveau-né ne représenter que la 17e, la 21e, la 26e et même une fois la 33e partie du poids total du cerveau. Plus tard, lorsque s'efface la prédominance du cerveau, le volume du cervelet acquiert peu à peu les dimensions relatives qui lui sont propres.

c. — *Le volume du cervelet est-il le même dans les deux sexes?* — Selon Gall et Cuvier, le cervelet serait plus volumineux dans le sexe féminin. Si ces auteurs ont voulu parler du poids absolu, leur opinion est erronée; mais s'il s'agit du poids relatif, elle est exacte. Précédemment, en effet, nous avons établi :

1° Que le poids moyen de l'encéphale de l'homme s'élève à 1358 grammes, celui du cerveau à 1187, celui du cervelet à 143;

2° Que le poids moyen de l'encéphale de la femme est de 1256 grammes, celui du cerveau de 1093, et celui du cervelet de 137.

En rapprochant les chiffres 143 et 137 des chiffres 1358 et 1256, on reconnaît que si le poids absolu du cervelet est plus considérable chez l'homme, son poids relatif est au contraire plus petit, puisque cet organe chez lui est au poids de l'encéphale comme 105 est à 1000, et chez la femme comme 109 est à 1000.

Consistance du cervelet. — Il est fréquent, au moment où l'on enlève l'arachnoïde et surtout la pie-mère cérébelleuses, de détacher de la surface du cervelet des lambeaux plus ou moins étendus de substance grise, et même de voir celle-ci en partie ramollie former une sorte de pulpe.

Cette altération rapide tient à plusieurs causes, parmi lesquelles on doit mentionner surtout le mode de constitution du cervelet dont la sub-

stance grise ou corticale forme l'élément principal. On sait, en effet, que cette substance est beaucoup plus riche en vaisseaux que la médullaire, et que les tissus les plus vasculaires sont ceux en général qui s'altèrent avec le plus de rapidité.

Comparée à celle du cerveau sur un animal qui vient d'être sacrifié, la surface du cervelet offre du reste à peu près la même consistance.

§ 1. — Conformation extérieure du cervelet.

Vu supérieurement, le cervelet représente un segment d'ellipsoïde dont le pourtour serait échancré aux deux extrémités de son petit axe dirigé d'avant en arrière. Vu inférieurement, il apparaît sous la forme de deux segments de sphères unis l'un à l'autre sur la ligne médiane par la circonférence de leur base.

Ce mode de configuration permet de distinguer dans le cervelet trois parties : l'une moyenne qui forme le lobe médian, et deux latérales qui constituent les lobes latéraux ou *hémisphères cérébelleux*.

Le lobe médian existe dans tous les vertébrés. — Les lobes latéraux n'existent que dans les mammifères, où on les voit, comme les circonvolutions, acquérir des dimensions graduellement plus grandes en remontant la série animale. D'un très-petit volume dans les rongeurs, ils prennent des proportions plus grandes dans les ruminants, les solipèdes et les carnassiers, deviennent plus considérables encore dans les dauphins et les singes, et arrivent chez l'homme à leur maximum de développement :

Lobe médian peu volumineux, lobes latéraux très-développés, tel est donc le caractère du cervelet de l'homme ;

Lobe médian très-développé, lobes latéraux peu volumineux, tel est le caractère du cervelet des mammifères ;

Lobe médian très-développé et unique, tel est le caractère du cervelet des oiseaux, des reptiles et des poissons.

Il suit de ces données : 1° que le lobe médian représente la partie primitive ou fondamentale du cervelet ; 2° que le volume si remarquable des hémisphères cérébelleux chez l'homme est un des traits par lesquels son encéphale se distingue au plus haut degré de celui des animaux.

Le cervelet est symétrique lorsqu'on l'envisage d'une manière générale. Mais, de même que le cerveau, il cesse de l'être lorsqu'on examine comparativement les détails qui se correspondent de chaque côté. Il n'est pas très-rare du reste de voir des encéphales sur lesquels l'un des hémisphères cérébelleux plus volumineux que celui du côté opposé.

Considéré dans sa conformation extérieure, le cervelet nous présente à étudier une face supérieure, une face inférieure, une circonférence et des sillons qui segmentent sa périphérie en lobules, lames et lamelles.

A. **Face supérieure du cervelet.** — Recouverte par la tente du cervelet et les hémisphères cérébraux, elle offre de chaque côté un plan qui s'incline en bas et en dehors, et sur la ligne médiane une saillie qui constitue la partie supérieure du lobe médian.

Cette saillie, plus prononcée en avant, où elle recouvre les tubercules quadrijumeaux postérieurs, la valvule de Vieussens, et les pédoncules cérébelleux supérieurs, se déprime et s'efface graduellement en arrière. Elle est sillonnée transversalement et comme décomposée en anneaux qui rappellent les segments abdominaux de certains articulés, et particulièrement du ver à soie : de là les noms de *vermis superior*, de *ver*, d'*éminence vermiforme* ou *vermiculaire supérieure*, sous lesquels elle a été désignée.

B. **Face inférieure du cervelet.** — Elle est en rapport par ses parties latérales avec les fosses occipitales inférieures, et par sa partie moyenne avec le bulbe rachidien.

Les parties latérales de la face inférieure, arrondies et convexes, constituent les *hémisphères cérébelleux*.

La partie moyenne, profondément excavée, se présente sous l'aspect d'un large sillon qui a reçu le nom de *scissure médiane du cervelet*.

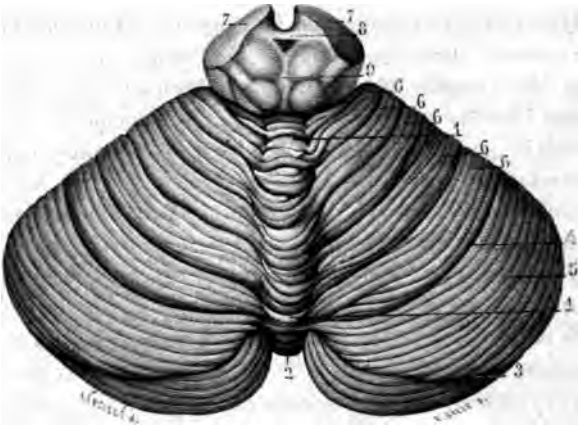

Fig. 485. — *Face supérieure du cervelet* (*).

1, 1. Éminence vermiculaire supérieure, dont l'extrémité antérieure a été un peu repoussée en arrière pour laisser voir les tubercules quadrijumeaux. — 2. Extrémité postérieure des deux éminences vermiculaires et de la scissure médiane du cervelet: — 3. Grand sillon circonférentiel. — 4. Grand sillon de la face supérieure du cervelet divisant cette face en deux principaux segments. — 5. Segment postérieur offrant la forme d'un croissant. — 6, 6, 6, 6, 6. Segment antérieur, quadrilatère, composé de cinq segments de second ordre, curvilignes, comme le précédent; tous ces segments sont formés de lames et lamelles juxtaposées, séparées par autant de sillons dont la profondeur varie. — 7, 7. Coupe des pédoncules cérébraux. — 8. Commissure postérieure du cerveau. — 9. Tubercules quadrijumeaux.

Si l'on soulève le bulbe rachidien en le portant en haut et en avant, et si en même temps on écarte suffisamment les deux lèvres de la scissure médiane, on aperçoit profondément une saillie cruciale qui représente la partie inférieure du lobe médian : cette saillie constitue l'*éminence vermiforme* ou *vermiculaire inférieure*. (Fig. 487.)

Composée aussi d'anneaux ou plutôt de lamelles transversalement dirigées, l'éminence vermiculaire inférieure se prolonge par ses parties latérales dans l'épaisseur de chacun des hémisphères cérébelleux. — Son extrémité postérieure proémine sous la forme d'un tubercule entre les deux bords de l'échancrure correspondante du cervelet; réunie aux deux branches latérales, cette extrémité postérieure constitue la *pyramide lamineuse* de Malacarne. (Fig. 487.)

L'extrémité antérieure du *vermis inferior* flotte dans l'intérieur du quatrième ventricule, entre la valvule de Vieussens et la face postérieure de la protubérance. Vicq d'Azyr l'appelle *éminence mamillaire*, et Chaussier *tubercule lamineux du quatrième ventricule*. Malacarne, qui le premier a fixé sur elle l'attention des anatomistes, en a donné une bonne description sous le nom de *luette*. Aplatie de haut en bas, libre et arrondie en avant, adhérente en arrière, se continuant sur les côtés avec les valvules de

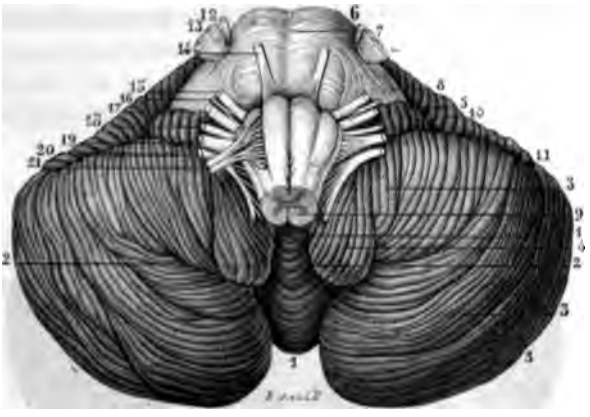

Fig. 486. — *Face inférieure du cervelet* (d'après Hirschfeld).

1, 1. Eminence vermiculaire inférieure. — 2, 2. Scissure médiane du cervelet. — 3, 3, 3. Lobes et lobules des hémisphères cérébelleux. — 4. Amygdales ou lobules du bulbe rachidien. — 5. Lobule du pneumogastrique. — 6. Protubérance annulaire. — 7. Sillon médian de la protubérance. — 8. Pédoncules cérébelleux moyens. — 9. Bulbe rachidien. — 10. Extrémité antérieure du grand sillon circonférenciel du cervelet. — 11. Bord antérieur de la face supérieure de cet organe. — 12. Petite racine ou racine motrice des nerfs trijumeaux. — 13. Leur grosse racine ou racine sensitive. — 14. Nerf moteur oculaire externe. — 15. Nerf facial. — 16. Nerf de Wrisberg. — 17. Nerf acoustique. — 18. Nerf glosso-pharyngien. — 19. Nerf pneumogastrique. — 20. Nerf spinal. — 21. Nerf grand hypoglosse.

Tarin, elle présente en effet quelque analogie avec le mode de configuration qui distingue la saillie médiane du voile du palais.

Valvules de Tarin. — Ces valvules, ou *voiles médullaires postérieurs* de Reil, *lames semi-lunaires de l'éminence mamillaire du vermis inferior* de Vicq d'Azyr, sont deux replis membraneux situés de chaque côté de la luette, et semblables à ceux qu'on observe à l'origine de l'artère pulmonaire. Chacun d'eux présente :

Un bord postérieur, convexe et adhérent à la paroi supérieure du quatrième ventricule.

Un bord antérieur, concave, libre, et offrant une sorte d'ourlet qui augmente son épaisseur.

Une extrémité interne qui se continue avec la luette cérébelleuse, comme les piliers antérieurs du voile du palais avec la luette palatine.

Une extrémité externe qui contourne le corps restiforme pour aller se continuer avec le lobule du pneumogastrique.

L'espace compris entre chacune de ces valvules et la paroi supérieure du quatrième ventricule a été comparé par Reil à un nid d'hirondelle.

Les valvules de Tarin sont composées de trois lames : deux extérieures, constituées par la membrane ventriculaire, dont elles sont un simple repli ; et une moyenne, de nature nerveuse, qui n'existe pas encore chez le fœtus et l'enfant, qui n'arrive pas chez l'adulte jusqu'au bord libre, et qui

Fig. 487. — *Luette et valvules de Tarin mises à nu par le renversement en avant du bulbe rachidien et la section des deux amygdales* (d'après Hirschfeld).

1. Partie moyenne de l'éminence vermiculaire inférieure. — 2, 2. Ses parties latérales. — 3. Son extrémité postérieure renflée en tubercule. — 4. Son extrémité antérieure ou luette. — 5. Valvule de Tarin du côté droit, se continuant en dedans avec le bord correspondant de la luette, et en dehors avec le lobule du pneumogastrique. — Lobule du pneumogastrique. — 7. Surface de section des amygdales. — 8. Cavité du quatrième ventricule. — 9. Bulbe rachidien. — 10. Protubérance annulaire.

serait un prolongement de la substance grise du cervelet suivant quelques auteurs. Mais sa couleur d'un blanc laiteux et surtout sa structure, attestent qu'elle tire son origine de la substance médullaire sur laquelle le bord adhérent de la valvule se trouve fixé.

Circonférence. — La circonférence du cervelet rappelle assez bien la figure d'une ellipse dont le grand axe serait transversalement dirigé. Elle a été comparée aussi à un cœur de carte à jouer dont le sommet tronqué se dirigerait en avant. Les sinus latéraux, réunis aux sinus pétreux supérieurs, lui forment une sorte de cadre.

En arrière, elle est largement échancrée pour recevoir le bord antérieur ou concave de la faux du cervelet et la crête occipitale interne. Dans le fond de cette échancrure, irrégulièrement quadrilatère, on remarque la partie postérieure du lobe médian, arrondie de haut en bas et connexe aussi de dedans en dehors, composée de lamelles transversalement étendues de l'un à l'autre hémisphère.

En avant, elle présente une seconde échancrure, beaucoup plus considérable et plus profonde aussi que la précédente, destinée à loger la protubérance annulaire et l'origine des pédoncules cérébelleux moyens.

Ces deux échancrures, placées aux extrémités de la scissure médiane, la prolongent et lui donnent la forme d'une gouttière étroite dans sa partie moyenne, plus large à ses extrémités et surtout à son extrémité antérieure. Lorsque la protubérance et les deux pédoncules cérébelleux moyens ont été détachés, on peut juger de la profondeur de cette gouttière, de la petitesse relative du lobe médian et de l'énorme prédominance des lobes latéraux.

§ 2. — Sillons, lobules, lames et lamelles du cervelet.

Toute la périphérie du cervelet est parcourue par des sillons, moins prononcés que ceux de la surface cérébrale, parallèles et concentriques, qui pénètrent à des profondeurs très-inégales, en découpant sa surface en segments, les segments en lames et les lames en lamelles.

Ces sillons sont de deux ordres : les uns s'étendent jusqu'au centre médullaire de l'organe; les autres en restent plus ou moins éloignés.

Les *sillons profonds*, ou *sillons du premier ordre*, sont au nombre de douze à quinze; ils divisent le cervelet en autant de segments ou lobules.

Les *sillons du second ordre* partagent les lobules en lames et lamelles. Leur nombre varie de 700 à 800 selon Malacarne, qui entreprit le premier ce laborieux dénombrement, et de 600 à 700 selon Chaussier.

Parmi les sillons du premier ordre, le plus remarquable par son étendue et sa profondeur est celui qui occupe la circonférence du cervelet. Ce sillon *circonférenciel*, *grand sillon horizontal* de Vicq d'Azyr, semble partager les lobes latéraux et le lobe médian en deux moitiés : une supé-

rieure, formée par la base des premiers et l'éminence vermiculaire correspondante; l'autre, inférieure, qui comprend le sommet des hémisphères cérébelleux et l'éminence vermiculaire inférieure. (Fig. 485.)

Sur la face supérieure, tous les sillons, lobules, lames et lamelles, décrivent une courbure dont la concavité regarde en avant et en dehors. — Le sillon le plus profond, *grand sillon supérieur* de Vicq d'Azyr, s'étend de la partie postérieure du vermis à l'extrémité du grand axe du cervelet, et divise la base des hémisphères cérébelleux en deux segments principaux: un segment postérieur de forme semi-lunaire, et un segment antérieur plus considérable, de figure quadrilatère. Reil, Meckel et quelques autres anatomistes n'admettent en effet que ces deux lobes sur la face supérieure du cervelet. Mais les sillons situés en avant du grand sillon supérieur, quoique moins profonds, s'étendent également jusqu'au centre médullaire de l'organe, et limitent des segments qui, pour être plus petits, n'en sont pas moins indépendants les uns des autres. Le nombre de ces segments, curvilignes aussi et concentriques, varie de six à huit. (Fig. 485.)

Au niveau du vermis supérieur, quelques-uns des sillons du premier ordre passent d'un côté à l'autre, en s'infléchissant un peu pour se porter avant. D'autres s'entrecroisent sur la partie médiane de ce vermis avec les sillons correspondants du côté opposé, et les lames et lamelles qu'ils séparent semblent former dans ces divers points une sorte d'engrenage.

Les sillons, lobules, lames et lamelles de la face inférieure décrivent, comme ceux de la surface supérieure, des courbes concentriques dont la concavité est tournée en avant et en dedans pour les postérieurs, et directement en dedans pour les antérieurs. Les lobules diminuent graduellement de volume à mesure qu'on se rapproche de la protubérance, et du bulbe rachidien (Fig. 486.)

Le lobule le plus antérieur, qui est aussi le plus petit, porte le nom de *lobule du nerf vague*. Il représente une sorte de touffe couchée sur le bord inférieur du pédoncule cérébelleux moyen, en dehors et en arrière des nerfs facial et auditif, en avant et au-dessus du nerf pneumogastrique, sur le côté externe de la valvule de Tarin, avec laquelle il se continue.

De chaque côté du bulbe rachidien on observe un lobule beaucoup plus volumineux que le précédent. Ces lobules, appelés *amygdales*, *lobules tonsillaires*, *lobules du bulbe rachidien*, sont déprimés en dehors, où ils se moulent sur le pourtour du trou occipital, et en dedans, où ils correspondent aux corps restiformes. Supérieurement les lobules tonsillaires se trouvent en rapport avec le vermis inférieur et les valvules de Tarin, qu'ils recouvrent complétement, en sorte qu'il est nécessaire de les enlever lorsqu'on veut observer ces replis. Par leur extrémité la plus élevée ou extrémité profonde, ils répondent au quatrième ventricule, dans lequel ils font saillie sur les côtés de la luette. (Fig. 486, 4.)

Les *lames du cervelet* sont appliquées les unes contre les autres mais séparées par un mince repli de la pie-mère. Leur bord libre répond à la périphérie de l'organe, et leur bord adhérent à son centre médullaire.

Les *lamelles*, intermédiaires aux lobules et aux lames qu'elles unissent, ne s'élèvent pas en général jusqu'à la surface du cervelet, mais se trouvent comme ensevelies dans la partie profonde des sillons du premier et du second ordre. Leurs dimensions relatives sont du reste extrêmement variables, soit que l'on considère leur longueur, ou qu'on les compare au point de vue de la hauteur qu'elles présentent.

§ 3. — Conformation intérieure du cervelet.

Le cervelet se compose, comme le cerveau, de substance blanche et de substance grise.

La substance blanche représente la moitié environ de sa masse totale; elle constitue un noyau que la substance grise entoure de toutes parts.

Le noyau, ou *centre médullaire* du cervelet, peu considérable dans sa partie moyenne qui répond au lobe médian, se renfle de chaque côté, au niveau des hémisphères cérébelleux. De sa périphérie partent des prolongements qui rayonnent dans tous les sens pour se porter : les uns vers les lobules, lames et lamelles du cervelet, ce sont les irradiations intrinsèques; les autres vers le cerveau, la protubérance annulaire et le bulbe rachidien, ce sont les irradiations extrinsèques ou *pédoncules du cervelet*.

Les *irradiations intrinsèques* ou *cérébelleuses* proprement dites sont au nombre de douze à quinze. Elles présentent une forme arborescente; on les voit se diviser en branches, rameaux et ramuscules pour aller constituer l'axe des lobules, lames et lamelles. (Fig. 489.)

Les *irradiations extrinsèques*, ou *pédoncules cérébelleux*, au nombre de six, trois de chaque côté, présentent l'aspect de cordons divergents, et se distinguent, par leur position relative, en *supérieurs*, *moyens* et *inférieurs*. (Fig. 490.)

Les *pédoncules cérébelleux supérieurs*, étroits et aplatis, se portent en haut et en avant vers les tubercules quadrijumeaux, sous lesquels ils s'engagent pour se rendre ensuite dans les couches optiques et les hémisphères cérébraux. (Fig. 490, 5.)

Les *pédoncules cérébelleux moyens*, beaucoup plus volumineux, se dirigent horizontalement en avant et en dedans vers la protubérance annulaire, qu'ils contribuent à former. (Fig. 493, 12.)

Les *pédoncules cérébelleux inférieurs* descendent obliquement vers le bulbe rachidien, auquel ils s'unissent. (Fig. 490.)

A leur point de départ, les trois pédoncules du même côté correspondent à un noyau ovoïde qu'entoure une membrane jaunâtre, alternative-

ment saillante et rentrante. Ce noyau, décrit par Vieussens sous le nom de *corps rhomboïdal*, est appelé avec plus de vérité, par Vicq d'Azyr, *corps dentelé* ou *festonné*. (Fig. 488 et 489.)

Pour étudier le corps dentelé, le centre médullaire, les irradiations qui émanent de ce centre et le rapport que présentent ces irradiations avec la substance grise ou cortiale du cervelet, trois coupes au moins sont nécessaires : l'une verticale et médiane ; la seconde verticale, latérale et parallèle au pédoncule cérébelleux moyen ; la troisième horizontale.

La coupe médiane et verticale permettra de constater : 1° la forme cylindroïde du lobe médian ; 2° les irradiations arborescentes qui se portent du centre médullaire dans les lobules, lames et lamelles de ce lobe, et qui, implantées sur ce centre commun, forment avec celui-ci l'*arbre de vie* du lobe médian ; 3° en dehors de ces prolongements arboriformes, la substance grise qui les recouvre à la manière d'une membrane pliée et repliée sur elle-même ; 4° enfin la continuité de la valvule de Vieussens avec cette substance grise et le centre médullaire. (Fig. 466, 29.)

La coupe pratiquée sur l'hémisphère cérébelleux, parallèlement au pédoncule moyen, montrera : 1° le corps rhomboïdal dans sa plus grande longueur, qui est à peu près double de sa hauteur et de sa largeur ; 2° la

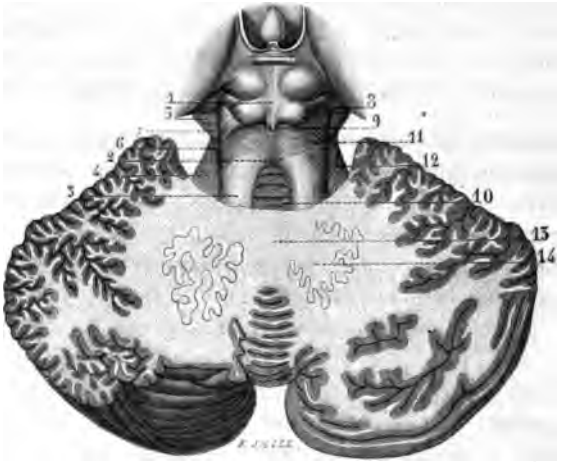

Fig. 488. — *Coupe horizontale du cervelet, destinée à montrer son centre médullaire et ses deux corps rhomboïdaux.*

1. Tubercules quadrijumeaux. — 2. Valvule de Vieussens. — 3. Pédoncule cérébelleux supérieur. — 4. Partie supérieure de la protubérance annulaire. — 5. Origine du pédoncule cérébral. — 6. Sillon latéral de l'isthme de l'encéphale. — 7. Ruban de Reil. — 8. Cordon qui unit les éminences *testes* au corps genouillé interne. — 9. Colonne de la valvule de Vieussens. — 10 Lamelle grise de cette valvule. — 11. Fibres postérieures du ruban de Reil, se recourbant pour contribuer à former cette valvule. — 12. Fibres supérieures des pédoncules cérébelleux moyens. — 13. Centre médullaire du cervelet. — 14. Corps rhomboïdaux.

continuité du centre médullaire avec le pédoncule moyen et la protubérance; 3° les prolongements qui s'étendent de ce centre vers les lobules, lames et lamelles de l'hémisphère cérébelleux, prolongements collectivement désignés sous le nom d'*arbre de vie des lobes latéraux*; 4° l'inégale profondeur des sillons; 5° les dimensions relatives des divers lobules. Ainsi on reconnaîtra facilement que les lobules postérieurs ou circonférenciels sont les plus volumineux et les plus longs; que ceux de la face inférieure sont un peu moins allongés que les précédents, et ceux de la face supérieure plus réduits encore dans leur volume. (Fig. 489.)

Une coupe horizontale pratiquée au niveau de la valvule de Vieussens et des pédoncules cérébelleux supérieurs découvrira les deux corps dentelés, dont il sera facile alors d'apercevoir la direction et la situation respective. Faite un peu plus profondément, la même coupe entamera la paroi supérieure du quatrième ventricule, et l'on pourra remarquer : 1° que les deux corps dentelés sont ouverts en avant et en dedans; 2° qu'ils répondent par leurs extrémités antérieure et interne aux angles latéraux du quatrième ventricule et au point de départ des trois pédoncules; 3° enfin que la luette et l'extrémité correspondante des deux amygdales flottent dans l'intérieur du quatrième ventricule.

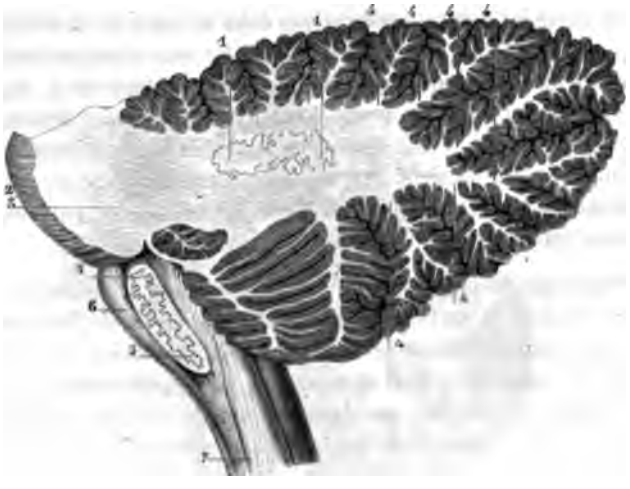

Fig. 489. — *Arbre de vie des hémisphères cérébelleux.*

1, 1. Corps rhomboïdal ou olive cérébelleuse dont le grand axe est allongé d'arrière en avant et de dehors en dedans. — 2. Protubérance annulaire. — 3. Coupe du pédoncule cérébelleux moyen et du centre médullaire de l'hémisphère gauche du cervelet. — 4, 4, 4, 4. Prolongements qui émanent de ce centre pour constituer l'axe des lobes, lobules, lames et lamelles du cervelet; on peut remarquer que les prolongements destinés à la face supérieure sont beaucoup plus courts que les inférieurs et les postérieurs. — 5, 5. Olive du bulbe rachidien. — 6. Pyramide antérieure. — 7. Extrémité supérieure de la moelle épinière.

§ 4. — Du quatrième ventricule, ou ventricule du cervelet.

Le quatrième ventricule est une cavité intermédiaire au cervelet, à la protubérance et au bulbe rachidien.

Cette cavité est située sur le prolongement du canal central de la moelle dont elle représente un simple évasement. Pour la constituer, les trois parties qui précèdent s'unissent de la manière suivante :

La protubérance et le bulbe rachidien, continus l'un à l'autre, forment un premier plan tourné en haut et en arrière. A ce plan le cervelet oppose : 1° sa partie médiane et inférieure, qui ferme le ventricule en arrière ; 2° ses pédoncules supérieurs et la valvule de Vieussens, qui ferment le ventricule en haut ; 3° ses pédoncules moyens et ses pédoncules inférieurs, qui se continuent, les premiers avec les parties latérales de la protubérance annulaire, les seconds avec la base du bulbe rachidien, et qui ferment ainsi le ventricule en dehors.

La cavité ventriculaire est donc limitée en avant, en arrière, en haut et en dehors par des parties nerveuses. Mais comment est-elle limitée en bas? Ici elle est close par deux simples lamelles dépendantes de la pie-mère, s'étendant des parties latérales du bulbe rachidien à la face interne des amygdales; encore ces lamelles ne sont-elles jamais réunies l'une à l'autre à leur extrémité inférieure, en sorte que dans ce point le ventricule reste ouvert et en libre communication avec l'espace sous-arachnoïdien.

La quatrième ventricule, par son mode de configuration, rappelle la figure d'un lozange dont le grand axe, très-obliquement descendant, se continue en bas avec le canal central de la moelle, en haut avec l'aqueduc de Sylvius, et dont le petit axe transversalement dirigé se termine en pointe mousse à ses extrémités. On peut lui considérer par conséquent deux parois, quatre bords et quatre angles.

A. — *Paroi antéro-inférieure.* — Pour la découvrir, il faut inciser d'avant en arrière, et dans sa partie moyenne, toute l'épaisseur du lobe médian du cervelet, puis écarter ensuite les deux bords de la division. (Fig. 490.)

Cette paroi, tournée en haut et en arrière, est régulièrement lozangique. Elle se termine en bas par une excavation angulaire très-accusée, qui a été décrite par Hérophile sous le nom de *calamus scriptorius;* le sommet de cet angle constitue le *bec* du calamus.

La moitié supérieure du losange répond à la protubérance annulaire, et sa moitié inférieure au bulbe rachidien. On remarque sur cette paroi :

1° Un sillon médian qui la parcourt dans toute son étendue et qui représente la *tige du calamus scriptorius.*

2° De chaque côté du sillon, un léger relief qui répond aux faisceaux intermédiaires ou latéraux du bulbe.

3° A droite et à gauche du même sillon, au-dessous de sa partie moyenne,

des stries blanches, transversales, non symétriques, qui convergent de dedans en dehors pour donner naissance au nerf auditif, et qui forment les *barbes du calamus*.

4° A l'extrémité inférieure du sillon médian, une fossette située sur le prolongement du canal central de la moelle, appelée *ventricule d'Arantius*.

Toute cette paroi est revêtue d'une couche de substance grise assez épaisse, se continuant, en bas avec celle du bulbe et de la moelle, en haut avec celle du ventricule moyen. Souvent cette couche grise s'étend en partie sur les barbes du calamus, qui se trouvent alors comme voilées.

B. — *Paroi postéro-supérieure.* — Elle est beaucoup moins régulière que la précédente. Pour l'étudier, on peut diviser sur la ligne médiane le bulbe rachidien et la protubérance annulaire, et ensuite renverser en dehors les deux lèvres de la section en usant de beaucoup de ménagement. Mais il est préférable de laisser intactes les parties précédentes et de relever fortement le bulbe en même temps qu'on écarte les deux amygdales. En portant ainsi le bulbe rachidien en avant et les amygdales en dehors, et retranchant, s'il le faut, une partie ou la totalité de ces lobules, on découvre assez bien toute la paroi supérieure du ventricule, et l'on peut facilement reconnaître :

1° Qu'elle est concave, unie et de couleur blanche dans sa moitié antérieure, formée par les pédoncules cérébelleux supérieurs et la valvule de Vieussens.

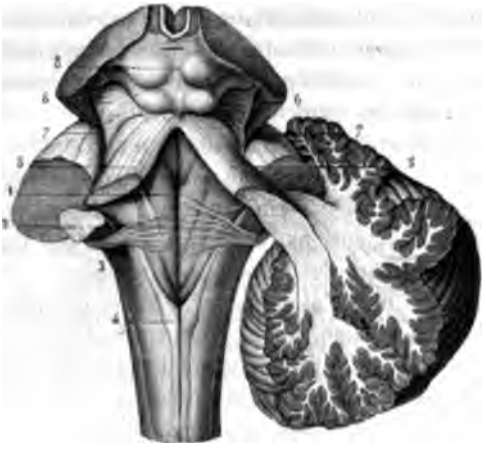

Fig. 490. — *Paroi antéro-inférieure du quatrième ventricule* (d'après Hirschfeld).

1. Sillon médian de cette paroi formant la tige du calamus scriptorius. — 2. Stries blanches et transversales représentant les barbes du calamus scriptorius, et convergeant de dedans en dehors pour constituer le nerf acoustique. — 3. Pédoncule cérébelleux inférieur. — 4. Pyramide postérieure. — 5. Pédoncule cérébelleux supérieur, croisant à angle aigu l'inférieur en passant à son côté interne. — 6, 6. Faisceaux triangulaires de l'isthme. — 7, 7. Sillons latéraux de l'isthme. — 8. Tubercules quadrijumeaux.

2° Qu'elle est inégale, de couleur grise et sillonnée transversalement dans sa moitié postérieure, constituée par le sommet de l'éminence vermiculaire correspondante.

3° Qu'au niveau du point de réunion de ces deux moitiés, la paroi supérieure, sensiblement élargie, présente : sur la ligne médiane, la luette libre et flottante; sur les côtés, l'extrémité supérieure des amygdales, et au-dessus de celle-ci, les valvules de Tarin.

C. — Les *bords* du ventricule se divisent en *supérieurs* et *inférieurs*. Les *supérieurs* répondent à la ligne d'union des pédoncules cérébelleux supérieurs avec la protubérance annulaire.

Les *inférieurs* sont formés par deux lamelles cellulo-fibreuses, dépendantes du névrilème du bulbe rachidien, étendues des parties latérales de celui-ci à la partie supérieure et interne des lobules tonsillaires, où elles se rapprochent sans cependant se réunir; en bas, ces lamelles se rapprochent aussi, mais sans arriver jusqu'au contact, et laissent entre elles un intervalle dont la largeur égale celle du bec du calamus scriptorius.

D. — Les *angles* ont été distingués, d'après leur situation relative, en *latéraux*, *supérieur* et *inférieur*. — Les *angles latéraux* correspondent au point de réunion des trois pédoncules cérébelleux, et à l'extrémité antérieure du corps rhomboïdal. Ils sont arrondis et très-courts.

L'*angle supérieur* se continue avec l'aqueduc de Sylvius. — Cet aqueduc, creusé sous la partie médiane des tubercules quadrijumeaux, présente à sa partie inférieure un sillon longitudinal. Son extrémité antérieure s'ouvre dans le ventricule moyen, immédiatement au-dessous de la commissure postérieure du cerveau; il établit par conséquent une communication entre le troisième et le quatrième ventricule. (Fig. 477.).

L'*angle inférieur* présente aussi un orifice qui est limité : 1° en bas, par le bec du calamus; 2° en haut, par une petite lamelle triangulaire à sommet postérieur, située entre le vermis inférieur et les amygdales, lamelle très-variable dans ses dimensions; 3° sur les côtés, par les lamelles qui forment les bords inférieurs de la cavité ventriculaire. — Le contour de cet orifice est inégal; lorsqu'on soulève le bulbe rachidien pour l'examiner, il représente assez bien un bec d'oiseau dont les deux mandibules seraient largement écartées. Il a pour usage d'établir une facile communication entre les ventricules cérébraux et cérébelleux d'une part, et l'espace sous-arachnoïdien de l'autre. Son existence est constante et ne saurait être considérée avec quelques auteurs comme le résultat d'une déchirure. Qu'on use de toutes les précautions nécessaires pour prévenir sur ce point une solution de continuité, ou qu'on soulève sans ménagement le bulbe, il se présente avec des caractères toujours les mêmes, caractères qui varieraient certainement si cet orifice était artificiel.

Plexus choroïdes du quatrième ventricule. — Ces petits plexus, que

Vicq d'Azyr a bien représentés, naissent par une extrémité déliée au niveau de la lamelle médiane de l'orifice inférieur du ventricule, s'accolent aux lamelles latérales puis contournent avec ces lamelles les corps restiformes pour se porter en haut et en dehors vers les lobules du pneumogastrique, sur le côté interne desquels ils se terminent par un renflement très-manifeste.

§ 5. — Texture du cervelet.

Les deux substances qui composent le cervelet sont constituées comme celles du cerveau. Si elles en diffèrent, c'est surtout par leur proportion et leur répartition. La substance grise présente cependant quelques caractères qui lui sont propres.

Nous avons vu que cette substance ne forme qu'une petite partie de la masse totale du cerveau. Elle constitue la moitié au moins de la masse du cervelet. L'élément cellulaire ou actif du système nerveux est donc ici beaucoup plus abondant.

Dans le cerveau, la substance grise recouvre toute sa périphérie; elle forme en outre plusieurs amas assez considérables, qui entrent pour une part fort importante dans la composition des corps striés et des couches optiques, lesquels sont quelquefois désignés sous le nom générique de *ganglions cérébraux*. Dans le cervelet, cette substance se rassemble presque exclusivement à sa périphérie; elle s'y présente aussi sous l'aspect d'une lame ondulée. Mais ces ondulations sont beaucoup plus prononcées et plus nombreuses. Si on pouvait la déplisser, elle formerait une sphère qui différerait peu probablement de la sphère cérébrale. — On ne trouve de substance grise dans le centre du cervelet qu'au niveau des corps rhomboïdaux, où elle conserve encore sa forme lamelleuse et ondulée.

La substance grise périphérique du cervelet a été considérée par les anciens comme formée de deux couches, l'une externe ou superficielle, d'un gris pâle, l'autre interne ou profonde, d'un jaune rougeâtre. M. Baillarger, qui en a fait une étude plus approfondie, a remarqué que lorsqu'elle est divisée en tranches minces, verticales, elle présente la même stratification que la couche corticale du cerveau. En procédant de dedans en dehors, elle comprend trois couches transparentes et trois couches opaques ou médullaires, alternativement superposées; la plus profonde est grise, la plus superficielle blanche. De ces six lames, les trois premières ou profondes constituent la couche jaune des auteurs anciens, et les trois dernières, ou superficielles, leur couche grise.

La couche jaune, formée par la superposition de deux lames transparentes et d'une lame opaque, très-mince, comprend dans sa composition : 1° des cellules nerveuses, multipolaires, peu nombreuses et très-petites, dont le diamètre varie de $0^{mm},010$ à $0^{mm},015$; 2° des tubes nerveux qui

s'entrecroisent, et qui forment à un réseau à mailles très-serrées; 3° un très-grand nombre de myélocytes semblables à ceux que nous avons déjà rencontrés dans la substance grise du cerveau; 4° une substance amorphe, granulée (substance conjonctive de quelques auteurs).

La couche grise, constituée par la superposition de deux lames opaques et d'une lame transparente intermédiaire, est remarquable surtout par la présence d'une foule de grosses cellules arrondies, découvertes par Purkynje. Le diamètre de ces cellules varie de $0^{mm},030$ à $0^{mm},060$. Elles présentent deux ou trois prolongements, plus rarement quatre. L'un de ceux-ci, extrêmement délié, se dirige en dedans. Les autres, relativement énormes, se dirigent en dehors en se divisant et subdivisant, en sorte que chacun d'eux devient le point de départ d'un faisceau de fibrilles, dont les unes s'anastomosent avec celles des cellules voisines, tandis que les autres vont très-probablement se continuer avec les tubes de la substance médullaire. Indépendamment de ces grosses cellules et des tubes, la couche grise contient aussi une certaine quantité de substance granulée.

La substance blanche ou médullaire se compose de tubes nerveux, qui sont rassemblés en deux gros faisceaux principaux, représentant chacun une sorte de gerbe. Par une de leurs extrémités ces gerbes répondent aux corps rhomboïdaux, c'est-à-dire à l'origine des trois pédoncules cérébelleux. Par l'extrémité opposée, largement épanouie, elles se dirigent vers la périphérie des hémisphères du cervelet, en s'irradiant dans tous les sens et en se décomposant en couches concentriques de plus en plus minces, les plus considérables occupant le centre des lobes, les moyennes le centre des lobules, les autres le centre des lames et lamelles. Les plus minimes sont réductibles encore en plusieurs feuillets représentant chacun un petit éventail. — Les tubes nerveux qui entrent dans la composition de ces faisceaux radiés ne diffèrent nullement du reste de ceux qui forment la couronne rayonnante de Reil; leur extrémité terminale pénètre dans les deux couches de la substance corticale, où ils se continuent avec les prolongements des cellules multipolaires.

La structure des corps rhomboïdaux rappelle celle des hémisphères cérébelleux. L'un et l'autre sont formés aussi à leur périphérie par une lame onduleuse, essentiellement composée de cellules nerveuses, et dans leur partie centrale de tubes irradiés dans tous les sens. Ces tubes se continuent à leur point de départ avec ceux des trois pédoncules, et à leur extrémité terminale avec ceux de la gerbe correspondante, par l'intermédiaire des cellules du corps rhomboïdal ou olive cérébelleuse.

Les *artères du cervelet*, au nombre de trois pour chacune de ses moitiés, naissent : l'inférieure et postérieure, de la vertébrale; l'inférieure et antérieure, de la partie moyenne du tronc basilaire; la supérieure, de la partie terminale de ce tronc. Elles diffèrent de celles du cerveau : 1° par

leur situation : ces artères ne rampent pas dans la profondeur des sillons, mais à la surface de l'organe ; 2° par leurs flexuosités plus prononcées, en rapport avec le nombre plus considérable des rameaux qu'elles fournissent.

Les *veines* sont indépendantes des artères et beaucoup moins sinueuses que celles-ci. Elles vont se terminer dans les sinus latéraux, dans les sinus pétreux supérieurs et dans le sinus droit.

Le réseau formé par l'anastomose de tous ces vaisseaux artériels et veineux constitue la portion cérébelleuse de la pie-mère. Cette portion cérébelleuse est plus déliée, plus délicate, moins résistante que la portion cérébrale. En pénétrant dans les anfractuosités, celle-ci s'applique à elle-même, en sorte que les circonvolutions se trouvent partout séparées les unes des autres par deux feuillets adossés. Mais il n'en est pas ainsi pour les circonvolutions du cervelet; dans la partie profonde des sillons principaux et dans presque tous les sillons de second ordre, les deux feuillets se confondent. Souvent même cet unique feuillet ne descend pas jusqu'au fond des sillons, ou bien il n'est plus représenté à cette profondeur que par les vaisseaux qui s'en détachent pour pénétrer dans la substance nerveuse.

La substance grise formant la moitié environ de la masse totale du cervelet, et cette substance étant très-riche en vaisseaux, on peut dire d'une manière générale que cet organe est plus vasculaire que le cerveau.

ARTICLE III

DE L'ISTHME DE L'ENCÉPHALE

L'*isthme de l'encéphale* est cette portion de la masse encéphalique qui relie le cerveau au cervelet et au bulbe rachidien. Il est situé au-dessous du premier, au devant du second, au-dessus du troisième, sur la moitié supérieure de la gouttière basilaire, dont il partage la direction.

Son aspect est très-différent, suivant qu'on l'examine par sa partie supérieure, par sa partie inférieure ou par ses parties latérales.

Vu par sa partie supérieure, l'isthme de l'encéphale revêt la figure d'un plan allongé d'avant en arrière, assez étroit, reliant le cerveau au cervelet, et surmonté dans sa moitié antérieure de quatre tubercules.

Vu par sa partie inférieure, il se présente sous la forme d'un renflement, duquel partent en divergeant quatre grosses colonnes médullaires : deux supérieures qui plongent dans les hémisphères cérébraux, deux inférieures qui pénètrent dans les hémisphères cérébelleux.

Vu par ses parties latérales, il est creusé d'un sillon antéro-postérieur, très-accusé, qui le divise en deux étages.

Considéré dans son mode de conformation, l'isthme de l'encéphale se compose en effet de deux plans superposés :

1° D'un plan supérieur, de figure rectangulaire, étendu à la manière d'une commissure du cerveau au cervelet ;

2° D'un plan inférieur, beaucoup plus long et plus épais, de forme rayonnée, constitué dans sa partie centrale par la *protubérance annulaire*, en avant par les pédoncules cérébraux, en arrière et de chaque côté par les pédoncules cérébelleux moyens.

Ces deux plans sont reliés entre eux à droite et à gauche par un faisceau triangulaire qui monte obliquement de l'inférieur vers le supérieur, et qui porte le nom de *faisceau triangulaire de l'isthme*.

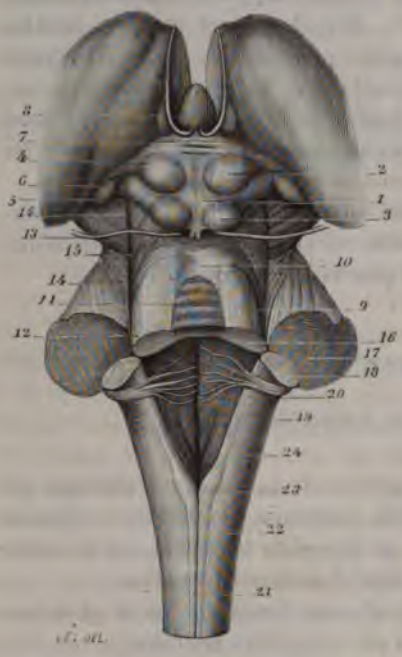

Fig. 491. — *Plan supérieur de l'isthme de l'encéphale* (*).

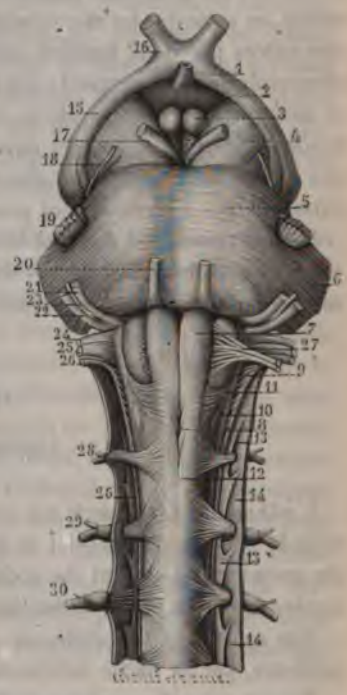

Fig. 492. — *Plan inférieur de cet isthme* (*).

Fig. 491. — 1. Tubercules quadrijumeaux. — 2. Tubercules antérieurs ou éminences *nates*. — 3. Tubercules postérieurs ou éminences *testes*. — 4 Tractus qui s'étend des éminences *nates* au corps genouillé externe. — 5. Cordon qui relie les éminences *testes* au corps genouillé, interne — 6. Corps genouillé interne. — 7. Commissure postérieure du cerveau. — 8. Glande pinéale renversée en avant pour laisser voir les éminences *nates*. — 9. Pédoncule cérébelleux supérieur. — 10. Valvule de Vieussens. — 11. Lame grise de cette valvule. — 12. Coupe des deux lames, blanche et grise, qui forment sa moitié postérieure. — 13. Nerf pathétique. — 14. Sillon latéral de l'isthme. — 15. Ruban de Reil ou faisceau triangulaire de l'isthme. — 16. Pédoncule cérébelleux supérieur. — 17. Pédoncule cérébelleux moyen. — 18. Pédoncule cérébelleux inférieur. — 19. Paroi antéro-inférieure du quatrième ventricule. — 20. Nerf acoustique. — 21. Moelle épinière. — 22. Cordons médians postérieurs. — 23. Ses pyramides postérieures

§ 1. — Plan supérieur de l'isthme de l'encéphale.

Ce plan, obliquement dirigé en bas et en arrière, offre une longueur de 4 centimètres, une largeur de 2 centimètres, et une épaisseur moyenne de 3 à 4 millimètres.

Sa face supérieure, libre, regarde en haut et en arrière. Elle est recouverte : en avant, par la glande pinéale, la toile choroïdienne et le bourrelet du corps calleux ; en arrière, par l'extrémité la plus saillante de l'éminence vermiculaire supérieure.

Sa face inférieure répond : en avant, aux pédoncules cérébraux, avec lesquels elle se confond ; en arrière, à la partie la plus élevée du quatrième ventricule qu'elle contribue à former.

Ses bords, un peu arrondis, s'unissent au niveau du sillon latéral de l'isthme avec la protubérance et les pédoncules cérébraux.

Son extrémité antérieure se continue avec les couches optiques, et la postérieure avec le centre médullaire du cervelet.

Le plan supérieur de l'isthme de l'encéphale est essentiellement constitué par deux faisceaux et parallèles qui s'étendent du cerveau au cervelet : les *pédoncules cérébelleux supérieurs*. Ces pédoncules sont recouverts, dans leur moitié antérieure, par quatre saillies mamelonnées connues sous le nom de *tubercules quadrijumeaux*. Ils sont reliés l'un à l'autre en arrière par une lamelle très-mince, la *valvule de Vieussens*

A. *Pédoncules cérébelleux supérieurs*. — Ces pédoncules, appelés aussi *processus cerebelli ad testes* par Haller, *processus cerebelli ad cerebrum* par Drelincourt, s'étendent du centre médullaire du cervelet jusqu'aux couches optiques qu'ils traversent. Ils sont aplatis de haut en bas et un peu plus épais en dehors qu'en dedans.

Leur face supérieure, libre en arrière, est recouverte en avant par le faisceau triangulaire de l'isthme et par les tubercules quadrijumeaux, sous lesquels ils s'engagent pour se prolonger jusqu'au cerveau.

Leur face inférieure répond antérieurement aux pédoncules cérébraux,

Fig. 492. — 1. Tige pituitaire. — 2. Corps cendré. — 3. Tubercules mamillaires. — 4. Pédoncule cérébral. — 5. Protubérance annulaire. — 6. Origine du pédoncule cérébelleux moyen. — 7. Extrémité supérieure du bulbe rachidien et pyramide antérieure. — 8. Entrecroisement de ces pyramides. — 9. Corps olivaires. — 10. Tubercule cendré de Rolando. — 11. Fibres arciformes. — 12. Extrémité supérieure de la moelle épinière. — 13, 13. Ligament dentelé. — 14, 14. Dure-mère rachidienne. — 15. Bandelette des nerfs optiques. — 16. Chiasma des nerfs optiques. — 17. Nerf moteur oculaire commun. — 18. Nerf pathétique. — 19. Nerf trijumeau. — 20. Nerf moteur oculaire externe. — 21. Nerf facial. — 22. Nerf acoustique. — 23. Nerf de Wrisberg. — 24. Nerf glosso-pharyngien. — 25. Nerf pneumogastrique. — 26, 26. Nerf spinal. — 27. Nerf grand hypoglosse. — 28. Première paire cervicale. — 29. Deuxième paire cervicale. — 30. Troisième paire cervicale.

avec lesquels elle se confond en partie. Dans le reste de son étendue, elle contribue à former la paroi supérieure du quatrième ventricule.

Leur bord interne se continue, en arrière, avec la valvule de Vieussens. Par les fibres qui répondent à la moitié antérieure de ce bord, les deux pédoncules s'entrecroisent.

Leur bord externe répond au sillon latéral de l'isthme, au niveau duquel il s'unit à la protubérance annulaire et aux pédoncules cérébraux.

Leur extrémité postérieure se perd dans la partie médiane du centre médullaire du cervelet. Elle est située au-dessus de l'extrémité correspondante du pédoncule cérébelleux inférieur, dont elle croise presque perpendiculairement la direction.

Leur extrémité antérieure, en s'engageant sous les tubercules quadrijumeaux, s'élargit et s'amincit; elle contribue à former les pédoncules cérébraux, et plonge avec ceux-ci dans les couches optiques.

Les pédoncules cérébelleux supérieurs sont formés de fibres parallèles et antéro-postérieures. Ils représentent pour le cerveau et le cervelet une double commissure antéro-postérieure.

B. *Tubercules quadrijumeaux.* — Ils sont situés au-dessus des pédoncules cérébraux et des pédoncules cérébelleux supérieurs, au-dessous de la glande pinéale et de la toile choroïdienne qui les sépare du bourrelet du corps calleux, en arrière du troisième ventricule, au devant du vermis supérieur qui les recouvre en partie.

Un sillon antéro-postérieur, médian et rectiligne, sépare les tubercules du côté droit de ceux du côté gauche. Un sillon transversal et curviligne sépare les tubercules antérieurs des postérieurs.

Les tubercules antérieurs, ou *éminences nates*, sont plus volumineux que les postérieurs. Une légère dépression, sur laquelle repose la base de la glande pinéale, existe à leur partie antérieure et interne.

Leur couleur est d'un blanc terne. Ils offrent la forme d'un ovoïde dont la grosse extrémité regarde en avant et en dehors. Leur grand axe, incliné en arrière et en dedans, irait s'entrecroiser avec celui du côté opposé, un peu au devant de la colonne de la valvule de Vieussens.

De leur extrémité antéro-externe on voit partir de chaque côté un petit groupe de fibres, ordinairement peu apparentes, qui contournent le corps genouillé interne pour se rendre au corps genouillé externe.

Les tubercules postérieurs et inférieurs, plus connus sous le nom d'*éminences testes*, diffèrent des précédents, non-seulement par leur moindre volume, mais aussi par leurs limites, qui sont mieux accusées; par leur couleur, qui est plus blanche; par leur forme, qui est moins allongée, et par leur saillie, qui est plus prononcée.

De leur partie externe part un cordon qui se dirige en dehors et en avant vers le corps genouillé interne, dans lequel il se termine.

Les tubercules quadrijumeaux se composent de substance blanche et de substance grise. La première les entoure et leur forme une écorce très-mince. La seconde constitue la presque totalité de leur volume.

C. *Valvule de Vieussens.* — La valvule de Vieussens, *lame médullaire moyenne du cervelet* de Vicq d'Azyr, est une lamelle de substance blanche et grise, située en arrière des tubercules quadrijumeaux, entre les deux pédoncules cérébelleux supérieurs qu'elle unit l'un à l'autre.

Sa longueur varie de 12 à 15 millimètres et sa largeur de 6 à 8. Extrêmement mince en avant, elle l'est un peu moins dans ses deux tiers inférieurs, dont l'épaisseur cependant n'excède pas un millimètre.

Sa direction est oblique de haut en bas et d'avant en arrière, et sa figure assez régulièremeut rectangulaire.

Sa face supérieure, tournée en arrière et légèrement convave, répond au vermis supérieur, dont la sépare un prolongement de la pie-mère. Cette face est exclusivement formée par une lame blanche dans son tiers supérieur. Mais elle est recouverte dans ses deux tiers inférieurs par une couche de substance grise, arrondie en avant et plissée transversalement. La couche blanche sous-jacente envoie un mince prolongement dans chacun de ces plis, au nombre de quatre en général, plus rarement de trois ou cinq. Chacun d'eux représente, par conséquent, un rudiment de lamelle cérébelleuse, lamelles qui se voient très-bien sur une coupe médiane de la valvule de Vieussens.

La face inférieure de cette valvule, légèrement convexe et tournée en avant, contribue à former la paroi supérieure du quatrième ventricule. Elle s'applique inférieurement à la luette, et sépare ainsi l'une de l'autre, à leur extrémité antérieure, les deux éminences vermiculaires.

Ses bords, antéro-postérieurs et parallèles, s'unissent au bord interne des pédoncules cérébelleux supérieurs.

Son extrémité postérieure se continue, par sa couche blanche ou profonde, avec le centre médullaire du lobe médian du cervelet et, par sa couche superficielle, avec la substance grise périphérique.

Son extrémité antérieure se continue avec la lame blanche qui recouvre les éminences *testes*. Au niveau de cette continuité, on observe sur la ligne médiane un petit faisceau arrondi, extrêmement court et obliquement descendant, qui se perd presque aussitôt sur la valvule. Il est quelquefois simple, mais se bifurque le plus habituellement à son extrémité inférieure, je l'ai même vu se partager en trois branches, une moyenne plus grosse et deux latérales : ce faisceau porte les noms de *frein*, de *colonne* de la valvule de Vieussens. (Fig. 491.)

De chaque côté du frein de la valvule part un sillon d'abord transversal, qui limite en arrière les tubercules quadrijumeaux, et qui se dévie ensuite pour se prolonger en avant jusqu'aux corps genouillés internes. C'est sur

la première portion, ou portion transversale de ce sillon, que prennent naissance les nerfs de la quatrième paire. Il existe souvent au-dessous de la colonne de la valvule de Vieussens un tractus médullaire transversal aussi, qui semble réunir ces deux nerfs à leur origine.

La valvule de Vieussens est une dépendance du lobe médian du cervelet. Recouverte d'une lame grise plissée, qui contient dans chacun de ses plis un prolongement de substance blanche, elle représente, non une simple demi-lamelle cérébelleuse, mais bien un très-petit lobule du cervelet, dont toutes les lamelles sont implantées sur une base commune.

Cette lame commune se compose de fibres antéro-postérieures qui émanent pour la plupart du centre médullaire du cervelet. Mais quelques-unes proviennent aussi du faisceau triangulaire de l'isthme. Ces dernières, dont le nombre est très-variable, et dont l'existence ne paraît pas constante, se détachent du bord postérieur du faisceau ; elles décrivent sur les pédoncules cérébelleux supérieurs une courbe à concavité postérieure.

§ 2. — Plan inférieur de l'isthme de l'encéphale

Nous avons vu que ce plan inférieur, de figure rayonnée, donne naissance par sa partie centrale à quatre prolongements : deux antérieurs, ce sont les *pédoncules cérébaux;* deux postérieurs, qui s'étendent de la protubérance dans les hémisphères du cervelet, ce sont les *pédoncules cérébelleux moyens*. (Fig. 493.)

Les anciens, qui sacrifiaient quelquefois dans leur langage la sévérité au pittoresque, voyaient dans la disposition de ces différentes parties l'image d'un crustacé pénétrant par ses membres antérieurs dans le cerveau, et par les postérieurs dans le cervelet. Pour eux, le centre autour duquel rayonnent ces divers prolongements n'était que le chapiteau ou le couronnement de la moelle épinière; de là le nom de *moelle allongée* qu'ils avaient donné à cette partie centrale, et ceux de *bras*, de *jambes*, de *queue de la moelle allongée*, qu'ils imposèrent, le premier aux pédoncules cérébraux, le second aux pédoncules cérébelleux moyens, le troisième au bulbe rachidien.

A. *De la protubérance et de ses prolongements.*

1° **Protubérance annulaire.** — Ce renflement central, appelé aussi *pont de Varole*, *nœud de l'encéphale* par Sœmmerring, *mésocéphale* par Chaussier, *corps de la moelle allongée* par quelques auteurs, est situé sur la moitié supérieure de la gouttière basilaire, au-dessous du cerveau, au devant du cervelet, au-dessus du bulbe rachidien.

Le volume de la protubérance annulaire est en raison directe de celui

des hémisphères du cervelet. Il arrive chez l'homme à ses plus grandes dimensions, mais diminue de plus en plus chez les mammifères à mesure que les lobes latéraux de cet organe s'atrophient, et se réduit à ses plus minimes proportions lorsque celui-ci ne se trouve plus représenté que par son lobe médian. Les trois principaux diamètres de la protubérance ne présentent, du reste, que de très-faibles différences.

Bien qu'arrondie inférieurement et sur les côtés, elle tend à se rapprocher de la forme cubique. On peut donc lui considérer six faces.

La *face antérieure*, inclinée en bas, est convexe dans le sens transversal. Elle présente : 1° sur la ligne médiane, un sillon qui répond au tronc basilaire; 2° de chaque côté de ce sillon, une légère saillie longitudinale produite par le relief des faisceaux pyramidaux du bulbe qui passent à travers la protubérance pour aller concourir à la formation des pédoncules cérébraux; 3° en dehors de cette saillie, l'origine apparente des nerfs de la cinquième paire.

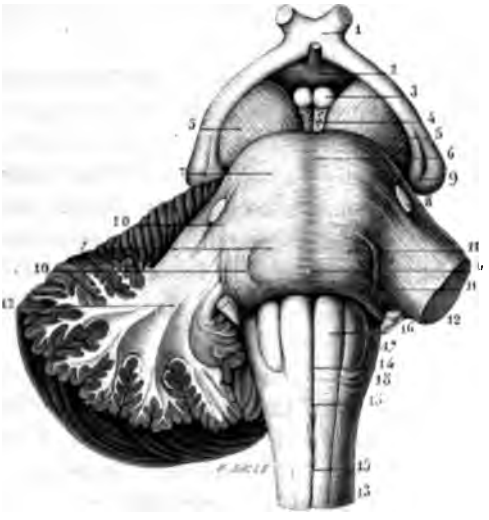

FIG. 493. — *Protubérance annulaire et pédoncules cérébelleux moyens* (d'après Hirschfeld).

1. Chiasma des nerfs optiques. — 2. Corps cendré et tige pituitaire. — 3. Tubercules mamillaires. — 4. Espace interpédonculaire et substance perforée postérieure. — 5. Pédoncule cérébral. — 6. Sillon médian de la protubérance annulaire. — 7. Saillie qui limite ce sillon de chaque côté. — 8. Origine du nerf trijumeau. — 9. Faisceaux transverses supérieurs de la protubérance. — 10, 10. Ses faisceaux moyens. — 11, 11. Ses faisceaux inférieurs s'engageant sous les précédents. — 12, 12. Pédoncules cérébelleux moyens; le pédoncule gauche est divisé près de son origine; le pédoncule droit est en partie étalé pour montrer l'épanouissement de ses fibres dans l'hémisphère cérébelleux correspondant. — 13. Bulbe rachidien. — 14. Sillon médian du bulbe. — 15, 15. Entre-croisement des pyramides. — 16. Pyramides antérieures. — 17. Corps olivaire. — 18. Fibres arciformes.

Toute cette face est sillonnée de stries transversales et curvilignes dues à la présence de fibres nerveuses qui se dirigent dans le même sens, et qu'on peut diviser avec Rolando en trois groupes.

Les supérieures suivent d'abord une direction horizontale. Parvenues sur les côtés de la protubérance, elles descendent en passant en dehors des nerfs de la cinquième paire et dans l'intervalle de leurs deux racines, puis se contournent de bas en haut pour aller former la partie supérieure et externe des pédoncules cérébelleux moyens. Les plus élevées répondent au sillon latéral de l'isthme; elles se distinguent des autres par les flexuosités qu'on observe quelquefois sur leur trajet.

Les fibres inférieures, très-multipliées, suivent une direction transversale. Elles forment la partie centrale des pédoncules cérébelleux.

Les fibres moyennes décrivent une courbure demi-circulaire, dont la concavité regarde en dedans et en arrière. Elles passent en dedans de l'origine des nerfs trijumeaux, au devant des fibres inférieures, qu'elles recouvrent en les croisant obliquement, et descendent jusqu'au voisinage du bulbe. Ce troisième groupe de fibres forme la partie antéro-inférieure des pédoncules cérébelleux moyens.

La *face postérieure* de la protubérance, tournée en haut, fait partie de la paroi inférieure du quatrième ventricule. On remarque sur sa partie médiane un sillon qui prolonge en haut la tige du calamus scriptorius, et de chaque côté de celui-ci deux saillies, dont l'une, inférieure, répond au coude du facial, et la supérieure au noyau d'origine du nerf moteur oculaire externe. Par ses parties latérales, la face postérieure s'unit aux pédoncules supérieurs du cervelet et au faisceau latéral de l'isthme.

La *face supérieure* se continue avec les pédoncules cérébraux. Aucune ligne de démarcation ne la distingue de ceux-ci en arrière. Elle en est séparée en avant par un sillon transversal, fortement déprimé sur la ligne médiane, où il correspond au sommet de l'espace interpédonculaire. Les fibres les plus élevées de la protubérance, en se déprimant à droite et à gauche, forment de chaque côté une sorte de collier demi-circulaire qui embrasse l'origine des pédoncules cérébraux.

La *face inférieure* se continue avec la base du bulbe rachidien, dont la sépare en avant et sur les côtés un sillon transversal, un peu plus que demi-circulaire. La partie médiane de ce sillon revêt l'aspect d'une petite pyramide à base triangulaire; ses extrémités, plus larges, plus profondes et arrondies, portent le nom de *fossettes latérales du bulbe*. Sur les côtés de la fossette pyramidale, on remarque les nerfs de la sixième paire ou moteurs oculaires externes : les fossettes latérales sont le point de départ du nerf facial et du nerf acoustique.

Les *faces latérales* se confondent avec les pédoncules cérébelleux moyens, au niveau d'un plan fictif passant en dehors des trijumeaux.

2° Pédoncules cérébelleux moyens. — Ces pédoncules sont situés sur le prolongement des fibres transversales de la protubérance, qui se contournent et se condensent en faisceaux pour les constituer. (Fig. 493.)

Leur volume est plus considérable que celui des pédoncules cérébelleux supérieurs, mais plus petit que celui des pédoncules cérébraux. — Ils se dirigent obliquement en dehors et en arrière pour se perdre, après un court trajet, dans la partie antérieure des hémisphères du cervelet. — Tous deux sont aplatis de haut en bas et d'arrière en avant.

Leur face antéro-inférieure, libre et convexe, se trouve en partie recouverte par les lobules correspondants du cervelet, et surtout par le lobule des pneumogastriques ; elle répond au rocher.

Leur face postéro-supérieure se confond dès son origine avec le centre médullaire des hémisphères cérébelleux.

Constitués par le prolongement des fibres transversales de la protubérance, les pédoncules cérébelleux moyens forment avec ces dernières une large commissure qui unit les hémisphères du cervelet, comme le corps calleux unit les hémisphères du cerveau.

3° Pédoncules cérébraux. — Ces pédoncules revêtent la forme de deux grosses colonnes blanches, obliquement ascendantes, étendues de la protubérance aux couches optiques et aux corps striés. La bandelette des nerfs optiques qui les contourne établit leur limite antérieure.

La longueur de ces colonnes varie de 15 à 18 millimètres. — Leur volume est en raison directe de celui des hémisphères cérébraux.

Cylindriques et très-rapprochés à leur point de départ, les pédoncules cérébraux se dépriment de haut en bas et s'élargissent d'avant en arrière à mesure qu'ils se rapprochent des couches optiques.

Leur *face antéro-inférieure*, convexe, offre des stries longitudinales résultant de la juxtaposition des faisceaux fibreux qui les composent. Elle répond au confluent central du liquide céphalo-rachidien. (Fig. 493.)

Leur *face interne*, moins arrondie que la précédente, présente un sillon longitudinal sur lequel on remarque : 1° une ligne noirâtre correspondante au *locus niger* du pédoncule ; 2° une série de radicules qui convergent pour former le nerf moteur oculaire commun. — Elle s'unit à celle du côté opposé par l'intermédiaire d'une lamelle blanche, triangulaire, criblée de pertuis vasculaires, dont la base répond aux tubercules mamillaires et le sommet à la protubérance. Cette lamelle, décrite par Vicq d'Azyr sous le nom de *substance perforée postérieure*, est creusée en gouttière sur ses deux faces, qui répondent, l'une à l'espace interpédonculaire, l'autre au bord postérieur du ventricule moyen.

Leur *face externe* est contiguë à la circonvolution de l'hippocampe. Elle forme la lèvre interne des parties latérales de la grande fente cérébrale. La bandelette des nerfs optiques la croise obliquement. (Fig. 468.)

Leur *face postéro-supérieure* est recouverte par les tubercules quadrijumeaux et par les faisceaux triangulaires de l'isthme qui les séparent de ces tubercules.

B. *Structure de la protubérance et de ses prolongements.*

a. **Structure de la protubérance.** — Comme les autres parties de l'encéphale, elle se compose de substance blanche et de substance grise. Celle-ci en forme le tiers environ; elle occupe son épaisseur et recouvre toute sa face postérieure. La substance blanche est disposée par couches transversales et longitudinales, qui se succèdent dans un ordre alternatif.

Pour étudier la structure de la protubérance, il convient de mettre en usage deux procédés bien différents, mais l'un et l'autre utiles. Le premier consiste à suivre, avec le manche du scalpel, les faisceaux blancs qu'elle contient, en passant des plus superficiels aux plus profonds. Dans le second, on la durcit en l'immergeant dans l'acide chromique dilué ou les bichromates alcalins. On la divise ensuite en tranches minces et transparentes qu'on colore avec le carminate d'ammoniaque; puis on soumet celles-ci à l'examen microscopique.

1. *Étude de la protubérance à l'état frais, et à l'aide du scalpel.* — Le mésocéphale étant situé sur un plan horizontal et sa face antéro-inférieure dirigée en haut, si on enlève avec l'extrémité libre du manche d'un scalpel toute la partie qui dépasse le niveau du bulbe rachidien, on voit les faisceaux situés à droite et à gauche du sillon antérieur de celui-ci se prolonger dans l'épaisseur de la protubérance en affectant une direction légèrement divergente, et en augmentant progressivement de largeur et d'épaisseur, puis se continuer, sans ligne de démarcation, au-dessus du mésocephale, avec le plan antéro-inférieur des pédoncules cérébraux. Or, nous verrons plus loin que les faisceaux situés à droite et à gauche du sillon antérieur du bulbe ou les *pyramides antérieures*, se composent de deux portions bien distinctes : l'une superficielle et arrondie qui se continue en bas avec les cordons latéraux de la moelle épinière, l'autre profonde, de forme prismatique et triangulaire qui se continue avec les cordons postérieurs de ce prolongement. La première ou *portion motrice* ne fait donc que traverser la protubérance pour devenir libre sur le pédoncule cérébral. La seconde ou *portion sensitive* la traverse aussi en marchant parallèlement à la précédente; elle est d'abord immédiatement accolée à la portion motrice; mais à mesure qu'elle s'élève, elle s'en écarte, devient ainsi de plus en plus profonde, et se porte en même temps en dehors, de telle sorte qu'arrivée sur le pédoncule cérébral elle longe sa partie externe.

Pour voir cette portion sensitive des pyramides il faut enlever non-seulement la portion motrice mais une couche de substance grise dont l'épaisseur

s'accroît de bas en haut. Au niveau du pédoncule cérébral les cellules de cette couche grise contiennent des granulations pigmentaires en grand nombre; elles forment à cette hauteur un noyau transversal, curviligne, de couleur noire, qui sépare les portions motrice et sensitive et qui constitue le *locus niger* de Sœmmerring.

En procédant des parties superficielles vers les parties profondes, on rencontre donc sur la protubérance : 1° une épaisse couche de substance blanche à fibres transversales qui se continue avec les pédoncules cérébelleux moyens; 2° la portion motrice des pyramides longitudinalement dirigée et comprise dans l'épaisseur d'une large couche de substance grise; 3° plus profondément la portion sensitive des mêmes pyramides, parallèle à la précédente, mais plus largement étalée, et entourée aussi de substance grise; 4° sur un point plus rapproché encore du plancher du quatrième ventricule, un troisième faisceau longitudinal, entrecoupé de fibres transversales, représentant le prolongement des cordons antérieurs de la moelle épinière; 5° enfin sur la surface même de ce plancher, une couche grise très-mince.

2. *Étude de la protubérance à l'aide des coupes et du microscope.* L'examen de ces coupes confirme la description qui précède. En les multipliant et en les observant dans l'ordre suivant lequel elles se succèdent, elles permettent de mieux saisir les proportions relatives des deux substances du mésocéphale. Elles nous montrent en outre d'autres détails importants que le microscope seul peut mettre en lumière.

Toutes ces coupes et celles que nous utiliserons plus loin pour l'étude de la structure du bulbe rachidien ont été faites par M. Mathias Duval, professeur agrégé de la Faculté, qui a bien voulu les mettre à ma disposition. Nous les avons observées pendant plusieurs mois consécutifs, tantôt ensemble et tantôt séparément, en nous communiquant nos impressions, et en contrôlant l'un par l'autre le résultat de nos recherches. Les faits que je vais exposer nous sont donc communs. Dans une note présentée à l'Académie des sciences au mois de février 1876, nous avons formulé les conclusions qui en découlent. Un anatomiste fort distingué qui depuis longtemps poursuit, avec beaucoup de succès, des recherches sur le système nerveux central, M. Pierret, a eu la bonté de me communiquer aussi quelques très-belles coupes de la protubérance et du bulbe; je remplis un devoir en lui adressant mes très-vifs remercîments. Si celles de M. Duval nous ont été plus utiles, c'est parce que cet anatomiste, les ayant beaucoup plus multipliées, nous avons pu suivre pas à pas toutes les modifications des parties blanche et grise qui les composent. — Parmi ces coupes transversales j'en donnerai quatre seulement, répondant : la première à son extrémité inférieure, la seconde et la troisième à sa partie moyenne, la dernière à son extrémité supérieure.

Sur les coupes minces et transparentes de la partie inférieure de la

protubérance, on remarque, en procédant d'avant en arrière : 1° une couche blanche dont les fibres curvilignes et transversalement dirigées se continuent de chaque côté avec celles des pédoncules cérébelleux moyens ;

Fig. 494.

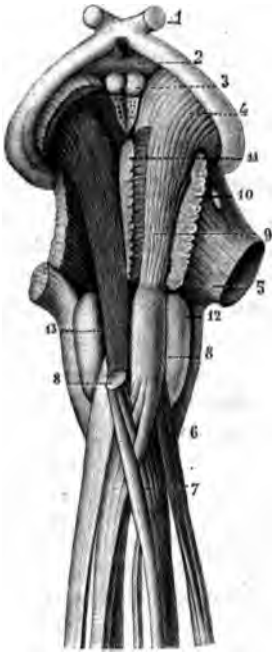

Fig. 495.

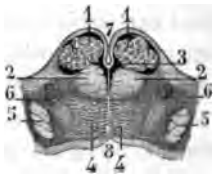

Fig. 496.

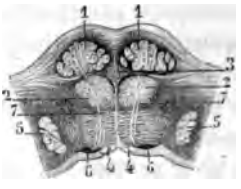

Fig. 497.

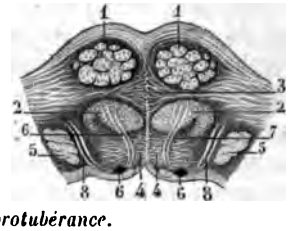

Structure de la protubérance.

Fig. 494. — *Portions motrice et sensitive des pyramides antérieures suivies à travers le bulbe rachidien et la protubérance.* — 1. Bandelette et chiasma des nerfs optiques. — 2. Corps cendré. — 3. Tubercules mamillaires. — 4. Pédoncule cérébral. — 5. Pédoncule cérébelleux moyen. — 6. Cordon antérieur de la moelle épinière déjeté en dehors, se déviant supérieurement pour contourner les cordons latéraux et postérieurs au niveau de leur entre-croisement. — 7. Cordon latéral droit s'entre-croisant avec celui du côté opposé. — 8. Portion motrice des pyramides qui a été divisée à gauche pour laisser voir la portion sensitive sous-jacente. — 9. Cette même portion motrice qui traverse la protubérance pour se prolonger ensuite sur les pédoncules cérébraux. — 10. Coupe des fibres superficielles de la protubérance. — 11. Couche grise qui sépare la portion motrice de la portion sensitive. — 12. Olive. — 13. Portion sensitive contiguë à l'olive, et se prolongeant du bulbe dans la protubérance.

Fig. 495. — *Coupe de la base du bulbe au niveau de sa continuité avec la protubérance.* — 1, 1. Portion motrice des pyramides. — 2, 2. Portion sensitive. — 3. Noyau gris qui, en se développant, va séparer cette portion de la précédente. — 4, 4. Coupe des cordons antérieurs prolongés de la moelle. — 5. Grosse racine de la 5ᵉ paire. — 6, 6. Noyau d'origine du nerf facial. — 7. Sillon séparant les deux pyramides. — 8. Paroi inférieure du quatrième ventricule.

Fig. 496. — *Coupe de la protubérance au niveau de son bord inférieur.* — 1, 1. Portion motrice des pyramides. — 2, 2. Leur portion sensitive déjà en partie séparée de la précédente par le noyau gris compris dans leur intervalle. — 3. Ce noyau qui a pris un volume plus considérable. — 4, 4. Coupe des cordons antérieurs. — 5,5. Racine sensi-

2° sur la ligne médiane un raphé, manifestement formé par des fibres transversales aussi, plus profondes, qui s'entre-croisent en passant de l'un à l'autre côté : ce raphé se perd en avant dans la couche blanche superficielle, et se prolonge en arrière jusqu'au plancher du quatrième ventricule ; 3° à droite et à gauche de l'extrémité antérieure du raphé, un faisceau blanc arrondi, composé de fascicules très-inégaux et très-distincts : c'est la coupe de la *portion motrice* des pyramides antérieures, située sur le prolongement des cordons latéraux de la moelle ; 4° au-dessous de ces faisceaux, s'en présentent deux autres plus larges, mais non fasciculés : c'est la *portion sensitive* de ces pyramides, située sur le prolongement des cordons postérieurs ; un losange de substance grise la sépare de la précédente ; ce losange est traversé par des fibres blanches qui s'entre-croisent sur la ligne médiane, et qui se continuent en dehors avec celles des pédoncules cérébelleux moyens ; aux deux extrémités du losange, les portions motrice et sensitive, qui sur le bulbe rachidien sont contiguës, commencent à s'écarter l'une de l'autre ; cet intervalle, en passant des parties inférieures aux parties supérieures de la protubérance, s'accroîtra progressivement. Plus bas existent à droite

Fig. 498.

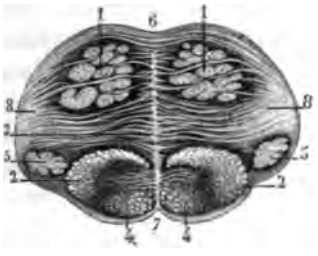

Fig. 499.

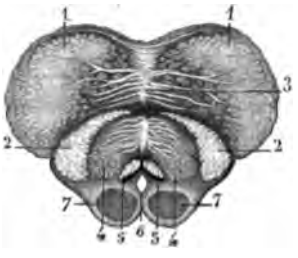

tive de la 5e paire. — 6, 6. Noyau d'origine du nerf moteur oculaire externe. — 7, 7. Noyau d'origine du nerf facial.

Fig. 497. — *Coupe de la protubérance intéressant son tiers inférieur.* — 1, 1. Portion motrice des pyramides. — 2, 2. Leur portion sensitive tout à fait indépendante de celle-ci. — 3. Noyau gris qui, en se développant et se prolongeant en dehors, l'isole de la précédente. — 4, 4. Cordons antérieurs de la moelle. — 5, 5. Grosse racine de la 5e paire. — 6, 6. Noyau d'origine des nerfs de la 6e paire. — 7, 7. Nerfs de la 6e paire ou moteurs oculaires externes. — 8, 8. Nerfs de la 7e paire qui vont contourner le noyau d'origine des nerfs de la 6e paire.

Fig. 498. — *Coupe de la protubérance au niveau de sa partie moyenne.* — 1, 1. Portion motrice des pyramides. — 2, 2. Leur portion sensitive. — 3. Substance grise et fibres transversales qui séparent ces deux portions. — 4, 4. Coupe des cordons antérieurs prolongés de la moelle. — 5, 5. Grosse racine de la 5e paire. — 6. Sillon de la face inférieure de la protubérance, au-dessous duquel on remarque le raphé qui la partage en deux moitiés symétriques. — 7. Sillon de la face supérieure de la protubérance. — 8, 8. Fibres transversales qui forment par leur réunion les pédoncules cérébelleux moyens.

Fig. 499. — *Coupe de la protubérance au niveau de son bord supérieur.* — 1, 1. Portion motrice des pyramides. — 2, 2. Leur portion sensitive qui se porte en dehors. — 3. Raphé et fibres transversales de la protubérance. — 4, 4. Coupe des cordons antérieurs traversés ici par les pédoncules cérébelleux supérieurs dont les fibres en s'entre-croisant forment aussi un raphé. — 5, 5. Noyau d'origine des nerfs de la 3e paire. — 6. Coupe de l'aqueduc de Sylvius. — 7, 7. Coupe des tubercules quadrijumeaux.

dans son étude de bas en haut ou de haut en bas, elle naîtra du bulbe ou du cervelet. Prenons-la à son émergence du cervelet ; elle descend obliquement vers l'angle inférieur du ventricule et conserve jusqu'à cette limite la dénomination de pédoncule cérébelleux ; plus bas elle devient parallèle à celle du côté opposé et prend alors le nom de corps restiforme. Dans cette dernière partie de son trajet, la colonne émanée du cervelet se trouve située entre la pyramide postérieure, et la corne postérieure qui la limite en dehors et en avant. Mais sa portion bulbaire et sa portion cérébelleuse offrent la même structure ; toutes deux sont formées à leur centre par la substance grise et à leur périphérie par la substance blanche.

La substance grise se présente sous l'aspect d'une traînée à contour vague et irrégulier, se terminant au niveau de l'extrémité inférieure des corps restiformes par une pointe effilée, et se prolongeant en haut dans la plus grande partie du pédoncule cérébelleux. Sur les coupes elle simule un simple noyau, généralement désigné sous le nom de *noyau des corps restiformes*. Quelques particules s'en détachent çà et là, de telle sorte qu'autour du noyau principal il existe sur certains points des noyaux accessoires reliés au précédent par des traînées linéaires.

La substance blanche entoure la substance grise et se mélange en partie à celle-ci. Ce qui la caractérise surtout, ce sont les prolongements innombrables qui naissent de toute sa longueur et de tout son contour, particulièrement de sa partie interne ; aussi voit-on sur les coupes transversales les pyramides latérales apparaître comme un véritable centre de rayonnement. Ces irradiations se répandent dans le bulbe en affectant les directions les plus diverses ; elles constituent les fibres arciformes.

4° *Fibres arciformes.* — Ces fibres ont été distinguées en internes et externes. Les unes et les autres proviennent de la même source ; toutes partent des corps restiformes dont elles représentent la terminaison ou l'origine selon qu'on les suit de haut en bas ou de bas en haut.

Les *fibres arciformes internes*, remarquables par leur extrême multiplicité, décrivent des arcades plus ou moins horizontales, dont la concavité regarde en dedans et en arrière. Elles naissent de la partie profonde des corps restiformes, sous l'aspect de faisceaux dont le volume s'accroît de bas en haut, en sorte que les plus considérables répondent constamment à la racine ascendante de la cinquième pa[illegible] et traversent [illegible]. On peut les diviser en deux groupes.

Le groupe inférieur se comp[illegible] ur la part, qui échangent de cont[illegible] it air réseau à mailles extrêm[illegible] subst grise. C'est surtout [illegible] ds et l disciples en Fran[illegible] Les f qui le constitu[illegible] ron jusq

elle est séparée de la portion motrice par une épaisse couche de substance grise fortement pigmentée, représentant le *locus niger;* cette couche pigmentaire l'entoure de tous côtés. En dedans et en arrière des portions sensitives se montrent les deux cordons antérieurs de la moelle séparés par un raphé médian, que forment les fibres des pédoncules cérébelleux supérieurs en s'entre-croisant.

Vus au microscope après durcissement, sur des coupes transversales, les trois cordons de la moelle épinière, que nous avons suivis à travers la protubérance, se prolongent dans les pédoncules, en conservant chacun leur situation primitive. La portion motrice des pyramides a perdu complétement son aspect fasciculé. La portion sensitive devient antéro-postérieure, puis tout à fait externe, et cesse alors d'être conoïde pour prendre la forme d'un croissant à concavité interne. Dans la concavité du croissant vient se loger le cordon antérieur de la moelle, séparé de celui du côté opposé par un espace angulaire qui s'allonge et s'agrandit de bas en haut. Ces cordons, traversés en bas par les fibres des pédoncules cérébelleux supérieurs, livrent passage plus haut aux radicules du nerf moteur oculaire commun, lesquelles, nées du noyau gris, précédemment mentionné, affectent d'abord une direction divergente; elles convergent au niveau du *locus niger*, pour constituer le tronc du nerf.

Les trois cordons de la moelle, arrivés à l'extrémité supérieure du pédoncule se terminent différemment. — Les cordons latéraux, ou portion motrice des pyramides, se rendent dans les corps striés, passent entre leurs deux noyaux pour aller constituer la couronne rayonnante de Reil, et

Fig. 500. Fig. 501.

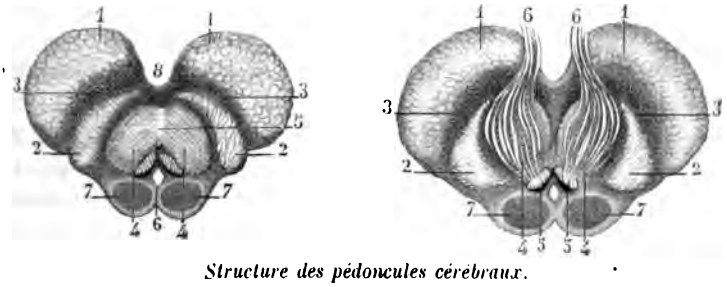

Structure des pédoncules cérébraux.

Fig. 500. — *Coupe des pédoncules cérébraux immédiatement au-dessus de la protubérance.* — 1, 1. Portion motrice des pyramides. — 2, 2. Leur portion sensitive. — 3, 3. Substance grise pigmentée ou *locus niger* qui sépare ces deux portions. — 4, 4. Cordons antérieurs traversés par les fibres des pédoncules cérébelleux supérieurs. — 5. Raphé formé par l'entre-croisement de ces fibres. — 6. Coupe de l'aqueduc de Sylvius. — 7, 7. Coupe des tubercules quadrijumeaux. — 8. Espace interpédonculaire.

Fig. 501. — *Coupe des pédoncules cérébraux au niveau de l'origine des nerfs moteurs oculaires communs.* — 1, 1. Portion motrice des pyramides. — 2, 2. Leur portion sensitive devenue externe. — 3, 3. *Locus niger.* — 4, 4. Filets radiculaires des nerfs moteurs oculaires communs. — 5, 5. Leur noyau d'origine. — 6, 6. Réunion de ces filets en un seul tronc à leur point d'émergence — 7, 7. Coupe des tubercules quadrijumeaux.

se perdent en définitive dans la couche grise des circonvolutions frontales et pariétales. — Les cordons postérieurs, ou portion sensitive, se rendent bien manifestement dans la couche optique qu'ils traversent très-probablement pour aller se terminer dans les circonvolutions occipitales.— Les cordons antérieurs se dirigent aussi vers les couches optiques, au delà desquelles ils s'étendent sans doute ; mais leur trajet ultérieur, de même que celui des cordons sensitifs, nous reste inconnu.

c. **Structure des pédoncules cérébelleux moyens.** — Elle est d'une extrême simplicité. Ces pédoncules ne comprennent dans leur constitution que des fibres blanches, parallèles, s'étendant de la protubérance au cervelet et unissant les deux hémisphères de cet organe comme le corps calleux unit les deux hémisphères cérébraux.

d. **Faisceau triangulaire de l'isthme ou ruban de Reil.** — Ce faisceau est une lame de substance blanche se portant obliquement de l'étage inférieur à l'étage supérieur de l'isthme qu'il contribue à relier l'un à l'autre : son point de départ dans l'épaisseur de la protubérance n'a pas encore été déterminé. Sorti du sillon latéral de l'isthme, il se dirige en haut et en dedans vers les tubercules testes, s'engage au-dessous de ceux-ci, puis se confond bientôt avec le pédoncule cérébelleux supérieur correspondant dont il partage le trajet et la terminaison; comme ce dernier, il s'entre-croise avec celui du côté opposé.

ARTICLE IV

BULBE RACHIDIEN

Le *bulbe rachidien* est cette partie de l'encéphale qui s'étend de la protubérance et du cervelet à la moelle épinière.

Longtemps il a été considéré comme une dépendance de la moelle, qu'il surmonte à la manière d'un chapiteau, et dont il semble faire partie en effet. Mais il en diffère assez notablement par son mode de conformation et surtout par sa structure. En outre, il est logé dans la cavité du crâne. C'est donc avec raison que le bulbe rachidien a été rattaché à l'encéphale. Il constitue l'un des quatre segments de cet organe, le plus inférieur et le plus minime, puisque son poids ne représente que la 226e partie de celui de la masse encéphalique.

Ses limites sont établies : en haut et en avant, par la protubérance qui le déborde, et sous laquelle il semble s'engager ; en bas, par la présence de faisceaux fibreux qui s'entre-croisent sur la ligne médiane et qui séparent le sillon antérieur du bulbe du sillon antérieur de la moelle. Un plan horizontal passant immédiatement au-dessous de cet entre-croisement, telle est donc la limite inférieure du bulbe ; ce plan correspond à la partie

moyenne de l'apophyse odontoïde, et par conséquent à l'arc antérieur de l'atlas, avec lequel cette apophyse s'articule. — En arrière, le bulbe se continue sans ligne de démarcation, d'une part avec la moelle, de l'autre avec la protubérance et le cervelet.

La *longueur* du bulbe rachidien a pour mesure l'intervalle compris entre la partie moyenne de la gouttière basilaire et la partie moyenne de l'apophyse odontoïde, intervalle qui n'excède pas 27 millimètres. Sa plus grande largeur est généralement de 18 millimètres, et sa plus grande épaisseur de 12 à 13.

Comme la gouttière sur laquelle il repose, le bulbe rachidien se dirige de haut en bas et d'avant en arrière. Son axe, d'abord oblique, se coudant au niveau du trou occipital pour devenir vertical, ses deux tiers supérieurs forment avec son tiers inférieur un angle obtus. (Fig. 500.)

§ 1. — Conformation extérieure du bulbe rachidien

La forme du bulbe rachidien est celle d'un renflement conoïde un peu déprimé d'avant en arrière.

La base de ce renflement, tournée en haut et en avant, légèrement rétrécie et comme étranglée au voisinage de la protubérance, présente un sillon demi-circulaire qui établit les limites respectives de la protubérance et du bulbe. — Son sommet, tronqué, arrondi, et un peu plus effilé que la partie sous-jacente de la moelle, porte le nom de *collet* du bulbe.

Des quatre faces du bulbe rachidien, l'une regarde en avant et en bas, l'autre en arrière et en haut; les deux dernières sont latérales.

A. **Face antérieure du bulbe rachidien.**— Elle est en rapport : supérieurement avec la gouttière basilaire, plus bas avec les ligaments occipito-atloïdiens antérieurs et l'apophyse odontoïde. — Concave de haut en bas, convexe transversalement, cette face présente, lorsqu'elle a été préalablement dépouillée de son névrilème : un sillon médian ; de chaque côté de celui-ci une saillie, les *pyramides antérieures;* en dehors des pyramides un second sillon, moins étendu et plus superficiel; puis une seconde saillie, les *olives* ou corps olivaires. (Fig. 498.)

a. Le *sillon médian* de la face antérieure du bulbe est situé sur le prolongement d'un sillon semblable qui se voit sur toute l'étendue de la face correspondante de la moelle. Il se trouve séparé de ce dernier par des faisceaux fibreux, au nombre de trois ou quatre, qui naissent des pyramides et qui s'entre-croisent sur la ligne médiane avec ceux du côté opposé. Son extrémité supérieure, limitée par la protubérance, s'élargit pour former une fossette pyramidale, étroite et profonde, mentionnée par Vicq d'Azyr sous le nom de *trou borgne.*

Dans ce sillon pénètrent un grand nombre de vaisseaux. Au delà de

celui-ci on remarque une bandelette médiane et antéro-postérieure, très-étroite, qui unit les deux moitiés du bulbe et qui est connue depuis les travaux de Stilling sous le nom de *raphé*.

Chez quelques individus, le sillon médian du bulbe est en partie masqué par des fibres transversales sous-jacentes au bord inférieur de la protubérance. Ces fibres, dont le nombre est très-variable et dont l'existence chez l'homme est exceptionnelle, ont été collectivement décrites sous les noms d'*avant-pont* et de *ponticule*.

b. Les *pyramides*, appelées aussi *pyramides antérieures*, *éminences pyramidales*, *faisceaux pyramidaux*, sont deux saillies longitudinales et paral-

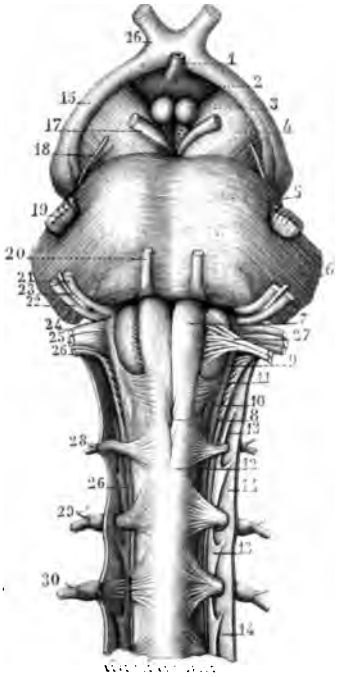

Fig. 502. — *Face antérieure du bulbe rachidien* (*)

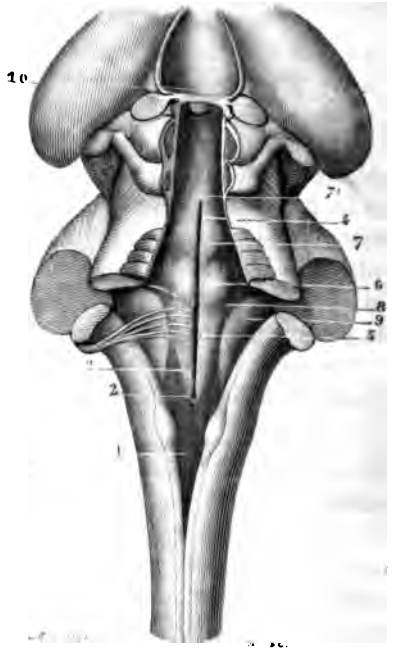

Fig. 503. — *Face postérieure de ce bulbe* (*)

Fig. 502. — 1. Tige pituitaire. — 2. Corps cendré. — 3. Tubercules mamillaires. — 4. Pédoncule cérébral. — 5. Protubérance annulaire. — 6. Origine du pédoncule cérébelleux moyen. — 7. Pyramides antérieures. — 8. Entre-croisement de ces pyramides. — 9. Corps olivaires. — 10. Tubercule cendré de Rolando. — 11. Fibres arciformes. — 12. Extrémité supérieure de la moelle épinière. — 13, 13. Ligament dentelé. — 14, 14. Dure-mère rachidienne. — 15. Bandelette des nerfs optiques. — 16. Chiasma des nerfs optiques. — 17. Nerf moteur oculaire commun. — 18. Nerf pathétique. — 19. Nerf trijumeau. — 20. Nerf moteur oculaire externe. — 21. Nerf facial. — 22. Nerf acoustique. — 23. Nerf de Wrisberg. — 24. Nerf glosso-pharyngien. — 25. Nerf pneumogastrique. — 26, 26. Nerf spinal. — 27. Nerf grand hypoglosse. — 28. Première paire cervicale. — 29. Deuxième paire cervicale. — 30. Troisième paire cervicale.

nes disparaissent dans l'épaisseur des cordons postérieurs de la moelle, pour émerger du bulbe au niveau de l'extrémité inférieure de l'entre-croisement des pyramides. Tous les auteurs, jusqu'ici, ont considéré ces racines comme des tractus provenant des cordons postérieurs, et coupant le col des cornes correspondantes pour aller prendre part à l'entre-croisement des cordons latéraux, erreur d'interprétation que le microscope réfute en nous montrant que ces tractus ne traversent pas les cornes postérieures, mais s'arrêtent dans leur épaisseur, où ils prennent naissance. — Les cornes antérieures sont volumineuses, arrondies, bien limitées en dedans, mais très-vaguement limitées en avant et en dehors.

Entre ces cornes et le pédicule des cornes postérieures s'avancent, en masse serrée, les fascicules des cordons latéraux qui coupent leur col, en sorte qu'elles se montrent isolées et comme décapitées. Ces fascicules affectent, en dehors, la forme de tractus, et en dedans celle de lamelles très-courtes et transversales, obliquement ascendantes ; les lamelles droites et gauches se croisent en se superposant dans un ordre alternatif très-régulier. On peut les suivre jusqu'au sillon médian ; sur les côtés de celui-ci elles disparaissent, et les fascicules qui prolongent les cordons latéraux ne sont plus représentés que par un pointillé résultant de la coupe des tubes nerveux. — Entre l'entre-croisement et les cornes antérieures se trouvent les cordons antérieurs de la moelle. — Le canal central du bulbe s'allonge d'avant en arrière ; de chaque côté du sillon médian postérieur on remarque un noyau gris rectangulaire : c'est le *noyau des cordons grêles*. A droite et à gauche de ces noyaux se montrent les cordons postérieurs.

3° *Coupes faites immédiatement au-dessus de l'entre-croisement des pyramides.*—Ces coupes ont surtout pour avantage de mettre en évidence l'entre-croisement des cordons postérieurs de la moelle, et le mode de formation ou de constitution de la portion sensitive des pyramides. — Le canal central s'allonge de plus en plus. Les cornes postérieures deviennent tout à fait transversales.—Les cornes antérieures, très-fortement aussi déjetées en dehors, se rapprochent beaucoup des précédentes dont les sépare seulement un petit espace triangulaire : cet espace donne passage à la portion des cordons latéraux qui ne s'entre-croise pas, c'est-à-dire au faisceau latéral du bulbe.—La corne antérieure à cette hauteur n'est plus représentée du reste que par un petit groupe de granules grisâtres, sans limites arrêtées. — De la commissure grise partent en arrière deux prolongements, l'un externe et plus petit, de figure triangulaire, c'est le *noyau des corps restiformes ;* l'autre interne, plus long et quadrilatère, que nous connaissons déjà, c'est le noyau des cordons grêles. Au-dessus du noyau des corps restiformes surgissent, à droite et à gauche de la substance grise entourant le canal central, de gros faisceaux arciformes, antéro-postérieurs, qui coupent le pédicule des cornes posté-

par une excavation triangulaire, d'aspect grisâtre, qui concourt à former la paroi inférieure du quatrième ventricule. (Fig. 491.)

La portion blanche et arrondie de la face postérieure du bulbe forme, avec la portion excavée, un coude dont le sommet répond au bec du calamus scriptorius. Elle présente :

1° Sur la ligne médiane, un sillon qui se continue avec le sillon médian postérieur de la moelle épinière.

2° En dehors de ce sillon médian, deux petits faisceaux qui se renflent au niveau du bec du calamus scriptorius, et qui se prolongent ensuite, puis se perdent sur la partie correspondante des pédoncules cérébelleux inférieurs. Ces faisceaux constituent les *pyramides postérieures*. De leur superficie naît une courte lamelle blanche, logée dans un repli de la pie-mère, et très-analogue aux valvules de Tarin ou voiles médullaires supérieurs, d'où le nom de *voiles médullaires inférieurs* sous lequel ces lamelles sont aujourd'hui connues.

3° Deux sillons latéraux à peine apparents qui limitent le bord externe des faisceaux précédents.

4° Enfin les corps restiformes, qui s'écartent en haut pour se porter en dehors, l'un à droite, l'autre à gauche, et qui laissent à nu, en s'écartant ainsi, la substance grise centrale de la moelle.

La portion grise ou excavée de la face postérieure du bulbe offre plus d'étendue que la précédente. Limitée de chaque côté par les pyramides postérieures, les corps restiformes et les pédoncules cérébelleux inférieurs dont elle mesure l'écartement, elle se continue en haut avec la face postérieure de la protubérance. Une ligne fictive, étendue de l'un des angles latéraux du ventricule à l'angle opposé, marque sa limite supérieure.

Sur l'excavation triangulaire ainsi limitée, on remarque de bas en haut, en écartant un peu ses deux bords (Fig. 503.) :

1° Une couche de substance grise, occupant la ligne médiane, et se continuant en bas avec la commissure grise ou postérieure dont elle constitue l'extrémité terminale ;

2° Un orifice médian, très-petit, mais cependant visible à l'œil nu, représentant l'extrémité supérieure du canal central de la moelle ;

3° Au-dessous de celui-ci un sillon médian qui se prolonge jusqu'à l'entrée de l'aqueduc de Sylvius, au niveau de laquelle il se termine en général brusquement ;

4° De chaque côté de ce sillon une colonne d'un blanc grisâtre, commençant par une pointe aiguë à droite et à gauche de l'embouchure du canal central de la moelle, puis s'élargissant de bas en haut. La moitié supérieure de cette colonne offre deux renflements peu accusés, mais cependant assez manifestes : l'un qui correspond au coude du facial, et qui est décrit par quelques auteurs sous le nom d'*eminentia teres;* l'autre

Ils sont composés aussi de tubes longitudinaux et parallèles, dans les intervalles desquels passent un très-grand nombre de fibres transversales qui seront décrites plus loin et qui viennent s'entre-croiser sur la ligne médiane pour constituer le raphé du bulbe. Ces fibres s'anastomosant fréquemment entre elles forment dans leur épaisseur un véritable réseau. C'est à travers les mailles de ce réseau que cheminent les tubes des faisceaux postérieurs.

4° *Faisceau latéral du bulbe.*— Ce faisceau, appelé aussi *faisceau intermédiaire, faisceau sous-olivaire,* est incomparablement plus petit que le précédent. Nous savons déjà qu'il est situé immédiatement au-devant de la tête des cornes postérieures, qu'il monte verticalement et qu'il échappe ainsi à l'entre-croisement des cordons latéraux. Sur la moitié inférieure du bulbe il longe le bord antérieur du tubercule de Rolando. Sur la moitié supérieure il chemine entre l'olive et la ligne d'émergence des radicules du nerf pneumogastrique. Par sa partie interne ou profonde ce faisceau latéral répond aux cornes postérieures et antérieures ; il occupe tout l'espace qui les sépare. Au-dessous du bulbe cet espace est considérable et le cordon latéral qui le remplit est très-volumineux aussi. Mais au niveau et au-dessus de l'entre-croisement de ces cordons, les deux cornes fortement déjetées en dehors, et très-rapprochees par conséquent, ne sont plus séparées que par un minime intervalle ; c'est dans cet intervalle que chemine le faisceau latéral. Il est très-bien limité en arrière par les cornes postérieures qui s'en distinguent non-seulement par leur contour, mais par leur couleur plus foncée. En avant et en dedans ses limites sont plus vagues, celles-ci n'étant représentées que par les débris de la corne antérieure. Cette corne le sépare de l'olive correspondante, avec laquelle il n'affecte aucun rapport ; les noms de faisceau olivaire et sous-olivaire qui lui ont été donnés ne peuvent donc lui convenir. (Fig. 507 et 508.)

Telles sont les connexions qu'il présente sur toute la longueur du bulbe. De ce renflement il passe dans la protubérance, mais se réduit alors à des proportions de plus en plus minimes et ne tarde pas à disparaître. Les tubes qui le forment se dépouillent supérieurement de leur myéline, et ne sont plus représentés sur le tiers inférieur du mésocéphale que par leur cylindre d'axe. Que deviennent ceux-ci ? Très-probablement ils entrent en continuité avec les cellules nerveuses qui les entourent, et se jettent ensuite dans les pédoncules cérébelleux moyens, pour se rendre au cervelet ; car sur la moitié supérieure de la protubérance on ne rencontre plus aucune trace des faisceaux latéraux.

5° *Faisceaux divergents du bulbe ou pyramides postérieures.*—Nous avons vu que ces petits faisceaux, obliquement ascendants, se renflent au niveau de l'angle inférieur du quatrième ventricule, et qu'ils s'amincissent ensuite de plus en plus en s'appliquant aux pédoncules cérébelleux inférieurs. Ils

Le *faisceau intermédiaire* à l'olive et à la ligne d'émergence des nerfs glosso-pharyngien et pneumogastrique est en partie recouvert par le corps olivaire, en sorte qu'on n'aperçoit qu'une portion de son contour; sa description se rattache à l'étude de la structure du bulbe rachidien.

Les *corps restiformes*, ou *pyramides latérales*, occupent la plus grande partie des faces latérales du bulbe. Continus inférieurement avec les cordons postérieurs de la moelle et en haut avec les pédoncules cérébelleux inférieurs ils s'écartent au niveau du bec du calamus scriptorius qu'ils contribuent à limiter. — La forme de ces pyramides est irrégulièrement cylindrique. — Elles sont situées entre les pyramides postérieures et les faisceaux intermédiaires du bulbe, dont les sépare la ligne d'émergence des nerfs glosso-pharyngien et pneumogastrique, ligne qui se continue en bas avec le sillon collatéral postérieur de la moelle. — Au-dessus de cette ligne on observe une dépression, la *fossette latérale du bulbe*, d'où partent le nerf facial et la racine antérieure du nerf auditif.

Le *tubercule cendré* de Rolando est un noyau de substance grise, situé sur le prolongement du sillon collatéral postérieur de la moelle, à 5 ou 6 millimètres en arrière et au-dessous du corps olivaire. Ce noyau semble produit par une sorte de hernie de la substance grise occupant le fond du sillon collatéral. — Sa direction est verticale; sa forme ellipsoïde; son volume très-variable, le plus souvent peu apparent. Une très-mince couche de substance blanche le recouvre.

Les *fibres arciformes* sous-jacentes aux olives constituent une couche mince d'une hauteur de 6 à 8 millimètres. Elles prennent naissance dans l'épaisseur des corps restiformes. Parvenues à la surface du bulbe, ces fibres se portent transversalement en dedans, embrassent l'extrémité correspondante des olives et des pyramides, puis pénètrent dans les sillons de la face antérieure, où elles disparaissent.

Ces fibres sont remarquables par leurs variétés. Espacées chez la plupart des individus, elles se multiplient assez dans quelques cas rares pour former une sorte de collier autour des faisceaux qu'elles embrassent.

§ 2.— Structure du bulbe rachidien.

Le bulbe rachidien prolonge la moelle épinière, dont il a été considéré comme un renflement. Toutes les parties qui contribuent à la former prennent part aussi à sa constitution. Mais à ces parties communes viennent se surajouter des parties qui lui sont propres; de là, son volume plus considérable, et sa structure beaucoup plus compliquée. Nous avons consacré, avec M. Mathias Duval, plusieurs mois à son étude, multipliant les préparations et les coupes, contrôlant les faits observés par des investigations souvent répétées, les discutant avec le mutuel désir de nous éclairer.

La colonne intermédiaire à l'olive et aux cornes antérieures est beaucoup moins importante. Elle s'allonge dans le sens transversal, en décrivant une courbure à concavité antérieure et se termine en pointe à ses deux extrémités; on peut l'appeler, par opposition à celle qui précède, *noyau juxta-olivaire postéro-externe;* elle contient aussi des cellules nerveuses.

2° *Olives.* — Les olives sont situées entre les pyramides antérieures et les cornes antérieures; le noyau juxta-olivaire interne les sépare des premières, et le noyau juxta-olivaire externe des secondes. Elles présentent la forme d'un ovoïde déprimé d'avant en arrière, dont le grand axe, parallèle aux pyramides antérieures, se dirige un peu obliquement en bas et en dedans; ce grand axe est de 14 millimètres, leur diamètre transversal de 6 à 7, et l'antéro-postérieur de 3 à 4. Chacune de ces saillies comprend dans sa structure une membrane jaunâtre alternativement saillante et rentrante, circonscrivant une cavité que remplissent des tubes nerveux. Par son aspect, sa coloration et sa constitution, l'olive bulbaire offre donc une remarquable analogie avec l'olive cérébelleuse.

La membrane sinueuse qui la limite présente une épaisseur uniforme de 0,3 mil. Sa cavité reste ouverte en bas et en dedans. Dans son épaisseur on observe un grand nombre de petites cellules multipolaires qui contiennent des granulations pigmentaires.

Les tubes que renferme la cavité de l'olive proviennent, pour la plupart, des fibres arciformes qui l'entourent et qui traversent son enveloppe. Aux fibres précédentes ou fibres extrinsèques se joignent probablement d'autres fibres émanées des cellules de cette enveloppe. Toutes ces fibres se dirigent vers son ouverture qu'elles franchissent pour aller s'entre-croiser sur la ligne médiane avec celles de l'olive opposée.

3° *Corps restiformes ou pyramides latérales.* — Situés sur le trajet des cordons postérieurs de la moelle, et se continuant en haut avec les pédoncules cérébelleux inférieurs, les corps restiformes ont été considérés tour à tour comme destinés à prolonger les premiers jusqu'au cervelet et les seconds jusqu'au bulbe. Mais rappelons que les cordons postérieurs de la moelle se portent obliquement en haut et en avant pour s'entre-croiser au-devant de la colonne grise centrale du bulbe et pour aller ensuite constituer la portion sensitive des pyramides antérieures; par conséquent, ils ne se continuent pas avec les corps restiformes; la continuité des uns avec les autres est une simple apparence.

Les pyramides latérales qui restent indépendantes des cordons postérieurs se continuent-elles avec les pédoncules cérébelleux inférieurs? Tous les faits bien observés répondent affirmativement. Ici la continuité ne peut être contestée; elle est évidente. Les corps restiformes et les pédoncules cérébelleux forment une seule et même colonne dont les deux moitiés portent seulement un nom différent; et selon qu'on procédera

moitiés comprend trois cordons : 1° un cordon antérieur, que limite en dedans le sillon médian antérieur, en dehors la corne antérieure; 2° un cordon postérieur limité en dedans par le sillon médian postérieur, en dehors par la corne postérieure; 3° un cordon latéral s'étendant de la corne postérieure ou cordon antérieur.

Les deux cordons antérieurs de la moelle s'entre-croisent sur toute leur longueur; de leur entre-croisement résulte une bandelette blanche transversale qui s'applique à la commissure grise et qui porte le nom de *Commissure blanche* ou *Commissure antérieure.*

Les cordons postérieurs ne s'entre-croisent pas; mais un sillon très-délié les divise sur la moitié supérieure de la moelle en deux autres cordons: l'un externe, qui forme le cordon postérieur proprement dit; l'autre interne, très-petit, appelé *cordon médian postérieur*, *cordon grêle*, cordon de Goll.

Les cordons latéraux sont les plus volumineux; ils contournent les cornes antérieures pour aller s'appliquer aux cordons antéro-internes dont aucune ligne de démarcation ne les sépare.

Les cordons latéraux et les cordons antérieurs sont affectés à la motricité, et les cordons postérieurs à la sensibilité.

La disposition relative des deux substances dans la moelle nous étant connue, suivons maintenant les trois parties grises centrales et les trois cordons blancs périphériques dans l'épaisseur du bulbe rachidien, et voyons ce que deviennent les unes et les autres.

a. **Substance grise du bulbe rachidien.** — Sur la partie inférieure ou arrondie du bulbe, la disposition que présente cette substance rappelle celle de la moelle. Elle est creusée aussi d'un canal médian et central; mais ce canal s'allonge un peu d'avant en arrière et prend une forme elliptique; en s'élevant il se rapproche de plus en plus de la partie postérieure du bulbe, puis s'ouvre dans l'angle inférieur du quatrième ventricule. La lame grise qui l'entoure augmente d'épaisseur.

Les cornes antérieures, immédiatement au-dessous de l'entre-croisement des pyramides, se modifient aussi dans leur configuration; elles se rétrécissent en avant et s'allongent dans le sens transversal, en sorte qu'il existe sur ce point trois cornes de chaque côté, une postérieure, une antérieure et une latérale. — Au niveau de l'entre-croisement ces cornes sont traversées dans leur partie postérieure par les faisceaux les plus internes des cordons latéraux, qui ne tardent pas à les échancrer en dehors, et qui bientôt les décapitent. — Au-dessus de l'entre-croisement elles ne sont plus représentées en arrière que par une partie de leur col ou pédicule qui forme sur les coupes transversales le noyau d'origine des nerfs hypoglosses. Leur extrémité antérieure en s'isolant perd la netteté de ses contours; elle pâlit, se décompose en grains et granules, et semble bientôt disparaître. Mais en l'observant avec plus d'attention on peut constater qu'elle

raphé médian, au niveau duquel celles d'un côté s'entre-croisent avec celles du côté opposé, pour lui donner naissance.

Le groupe supérieur des fibres arciformes internes ne comprend que de gros faisceaux dont les uns contournent la racine ascendante de la cinquième paire, tandis que les autres passent à travers l'épaisseur de celle-ci. En dehors on voit tous ces faisceaux se continuer avec la portion correspondante du corps restiforme; en dedans, chacun d'eux se divise en un pinceau de fascicules, qui bientôt se subdivisent eux-mêmes, et qui se comportent ensuite différemment. Les divisions émanées des faisceaux les plus inférieurs cheminent entre le réseau précédemment décrit et les olives; leur disposition est aussi réticulée. Celles qui proviennent des faisceaux moyens traversent les olives pour se mêler aux fibres qui remplissent leur cavité; elles sortent ensuite de cette cavité avec les précédentes, par l'ouverture qu'elle présente, et vont se continuer à travers le raphé avec celles

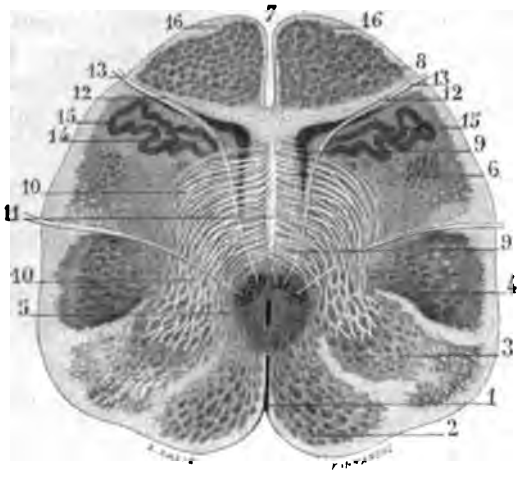

Fig. 509. — *Coupe du bulbe rachidien au niveau de l'extrémité inférieure des olives. Grossissement de 4 diamètres. (Préparation de M. M. Duval.)*

1. Sillon médian postérieur. — 2. Noyau des pyramides postérieures. — 3. Noyau des corps restiformes. — 4. Tête gélatineuse des cornes postérieures, sur laquelle on remarque la coupe de quelques fascicules nerveux qui contribuent à former la grosse racine de la cinquième paire et qui en représentent l'origine. — 5. Canal central. — 6. Derniers débris de la corne antérieure, séparée de la postérieure par le faisceau latéral du bulbe, facilement reconnaissable à son aspect finement pointillé et à sa teinte plus claire. — 7. Sillon médian antérieur. — 8. Portion motrice des pyramides. — 9, 9. Coupe des cordons antérieurs, traversée par les fascicules des cordons postérieurs. — 10, 10. Fascicules arciformes provenant de ces cordons et s'entre-croisant sur la ligne médiane. — 11. Raphé résultant de leur entre-croisement. — 12, 12. Portion sensitive des pyramides constituée par leur prolongement. — 13, 13. Nerfs hypoglosses, passant entre l'olive et le noyau juxta-olivaire antéro-intéro-interne; en arrière et en dehors du noyau dont ils tirent leur origine, s'en trouve un autre qui donne naissance au nerf spinal. — 14. Noyau juxta-olivaire antéro-interne. — 15, 15. Coupe de l'extrémité inférieure des olives.

de l'olive opposée. Les divisions des faisceaux les plus élevés passent en dehors des olives qu'elles recouvrent; elles font partie des fibres arciformes externes.

Les *fibres arciformes externes* naissent surtout de la partie libre ou superficielle des corps restiformes. Elles constituent une couche qui recouvre complétement les parties latérales et la face antérieure du bulbe. On peut les partager aussi en deux principaux groupes. — Les fibres arciformes externes inférieures se recourbent à leur point d'émergence d'arrière en avant, passent à travers les filets d'origine du spinal et du pneumogastrique, contournent ensuite le faisceau latéral, puis la moitié inférieure des olives et l'origine des pyramides antérieures. Au niveau du sillon qui sépare celles-ci des olives, un certain nombre d'entre elles pénètrent entre les deux saillies pour aller se réunir aux fibres arciformes internes les plus élevées. Sur le sillon médian du bulbe, d'autres embrassent les pyramides et se prolongent également jusqu'au raphé. — Les fibres arciformes supérieures recouvrent les faisceaux latéraux du bulbe, la partie correspondante des olives, et la base des pyramides antérieures. Elles se comportent, en passant sur les sillons de la face antérieure, comme les fibres arciformes inférieures. Lorsqu'elles deviennent nombreuses ces fibres forment une couche qu'on peut distinguer à l'œil nu et qui constitue l'*avant-pont* ou *ponticule*.

L'observation nous enseigne donc que toutes les fibres arciformes ont la même origine; que toutes se portent vers le raphé médian du bulbe, et qu'elles forment ce raphé. Au delà du raphé que deviennent-elles? Selon Meynert celles du côté droit, après avoir traversé le raphé, iraient se continuer avec les fibres du cordon postérieur gauche de la moelle et réciproquement: opinion purement spéculative et doublement erronée: car nous avons vu que les cordons postérieurs s'entre-croisent au-dessus et en arrière des cordons latéraux pour s'élever ensuite jusqu'aux couches optiques; d'une autre part, l'examen microscopique atteste clairement que les fibres arciformes d'un côté se continuent à travers le raphé avec celles du côté opposé, de telle sorte qu'elles unissent l'un à l'autre les deux corps restiformes, ou plutôt les deux pédoncules cérébelleux inférieurs dont ces corps sont le prolongement. Ainsi continues entre elles, ces fibres composent, avec les corps restiformes et les pédoncules cérébelleux inférieurs, une grande commissure qui relie l'hémisphère cérébelleux droit à l'hémisphère gauche, et qui rappelle sous une forme différente la commissure constituée par la protubérance et les pédoncules cérébelleux moyens.

Aux fibres arciformes externes se mêlent des noyaux de substance grise, de configuration aplatie et lamelleuse; il en existe, en général, deux dans la couche que forment les fibres arciformes externes inférieures, et plusieurs dans celle qui dépend des fibres arciformes supérieures. Ces noyaux lamelliformes deviennent surtout très-évidents sur la base du bulbe. A me-

sure qu'on se rapproche de celle-ci ils s'allongent, contournent les pyramides antérieures, et tendent à les entourer complétement, ce qui a lieu au moment où elles entrent dans la protubérance.

C. *Étude du bulbe à l'aide de coupes horizontales, pratiquées sur les divers points de sa longueur, et ensuite soumises à l'examen microscopique.*

Pour retirer de cette étude tout ce qu'elle peut donner, il importe de multiplier les coupes le plus possible. M. Mathias Duval, en faisant usage du microtome, est parvenu à diviser le bulbe en trente-cinq ou quarante lamelles, d'une extrême minceur, et assez transparentes pour qu'on puisse les observer avec de fortes lentilles. Mais les grossissements les plus faibles

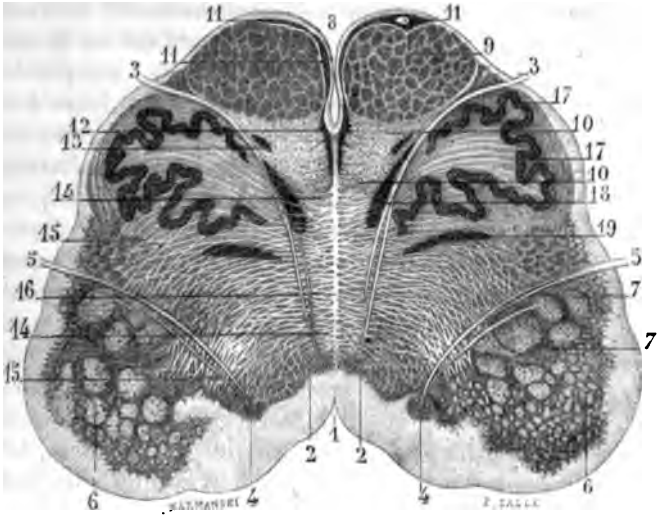

Fig. 510. — *Coupe du bulbe rachidien au niveau de la partie moyenne des olives. Grossissement de 4 diamètres. Préparation de M. M. Duval.*

1. Sillon médian de la face postérieure du bulbe qui fait ici partie du plancher du quatrième ventricule. — 2, 2. Noyau d'origine des nerfs hypoglosses. — 3, 3. Ces nerfs émergeant des bulbes dans le sillon qui sépare les pyramides des olives. — 4, 4. Noyau d'origine des nerfs pneumogastriques. — 5, 5. Racines de ces nerfs. — 6, 6. Noyau des corps restiformes, traversés à cette hauteur par les faisceaux descendants des pédoncules cérébelleux inférieurs. — 7, 7. Tête des cornes postérieures, presque entièrement envahie par les faisceaux qui constituent la racine ascendante de la cinquième paire. — 8. Sillon médian antérieur. — 9. Portion motrice des pyramides. — 10, 10. Leur portion sensitive. — 11, 11, 11. Noyaux gris entourant la portion motrice des pyramides. — 12. Noyau situé sur les côtés du raphé. — 13. Très-petit noyau compris dans l'épaisseur des portions sensitives. — 14, 14. Coupe des cordons antérieurs, traversés par le réseau des fibres arciformes. — 15, 15. Réseau des fibres arciformes. — 16. Raphé résultant de leur entre-croisement. — 17, 17. Olive. — 18. Noyau juxta-olivaire antéro-interne. — 19. Noyau juxta-olivaire postéro-externe.

sont ici préférables, parce qu'ils permettent de considérer la préparation dans son ensemble. Ne pouvant passer en revue des coupes si nombreuses, les plus importantes fixeront seules notre attention. Nous examinerons : 1° les coupes faites sur l'entre-croisement des pyramides ; 2° les coupes pratiquées entre cet entre-croisement et l'extrémité inférieure des olives ; 3° les coupes portant sur la partie moyenne de celles-ci ; 4° enfin celles qui intéressent leur quart supérieur.

1° *Coupes portant sur l'extrémité inférieure de l'entre-croisement des pyramides.*—Ces coupes nous montrent qu'au niveau de la continuité du bulbe avec la moelle, la disposition relative des deux substances est à peine modifiée. Les cornes postérieures et la commissure grise ont conservé la forme et les dimensions qu'elles présentent plus bas. De la continuité de ces cornes avec la commissure naît la première paire des nerfs cervicaux. Mais les cornes antérieures sont beaucoup moins volumineuses ; elles s'effilent en avant et se prolongent en dehors, de telle sorte que sur le collet du bulbe il existe, en réalité, trois cornes de chaque côté : une postérieure, une antérieure, et une latérale très-grêle s'allongeant en forme de stylet. La coupe du canal central est encore circulaire. Entre les cornes latérales et les cornes postérieures on voit des deux côtés, ou d'un côté seulement, s'avancer la partie interne des cordons latéraux de la moelle qui se décompose en nombreux fascicules arrondis et obliquement ascendants.

Tantôt ces fascicules traversent de part en part le pédicule ou col des cornes antérieures, en laissant intact son contour ; tantôt, et le plus souvent même, ils échancrent ce contour en l'entamant plus ou moins profondément, selon que la coupe est plus ou moins élevée. A droite et à gauche du sillon antérieur du bulbe, très-superficiel sur ce point, se présente la coupe des cordons latéraux de la moelle, cordons qui ne sont constitués que par leurs fascicules les plus internes, encore peu nombreux. La substance blanche, très-abondante sur l'extrémité inférieure du bulbe, en forme environ les quatre cinquièmes. (Fig. 505.)

2° *Coupes pratiquées sur la partie moyenne de l'entre-croisement des pyramides.* — Sur ces coupes, la disposition et les proportions relatives des deux substances se présentent sous un aspect bien différent de celui qu'on observe plus bas. La substance grise, considérée dans son ensemble, prend à la constitution du bulbe une part plus importante ; elle en forme le tiers environ. Les cornes postérieures sont fortement déjetées en dehors et à peu près transversales. Leur extrémité libre, remarquable surtout par son volume, s'avance jusqu'à la surface du bulbe sur lequel elle fait saillie ; cette saillie constitue le tubercule de Rolando. (Fig. 506.)

A l'union des cornes postérieures avec la commissure grise, on remarque quelques tractus blancs qui représentent les racines les plus élevées de la première paire cervicale ; après avoir parcouru un certain trajet, ces raci-

nes disparaissent dans l'épaisseur des cordons postérieurs de la moelle, pour émerger du bulbe au niveau de l'extrémité inférieure de l'entre-croisement des pyramides. Tous les auteurs, jusqu'ici, ont considéré ces racines comme des tractus provenant des cordons postérieurs, et coupant le col des cornes correspondantes pour aller prendre part à l'entre-croisement des cordons latéraux, erreur d'interprétation que le microscope réfute en nous montrant que ces tractus ne traversent pas les cornes postérieures, mais s'arrêtent dans leur épaisseur, où ils prennent naissance. — Les cornes antérieures sont volumineuses, arrondies, bien limitées en dedans, mais très-vaguement limitées en avant et en dehors.

Entre ces cornes et le pédicule des cornes postérieures s'avancent, en masse serrée, les fascicules des cordons latéraux qui coupent leur col, en sorte qu'elles se montrent isolées et comme décapitées. Ces fascicules affectent, en dehors, la forme de tractus, et en dedans celle de lamelles très-courtes et transversales, obliquement ascendantes ; les lamelles droites et gauches se croisent en se superposant dans un ordre alternatif très-régulier. On peut les suivre jusqu'au sillon médian ; sur les côtés de celui-ci elles disparaissent, et les fascicules qui prolongent les cordons latéraux ne sont plus représentés que par un pointillé résultant de la coupe des tubes nerveux. — Entre l'entre-croisement et les cornes antérieures se trouvent les cordons antérieurs de la moelle. — Le canal central du bulbe s'allonge d'avant en arrière ; de chaque côté du sillon médian postérieur on remarque un noyau gris rectangulaire : c'est le *noyau des cordons grêles.* A droite et à gauche de ces noyaux se montrent les cordons postérieurs.

3° *Coupes faites immédiatement au-dessus de l'entre-croisement des pyramides.*—Ces coupes ont surtout pour avantage de mettre en évidence l'entre-croisement des cordons postérieurs de la moelle, et le mode de formation ou de constitution de la portion sensitive des pyramides. — Le canal central s'allonge de plus en plus. Les cornes postérieures deviennent tout à fait transversales.—Les cornes antérieures, très-fortement aussi déjetées en dehors, se rapprochent beaucoup des précédentes dont les sépare seulement un petit espace triangulaire : cet espace donne passage à la portion des cordons latéraux qui ne s'entre-croise pas, c'est-à-dire au faisceau latéral du bulbe.—La corne antérieure à cette hauteur n'est plus représentée du reste que par un petit groupe de granules grisâtres, sans limites arrêtées. — De la commissure grise partent en arrière deux prolongements, l'un externe et plus petit, de figure triangulaire, c'est le *noyau des corps restiformes ;* l'autre interne, plus long et quadrilatère, que nous connaissons déjà, c'est le noyau des cordons grêles. Au-dessus du noyau des corps restiformes surgissent, à droite et à gauche de la substance grise entourant le canal central, de gros faisceaux arciformes, antéro-postérieurs, qui coupent le pédicule des cornes posté-

rieures, comme les cordons latéraux coupent celui des cornes antérieures : ces faisceaux se continuent en bas avec les cordons postérieurs de la moelle dont ils sont le prolongement; en haut ils s'entre-croisent sur la ligne médiane et donnent ainsi naissance à une ligne blanche ou raphé qui s'avance jusqu'au sillon médian antérieur du bulbe. Parvenu au-dessous de celui-ci, le raphé se bifurque, ou plutôt les faisceaux les plus élevés du côté droit passent à gauche et réciproquement, puis s'appliquent à la portion motrice des pyramides, en formant de chaque côté un petit triangle qui représente le premier vestige de leur portion sensitive.—Au devant de celle-ci se voit la portion motrice et le sillon médian antérieur.—Immédiatement en dehors de la portion sensitive et en arrière de la portion motrice se présente la coupe des cordons antérieurs, lesquels s'avancent encore jusqu'à la périphérie du bulbe, mais seulement

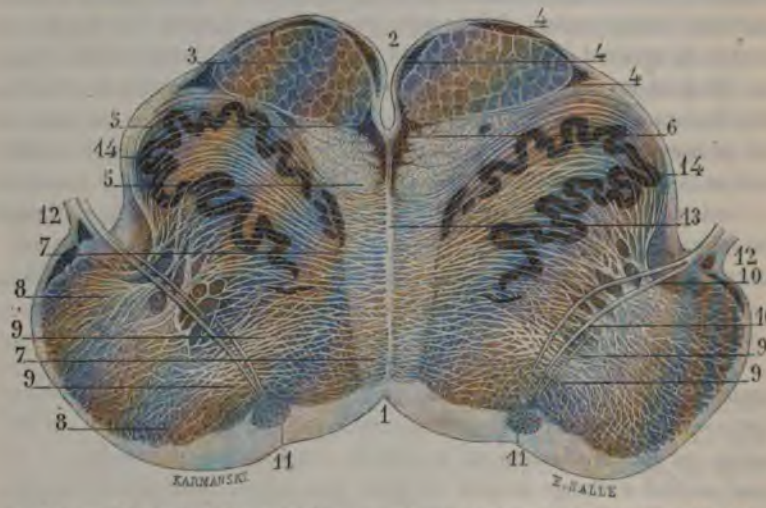

Fig. 511. — *Coupe du bulbe rachidien au niveau de la partie supérieure des olives. Grossissement de 4 diamètres. Préparation de M. M. Duval.*

1. Sillon médian de la face postérieure du bulbe. — 2. Sillon médian antérieur. — 3. Portion motrice des pyramides. — 4, 4, 4. Noyaux qui l'entourent. — 5, 5. Portion sensitive. — 6. Noyau qui sépare les deux portions sensitives, mais qui par sa partie supérieure cunéiforme commence aussi à se prolonger entre celles-ci et les portions motrices.—7, 7. Coupe des cordons antérieurs.— 8, 8. Coupe des corps restiformes, dont le noyau gris, très-large à cette hauteur, est traversé de toutes parts par les fibres provenant des pédoncules cérébelleux inférieurs. — 9, 9. Réseau très-délié de fibres arciformes naissant de la partie postérieure des corps restiformes. — 10, 10. Faisceaux volumineux émanant de leur partie antérieure, et se prolongeant par leurs divisions vers les olives, les pyramides et le raphé. — 11, 11. Noyau d'origine des nerfs acoustiques. — 12, 12. Les deux racines de ces nerfs émergeant de la fossette latérale du bulbe. — 13. Raphé formé par l'entre-croisement des fibres arciformes. — 14, 14. Olives dont l'ouverture regarde en dedans et en arrière; sur les limites de cette ouverture on voit les noyaux juxta-olivaire antéro-interne et postéro-externe dont les dimensions sont très-réduites et qui l'un et l'autre tendent à disparaître.

par leur partie la plus amincie. Les premières racines, ou racines inférieures des nerfs hypoglosses, les séparent de la petite masse granulée qui représente les cornes antérieures. (Fig. 507.)

Si la coupe, faite au-dessus de l'entre-croisement des pyramides, se trouve plus rapprochée des olives, on voit quelques nouvelles modifications se produire; mais elles n'ont pour la plupart qu'une importance secondaire. Ainsi, à mesure qu'on s'élève, l'entre-croisement des cordons postérieurs de la moelle se complète; la portion sensitive des pyramides s'allonge dans le sens transversal et s'accroît aussi d'avant en arrière.—Les cordons antérieurs s'éloignent de plus en plus de la périphérie du bulbe pour se concentrer en arrière des pyramides sur les côtés du raphé.— Les noyaux des corps restiformes et du cordon grêle s'allongent et s'élargissent aux dépens de la substance environnante qui n'occupe plus sur les coupes

Fig. 512.

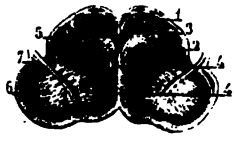

Fig. 513

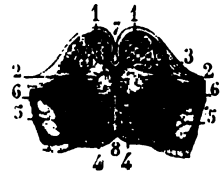

Fig. 514.

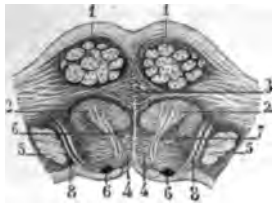

Fig. 515.

Coupes de la partie supérieure du bulbe et de la partie inférieure de la protubérance, de grandeur naturelle. Préparations de M. M. Duval.

Fig. 512. — *Cette figure répète la figure 511 ramenée à ses dimensions réelles; elle établit la transition entre les figures précédentes et les suivantes.* — 1. Portion motrice des pyramides. — 2. Leur portion sensitive. — 3. Noyau qui tend à les séparer. — 4. Cordons antérieurs. — 5. Olives. — 6. Corps restiformes. — 7. Nerf acoustique.

Fig. 513. — *Coupe du bulbe au niveau de sa base.* — 1, 1. Portion motrice des pyramides. — 2, 2. Leur portion sensitive. — 3. Noyau tendant à les séparer. — 4, 4. Cordons antérieurs. — 5. Cinquième paire. — 6. Noyau d'origine du facial.

Fig. 514. — *Coupe de la protubérance au niveau de son tiers inférieur.* — 1, 1. Portion motrice des pyramides. — 2, 2. Leur portion sensitive. — 3. Noyau qui les sépare. — 4, 4. Cordons antérieurs. — 5, 5. Cinquième paire. — 6, 6. Noyau d'origine de la sixième paire. — 7, 7. Nerfs partant de ce noyau. — 8, 8. Nerfs de la septième paire.

Fig. 515. — *Coupe de la protubérance au niveau de son bord inférieur.* — 1, 1. Portion motrice des pyramides. — 2, 2. Leur portion sensitive. — 3. Noyau lesangique qui les sépare. — 4, 4. Cordons antérieurs. — 5, 5. Cinquième paire. — 6. Noyau d'origine de la sixième paire. — 7. Noyau d'origine du facial.

sont donc séparés en haut par tout l'espace compris entre ces pédoncules et plus bas par le sillon médian postérieur du bulbe. Inférieurement ces faisceaux se continuent avec les cordons grêles. Supérieurement ils se confondent avec l'origine des pédoncules sur lesquels ils sont appliqués et paraissent se perdre dans le centre médullaire du cervelet.

Des trois cordons de la moelle, il en est donc deux qui ne s'entre-croisent pas en totalité, le latéral et le postérieur. On peut considérer par conséquent dans la substance blanche du prolongement médullaire deux parties : une partie principale, qui en représente la presque totalité, qui s'entre-croise, et qui poursuit ensuite sa marche ascendante pour aller se terminer dans le cerveau ; et une partie accessoire très-minime, non entre-croisée, qui se terminerait dans le cervelet.

B. *Parties qui se surajoutent dans le bulbe à celles provenant de la moelle épinière.*

Les parties propres au bulbe sont formées les unes exclusivement par la substance grise, les autres par les deux substances.

Les premières, au nombre de trois, se présentent sur les coupes transversales sous la forme de noyaux et sur les coupes longitudinales sous l'aspect de colonnes. Elles ont pour siége les pyramides postérieures, l'espace compris entre les pyramides antérieures et les olives, et celui qui sépare les olives des cornes antérieures. Les secondes sont représentées par les olives, les corps restiformes et les fibres arciformes.

1° *Colonnes grises.* — Les trois colonnes grises ne parcourent pas toute la longueur du bulbe. Celle des pyramides postérieures s'étend de sa partie inférieure à sa partie moyenne ; celle qui est située au dedans des olives mesure le tiers de sa longueur seulement ; celle qu'on voit à leur partie externe est plus courte encore.

La colonne grise des pyramides postérieures en occupe le centre. Son contour est vaguement limité. L'aspect sous lequel elle se présente sur les coupes transversales lui a mérité le nom de *noyau des cordons grêles* et celui de *noyau postpyramidal.*

La colonne intermédiaire à l'olive et aux pyramides antérieures comprend deux lames : l'une antérieure et transversale qui s'effile en dehors l'autre interne et antéro-postérieure qui s'effile en arrière. Ces deux lames se réunissent à angle droit au niveau de la portion sensitive des pyramides. L'olive est reçue et comme logée dans cet angle. Sur les coupes horizontales, cette colonne angulaire revêt la forme d'un noyau qui s'allonge en équerre : c'est le *grand noyau pyramidal* de Stilling. Je l'appellerai noyau *juxta-olivaire antéro-interne ;* il contient des cellules multipolaires de moyennes dimensions. (Fig. 508.)

— En arrière des cornes postérieures se présente le noyau des corps restiformes, très-largement étalé et traversé par les faisceaux qui forment ces corps, lesquels commencent à se dissocier pour prendre ensuite les directions les plus diverses; à leur côté interne on aperçoit déjà des fibres arciformes très-nombreuses, mais très-déliées. En arrière du réseau que constituent toutes ces fibres, on remarque le noyau d'origine des nerfs hypoglosses, et plus en dehors celui du nerf pneumo-gastrique.

5° *Coupes répondant à la partie supérieure des olives.*— Elles diffèrent à peine des précédentes par leur partie médiane. Les coupes de la portion motrice et de la portion sensitive des pyramides, et celle des cordons antérieurs ne présentent aucune modification nouvelle. Le noyau qui limite en dedans la portion sensitive est seulement plus développé. A droite et à gauche l'olive a conservé ses grandes dimensions; mais les deux noyaux qui lui sont annexés tendent à disparaître. Des cornes antérieures et postérieures on pourrait croire qu'il n'existe plus aucune trace; cependant les premières sont encore reconnaissables à leurs cellules multipolaires irrégulièrement disséminées, et les secondes à la présence de la racine ascendante de la cinquième paire qui en occupe la place.

Mais ces coupes ont pour avantage principal de bien démontrer les connexions qui unissent le système des fibres arciformes aux corps restiformes. A l'aide d'un grossissement de 50 à 100 diamètres, il est facile de constater que ces corps sont un véritable centre d'irradiation, que les faisceaux auxquels ils donnent naissance se portent dans toutes les directions; que la plupart de ceux-ci émanent de leur partie antéro-interne; que les postérieurs sont extrêmement déliés, et que les antérieurs sont remarquables, au contraire, par leur volume. Le noyau du nerf hypoglosse n'existe plus. Celui qui se trouve situé plus en dehors existe encore; il donne naissance au nerf acoustique. (Fig. 511.)

Vaisseaux du bulbe rachidien. — Les artères du bulbe sont nombreuses. Mais elles avaient été peu étudiées. C'est surtout aux recherches de M. Duret que nous sommes redevables de nos connaissances sur leur trajet et leur mode de distribution. Les plus importantes pénètrent dans le bulbe par le sillon médian antérieur; d'autres accompagnent les filets d'origine des nerfs; quelques-unes, beaucoup plus grêles, répondent au sillon médian postérieur et à la périphérie de l'organe.

Les artères médianes antérieures naissent, les unes des vertébrales, les autres de la spinale antérieure. Les premières, au nombre de trois ou quatre, ont pour point d'immergence la fossette triangulaire, sous-protubérantielle; les secondes s'échelonnent de haut en bas sur toute la longueur du sillon médian. Les unes et les autres se comportent, du reste, de la même manière dans leur trajet ultérieur. Elles traversent la portion sensitive des pyramides et les cordons antérieurs, en donnant à ces parties

blanches quelques fines ramifications, s'étendent ainsi jusqu'au plancher du quatrième ventricule, et se partagent alors en plusieurs ramuscules dont les divisions terminales se perdent dans la substance grise et particulièrement dans les noyaux d'origine des nerfs.

Les artères latérales, ou *radiculaires* de M. Duret proviennent des vertébrales et des cérébelleuses inférieures. Elles se portent vers le point d'émergence des nerfs, et là se divisent en deux rameaux : l'un périphérique ou superficiel dont les ramifications s'épuisent dans les parties voisines; l'autre profond qui suit les racines des nerfs pour aller se terminer par un réseau de capillaires dans les noyaux formant leur point de départ. Leurs dernières divisions s'anastomosent, par conséquent, avec celles des artères médianes antérieures; de là, pour ces noyaux, une vascularité plus grande et une nutrition mieux assurée.

Les artères médianes postérieures émanent des spinales correspondantes. Elles se prolongent jusqu'au voisinage du canal central et se distribuent principalement dans la substance grise. — Les artères qui rampent sur la périphérie du bulbe sont les plus grêles; ce sont celles aussi dont l'origine et la terminaison présentent le plus de variétés.

La disposition des veines du bulbe n'a pas encore été bien clairement déterminée. Elles sont, pour la plupart, indépendantes des artères.

II. — MOELLE ÉPINIÈRE.

La *moelle épinière* est cette partie de l'axe cérébro-spinal qui occupe le canal vertébral.

Grêle et semblable à une tige au sommet de laquelle on voit s'épanouir les principaux renflements du système nerveux central, elle mériterait le nom de *pédoncule de l'encéphale.*

Cette tige s'étend du corps de la seconde vertèbre lombaire à l'arc antérieur de l'atlas. — Ses limites supérieures sont fixes. Mais ses limites inférieures offrent de légères variétés. Chez quelques rares individus, elle descend jusqu'à la troisième vertèbre lombaire; chez d'autres, et plus rarement encore, elle s'arrête au niveau de la première.

Poids de la moelle épinière.

La moelle épinière, préalablement dépouillée des racines des nerfs spinaux, pèse de 25 à 30 grammes.

Son poids, comparé à celui de l'encéphale, a été très-différemment évalué par Chaussier et Meckel. Selon le premier de ces auteurs, il représenterait de la dix-neuvième à la vingt-cinquième partie du poids de cet

organe chez l'adulte; selon le second, il n'en serait le plus habituellement que la quarantième partie.

Pour expliquer une aussi grande différence, quelques anatomistes ont fait remarquer que Chaussier, dans ses évaluations, n'avait dépouillé la moelle ni de son enveloppe propre, ni des racines des nerfs spinaux. Mais lorsque l'on conserve ces racines, c'est-à-dire lorsqu'on les divise au niveau de l'orifice que leur présente la dure-mère, le poids de la moelle augmente de 5 grammes seulement. Longet a placé avec plus de raison la cause de cette dissidence dans l'étendue inégale que les deux auteurs attribuaient à la moelle, l'auteur français la prolongeant jusqu'à la protubérance annulaire et l'auteur allemand lui donnant pour limite supérieure le trou occipital, de telle sorte que l'un ajoutait à son poids celui du bulbe rachidien, que l'autre au contraire en retranchait. Or le poids du bulbe rachidien s'élève à 8 grammes environ. Ce poids, réuni à celui des racines des nerfs spinaux, comble à peu près la différence que nous avons précédemment signalée.

Cependant il m'a paru utile de recourir à de nouvelles observations pour contrôler d'une manière plus directe et plus précise les résultats mentionnés par Chaussier et Meckel. Après avoir extrait de sa cavité l'axe cérébro-spinal chez huit sujets du sexe masculin âgés de vingt-cinq à soixante ans, j'ai pesé avec la plus grande exactitude, et successivement, l'encéphale, le cerveau, le cervelet séparé de l'isthme par une section faite sur la partie moyenne de ses six pédoncules, puis cet isthme, et enfin la moelle épinière. J'ai pu ainsi constater que le poids moyen de la moelle s'élève à 27 grammes, celui de l'isthme et du bulbe réunis à 26, celui du cervelet à 140, celui du cerveau à 1170, celui de l'encéphale à 1358. Or, en comparant entre eux ces divers résultats et en prenant pour terme de comparaison la moelle épinière, on voit que le poids de cet organe est à celui :

De l'isthme et du bulbe réunis	:: 1 : 1
Du cervelet	:: 1 : 5
Du cerveau	:: 1 : 43
De l'encéphale	:: 1 : 50

Par conséquent, le rapport indiqué par Meckel, loin d'être exagéré, était au contraire trop faible. Il y avait erreur de part et d'autre, mais surtout du côté de Chaussier.

Volume de la moelle épinière.

Le *volume* de la moelle épinière peut être considéré sous plusieurs points de vue : dans ses rapports avec celui de l'encéphale chez l'homme et chez les animaux; dans ses rapports avec celui du corps et avec la capacité du canal vertébral. Il doit être étudié en outre dans les différences qu'il présente sur les divers points de son étendue.

de l'olive opposée. Les divisions des faisceaux les plus élevés passent en dehors des olives qu'elles recouvrent; elles font partie des fibres arciformes externes.

Les *fibres arciformes externes* naissent surtout de la partie libre ou superficielle des corps restiformes. Elles constituent une couche qui recouvre complétement les parties latérales et la face antérieure du bulbe. On peut les partager aussi en deux principaux groupes. — Les fibres arciformes externes inférieures se recourbent à leur point d'émergence d'arrière en avant, passent à travers les filets d'origine du spinal et du pneumogastrique, contournent ensuite le faisceau latéral, puis la moitié inférieure des olives et l'origine des pyramides antérieures. Au niveau du sillon qui sépare celles-ci des olives, un certain nombre d'entre elles pénètrent entre les deux saillies pour aller se réunir aux fibres arciformes internes les plus élevées. Sur le sillon médian du bulbe, d'autres embrassent les pyramides et se prolongent également jusqu'au raphé. — Les fibres arciformes supérieures recouvrent les faisceaux latéraux du bulbe, la partie correspondante des olives, et la base des pyramides antérieures. Elles se comportent, en passant sur les sillons de la face antérieure, comme les fibres arciformes inférieures. Lorsqu'elles deviennent nombreuses ces fibres forment une couche qu'on peut distinguer à l'œil nu et qui constitue l'*avant-pont* ou *ponticule*.

L'observation nous enseigne donc que toutes les fibres arciformes ont la même origine; que toutes se portent vers le raphé médian du bulbe, et qu'elles forment ce raphé. Au delà du raphé que deviennent-elles? Selon Meynert celles du côté droit, après avoir traversé le raphé, iraient se continuer avec les fibres du cordon postérieur gauche de la moelle et réciproquement: opinion purement spéculative et doublement erronée: car nous avons vu que les cordons postérieurs s'entre-croisent au-dessus et en arrière des cordons latéraux pour s'élever ensuite jusqu'aux couches optiques; d'une autre part, l'examen microscopique atteste clairement que les fibres arciformes d'un côté se continuent à travers le raphé avec celles du côté opposé, de telle sorte qu'elles unissent l'un à l'autre les deux corps restiformes, ou plutôt les deux pédoncules cérébelleux inférieurs dont ces corps sont le prolongement. Ainsi continues entre elles, ces fibres composent, avec les corps restiformes et les pédoncules cérébelleux inférieurs, une grande commissure qui relie l'hémisphère cérébelleux droit à l'hémisphère gauche, et qui rappelle sous une forme différente la commissure constituée par la protubérance et les pédoncules cérébelleux moyens.

Aux fibres arciformes externes se mêlent des noyaux de substance grise, de configuration aplatie et lamelleuse; il en existe, en général, deux dans la couche que forment les fibres arciformes externes inférieures, et plusieurs dans celle qui dépend des fibres arciformes supérieures. Ces noyaux lamelliformes deviennent surtout très-évidents sur la base du bulbe. A me-

.:'on se rapproche de celle-ci ils s'allongent, contournent les pyra- .antérieures, et tendent à les entourer complétement, ce qui a lieu ·nent où elles entrent dans la protubérance.

:ude du bulbe à l'aide de coupes horizontales, pratiquées sur les divers ·nts de sa longueur, et ensuite soumises à l'examen microscopique.

·ar retirer de cette étude tout ce qu'elle peut donner, il importe de iplier les coupes le plus possible. M. Mathias Duval, en faisant usage :icrotome, est parvenu à diviser le bulbe en trente-cinq ou quarante ·lles, d'une extrême minceur, et assez transparentes pour qu'on puisse ·bserver avec de fortes lentilles. Mais les grossissements les plus faibles

Fig. 510. — *Coupe du bulbe rachidien au niveau de la partie moyenne des olives. Grossissement de 4 diamètres. Préparation de M. M. Duval.*

1. Sillon médian de la face postérieure du bulbe qui fait ici partie du plancher du quatrième ventricule. — 2, 2. Noyau d'origine des nerfs hypoglosses. — 3, 3. Ces nerfs émergeant des bulbes dans le sillon qui sépare les pyramides des olives. — 4, 4. Noyau d'origine des nerfs pneumogastriques. — 5, 5. Racines de ces nerfs. — 6, 6. Noyau des corps restiformes, traversés à cette hauteur par les faisceaux des- ·dants des pédoncules cérébelleux inférieurs. — 7, 7. Tête des cornes postérieures, ·ques entièrement envahie par les faisceaux qui constituent la racine ascendante de la cinquième paire. — 8. Sillon médian antérieur. — 9. Portion motrice des pyra- ·des. — 10, 10. Leur portion sensitive. — 11, 11, 11. Noyaux gris entourant la por- ·motrice des pyramides. — 12. Noyau situé sur les côtés du raphé. — 13. Très-petit ·gris dans l'épaisseur des portions sensitives. — 14, 14. Coupe des cordons ·traversés par le réseau des fibres arciformes. — 15, 15. Réseau des fibres Raphé résultant de leur entre-croisement. — 17, 17. Olive. — 18. ·e antéro-interne. — 19. Noyau juxta-olivaire postéro-externe.

de l'olive opposée. Les divisions des faisceaux les plus élevés passent en dehors des olives qu'elles recouvrent ; elles font partie des fibres arciformes externes.

Les *fibres arciformes externes* naissent surtout de la partie libre ou superficielle des corps restiformes. Elles constituent une couche qui recouvre complétement les parties latérales et la face antérieure du bulbe. On peut les partager aussi en deux principaux groupes. — Les fibres arciformes externes inférieures se recourbent à leur point d'émergence d'arrière en avant, passent à travers les filets d'origine du spinal et du pneumogastrique, contournent ensuite le faisceau latéral, puis la moitié inférieure des olives et l'origine des pyramides antérieures. Au niveau du sillon qui sépare celles-ci des olives, un certain nombre d'entre elles pénètrent entre les deux saillies pour aller se réunir aux fibres arciformes internes les plus élevées. Sur le sillon médian du bulbe, d'autres embrassent les pyramides et se prolongent également jusqu'au raphé. — Les fibres arciformes supérieures recouvrent les faisceaux latéraux du bulbe, la partie correspondante des olives, et la base des pyramides antérieures. Elles se comportent, en passant sur les sillons de la face antérieure, comme les fibres arciformes inférieures. Lorsqu'elles deviennent nombreuses ces fibres forment une couche qu'on peut distinguer à l'œil nu et qui constitue l'*avant-pont* ou *ponticule*.

L'observation nous enseigne donc que toutes les fibres arciformes ont la même origine ; que toutes se portent vers le raphé médian du bulbe, et qu'elles forment ce raphé. Au delà du raphé que deviennent-elles ? Selon Meynert celles du côté droit, après avoir traversé le raphé, iraient se continuer avec les fibres du cordon postérieur gauche de la moelle et réciproquement : opinion purement spéculative et doublement erronée : car nous avons vu que les cordons postérieurs s'entre-croisent au-dessus et en arrière des cordons latéraux pour s'élever ensuite jusqu'aux couches optiques ; d'une autre part, l'examen microscopique atteste clairement que les fibres arciformes d'un côté se continuent à travers le raphé avec celles du côté opposé, de telle sorte qu'elles unissent l'un à l'autre les deux corps restiformes, ou plutôt les deux pédoncules cérébelleux inférieurs dont ces corps sont le prolongement. Ainsi continues entre elles, ces fibres composent, avec les corps restiformes et les pédoncules cérébelleux inférieurs, une grande commissure qui relie l'hémisphère cérébelleux droit à l'hémisphère gauche, et qui rappelle sous une forme différente la commissure constituée par la protubérance et les pédoncules cérébelleux moyens.

Aux fibres arciformes externes se mêlent des noyaux de substance grise, de configuration aplatie et lamelleuse ; il en existe, en général, deux dans la couche que forment les fibres arciformes externes inférieures, et plusieurs dans celle qui dépend des fibres arciformes supérieures. Ces noyaux lamelliformes deviennent surtout très-évidents sur la base du bulbe. A me-

sure qu'on se rapproche de celle-ci ils s'allongent, contournent les pyramides antérieures, et tendent à les entourer complétement, ce qui a lieu au moment où elles entrent dans la protubérance.

C. *Étude du bulbe à l'aide de coupes horizontales, pratiquées sur les divers points de sa longueur, et ensuite soumises à l'examen microscopique.*

Pour retirer de cette étude tout ce qu'elle peut donner, il importe de multiplier les coupes le plus possible. M. Mathias Duval, en faisant usage du microtome, est parvenu à diviser le bulbe en trente-cinq ou quarante lamelles, d'une extrême minceur, et assez transparentes pour qu'on puisse les observer avec de fortes lentilles. Mais les grossissements les plus faibles

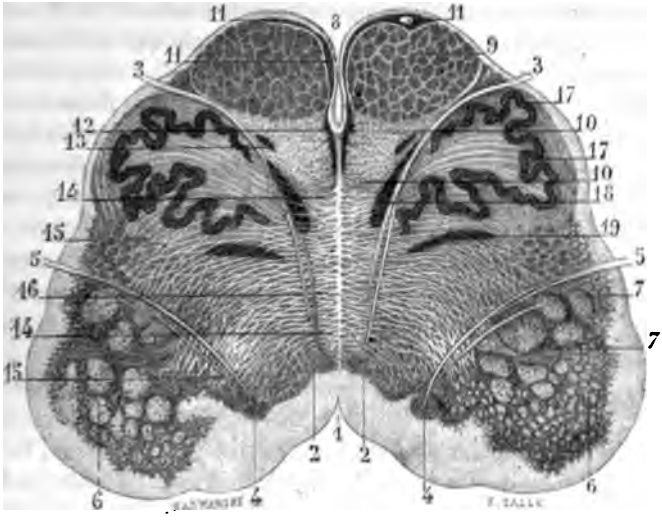

Fig. 510. — *Coupe du bulbe rachidien au niveau de la partie moyenne des olives. Grossissement de 4 diamètres. Préparation de M. M. Duval.*

1. Sillon médian de la face postérieure du bulbe qui fait ici partie du plancher du quatrième ventricule. — 2, 2. Noyau d'origine des nerfs hypoglosses. — 3, 3. Ces nerfs émergeant des bulbes dans le sillon qui sépare les pyramides des olives. — 4, 4. Noyau d'origine des nerfs pneumogastriques. — 5, 5. Racines de ces nerfs. — 6, 6. Noyau des corps restiformes, traversés à cette hauteur par les faisceaux descendants des pédoncules cérébelleux inférieurs. — 7, 7. Tête des cornes postérieures, presque entièrement envahie par les faisceaux qui constituent la racine ascendante de la cinquième paire. — 8. Sillon médian antérieur. — 9. Portion motrice des pyramides. — 10, 10. Leur portion sensitive. — 11, 11, 11. Noyaux gris entourant la portion motrice des pyramides. — 12. Noyau situé sur les côtés du raphé. — 13. Très-petit noyau compris dans l'épaisseur des portions sensitives. — 14, 14. Coupe des cordons antérieurs, traversés par le réseau des fibres arciformes. — 15, 15. Réseau des fibres arciformes. — 16. Raphé résultant de leur entre-croisement. — 17, 17. Olive. — 18. Noyau juxta-olivaire antéro-interne. — 19. Noyau juxta-olivaire postéro-externe.

rieures, comme les cordons latéraux coupent celui des cornes antérieures : ces faisceaux se continuent en bas avec les cordons postérieurs de la moelle dont ils sont le prolongement; en haut ils s'entre-croisent sur la ligne médiane et donnent ainsi naissance à une ligne blanche ou raphé qui s'avance jusqu'au sillon médian antérieur du bulbe. Parvenu au-dessous de celui-ci, le raphé se bifurque, ou plutôt les faisceaux les plus élevés du côté droit passent à gauche et réciproquement, puis s'appliquent à la portion motrice des pyramides, en formant de chaque côté un petit triangle qui représente le premier vestige de leur portion sensitive.—Au devant de celle-ci se voit la portion motrice et le sillon médian antérieur.—Immédiatement en dehors de la portion sensitive et en arrière de la portion motrice se présente la coupe des cordons antérieurs, lesquels s'avancent encore jusqu'à la périphérie du bulbe, mais seulement

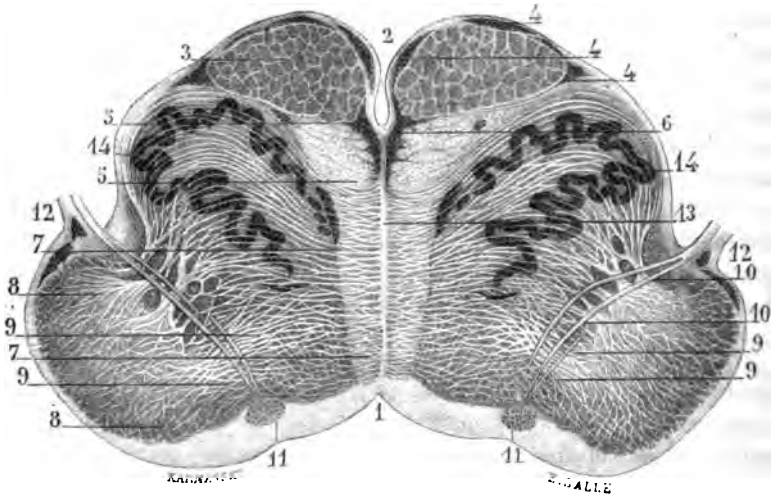

Fig. 511. — *Coupe du bulbe rachidien au niveau de la partie supérieure des olives. Grossissement de 4 diamètres. Préparation de M. M. Duval.*

1. Sillon médian de la face postérieure du bulbe. — 2. Sillon médian antérieur. — 3. Portion motrice des pyramides. — 4, 4, 4. Noyaux qui l'entourent. — 5, 5. Portion sensitive. — 6. Noyau qui sépare les deux portions sensitives, mais qui par sa partie supérieure cunéiforme commence aussi à se prolonger entre celles-ci et les portions motrices.— 7, 7. Coupe des cordons antérieurs.— 8, 8. Coupe des corps restiformes, dont le noyau gris, très-large à cette hauteur, est traversé de toutes parts par les fibres provenant des pédoncules cérébelleux inférieurs. — 9, 9. Réseau très-délié de fibres arciformes naissant de la partie postérieure des corps restiformes. — 10, 10. Faisceaux volumineux émanant de leur partie antérieure, et se prolongeant par leurs divisions vers les olives, les pyramides et le raphé. — 11, 11. Noyau d'origine des nerfs acoustiques. — 12, 12. Les deux racines de ces nerfs émergeant de la fossette latérale du bulbe. — 13. Raphé formé par l'entre-croisement des fibres arciformes. — 14, 14. Olives dont l'ouverture regarde en dedans et en arrière; sur les limites de cette ouverture on voit les noyaux juxta-olivaire antéro-interne et postéro-externe dont les dimensions sont très-réduites et qui l'un et l'autre tendent à disparaître.

nes disparaissent dans l'épaisseur des cordons postérieurs de la moelle, pour émerger du bulbe au niveau de l'extrémité inférieure de l'entre-croisement des pyramides. Tous les auteurs, jusqu'ici, ont considéré ces racines comme des tractus provenant des cordons postérieurs, et coupant le col des cornes correspondantes pour aller prendre part à l'entre-croisement des cordons latéraux, erreur d'interprétation que le microscope réfute en nous montrant que ces tractus ne traversent pas les cornes postérieures, mais s'arrêtent dans leur épaisseur, où ils prennent naissance. — Les cornes antérieures sont volumineuses, arrondies, bien limitées en dedans, mais très-vaguement limitées en avant et en dehors.

Entre ces cornes et le pédicule des cornes postérieures s'avancent, en masse serrée, les fascicules des cordons latéraux qui coupent leur col, en sorte qu'elles se montrent isolées et comme décapitées. Ces fascicules affectent, en dehors, la forme de tractus, et en dedans celle de lamelles très-courtes et transversales, obliquement ascendantes; les lamelles droites et gauches se croisent en se superposant dans un ordre alternatif très-régulier. On peut les suivre jusqu'au sillon médian; sur les côtés de celui-ci elles disparaissent, et les fascicules qui prolongent les cordons latéraux ne sont plus représentés que par un pointillé résultant de la coupe des tubes nerveux. — Entre l'entre-croisement et les cornes antérieures se trouvent les cordons antérieurs de la moelle. — Le canal central du bulbe s'allonge d'avant en arrière; de chaque côté du sillon médian postérieur on remarque un noyau gris rectangulaire : c'est le *noyau des cordons grêles.* A droite et à gauche de ces noyaux se montrent les cordons postérieurs.

3° *Coupes faites immédiatement au-dessus de l'entre-croisement des pyramides.*—Ces coupes ont surtout pour avantage de mettre en évidence l'entre-croisement des cordons postérieurs de la moelle, et le mode de formation ou de constitution de la portion sensitive des pyramides. — Le canal central s'allonge de plus en plus. Les cornes postérieures deviennent tout à fait transversales.—Les cornes antérieures, très-fortement aussi déjetées en dehors, se rapprochent beaucoup des précédentes dont les sépare seulement un petit espace triangulaire : cet espace donne passage à la portion des cordons latéraux qui ne s'entre-croise pas, c'est-à-dire au faisceau latéral du bulbe.—La corne antérieure à cette hauteur n'est plus représentée du reste que par un petit groupe de granules grisâtres, sans limites arrêtées. — De la commissure grise partent en arrière deux prolongements, l'un externe et plus petit, de figure triangulaire, c'est le *noyau des corps restiformes;* l'autre interne, plus long et quadrilatère, que nous connaissons déjà, c'est le noyau des cordons grêles. Au-dessus du noyau des corps restiformes surgissent, à droite et à gauche de la substance grise entourant le canal central, de gros faisceaux arciformes, antéro-postérieurs, qui coupent le pédicule des cornes posté-

rieures, comme les cordons latéraux coupent celui des cornes antérieures : ces faisceaux se continuent en bas avec les cordons postérieurs de la moelle dont ils sont le prolongement; en haut ils s'entre-croisent sur la ligne médiane et donnent ainsi naissance à une ligne blanche ou raphé qui s'avance jusqu'au sillon médian antérieur du bulbe. Parvenu au-dessous de celui-ci, le raphé se bifurque, ou plutôt les faisceaux les plus élevés du côté droit passent à gauche et réciproquement, puis s'appliquent à la portion motrice des pyramides, en formant de chaque côté un petit triangle qui représente le premier vestige de leur portion sensitive.—Au devant de celle-ci se voit la portion motrice et le sillon médian antérieur.—Immédiatement en dehors de la portion sensitive et en arrière de la portion motrice se présente la coupe des cordons antérieurs, lesquels s'avancent encore jusqu'à la périphérie du bulbe, mais seulement

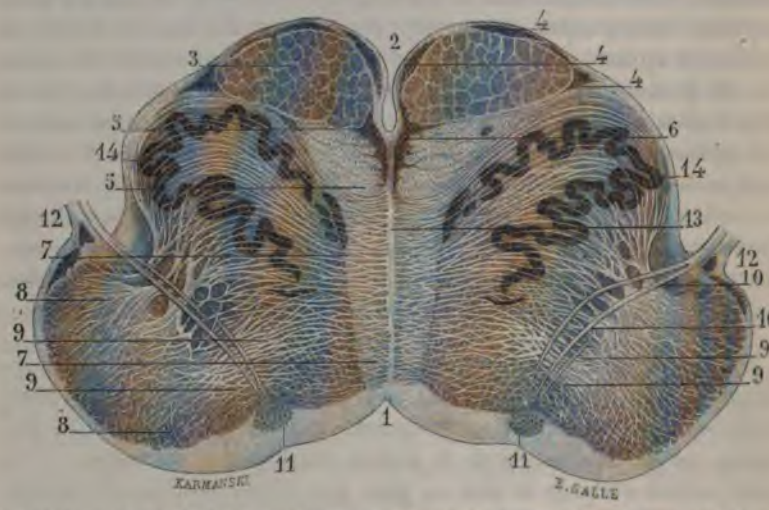

Fig. 511. — *Coupe du bulbe rachidien au niveau de la partie supérieure des olives. Grossissement de 4 diamètres. Préparation de M. M. Duval.*

1. Sillon médian de la face postérieure du bulbe. — 2. Sillon médian antérieur. — 3. Portion motrice des pyramides. — 4, 4, 4. Noyaux qui l'entourent. — 5, 5. Portion sensitive. — 6. Noyau qui sépare les deux portions sensitives, mais qui par sa partie supérieure cunéiforme commence aussi à se prolonger entre celles-ci et les portions motrices.—7, 7. Coupe des cordons antérieurs.— 8, 8. Coupe des corps restiformes, dont le noyau gris, très-large à cette hauteur, est traversé de toutes parts par les fibres provenant des pédoncules cérébelleux inférieurs. — 9, 9. Réseau très-délié de fibres arciformes naissant de la partie postérieure des corps restiformes. — 10, 10. Faisceaux volumineux émanant de leur partie antérieure, et se prolongeant par leurs divisions vers les olives, les pyramides et le raphé. — 11, 11. Noyau d'origine des nerfs acoustiques. — 12, 12. Les deux racines de ces nerfs émergeant de la fossette latérale du bulbe. — 13. Raphé formé par l'entre-croisement des fibres arciformes. — 14, 14. Olives dont l'ouverture regarde en dedans et en arrière; sur les limites de cette ouverture on voit les noyaux juxta-olivaire antéro-interne et postéro-externe dont les dimensions sont très-réduites et qui l'un et l'autre tendent à disparaître.

par leur partie la plus amincie. Les premières racines, ou racines inférieures des nerfs hypoglosses, les séparent de la petite masse granulée qui représente les cornes antérieures. (Fig. 507.)

Si la coupe, faite au-dessus de l'entre-croisement des pyramides, se trouve plus rapprochée des olives, on voit quelques nouvelles modifications se produire; mais elles n'ont pour la plupart qu'une importance secondaire. Ainsi, à mesure qu'on s'élève, l'entre-croisement des cordons postérieurs de la moelle se complète; la portion sensitive des pyramides s'allonge dans le sens transversal et s'accroît aussi d'avant en arrière.—Les cordons antérieurs s'éloignent de plus en plus de la périphérie du bulbe pour se concentrer en arrière des pyramides sur les côtés du raphé.— Les noyaux des corps restiformes et du cordon grêle s'allongent et s'élargissent aux dépens de la substance environnante qui n'occupe plus sur les coupes

Fig. 512.

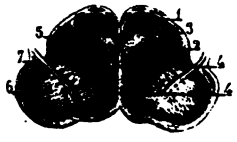

Fig. 513

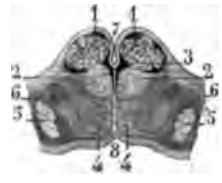

Fig. 514.

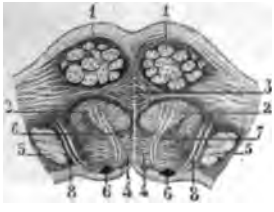

Fig. 515.

Coupes de la partie supérieure du bulbe et de la partie inférieure de la protubérance, de grandeur naturelle. Préparations de M. M. Duval.

Fig. 512. — *Cette figure répète la figure* 511 *ramenée à ses dimensions réelles; elle établit la transition entre les figures précédentes et les suivantes.* — 1. Portion motrice des pyramides. — 2. Leur portion sensitive. — 3. Noyau qui tend à les séparer. — 4. Cordons antérieurs. — 5. Olives. — 6. Corps restiformes. — 7. Nerf acoustique.

Fig. 513. — *Coupe du bulbe au niveau de sa base.* — 1, 1. Portion motrice des pyramides. — 2, 2. Leur portion sensitive. — 3. Noyau tendant à les séparer. — 4, 4. Cordons antérieurs. — 5. Cinquième paire. — 6. Noyau d'origine du facial.

Fig. 514. — *Coupe de la protubérance au niveau de son tiers inférieur.* — 1, 1. Portion motrice des pyramides. — 2, 2. Leur portion sensitive. — 3. Noyau qui les sépare. — 4, 4. Cordons antérieurs. — 5, 5. Cinquième paire. — 6, 6. Noyau d'origine de la sixième paire. — 7, 7. Nerfs partant de ce noyau. — 8, 8. Nerfs de la septième paire.

Fig. 515. — *Coupe de la protubérance au niveau de son bord inférieur.* — 1, 1. Portion motrice des pyramides. — 2, 2. Leur portion sensitive. — 3. Noyau lesangique qui les sépare. — 4, 4. Cordons antérieurs. — 5, 5. Cinquième paire. — 6. Noyau d'origine de la sixième paire. — 7. Noyau d'origine du facial.

blanches quelques fines ramifications, s'étendent ainsi jusqu'au plancher du quatrième ventricule, et se partagent alors en plusieurs ramuscules dont les divisions terminales se perdent dans la substance grise et particulièrement dans les noyaux d'origine des nerfs.

Les artères latérales, ou *radiculaires* de M. Duret proviennent des vertébrales et des cérébelleuses inférieures. Elles se portent vers le point d'émergence des nerfs, et là se divisent en deux rameaux : l'un périphérique ou superficiel dont les ramifications s'épuisent dans les parties voisines; l'autre profond qui suit les racines des nerfs pour aller se terminer par un réseau de capillaires dans les noyaux formant leur point de départ. Leurs dernières divisions s'anastomosent, par conséquent, avec celles des artères médianes antérieures; de là, pour ces noyaux, une vascularité plus grande et une nutrition mieux assurée.

Les artères médianes postérieures émanent des spinales correspondantes. Elles se prolongent jusqu'au voisinage du canal central et se distribuent principalement dans la substance grise. — Les artères qui rampent sur la périphérie du bulbe sont les plus grêles; ce sont celles aussi dont l'origine et la terminaison présentent le plus de variétés.

La disposition des veines du bulbe n'a pas encore été bien clairement déterminée. Elles sont, pour la plupart, indépendantes des artères.

II. — MOELLE ÉPINIÈRE.

La *moelle épinière* est cette partie de l'axe cérébro-spinal qui occupe le canal vertébral.

Grêle et semblable à une tige au sommet de laquelle on voit s'épanouir les principaux renflements du système nerveux central, elle mériterait le nom de *pédoncule de l'encéphale.*

Cette tige s'étend du corps de la seconde vertèbre lombaire à l'arc antérieur de l'atlas. — Ses limites supérieures sont fixes. Mais ses limites inférieures offrent de légères variétés. Chez quelques rares individus, elle descend jusqu'à la troisième vertèbre lombaire; chez d'autres, et plus rarement encore, elle s'arrête au niveau de la première.

Poids de la moelle épinière.

La moelle épinière, préalablement dépouillée des racines des nerfs spinaux, pèse de 25 à 30 grammes.

Son poids, comparé à celui de l'encéphale, a été très-différemment évalué par Chaussier et Meckel. Selon le premier de ces auteurs, il représenterait de la dix-neuvième à la vingt-cinquième partie du poids de cet

organe chez l'adulte; selon le second, il n'en serait le plus habituellement que la quarantième partie.

Pour expliquer une aussi grande différence, quelques anatomistes ont fait remarquer que Chaussier, dans ses évaluations, n'avait dépouillé la moelle ni de son enveloppe propre, ni des racines des nerfs spinaux. Mais lorsque l'on conserve ces racines, c'est-à-dire lorsqu'on les divise au niveau de l'orifice que leur présente la dure-mère, le poids de la moelle augmente de 5 grammes seulement. Longet a placé avec plus de raison la cause de cette dissidence dans l'étendue inégale que les deux auteurs attribuaient à la moelle, l'auteur français la prolongeant jusqu'à la protubérance annulaire et l'auteur allemand lui donnant pour limite supérieure le trou occipital, de telle sorte que l'un ajoutait à son poids celui du bulbe rachidien, que l'autre au contraire en retranchait. Or le poids du bulbe rachidien s'élève à 8 grammes environ. Ce poids, réuni à celui des racines des nerfs spinaux, comble à peu près la différence que nous avons précédemment signalée.

Cependant il m'a paru utile de recourir à de nouvelles observations pour contrôler d'une manière plus directe et plus précise les résultats mentionnés par Chaussier et Meckel. Après avoir extrait de sa cavité l'axe cérébro-spinal chez huit sujets du sexe masculin âgés de vingt-cinq à soixante ans, j'ai pesé avec la plus grande exactitude, et successivement, l'encéphale, le cerveau, le cervelet séparé de l'isthme par une section faite sur la partie moyenne de ses six pédoncules, puis cet isthme, et enfin la moelle épinière. J'ai pu ainsi constater que le poids moyen de la moelle s'élève à 27 grammes, celui de l'isthme et du bulbe réunis à 26, celui du cervelet à 140, celui du cerveau à 1170, celui de l'encéphale à 1358. Or, en comparant entre eux ces divers résultats et en prenant pour terme de comparaison la moelle épinière, on voit que le poids de cet organe est à celui :

De l'isthme et du bulbe réunis	:: 1 : 1
Du cervelet	:: 1 : 5
Du cerveau	:: 1 : 43
De l'encéphale	:: 1 : 50

Par conséquent, le rapport indiqué par Meckel, loin d'être exagéré, était au contraire trop faible. Il y avait erreur de part et d'autre, mais surtout du côté de Chaussier.

Volume de la moelle épinière.

Le *volume* de la moelle épinière peut être considéré sous plusieurs points de vue : dans ses rapports avec celui de l'encéphale chez l'homme et chez les animaux; dans ses rapports avec celui du corps et avec la capacité du canal vertébral. Il doit être étudié en outre dans les différences qu'il présente sur les divers points de son étendue.

1° *Quel est le rapport existant entre le volume de la moelle épinière et celui de l'encéphale ?* — Nous avons vu que plus on s'élève dans la série animale, plus le système nerveux tend à se centraliser, et que l'encéphale forme en quelque sorte le noyau de cette centralisation. A mesure qu'il se développe la moelle épinière semblera donc décroître. Aussi remarque-t-on que l'homme, entre tous les vertébrés, est celui qui présente la moelle la plus petite comparativement à la masse encéphalique. En formulant la loi de cette décroissance dans les termes les plus généraux, on peut dire que le volume de ces deux organes est en raison inverse.

2° *Existe-t-il un rapport déterminé entre le volume de la moelle épinière et celui du corps ?* — Le volume de la moelle augmente, comme celui de l'encéphale, en remontant la série des vertébrés, mais dans une proportion beaucoup plus faible, d'où sa décroissance relative, signalée plus haut, décroissance qui reconnaît pour unique cause l'évolution plus rapide et la prédominance du second de ces organes.

Cet accroissement graduel du volume de la moelle correspond au développement des forces musculaires et au perfectionnement de la sensibilité.

3° *Quelles sont les dimensions relatives de la moelle épinière et du canal vertébral ?* — Le rapport qu'on observe entre la longueur de la moelle épinière et celle du canal rachidien diffère selon l'âge. Depuis le moment de son apparition jusqu'à la fin du troisième mois de la vie intra-utérine, la moelle occupe le canal sacro-vertébral dans toute son étendue. Vers la fin du cinquième mois, son extrémité inférieure répond à la base du sacrum. A la naissance, elle répond au corps de la troisième ou de la quatrième vertèbre des lombes. C'est en général vers l'époque de la puberté ou dans les premières années qui la suivent qu'elle arrive à la hauteur de la seconde vertèbre de la même région. Ainsi, dans le laps de temps qui s'écoule du troisième mois de la vie intra-utérine à l'âge de douze ou quinze ans, la moelle épinière diminue graduellement de longueur relativement au canal vertébral. Lorsque le rapport de la partie contenue à la partie contenante se trouve définitivement établi, l'étendue de la première représente environ les trois cinquièmes de celle de la seconde.

Le diamètre de la moelle est à peu près dans les mêmes proportions avec celui du canal rachidien. Il existe par conséquent entre la surface de l'axe nerveux et les parois osseuses un intervalle assez considérable. La dure-mère spinale divise cet intervalle en deux espaces secondaires et concentriques : un espace intérieur, limité d'un côté par la surface de la moelle, de l'autre par la dure-mère, et un espace extérieur un peu plus considérable, circonscrit en dedans par cette même enveloppe, en dehors par le canal vertébral. Le premier de ces espaces est occupé par le liquide céphalo-rachidien, le second par des plexus veineux et un tissu cellulo-adipeux extrêmement fin.

4° *Différences que présente le volume de la moelle épinière sur les divers points de son étendue.* — L'axe médullaire est un long cylindre aplati d'avant en arrière dans les régions lombaire et cervicale, mais plus régulier dans la région dorsale, de telle sorte que son diamètre transverse l'emporte sur l'antéro-postérieur d'un sixième dans les deux premières régions, tandis qu'il en diffère à peine d'un douzième dans la dernière.

Le diamètre de ce cylindre n'est pas éga sur toute sa longueur. Peu considérable à son extrémité supérieure par laquelle il se continue avec le collet du bulbe, on le voit s'accroître très-sensiblement de la troisième vertèbre cervicale à la sixième et diminuer ensuite à mesure qu'il approche de la deuxième vertèbre dorsale, où il reprend ses dimensions premières après avoir décrit un renflement fusiforme. (Fig. 516, 517, 518.)

Dans la région dorsale, la moelle épinière atteint ses plus petites dimensions et revêt une forme assez régulièrement arrondie.

A partir de la neuvième vertèbre du dos jusqu'à la onzième, elle se renfle et s'aplatit de nouveau, puis décroît très-rapidement pour se terminer en pointe derrière le corps de la seconde vertèbre lombaire.

Des deux renflements de la moelle épinière, le supérieur ou cervical, plus considérable, répond à l'origine des nerfs du membre thoracique; l'inférieur ou lombaire est le point de départ des nerfs du membre abdominal : de là les noms de *renflement brachial* et *crural* sous lesquels ils sont aussi quelquefois désignés.

Considérées d'une manière absolue, les dimensions de la moelle varient avec les individus. La mensuration m'a donné pour sa longueur totale et moyenne 45 centimètres; pour sa circonférence, 38 millimètres au niveau du renflement cervical, 33 au niveau du renflement lombaire, 27 au niveau de la portion dorsale. Son diamètre moyen est par conséquent de 13 millimètres pour les parties les plus volumineuses ou supérieures, de 11 pour son renflement inférieur, et de 9 pour sa partie moyenne.

Moyens de fixité, direction, symétrie de la moelle épinière.

La moelle épinière se trouve comme suspendue au centre du canal vertébral dont elle partage les courbures et tous les mouvements. Deux membranes fibreuses, l'une externe, la *dure-mère*, et l'autre interne, la *pie-mère*, l'immobilisent dans la position qu'elle occupe. Pour cette immobilisation, la dure-mère se prolonge de chaque côté sur la série des nerfs spinaux, et vient se continuer au niveau des trous de conjugaison avec le périoste correspondant, de telle sorte qu'elle ne peut se porter, ni à droite ni à gauche, ni en avant ni en arrière. — La pie-mère spinale, immédiatement appliquée sur la moelle épinière qu'elle entoure de toutes parts, envoie vers la membrane précédente des prolongements multipliés qui ont pour effet de l'unir à elle aussi solidement que celle-ci est unie aux os.

Ainsi reliée à ses enveloppes osseuse et fibreuse, la moelle épinière occupe une situation constante et déterminée; elle est immobilisée au centre du canal rachidien. Dans les grands mouvements de flexion, elle se rapproche un peu cependant de la paroi antérieure du canal, mais sans arriver jusqu'au contact de celle-ci. Le rapprochement se fait aux dépens du liquide sous-arachnoïdien qui se déplace.

Direction. — La moelle épinière, occupant l'axe du canal rachidien, en suit très-régulièrement la direction. Mais comme elle se termine à la partie supérieure de la colonne lombaire, et comme, d'une autre part, la colonne cervicale est presque rectiligne, on ne saurait admettre avec quelques auteurs qu'elle est flexueuse. Dans la première partie de son trajet, elle descend à peu près verticalement; dans la seconde, c'est-à-dire dans la région dorsale, elle décrit une courbure à concavité antérieure.

Située sur le plan médian, la moelle est symétrique comme toutes les autres parties du système nerveux central. Sa symétrie est même plus constante et plus parfaite que celle de l'encéphale.

§ I. — Conformation extérieure de la moelle épinière.

Considérée dans sa conformation extérieure, la moelle épinière diffère suivant qu'elle est revêtue de la pie-mère spinale ou qu'elle est dépouillée de cette membrane. Nous avons donc à l'envisager sous le premier aspect; nous nous occuperons ensuite de son enveloppe propre; puis de la configuration qu'elle présente lorsque celle-ci est enlevée.

A. — Surface externe de la moelle épinière revêtue de son enveloppe propre.

Recouverte de son enveloppe, la moelle épinière est douée d'une consistance assez grande, très-supérieure à celle de l'encéphale.

Tant qu'elle conserve sa direction normale, elle reste unie sur toute sa périphérie. Lorsqu'elle a été retirée du canal rachidien, si on l'infléchit dans un ou plusieurs sens, on remarque au niveau des inflexions une série de plis transversaux formés par le relâchement de la pie-mère spinale et comparables à ceux que nous offre la surface des tendons dans les mêmes conditions. Sous l'influence des grands mouvements du rachis, des replis semblables ou analogues se produisent, mais beaucoup moins prononcés, du côté de la flexion, tandis que, du côté opposé, la pie-mère se déplisse et s'étend.

La périphérie de la moelle nous offre à étudier une *face antérieure*, une *face postérieure* et deux *faces latérales*.

La *face antérieure*, convexe transversalement, présente sur la ligne

médiane une bandelette fibreuse qui fait partie de la couche externe de la pie-mère spinale. Cette bandelette s'étend à toute la longueur de la moelle; mais elle est plus large et plus manifeste dans la région cervicale. A droite et à gauche de celle-ci, on remarque les racines antérieures des nerfs spinaux, disposées en série linéaire.

La *face postérieure*, convexe comme la précédente, est plus unie que

Moelle épinière vue par sa face postérieure (d'après Hirschfeld).

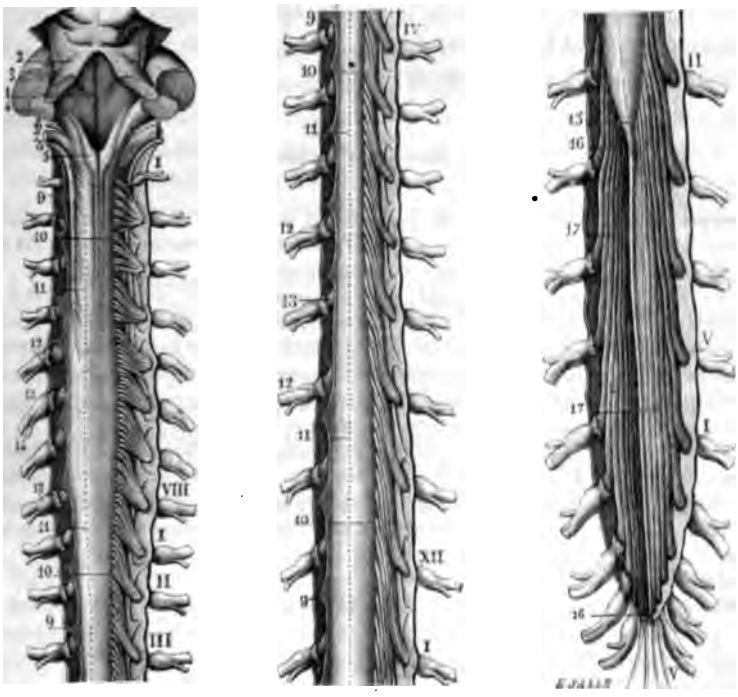

FIG. 516. *Partie supérieure ou cervicale.* FIG. 517. *Partie moyenne ou dorsale.* FIG. 518. *Partie inférieure et queue de cheval.*

1. Paroi antéro-inférieure du quatrième ventricule. — 2. Pédoncule cérébelleux supérieur. — 3. Pédoncule cérébelleux moyen. — 4. Pédoncule cérébelleux inférieur. — 5. Renflement mamelonné des cordons médians postérieurs. — 6. Nerf glosso-pharyngien. — 7. Nerf pneumogastrique. — 8. Nerf spinal mis à nu du côté gauche par l'arrachement des racines postérieures des nerfs spinaux. — 9, 9, 9, 9. Ligament dentelé. — 10, 10, 10, 10. Racines postérieures des nerfs spinaux. — 11, 11, 11, 11. Sillon collatéral postérieur, sur lequel sont implantées ces racines. — 12, 12, 12, 12. Ganglions des nerfs rachidiens; du côté gauche, les racines postérieures ont été enlevées pour laisser voir le ligament dentelé; du côté droit, on voit le tronc formé par les deux ordres de racines traverser la dure-mère. — 13, 13. Racines antérieures. — 14. Division des ganglions spinaux en deux branches. — 15. Extrémité terminale de la moelle épinière. — 16, 16. Ligament coccygien ou *filum terminale*. — 17, 17. Queue-de-cheval, dont les cordons postérieurs ont été enlevés du côté gauche. — I... VIII. Nerfs cervicaux. I... XII. Nerfs dorsaux. — I... V. Nerfs lombaires. — I... V Nerfs sacrés.

celle-ci. De chaque côté du plan médian, elle donne naissance aux racines postérieures des nerfs rachidiens, disposées aussi en série linéaire, mais plus nombreuses, plus volumineuses que les antérieures et plus régulièrement implantées que ces dernières, en sorte qu'à l'inspection seule de leurs racines il est facile de distinguer l'une de l'autre les deux faces correspondantes de la moelle épinière.

Les *faces latérales* sont plus arrondies et plus étroites que l'antérieure et la postérieure. De chacune d'elles part une longue bandelette fibreuse, étroite et résistante, par laquelle la moelle épinière s'attache à la dure-mère spinale : c'est le *ligament dentelé*, qui forme une dépendance de la pie-mère spinale et qui sera décrit plus loin.

B. — Pie-mère spinale.

Préparation. — Deux modes de préparation peuvent être mis en usage pour l'étude de cette enveloppe. — On pourra l'inciser sur toute sa longueur, et la détacher ensuite de haut en bas par voie de traction ou de décollement.

A ce procédé je préfère le suivant, qui est moins expéditif, mais qui donne des résultats plus satisfaisants. Il m'a été communiqué par le M. le docteur Parise. La voûte du crâne ayant été enlevée, et le canal vertébral étant ouvert par sa partie postérieure dans toute son étendue, recouvrez la dure-mère rachidienne d'un linge humide, puis abandonnez la moelle épinière à son ramollissement naturel, pendant six ou huit jours en été et trois semaines en hiver.

Ce temps écoulé, pressez doucement la dure-mère rachidienne de bas en haut, en agissant d'abord sur la partie supérieure de la moelle, puis sur sa partie moyenne, et enfin sur toute sa longueur. Sous l'influence de cette pression, la substance ramollie de l'organe s'écoulera par l'extrémité la plus élevée de la pie-mère spinale, qui sera ainsi vidée en grande partie.

Cette première manœuvre ayant évacué toute la partie ramollie de la moelle, abandonnez-la de nouveau à elle-même pendant plusieurs jours, puis renouvelez avec un extrême ménagement les mêmes pressions en procédant de la même manière. Après trois ou quatre manœuvres semblables, la substance nerveuse se trouvera complétement évacuée.

Lorsque l'enveloppe de la moelle a été ainsi préparée, on adapte à son extrémité supérieure un liége sur lequel on la lie, puis à l'aide d'un tube qui traverse le même liége, elle est ensuite insufflée : dans cet état, elle se présente dans les conditions les plus favorables à l'étude.

Cette préparation peut être facilement conservée; pour atteindre ce but, il suffit de piquer les nerfs spinaux sur une planche de liége ou de sapin, après les avoir disséqués à une petite distance de leur origine.

Si l'on désire reconstituer la moelle dans sa conformation primitive, on coulera dans son enveloppe de la cire blanche fondue, qui représente parfaitement la substance médullaire.

La pie-mère rachidienne est une membrane résistante qui entoure et protége la moelle comme le névrilème entoure et protége les nerfs.

Vue dans son état d'intégrité, cette membrane est transparente. Examinée sous l'eau après avoir été isolée de la substance médullaire, elle perd

en partie cette transparence pour prendre une couleur d'un blanc nacré analogue à celle de tous les tissus fibreux.

L'enveloppe propre de la moelle nous présente à étudier sa surface externe, sa surface interne et sa texture.

a. **Surface externe de la pie-mère spinale.**—Cette surface est recouverte de rameaux artériels et veineux qui, après s'être anastomosés, la traversent pour aller se distribuer dans l'épaisseur de la moelle. Parmi ces vaisseaux, les plus considérables rampent sur les faces antérieures et postérieures au voisinage de la ligne médiane.

Quatre ordres de prolongements naissent de la surface externe de la pie-mère spinale : 1° des prolongements filamenteux extrêmement multipliés; 2° des prolongements triangulaires qui, en s'ajoutant les uns aux autres, constituent les *ligaments dentelés;* 3° un prolongement cylindrique et médian qui forme le *ligament coccygien;* 4° enfin des prolongements canaliculés qui entourent les racines des nerfs, et qui deviennent l'origine du névrilème de tous les nerfs rachidiens.

a. Les *prolongements filamenteux* de la pie-mère spinale s'étendent de ses faces antérieure et postérieure aux faces correspondantes de la dure-mère rachidienne. Les plus nombreux et les plus résistants sont situés sur la ligne médiane. Les autres se trouvent irrégulièrement disséminés à droite et à gauche de celle-ci. Pour observer ces filaments cellulo-fibreux, il faut, après avoir incisé la dure-mère et le feuillet pariétal de l'arachnoïde, soulever par voie d'insufflation le feuillet viscéral de cette membrane. Les filaments étant alors redressés et tendus, on remarquera que l'arachnoïde se prolonge sur chacun d'eux en leur formant autant de petites gaînes irrégulières qui traversent sa cavité.

b. Les *ligaments dentelés*, situés à droite et à gauche de la moelle épinière, entre les racines antérieures et postérieures des nerfs rachidiens, se présentent sous l'aspect de deux bandelettes, d'une longueur presque égale à celle de la moelle, découpées sur leur bord libre en festons assez réguliers. Ils offrent par conséquent deux faces, deux bords, deux extrémités.

Les faces, extrêmement étroites, lisses et unies, sont tournées l'une en avant, l'autre en arrière. — Le bord interne, rectiligne et plus épais, se continue sur toute sa longueur avec la pie-mère spinale. — Le bord externe, alternativement rentrant et saillant, présente de dix-huit à vingt festons séparés par autant de saillies angulaires dont le sommet très-aigu s'insère à la dure-mère. Ces languettes anguleuses répondent aux intervalles des nerfs rachidiens. En général il existe une saillie pour chaque intervalle; quelquefois le même feston est assez long pour comprendre deux nerfs, au-dessus et au-dessous desquels il s'attache.

Par leur extrémité supérieure, ces ligaments s'insèrent sur la dure-mère rachidienne au-dessous de l'orifice qui donne passage aux artères verté-

brales, au niveau des masses articulaires de l'atlas. — Leur extrémité inférieure répond à la dernière vertèbre dorsale ou à la première lombaire. (Fig. 516 et 517.)

Les ligaments dentelés sont manifestement de nature fibreuse. Selon Bichat, ils représentent des parties surajoutées et distinctes des trois enveloppes de la moelle. Pour Chaussier, ils forment une dépendance de l'arachnoïde, et pour Meckel une dépendance de la dure-mère. Mais l'aspect de ces ligaments, leur continuité avec l'enveloppe propre de la moelle, l'examen microscopique démontrent qu'ils sont un prolongement de la pie-mère spinale, au même titre que la faux du cerveau est un prolongement de la dure-mère crânienne.

Ils ont pour usage d'unir les parties latérales de la moelle aux parties latérales de son enveloppe fibreuse; et comme celle-ci est unie elle-même à la série des trous de conjugaison, on voit que la moelle épinière ne peut se porter ni à droite ni à gauche : par les ligaments dentelés elle se trouve immobilisée dans le sens transversal.

c. Le *ligament coccygien* est un cordon fibro-nerveux, très-grêle, de forme conoïde, étendu de la partie terminale de la moelle épinière jusqu'à la base du coccyx sur laquelle il s'insère. (Fig. 518.)

Ce cordon médian et symétrique semble en quelque sorte comme perdu au milieu des nerfs qui forment la queue-de-cheval. D'abord assez large, il ne tarde pas à se rétrécir, puis conserve dans le reste de son étendue, c'est-à-dire sur ses deux tiers inférieurs, une épaisseur uniforme, et se termine en se divisant en deux ou trois languettes.

Quoique très-grêle, il est doué d'une résistance remarquable qui lui permet de fixer l'extrémité inférieure de la moelle dans la position qu'elle occupe au centre du canal vertébral et des nerfs lombaires. Dans l'état d'extension du tronc il est rectiligne sans être tendu ; dans l'état de flexion il devient légèrement flottant.

Le ligament coccygien présente une structure beaucoup plus compliquée qu'on ne l'avait d'abord pensé. Le canal central de la moelle se prolonge jusqu'à sa partie moyenne avec les éléments qui le composent. Ce canal est entouré d'une couche mince de substance grise autour de laquelle on observe des tubes nerveux très-fins.

Le ligament coccygien n'est donc pas une simple dépendance de la pie-mère spinale : c'est un véritable prolongement de la moelle épinière, d'où le nom de *fil terminal* (*filum terminale*), sous lequel il a été décrit par quelques auteurs modernes.

Les *prolongements* qui s'étendent de l'enveloppe de la moelle sur les racines des nerfs spinaux forment de chaque côté deux longues séries de canalicules. Par leur extrémité interne ces canalicules répondent à la substance médullaire; par leur extrémité externe ils se confondent au

voisinage des ganglions spinaux pour former l'enveloppe des cordons nerveux. Tous deviennent très-manifestes lorsque la pie-mère spinale a été préparée par le procédé que nous avons précédemment décrit.

b. **Surface interne de la pie-mère spinale.** — Cette surface adhère à la moelle épinière. Comme la précédente, elle est remarquable par les prolongements qu'elle fournit.

De sa partie médiane antérieure naît une cloison verticale, antéro-postérieure, qui pénètre dans le sillon correspondant de la moelle, dont elle occupe toute l'étendue. Cette cloison est composée de deux feuillets qui représentent un prolongement de la couche profonde de la pie-mère, et qui adhèrent à la couche superficielle de cette enveloppe assez intimement par leur partie antérieure. Elle loge dans son épaisseur un grand nombre de ramuscules artériels et veineux.

De sa partie médiane postérieure se détache une cloison semblable à la précédente, mais beaucoup plus mince, et formée d'un seul feuillet. Cette seconde cloison occupe le sillon médian postérieur.

Indépendamment de ces cloisons médianes, la face interne de la pie-mère rachidienne présente d'autres prolongements qui partent des divers points de son contour. Ces prolongements très-nombreux n'offrent pas une égale importance : quelques-uns s'étendent jusqu'à la substance grise en se divisant et se subdivisant dans leur trajet, et en donnant de plus par leurs parties latérales de minces lamelles ; d'autres ne s'avancent pas aussi loin, mais se partagent également en cloisons de plus en plus déliées. Toutes ces cloisons s'unissent ; de leur continuité résulte un ensemble de gaînes longitudinales dans lesquelles sont logés les faisceaux et fascicules qui forment les cordons.

c. **Texture de la pie-mère spinale.** — Les éléments qui entrent dans la composition de cette membrane ne diffèrent pas de ceux qui constituent la pie-mère encéphalique ; mais ils se trouvent associés sous des proportions différentes. Dans l'enveloppe nourricière de l'encéphale, c'est l'élément vasculaire qui domine l'élément celluleux ; dans l'enveloppe de la moelle, c'est ce dernier au contraire qui devient prédominant. En outre, il se condense davantage ; et cette modification dans sa densité s'opère insensiblement en passant du cerveau aux pédoncules cérébraux, à la protubérance, au bulbe rachidien, et de ces parties à la moelle épinière. Les ligaments dentelés et coccygien constituent le dernier terme de cette condensation.

Ainsi modifiée, l'enveloppe de la moelle présente tous les caractères des enveloppes fibreuses : leur couleur d'un blanc nacré, leur résistance, leur mode de constitution. Elle est composée de deux couches intimement unies, mais différentes par la direction de leurs fibres. La couche superficielle est surtout formée de fibres longitudinales. La couche profonde comprend

dans sa structure des fibres qui suivent pour la plupart une direction transversale. Ces deux ordres de fibres se mêlent du reste sur une foule de points. Elles sont de nature conjonctive. Aux faisceaux qu'elles constituent se joignent un très-grand nombre de fibres élastiques. La pie-mère spinale se rapproche sous ce point de vue de la dure-mère rachidienne; toutes deux sont élastiques.

Les rameaux artériels qui rampent à la surface ou dans l'épaisseur de cette membrane naissent de sources multiples : en haut, des vertébrales; au cou, des mêmes artères et de la branche ascendante des thyroïdiennes inférieures; dans la région dorsale, des intercostales aortiques, et plus bas des premières lombaires. — Les divisions émanées de ces diverses sources donnent naissance à trois troncs principaux qui parcourent la moelle dans toute son étendue : un tronc antérieur unique et médian, et deux troncs postérieurs et latéraux. — Ceux-ci deviennent à leur tour le point de départ d'une foule de ramuscules qui recouvrent de leurs anastomoses toute la surface de la moelle, et qui forment surtout un plexus à mailles serrées autour de l'origine des nerfs spinaux. Ils pénètrent dans la substance nerveuse par tous les points de sa périphérie, mais principalement par le sillon médian antérieur et les sillons qui correspondent à l'origine des nerfs spinaux.

Les veines de la pie-mère spinale se trouvent logées d'abord dans l'épaisseur des cloisons qui se détachent de sa face interne. Parvenues à l'extérieur, elles se mêlent aux ramuscules artériels et forment deux troncs principaux, l'un antérieur, l'autre postérieur.

L'enveloppe propre de la moelle renferme un assez grand nombre de filets nerveux qui cheminent dans tous les sens, en se divisant, se ramifiant et s'anastomosant. Ces nerfs forment un réseau à mailles larges et irrégulières chez l'homme. Dans quelques animaux, particulièrement chez le bœuf, ils sont beaucoup plus multipliés et constituent un réseau plus manifeste, plus élégant, à mailles en général plus serrées que dans l'espèce humaine. — Entre les tubes qui les composent et ceux qui forment les racines des nerfs rachidiens, il existe une notable différence de calibre : les premiers offrent constamment un diamètre plus petit. Ils proviennent du grand sympathique.

La distribution des nerfs sur la pie-mère crânienne et sur la pie-mère spinale est donc très-différente. Sur l'enveloppe immédiate de l'encéphale, ils s'appliquent aux divisions artérielles et les accompagnent dans toute leur étendue sans jamais s'en écarter. Sur l'enveloppe de la moelle, ils restent à peu près complétement indépendants des artères. On peut les suivre jusqu'à la surface du système nerveux central, dans l'épaisseur duquel ils semblent pénétrer.

La pie-mère spinale remplit plusieurs usages importants : 1° elle soutient les diverses parties constituantes de la moelle par son élasticité et les

protége par sa résistance; 2° elle unit très-solidement les radicules des nerfs rachidiens au système nerveux central; 3° elle contribue à immobiliser la moelle au centre de son étui fibreux; 4° enfin elle distribue aux parties qu'elle recouvre les éléments de leur nutrition, en tamisant le sang artériel, c'est-à-dire en le réduisant en courants capillaires.

C. — De la moelle épinière dépouillée de son enveloppe.

La pie-mère spinale et les racines des nerfs rachidiens étant enlevées, la surface externe de la moelle épinière se montre sous l'aspect qui lui est propre et dans tous les détails inhérents à son mode de configuration.

Elle présente une couleur blanche, un aspect uni, des sillons qui la parcourent dans toute sa longueur et des cordons longitudinaux.

Les sillons sont au nombre de quatre : deux *médians*, très-profonds, l'un *antérieur*, l'autre *postérieur;* et deux *latéraux superficiels*.

1° Sillon médian antérieur. — Ce sillon s'étend de l'entre-croisement des pyramides à l'extrémité inférieure de la moelle. Il est voilé par la pie-mère spinale, qui se dédouble pour en tapisser les parois; le feuillet superficiel de la membrane passe transversalement sur le sillon; le feuillet profond descend sur l'un de ses bords jusqu'à la commissure antérieure pour remonter ensuite sur le bord opposé. Des vaisseaux artériels très-multipliés et logés dans l'épaisseur de ce prolongement le parcourent d'avant en arrière.

Lorsqu'on écarte les bords du sillon, on aperçoit dans sa partie profonde une lame blanche, s'étendant de l'une à l'autre moitié de la moelle : c'est la *commissure blanche* ou *commissure antérieure*.

La *commissure blanche*, un peu plus saillante sur la ligne médiane que sur les parties latérales, est formée de fibres en partie obliques, en partie transversales qui s'entre-croisent sur la ligne médiane dans toute sa longueur pour passer de droite à gauche, et réciproquement. Elle se continue de chaque côté avec le cordon antéro-latéral de la moelle.

2° Sillon médian postérieur. — Le sillon médian postérieur s'étend du bec du calamus scriptorius au sommet de la moelle. Il est beaucoup moins large, mais plus profond que l'antérieur; ce dernier ne s'avance pas au delà du quart ou du tiers seulement de l'épaisseur totale de la moelle, tandis que le postérieur pénètre jusqu'à son centre.

Les deux lèvres de ce sillon sont séparées par la cloison médiane postérieure de la pie-mère spinale, cloison extrêmement mince, en sorte que cette séparation ne s'opère pas sans difficulté. De là sans doute l'erreur de Huber et de Keuffel, qui ont nié son existence; celle de Haller, qui ne le regarde pas comme constant; celle de Chaussier et de quelques autres anatomistes, qui le croient moins profond que l'antérieur. L'observation

atteste non-seulement qu'il existe et s'étend à une plus grande profondeur que le précédent, mais qu'il arrive jusqu'à la substance grise, ainsi que l'ont avancé Petit (de Namur) et un peu plus tard Vicq-d'Azyr.

Au fond de ce sillon existe une couche de substance grise appelée *commissure postérieure* ou *commissure grise.*

En s'adossant à la commissure blanche, la commissure grise forme une lame mince, transversale, qui unit les deux moitiés de la moelle.

3° **Sillons latéraux.** — La pie-mère rachidienne et les racines des nerfs spinaux étant enlevées, on remarque sur la face postérieure de la moelle, de chaque côté du sillon médian, deux sillons latéraux : le sillon *collatéral postérieur* et le sillon *postérieur intermédiaire.*

Les *sillons collatéraux postérieurs* répondent à l'origine des racines postérieures. Ils sont formés par une succession de points grisâtres, déprimés en fossettes et linéairement échelonnés. Au niveau des renflements cervical et lombaire, chacun d'eux décrit une courbe à concavité interne. — Leur extrémité supérieure se prolonge sur les faces latérales du bulbe rachidien ; elle répond d'abord au tubercule cendré de Rolando, et plus haut à l'origine des nerfs pneumogastrique et glosso-pharyngien. — Inférieurement, ils se rapprochent, puis se confondent avec le sillon médian sur le sommet du renflement lombaire.

Les *sillons postérieurs intermédiaires,* beaucoup moins apparents que les précédents, sont situés à 2 millimètres en dehors du sillon médian. Ils prennent naissance sur les côtés des renflements mamelonnés qui limitent le bec du calamus scriptorius, puis descendent verticalement jusqu'au niveau des premières vertèbres dorsales, où ils cessent en général d'être manifestes.

Indépendamment du sillon collatéral postérieur, quelques auteurs ont admis, avec Chaussier, Ch. Bell et Bellingeri, un sillon collatéral antérieur, répondant à l'origine des racines antérieures. Mais l'existence de ces sillons collatéraux antérieurs n'a pu être démontrée. Après l'arrachement des racines postérieures, on trouve à la place qu'elles occupaient une ligne de démarcation toujours très-évidente ; après l'arrachement des racines antérieures, on n'observe rien de semblable. Ces racines d'ailleurs ne sont pas échelonnées sur la même ligne : elles sont disséminées sur une largeur de deux à trois millimètres.

4° **Des cordons de la moelle épinière.** — Les sillons médians divisent la moelle épinière en deux moitiés latérales et symétriques qu'unissent entre elles les commissures blanche et grise.

Chacune de ces moitiés est subdivisée par le sillon collatéral postérieur en deux cordons de même longueur, mais de volume très-inégal :

1° Un cordon antéro-latéral, qui comprend toute la portion de la moelle située entre le sillon médian antérieur et le sillon collatéral postérieur.

2° Un cordon postérieur, beaucoup moins considérable que le précédent, limité en dehors par ce même sillon latéral, en dedans par le sillon médian postérieur.

Pour les auteurs qui ont admis un sillon au niveau des racines antérieures, le cordon antéro-latéral se décomposerait en deux cordons secondaires : l'un, antérieur, s'étendant dans le sens transversal, du sillon médian antérieur au sillon collatéral voisin ; l'autre, latéral, offrant pour limites

Moelle épinière dépouillée de son névrilème (D'après Hirschfeld).



FIG. 519. *Renflement cervical ou brachial.* FIG. 520. *Portion intermédiaire aux deux renflements.* FIG. 521. *Renflement lombaire ou crural.*

1, 1, 1, 1, 1, 1. Sillon médian postérieur de la moelle. — 2, 2. Sillon postérieur intermédiaire ; entre ce sillon et le précédent, on voit le cordon médian postérieur. — 3. Renflement mamelonné de ce cordon et pyramide postérieure du bulbe. — 4, 4, 4, 4, 4, 4. Cordon postérieur. — 5. Extrémité supérieure de ce cordon se continuant avec le corps restiforme correspondant. — 6. Coupe du pédoncule cérébelleux inférieur. — 7, 7, 7, 7, 7. Sillon collatéral postérieur. — 8, 8, 8, 8, 8, 8. Cordon antéro-latéral dont on n'aperçoit sur la face postérieure de la moelle qu'une faible partie. — 9. Extrémité inférieure de la moelle.

les sillons collatéraux antérieur et postérieur. Les travaux de Ch. Bell ont donné pendant quelque temps une assez grande importance à ces cordons latéraux. Mais le sillon collatéral antérieur faisant réellement défaut, il n'y a pas lieu d'admettre leur existence, en faveur de laquelle on n'a invoqué jusqu'ici que de simples apparences ou des considérations purement physiologiques.

Souvent cependant, pour la facilité du langage, nous emploierons ces deux expressions, mais en modifiant légèrement l'acception attachée à chacune d'elles. Subdivisant le cordon antérieur en deux parties, nous admettrons un cordon antéro-interne et un cordon antéro-latéral. Le premier ne comprendra que la portion située entre les deux cornes antérieures : il a pour attribut essentiel l'entre-croisement des fibres qui le composent, l'entre-croisement dont la commissure blanche est le résultat. Le second, beaucoup plus volumineux, est formé par la partie assez large qui est située au-devant des cornes antérieures et par celle plus large encore qui remplit l'espace compris entre les deux cornes. Les fibres qui le constituent ne s'entre-croisent pas dans la moelle, mais elles s'entre-croisent au-dessus de celle-ci, au niveau de l'origine du bulbe.

Quant au cordon postérieur, il est bien manifestement formé de deux faisceaux parallèles dans la région cervicale. Le plus interne, qui est aussi le plus petit, a reçu le nom de *cordon médian postérieur*. Il a été considéré avec raison comme une dépendance du cordon postérieur. Celui-ci se compose en effet d'un certain nombre de faisceaux prismatiques et triangulaires répondant par leur base à la périphérie de la moelle. Or le cordon médian postérieur ne diffère pas de ces faisceaux prismatiques ; ses dimensions sont seulement un peu plus considérables et ses limites plus accusées.

§ 2. — Conformation intérieure de la moelle épinière.

Pour étudier la conformation intérieure de la moelle épinière, il faut la diviser transversalement et horizontalement sur les divers points de sa longueur. Ces coupes, nous montrent :

1° Que chacune des moitiés de la moelle est formée à sa périphérie par la substance blanche, et dans sa partie centrale par la substance grise : qui se prolongent l'une et l'autre sur toute son étendue, la première représentant une sorte de gaîne, et la seconde une longue colonne centrale.

2° Que la substance blanche d'un côté est reliée à celle du côté opposé par la commissure antérieure, et la colonne grise de la moitié droite à la colonne grise de la moitié gauche par la commissure postérieure.

3° Que la commissure grise, sur les limites de sa face antérieure ou de sa continuité avec la commissure blanche, est creusée d'un canal central et médian qui s'étend inférieurement jusqu'à la partie moyenne du filum

terminale, et qui s'épanouit en haut à la manière d'un entonnoir, pour se continuer, avec le quatrième ventricule.

A. **Substance blanche ou périphérique.** — Nous avons vu que cette substance comprend trois cordons, l'un antéro-latéral très-large, le second antéro-interne très-petit, le troisième de dimension moyenne. Chacun de ces cordons est réductible en faisceaux et fascicules longitudinaux et parallèles, offrant la forme de prismes triangulaires qui répondent par leur base à la surface de la moelle et par leur sommet tronqué à la substance grise. Ils sont séparés les uns des autres par de minces lamelles de tissu conjonctif émanées de l'enveloppe propre de la moelle. De ces lamelles se détachent de très-nombreuses divisions qui s'unissant entre elles par leurs bords forment dans l'épaisseur des cordons une trame délicate très-apparente sur les coupes transversales.

Les faisceaux et fascicules constituant les cordons de la moelle épinière se composent de tubes nerveux longitudinaux pour la plupart. Ces tubes affectent des dimensions extrêmement inégales; il en est de très-petits, de moyens, et de très-volumineux. Quelques-uns sont si grêles, qu'ils semblent représentés seulement par leur filament axile. Sur les coupes tous les tubes prennent l'aspect d'anneaux circulaires au centre desquels on peut reconnaître la présence de ce cylindraxe.

B. **Substance grise ou centrale.** — La substance grise, entourée de toutes parts par la substance blanche, se présente sous l'aspect d'une colonne qui se continue en haut avec celle du bulbe, et qui se prolonge en bas dans le filum terminale. Cette longue colonne comprend trois parties : une médiane transversale et deux latérales antéro-postérieures.

La partie médiane ou transversale, appelée commissure postérieure, adhère en avant à la commissure antérieure.

Les parties latérales ou antéro-postérieures occupent le centre de chacune des moitiés du prolongement médullaire. Elles décrivent une courbe dont la concavité regarde en dehors. Par leur convexité, tournée en dedans, elles s'unissent à la partie médiane qu'elles débordent en avant et en arrière. Celle de leurs extrémités qui se porte en avant est plus grosse et plus courte : elle a reçu le nom de *corne antérieure;* celle qui se dirige en arrière se prolonge jusqu'à la périphérie de la moelle; on l'entrevoit lorsqu'on arrache les racines postérieures; elle est plus étroite et plus longue que la précédente : c'est la *corne postérieure.*

Ainsi constituée, la colonne grise de la moelle présente sur son contour quatre échancrures profondes d'inégale largeur : une antérieure quadrilatère, plus petite; une postérieure beaucoup plus grande, offrant sur les coupes horizontales la figure d'un triangle dont le sommet tourné en avant serait largement tronqué; et deux latérales semi-lunaires. C'est dans l'échancrure antérieure que sont reçus les deux cordons antéro-internes, séparés

l'un de l'autre par le sillon médian. Dans l'échancrure postérieure sont logés les deux cordons postérieurs séparés aussi par le sillon correspondant. Les échancrures latérales ou semi-lunaires logent les cordons latéraux; et comme les cornes antérieures ne se prolongent pas jusqu'à la périphérie de la moelle, ces cordons les débordent, et viennent se joindre aux cordons antérieurs dont aucune ligne de démarcation ne les sépare, mais dont ils se distinguent par leur mode de terminaison bien différent, puisque ceux qui occupent l'échancrure antérieure s'entre-croisent sur toute la longeur de la moelle, tandis que ceux qui se trouvent situés en avant et sur les côtés des cornes antérieures ne s'entre-croisent qu'à leur entrée dans le bulbe rachidien.

La substance grise de la moelle n'offre pas sur tous les points une teinte et une nature identiques. Considérée sous ce double point de vue on peut admettre, avec Rolando, une substance grise proprement dite formant la presque totalité de la colonne grise centrale et une *substance gélatineuse;* celle-ci a pour siége principal l'extrémité libre des cornes postérieures; sur les coupes transversales elle prend la figure d'un arc dont la concavité est tournée en avant.

La colonne grise centrale n'est pas également développée sur tous les

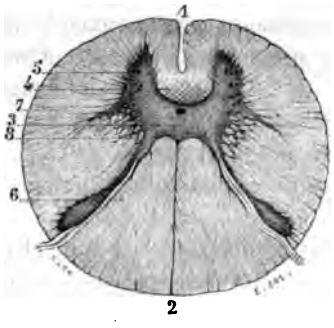

FIG. 522. — *Coupe de la moelle au-dessous du bulbe* (gross. 4 diamètres).

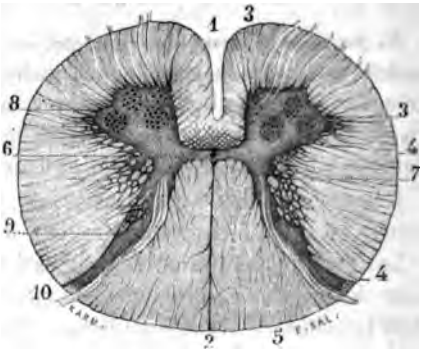

FIG. 523. — *Coupe du renflement cervical de la moelle* (gross. 4 diamètres).

FIG. 522. — 1. Sillon médian antérieur. — 2. Sillon médian postérieur. — 3. Commissure grise, beaucoup plus épaisse que celle des portions sous-jacentes. — 4. Commissure blanche, formée par l'entre-croisement des cordons antérieurs. — 5. Corne antérieure. — 6. Corne postérieure. — 7. Corne latérale. (*Préparation de M. Mathias Duval.*)

FIG. 523. — 1. Sillon antérieur. — 2. Sillon postérieur. — 3, 3. Cordon antérieur de la plupart des auteurs. — 4, 4. Leur cordon latéral. Ce cordon, ainsi que nous l'avons vu, ne remplit pas seulement l'espace compris entre les deux cornes, il passe au-devant de la corne antérieure, tandis que le cordon antérieur véritable se trouve situé en dedans de celle-ci. — 5. Cordon postérieur. — 6. Commissure postérieure extrêmement mince. — 7. Disposition réticulée qu'affectent les substances blanche et grise en dehors des deux cornes au niveau de leur continuité. — 8. Corne antérieure, dans laquelle les cellules multipolaires sont réunies en trois principaux groupes. — 9. Corne postérieure — 10. Cinquième paire des nerfs cervicaux. (*Préparation de M. Mathias Duval.*)

points de sa longueur. C'est sur la portion lombaire qu'elle atteint ses plus larges dimensions; elle devient très-grêle sur la portion dorsale, se renfle de nouveau sur la portion cervicale, sans reprendre cependant les proportions qu'elle présente inférieurement, puis se réduit encore sur les limites du bulbe. Au niveau du renflement lombaire la substance grise est à la substance blanche : : 3 : 2 ; dans la région dorsale la première est à la seconde : : 1 : 5; dans la région cervicale : : 1 : 3; et au-dessous du bulbe : : 1 : 4.

Du grand développement de la colonne grise résulte le renflement lombaire. On attribue en général à la même cause l'existence du renflement cervical, mais bien à tort évidemment, car ce renflement est plus considérable que le précédent, et la substance grise qui en occupe le centre est beaucoup moins développée que dans la région lombaire. Les deux substances concourent donc à sa formation, principalement la substance blanche. Il est digne de remarque, en effet, que cette dernière réduite à elle-même ne formerait pas un cylindre, mais un cône dont la base répondrait au bulbe. Inférieurement elle tient sur les coupes transversales une place moins grande que la substance grise; pourquoi? parce que les fibres descendantes ou motrices et les fibres ascendantes ou sensitives, qui se terminent les unes et les autres dans cette substance, sont alors réduites à

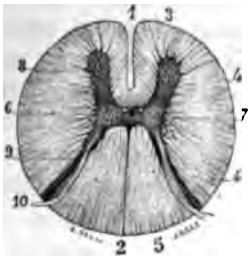

FIG. 524. — *Coupe de la portion dorsale de la moelle* (gross. 4 diamètres).

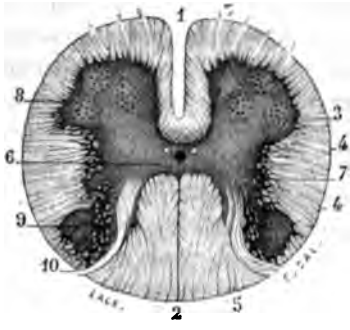

FIG. 525. — *Coupe du renflement lombaire de la moelle* (gross. 4 diamètres.)

FIG. 524. — 1. Sillon antérieur. — 2 Sillon postérieur. — 3. Cordon antérieur situé en dedans de la corne correspondante, s'entre-croisant sur la ligne médiane avec celui du côté opposé. — 4, 4. Cordon latéral s'avançant jusqu'au précédent dont aucune ligne de démarcation ne le sépare. — 5. Cordon postérieur. — 6, 7. Coupe des colonnes de Clarke, situées aux deux extrémités de la commissure grise, à l'union des cornes antérieures avec les postérieures, renfermant l'une et l'autre de grosses cellules multipolaires. — 8. Corne antérieure. — 9. Corne postérieure. — 10. Racine postérieure des nerfs dorsaux. (*Préparation de M. M. Duval.*)

FIG. 525. — 1. Sillon antérieur. — 2. Sillon postérieur. — 3, 3. Cordon antérieur des auteurs. — 4, 4. Leur cordon latéral. — 5. Cordon postérieur. — 6. Commissure grise, canal central de la moelle, à droite et à gauche duquel on remarque un orifice représentant la coupe d'une veine longitudinale. — 7. Disposition réticulée. — 8. Corne antérieure. — 9. Corne postérieure. — 10. Racine postérieure des nerfs lombaires. (*Préparation de M. M. Duval.*)

Le diamètre de cet orifice varie de 1 à 2 dixièmes de millimètre. Son contour est cordiforme inférieurement, circulaire dans la région dorsale et la plus grande partie de la région cervicale, elliptique dans sa partie terminale ou bulbaire. Il s'ouvre par son extrémité supérieure dans le quatrième ventricule. Selon Stilling, ce canal s'ouvrirait en bas dans le sillon postérieur au niveau du renflement lombaire et se prolongerait ensuite jusqu'à la partie moyenne du filum terminale. Aucun fait ne démontre cet orifice inférieur dont l'existence reste contestable.

La substance grise de la commissure postérieure entoure complétement le canal central ; mais elle est si mince en avant, que sur ce point il semble se trouver en rapport presque immédiat avec la commissure blanche.

Ce canal n'est en réalité que le prolongement des cavités ventriculaires de l'encéphale, avec lesquelles il se continue au niveau du bec du calamus scriptorius. Il présente un calibre beaucoup plus considérable dans les premiers temps de la vie : et sa continuité avec les ventricules encéphaliques est alors très-évidente. Inférieurement, il se prolonge en général jusqu'à la partie moyenne du filum terminale.

§ 3. — Structure de la moelle épinière.

A. **Structure de la substance grise.** — Elle diffère pour la partie médiane et les parties latérales de la colonne grise centrale de la moelle.

1° *Partie médiane ou commissure grise.* — Cette partie médiane renferme le canal central dont les parois possèdent une texture qui leur est propre. — Dans la cavité du canal séjourne un liquide transparent qui paraît avoir pour destination principale de prévenir le rapprochement et l'adhérence de ses parois et d'en maintenir, par conséquent, la forme, le diamètre et l'état d'intégrité ; cependant on le trouve quelquefois en partie ou même complétement oblitéré sur une partie de sa longueur, surtout dans la région cervicale.

Trois couches concentriques, une couche épithéliale, une couche amorphe, une couche fibrillaire, contribuent à former les parois du canal central. — La couche interne ou épithéliale est constituée par un seul plan de cellules cylindriques, à cils vibratiles, dont l'extrémité profonde, très-effilée, se perd dans la couche amorphe. — Celle-ci, très-mince aussi, renferme, indépendamment de ces prolongements, des cellules arrondies et des noyaux logés dans leurs intervalles, cellules et noyaux qui ne sont très-probablement que des rudiments de cellules cylindriques en voie de développement. — La troisième couche, ou couche externe, beaucoup plus épaisse que la précédente, a reçu le nom d'*épendyme;* c'est la *couche gélatineuse centrale* de Stilling. Elle se compose de filaments d'une extrême ténuité et de nature conjonctive, cheminant et s'entre-croisant dans toutes les directions.

mètre antéro-postérieur ou l'épaisseur de cette bandelette varie selon les diverses régions. Au col elle ne dépasse pas 1 millimètre ; inférieurement et supérieurement elle atteint 2 millimètres.

La *commissure antérieure* est plus mince que la postérieure sur les portions lombaire et dorsale ; sur la portion cervicale on observe une disposition inverse. Elle répond, en avant, à la cloison médiane antérieure. De celle-ci naissent de nombreux vaisseaux qui la traversent pour aller se distribuer à droite et à gauche dans la partie centrale de la moelle. — Sa face postérieure adhère à la commissure grise. — Ses parties latérales se perdent dans les cordons antérieurs et dans les cornes correspondantes de la substance grise.

Cette commissure se compose de fibres nerveuses qui dépendent des cordons antérieurs et qui se portent les unes du cordon antérieur droit dans la moitié gauche de la moelle, les autres du cordon gauche dans la moitié opposée. Toutes ces fibres par conséquent s'entre-croisent sur la ligne médiane. Cet entre-croisement n'est pas contestable, l'examen microscopique le démontre ; cependant il est assez difficile à constater par suite de la direction des fibres qui ne se coupent pas à angle aigu comme celles des pyramides antérieures, mais qui prennent en entrant dans la commissure une direction presque parallèle.

La *commissure postérieure* diffère de la précédente : par son épaisseur un peu plus grande inférieurement, plus petite supérieurement ; par ses limites qui ne sont pas aussi nettement arrêtées, et surtout par sa structure beaucoup plus compliquée. C'est dans son épaisseur que se trouve situé le canal central de la moelle.

Unie en avant à la commissure blanche, elle répond en arrière à la cloison médiane postérieure, formée, ainsi que nous l'avons vu, d'un seul feuillet, lequel se divise profondément pour s'appliquer de chaque côté à la commissure grise. Au niveau de cette division, la commissure présente une sorte de crête qui est reçue dans l'angle rentrant de la cloison. — Sur les côtés de cette crête, elle répond aux cordons postérieurs, puis se continue avec la colonne grise des deux moitiés de la moelle.

D. **Canal central de la moelle.** — Ce canal est très-délié. Pour l'observer chez l'homme, il importe d'immerger la moelle épinière pendant deux ou trois mois dans une solution d'acide chromique ou de chromate de potasse. Sur les coupes transversales pratiquées à l'aide d'un instrument bien tranchant, on pourra alors distinguer à l'œil nu, et mieux encore avec une loupe, un orifice situé sur la ligne médiane dans l'épaisseur de la commissure postérieure, et très-rapproché de sa face antérieure ; à droite et à gauche de ce canal, on observe en général deux orifices plus petits résultant de la coupe des deux veines principales de la substance grise.

leur direction et leur juxtaposition. Elles se terminent sur la base des cornes postérieures en se prolongeant dans les colonnes de Clarke.

2° *Parties latérales de la substance grise.*— Elles présentent des caractères qui leur sont communs avec la partie médiane ou commissure postérieure, et d'autres qui leur sont propres.

Comme cette dernière, elles renferment une trame délicate de substance conjonctive, fibrillaire (névroglie), à laquelle se mêlent de nombreux noyaux ou myélocytes. — Dans toute leur épaisseur on remarque aussi un réseau de fibrilles nerveuses constituées par des cylindraxes, réseau plus développé et plus apparent que celui de la commissure postérieure. Cependant, un certain nombre de ces filaments axiles s'entourent d'une légère couche de myéline ; quelques-uns même sont de véritables tubes nerveux. — A ces deux éléments se joignent des cellules qui atteignent ici leur plus grand développement, mais qui diffèrent beaucoup par leur situation, leur mode de groupement, leur forme et les prolongements qui en partent. C'est surtout par leurs cellules que les parties latérales de la substance grise se distinguent de la partie médiane.

Afin de mieux déterminer les caractères qui leur sont propres, on considère dans ces parties latérales : une partie antérieure, une partie moyenne et une partie postérieure.

La partie antérieure, ou corne antérieure, est particulièrement remarquable par les grandes dimensions de ses cellules et leur multiplicité. Dans toute l'étendue des renflements cervical et lombaire, elles forment trois principaux groupes à contour irrégulièrement circulaire et de volume tantôt à peu près égal, tantôt inégal. L'un de ces groupes répond à la partie antérieure de la corne, le second à son côté interne, le troisième à son côté externe. En arrière de ces trois groupes et dans leur intervalle, il existe des cellules, en général plus petites et distribuées sans ordre. Vues à l'œil nu, ou à l'aide d'une loupe, ces cellules se présentent sous la forme d'un point rouge, si la préparation a été colorée avec le carminate d'ammoniaque. Vues au microscope, elles contiennent un gros noyau sphérique pourvu d'un nucléole. Souvent aussi elles renferment des granulations pigmentaires accumulées sur un point et envahissant parfois l'origine du prolongement émané de ce point. Les plus grosses atteignent et même dépassent un dixième de millimètre ; les moyennes ont de $0^{mm},05$ à $0^{mm},06$, et les plus petites $0^{mm},02$ seulement. Toutes sont multipolaires. Le nombre de leurs prolongements varie de 3 à 8 ou 10. Parmi ceux-ci la plupart se divisent et subdivisent ; leurs ramifications affectent les directions les plus diverses, s'entre-croisent dans tous les sens et forment une trame réticulée, très-manifeste, qui tient dans la composition des cornes antérieures une place fort importante.

Portant plus spécialement son attention sur les prolongements émanés de ces cellules, Deiters a cru pouvoir les diviser en prolongements rami-

fiés et prolongements indivis. Chaque cellule, selon cet auteur, ne posséderait qu'un prolongement indivis, généralement désigné aujourd'hui sous les noms de *prolongement cylindraxe*, de *prolongement fibre-nerveuse*. Celui-ci est très-délié à son origine, mais en s'allongeant il prend plus d'épaisseur, s'entoure de myéline et passe progressivement de l'état de simple filament axile à l'état de tube nerveux. En se groupant, à leur sortie des cornes antérieures, ces prolongements iraient constituer, d'une part les racines des nerfs, de l'autre les trois cordons de la moelle.

Que Deiters ait vu partir des cellules des prolongements indivis, s'entourant de myéline après un certain trajet, loin de moi la pensée de le contester. Mais conclure de cette simple donnée que les divisions des prolongements ramifiés n'ont aucune connexion avec les fibres radiculaires et les fibres des cordons, c'est certainement tirer de ses observations une conclusion beaucoup trop générale. Certes, le nombre des cellules disséminées dans l'épaisseur et sur toute la longueur de la colonne grise centrale est considérable. Cependant, comparez sur une coupe transversale ces cellules aux tubes nerveux : les premières sont relativement rares ; les seconds sont réellement innombrables. Or les tubes moteurs émanés de l'encéphale ne se continuent pas directement avec les racines motrices ; entre ces tubes et ces racines il y a un intermédiaire ; cet intermédiaire c'est la cellule. D'une autre part, les tubes sensitifs provenant de toutes les parties du corps ne se continuent pas directement avec les tubes des cordons postérieurs ; entre les uns et les autres il y a aussi un intermédiaire ; cet intermédiaire c'est encore la cellule. Tels sont les faits généraux qui découlent de l'ensemble des recherches modernes.

Les prolongements indivis de Deiters répondent-ils aux nécessités anatomiques et physiologiques de ces données fondamentales ? Non évidemment. Car si ces prolongements étaient les seuls moyens d'union entre les cellules et les tubes, l'immense majorité de ceux-ci en resteraient indépendants. Or c'est pour les rattacher tous aux cellules que ces dernières donnent naissance à des prolongements multiples et que ces prolongements se ramifient. Les irradiations qui en naissent ne sont si multipliées que pour suppléer à l'insuffisance de leur nombre. L'opinion émise par Deiters n'est qu'une vue spéculative ; on n'a produit jusqu'ici aucun fait réellement probant en sa faveur ; rien ne justifie l'importance bien exagérée que quelques auteurs ont cru pouvoir lui accorder.

La portion intermédiaire aux cornes antérieures et postérieures se présente dans la région dorsale sous l'aspect d'une colonne cylindrique sur les coupes longitudinales, et sous celui d'un noyau circulaire sur les coupes transversales. C'est la *colonne de Clarke* ou *noyau de Stilling*. Cette colonne se prolonge en haut jusque dans la partie inférieure du renflement cervical ; elle se termine en bas dans le quart supérieur du renflement lombaire. Indépendamment du réseau des fibrilles nerveuses, elle

leur direction et leur juxtaposition. Elles se terminent sur la base des cornes postérieures en se prolongeant dans les colonnes de Clarke.

2° *Parties latérales de la substance grise.*— Elles présentent des caractères qui leur sont communs avec la partie médiane ou commissure postérieure, et d'autres qui leur sont propres.

Comme cette dernière, elles renferment une trame délicate de substance conjonctive, fibrillaire (névroglie), à laquelle se mêlent de nombreux noyaux ou myélocytes. — Dans toute leur épaisseur on remarque aussi un réseau de fibrilles nerveuses constituées par des cylindraxes, réseau plus développé et plus apparent que celui de la commissure postérieure. Cependant, un certain nombre de ces filaments axiles s'entourent d'une légère couche de myéline ; quelques-uns même sont de véritables tubes nerveux. — A ces deux éléments se joignent des cellules qui atteignent ici leur plus grand développement, mais qui diffèrent beaucoup par leur situation, leur mode de groupement, leur forme et les prolongements qui en partent. C'est surtout par leurs cellules que les parties latérales de la substance grise se distinguent de la partie médiane.

Afin de mieux déterminer les caractères qui leur sont propres, on considère dans ces parties latérales : une partie antérieure, une partie moyenne et une partie postérieure.

La partie antérieure, ou corne antérieure, est particulièrement remarquable par les grandes dimensions de ses cellules et leur multiplicité. Dans toute l'étendue des renflements cervical et lombaire, elles forment trois principaux groupes à contour irrégulièrement circulaire et de volume tantôt à peu près égal, tantôt inégal. L'un de ces groupes répond à la partie antérieure de la corne, le second à son côté interne, le troisième à son côté externe. En arrière de ces trois groupes et dans leur intervalle, il existe des cellules, en général plus petites et distribuées sans ordre. Vues à l'œil nu, ou à l'aide d'une loupe, ces cellules se présentent sous la forme d'un point rouge, si la préparation a été colorée avec le carminate d'ammoniaque. Vues au microscope, elles contiennent un gros noyau sphérique pourvu d'un nucléole. Souvent aussi elles renferment des granulations pigmentaires accumulées sur un point et envahissant parfois l'origine du prolongement émané de ce point. Les plus grosses atteignent et même dépassent un dixième de millimètre ; les moyennes ont de $0^{mm},05$ à $0^{mm},06$, et les plus petites $0^{mm},02$ seulement. Toutes sont multipolaires. Le nombre de leurs prolongements varie de 3 à 8 ou 10. Parmi ceux-ci la plupart se divisent et subdivisent ; leurs ramifications affectent les directions les plus diverses, s'entre-croisent dans tous les sens et forment une trame réticulée, très-manifeste, qui tient dans la composition des cornes antérieures une place fort importante.

Portant plus spécialement son attention sur les prolongements émanés de ces cellules, Deiters a cru pouvoir les diviser en prolongements rami-

fiés et prolongements indivis. Chaque cellule, selon cet auteur, ne posséderait qu'un prolongement indivis, généralement désigné aujourd'hui sous les noms de *prolongement cylindraxe*, de *prolongement fibre-nerveuse*. Celui-ci est très-délié à son origine, mais en s'allongeant il prend plus d'épaisseur, s'entoure de myéline et passe progressivement de l'état de simple filament axile à l'état de tube nerveux. En se groupant, à leur sortie des cornes antérieures, ces prolongements iraient constituer, d'une part les racines des nerfs, de l'autre les trois cordons de la moelle.

Que Deiters ait vu partir des cellules des prolongements indivis, s'entourant de myéline après un certain trajet, loin de moi la pensée de le contester. Mais conclure de cette simple donnée que les divisions des prolongements ramifiés n'ont aucune connexion avec les fibres radiculaires et les fibres des cordons, c'est certainement tirer de ses observations une conclusion beaucoup trop générale. Certes, le nombre des cellules disséminées dans l'épaisseur et sur toute la longueur de la colonne grise centrale est considérable. Cependant, comparez sur une coupe transversale ces cellules aux tubes nerveux : les premières sont relativement rares ; les seconds sont réellement innombrables. Or les tubes moteurs émanés de l'encéphale ne se continuent pas directement avec les racines motrices ; entre ces tubes et ces racines il y a un intermédiaire ; cet intermédiaire c'est la cellule. D'une autre part, les tubes sensitifs provenant de toutes les parties du corps ne se continuent pas directement avec les tubes des cordons postérieurs ; entre les uns et les autres il y a aussi un intermédiaire ; cet intermédiaire c'est encore la cellule. Tels sont les faits généraux qui découlent de l'ensemble des recherches modernes.

Les prolongements indivis de Deiters répondent-ils aux nécessités anatomiques et physiologiques de ces données fondamentales ? Non évidemment. Car si ces prolongements étaient les seuls moyens d'union entre les cellules et les tubes, l'immense majorité de ceux-ci en resteraient indépendants. Or c'est pour les rattacher tous aux cellules que ces dernières donnent naissance à des prolongements multiples et que ces prolongements se ramifient. Les irradiations qui en naissent ne sont si multipliées que pour suppléer à l'insuffisance de leur nombre. L'opinion émise par Deiters n'est qu'une vue spéculative ; on n'a produit jusqu'ici aucun fait réellement probant en sa faveur ; rien ne justifie l'importance bien exagérée que quelques auteurs ont cru pouvoir lui accorder.

La portion intermédiaire aux cornes antérieures et postérieures se présente dans la région dorsale sous l'aspect d'une colonne cylindrique sur les coupes longitudinales, et sous celui d'un noyau circulaire sur les coupes transversales. C'est la *colonne de Clarke* ou *noyau de Stilling*. Cette colonne se prolonge en haut jusque dans la partie inférieure du renflement cervical ; elle se termine en bas dans le quart supérieur du renflement lombaire. Indépendamment du réseau des fibrilles nerveuses, elle

contient de grosses cellules, multipolaires pour la plupart et très-analogues à celles des cornes antérieures, mais qui sont cependant un peu moins volumineuses. Parmi ces cellules, il en est quelques-unes de bipolaires et d'unipolaires, dont les prolongements se ramifient aussi. Ces dernières ne paraissent pas constantes, ou sont assez rares pour qu'on ne réussisse pas toujours à constater leur présence. — Au delà des limites précédemment indiquées, cette colonne disparaît, et la portion intermédiaire aux deux cornes ne mérite plus d'être distinguée de celle-ci.

Les cornes postérieures sont formées en arrière par la substance gélatineuse qui coiffe leur extrémité libre, et dans le reste de leur étendue par la substance grise. — La substance gélatineuse a pour élément principal une trame de nature conjonctive (*névroglie* de quelques auteurs). Mais les filaments ou fibrilles, qui prennent une part si considérable à la formation de la substance gélatineuse entourant le canal central de la moelle, se montrent ici en nombre beaucoup plus limité; les noyaux annexés à ces fibrilles se distinguent au contraire par leur grande abondance. — A cette trame de fibrilles et de noyaux se mêlent des cellules de petites dimensions, fusiformes pour la plupart, ou triangulaires, sur la nature desquelles les observateurs restent encore très-divisés. Quelques-uns les considèrent comme de véritables cellules nerveuses. D'autres leur contestent les propriétés propres à ces dernières, opinion qui paraît la mieux fondée. D'une part, en effet, elles n'ont aucun rapport avec les racines postérieures, qui ne pénètrent pas dans la substance gélatineuse, ainsi que l'avance Stilling et après lui beaucoup d'anatomistes, mais qui la contournent, sans même avoir avec elle le moindre contact; de l'autre on n'observe pas dans son épaisseur le réseau de fibrilles nerveuses que contient la substance grise proprement dite.

Cette substance grise qui constitue la plus grande partie des cornes postérieures diffère de la substance gélatineuse : 1° par la présence du réseau des fibrilles nerveuses; 2° par les cellules multipolaires, mais en général très-petites qu'elle renferme. Elle est traversée par des fibres antéro-postérieures qui semblent dépendre des racines sensitives, et par des fibres longitudinales assez nombreuses, groupées en fascicules.

B. **Structure de la substance blanche.** — Elle comprend dans sa composition des tubes nerveux, une trame réticulée de nature conjonctive, des artères et des veines.

a. Les tubes nerveux forment la presque totalité de l'écorce blanche de la moelle. L'immense majorité de ceux-ci se dirigent longitudinalement, quelques-uns obliquement, d'autres horizontalement.

Les tubes longitudinaux occupent la périphérie de la moelle et s'avancent même jusqu'au voisinage de la colonne grise centrale. Ils se groupent en faisceaux prismatiques et triangulaires dont tous les sommets convergent

de dehors en dedans. Ces faisceaux présentent du reste un volume très-inégal. Les tubes qui les composent s'étendent pour la plupart de l'écorce grise de l'encéphale à la substance grise de la moelle dans laquelle ils pénètrent pour se continuer avec les cellules qu'elle renferme. Mais parmi ces tubes il en existe un certain nombre qui se comportent différemment; ils se rendent d'une partie de la colonne grise à une partie plus élevée et semblent ainsi appelés à jouer le rôle de commissures longitudinales : les cordons grêles ou cordons médians postérieurs seraient plus particulièrement formés, selon M. Pierret et quelques autres observateurs, par ces tubes destinés à relier entre elles les diverses parties du prolongement médullaire.

Les tubes obliques n'existent pas à proprement parler ; ils ne sont autre chose que le prolongement des tubes longitudinaux qui, sur les limites de la colonne grise centrale, se dévient pour pénétrer dans son épaisseur. C'est ainsi que les fibres des cordons antérieurs se coudent à leur terminaison afin de se rendre, celles du cordon droit, dans la corne antérieure du côté opposé, et celles du cordon gauche dans la corne antérieure droite. Les fibres des cordons latéraux se comportent de même. Tous les tubes descendants ou moteurs, en un mot, convergent vers la périphérie de ces

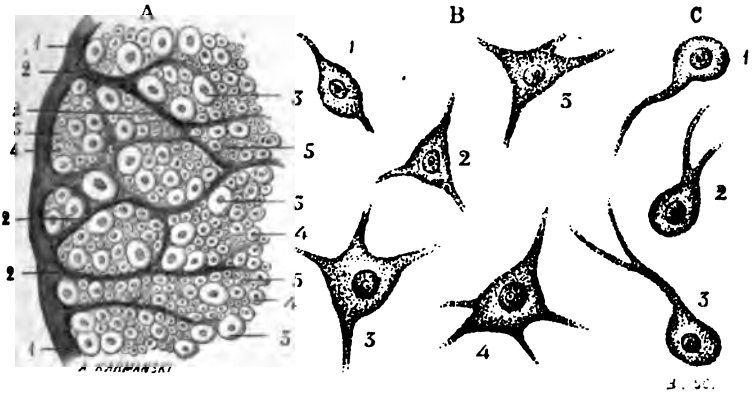

Fig. 527. — *Coupe de la substance blanche de la moelle; cellules de la substance grise. (Gross. de 200 diamètres.)*

A. *Coupe de la substance blanche.* — 1, 1. Pie-mère spinale. — 2, 2, 2, 2. Prolongements en forme de cloisons qui naissent de sa couche profonde. — 3, 3, 3. Tubes larges. — 4, 4, 4. Tubes d'un diamètre moyen. — 5, 5, 5. Tubes fins.

B. *Cellules des cornes antérieures.* — 1. Cellule bipolaire. — 2. Cellule tripolaire. — 3, 3. Cellules quadripolaires. — 4. Cellule quintipolaire.

C. *Cellules de la colonne de Clarke.* — Indépendamment des cellules multipolaires ordinaires, on rencontre dans cette colonne quelques cellules unipolaires. — 1. Cellule unipolaire dont le prolongement reste indivis. — 2. Cellule unipolaire dont le prolongement se bifurque tout près de sa base. — 3. Cellule unipolaire dont le prolongement ne se divise qu'après un certain trajet.

cornes qu'ils entourent et qu'ils pénètrent obliquement. Ceux des cordons postérieurs se coudent également au niveau du pédicule des cornes correspondantes pour se perdre dans leur épaisseur.

Les fibres horizontales se distinguent en transversales et antéro-postérieures. — Les premières ont pour siége la commissure grise. La commissure antérieure, selon plusieurs anatomistes, comprendrait deux plans de fibres, l'un formé de fibres entre-croisées, l'autre, postérieur, formé de fibres parallèles; ce plan postérieur représenterait, pour eux, une commissure transversale unissant les deux moitiés de la moelle. Mais une étude plus complète de la commissure démontre qu'elle se compose exclusivement de fibres entre-croisées; seulement celles-ci, après s'être inclinées pour l'atteindre, deviennent presque toutes transversales et plus ou moins parallèles, en sorte qu'elles simulent très-bien alors des fibres commissurales; cependant elles ne sont que la continuation des fibres obliques, de même que ces dernières n'étaient que le prolongement des fibres longitudinales. — Dans la couche antérieure de la commissure grise, nous avons vu qu'il existe des fibres réellement transversales, qui relient l'une à l'autre les deux parties latérales de la colonne centrale, sans dépasser leurs limites. Sur la face postérieure de cette commissure il existe des fibres semblablement dirigées.

Les fibres horizontales antéro-postérieures sont représentées par les racines des nerfs rachidiens. Les racines antérieures ou motrices cheminent d'avant en arrière, à travers les faisceaux longitudinaux de la substance blanche, atteignent bientôt les cornes correspondantes, puis se perdent dans leur épaisseur. — Les racines sensitives contournent les cornes postérieures, traversent d'avant en arrière les cordons situés à leur côté interne et pénètrent ensuite dans les cornes au niveau de leur continuité avec la commissure grise.

Il existe donc, en définitive, dans l'écorce blanche de la moelle deux ordres de tubes indépendants, des tubes longitudinaux qui deviennent obliques à leur terminaison, et des tubes antéro-postérieurs. Les uns et les autres, à mesure qu'ils se rapprochent de la substance grise, diminuent de calibre progressivement, puis se réduisent en pénétrant dans celle-ci à leur élément essentiel ou axile.

Les tubes nerveux de la moelle sont dépourvus, comme ceux de l'encéphale, de gaîne de Schwann. Leur calibre est extrêmement inégal; beaucoup d'entre eux ne sont représentés sur les coupes que par leur cylindraxe. D'autres sont entourés d'une couche mince de myéline; d'autres d'une couche plus épaisse. A ces tubes de très-minime et de moyenne dimension se trouvent mêlés, sur tous les points, des tubes volumineux. Ces derniers se montrent en plus grand nombre sur la périphérie de la moelle, et les premiers au voisinage de la substance grise.

c. *Trame conjonctive de la substance blanche.* — De la face adhérente de la pie-mère spinale naissent de nombreux prolongements lamelliformes, verticaux, qui pénètrent dans la substance médullaire à des profondeurs inégales, les uns se perdant dans son épaisseur, les autres s'avançant jusqu'à la périphérie de la colonne grise centrale. Ces prolongements revêtent la forme de cloisons longitudinales. Ils sont d'autant plus épais qu'ils pénètrent plus profondément. Chemin faisant les plus importants se divisent dichotomiquement, et donnent naissance à des cloisons secondaires. Des parties latérales de toutes les cloisons de premier et de second ordre se détachent de minces lamelles qui se continuent avec celles des cloisons voisines. De là des gaînes verticalement dirigées, plus larges sur la périphérie de la moelle, plus étroites et filiformes vers le centre, entourant chacune l'un des faisceaux et fascicules dont les cordons se composent, et formant pour ceux-ci en définitive une trame à la fois délicate et résistante qui devient pour eux un moyen de soutien et de protection. Sur les limites profondes de la substance blanche, elle se continue avec la trame analogue et plus délicate encore de la substance grise.

Les cloisons, *septula*, émanées de la couche profonde de la pie-mère sont constituées par des fibres de tissu conjonctif, auxquelles se mêlent un certain nombre de fibres élastiques extrêmement fines. Sur leurs divisions on remarque en outre des cellules, en général très-petites, les unes arrondies, les autres étoilées, que le carminate d'ammoniaque met en évidence en colorant fortement leur noyau.

A mesure qu'on se rapproche de la surface libre des cloisons leur mode de constitution se modifie. Les fibrilles deviennent moins distinctes, puis disparaissent ; et à celles-ci se substitue une substance de plus en plus homogène, granuleuse ou complétement amorphe. C'est cette substance amorphe qui forme les minces divisions des cloisons ; c'est par elle que ces dernières se trouvent en contact immédiat avec la substance médullaire ; c'est elle qui s'insinue entre les tubes nerveux et qui a pour destination à la fois de les séparer les uns des autres et de les relier entre eux. Elle ne paraît être qu'une simple modification du tissu conjonctif ; car sur certains points on y rencontre encore des traces de réseau fibrillaire ; Deiters a vu dans son épaisseur des cellules dont les noyaux étaient déjà connus de M. Ch. Robin qui les a décrits sous le nom de *myélocytes*.

Artères et veines de la moelle. — Trois troncules artériels s'étendent de l'extrémité supérieure à l'extrémité inférieure de la moelle, ce sont : l'*artère spinale antérieure* et les *deux spinales postérieures* dont la disposition nous est connue.

De ces troncules naissent un très-grand nombre d'artérioles qui s'anastomosent pour la plupart dans l'épaisseur de la pie-mère spinale, en formant un réseau analogue à celui de la pie-mère cérébrale, mais à mailles

plus larges. Les divisions naissant de la face profonde de ce réseau s'accompagnent aussi de gaînes périvasculaires et pénètrent avec celles-ci dans la moelle où elles se perdent. On peut les distinguer, avec M. Duret, en trois ordres : *artères médianes, artères radiculaires, artères périphériques.*

Les *artères médianes antérieures* pénètrent dans le sillon sous-jacent, en s'échelonnant de haut en bas à de courtes distances. Elles abandonnent d'abord des capillaires aux cordons antérieurs. Parvenues au fond du sillon, chacune d'elles se partage en un pinceau de ramifications qui se terminent, soit dans les deux commissures, soit dans le col des cornes antérieures auxquelles elles sont surtout destinées. — Les *artères médianes postérieures*, plus longues mais beaucoup plus grêles que les précédentes, fournissent de fines divisions aux cordons postérieurs entre lesquels elles cheminent, puis se résolvent en simples capillaires qui se perdent et s'anastomosent dans l'épaisseur de la commissure postérieure.

Les *artères radiculaires* accompagnent les racines antérieures et postérieures. — Les antérieures plongent avec les racines correspondantes dans les cordons latéraux et se terminent dans les cornes antérieures par un riche réseau dont chaque maille entoure une cellule multipolaire. — Les postérieures forment trois petits groupes : les unes cheminent dans les intervalles des racines sensitives pour aller se perdre dans les cornes postérieures ; les autres passent en dehors de ces cornes et se prolongent jusqu'aux cornes antérieures qui reçoivent leurs divisions terminales ; les dernières, situées en dedans des cornes postérieures, vont s'épuiser comme les précédentes dans les cornes antérieures, mais sur leur côté interne, tandis que celles-ci se ramifient sur leur côté externe.

Les *artères périphériques*, assez nombreuses et très-grêles, suivent le trajet des cloisons émanées de la couche profonde de la pie-mère. Elles se ramifient surtout dans la substance blanche. Les plus longues s'avancent jusque sur les limites de la substance grise, où elles s'anastomosent avec les dernières divisions des artères radiculaires.

Les *veines* de la moelle épinière ont été moins étudiées et sont moins connues que ses artères. Comme celles de l'encéphale on pourrait les diviser en veines profondes et veines superficielles.

Les profondes, au nombre de deux, suivent le trajet du canal central ; sur les coupes, on distingue, à droite et à gauche du canal, un large orifice qui les représente. Ces veines semblent collecter tout le sang que versent les artères dans la substance grise. Leur mode de terminaison reste encore à déterminer.

Les veines périphériques cheminent du centre vers la surface de la moelle en suivant la direction des cloisons ; elles forment sur cette surface un réseau plus développé en arrière qu'en avant. De celui-ci naissent : 1° de nombreux ramuscules qui s'accolent aux racines antérieures et

postérieures et qui traversent la dure-mère pour se rendre dans les plexus veineux intra-rachidiens; 2° deux troncules ou veines principales parallèles aux artères, dont l'une est antérieure et l'autre postérieure.

D. — Fonctions de la moelle épinière.

La moelle épinière remplit deux grandes fonctions : d'une part, elle transmet aux nerfs moteurs les incitations parties de l'encéphale, et à l'encéphale les impressions que lui apportent les nerfs sensitifs; de l'autre, elle possède une action qui lui est propre. Elle joue en un mot le rôle d'organe conducteur et celui d'un agent nerveux.

a. De la moelle épinière considérée comme organe conducteur.

Lorsqu'on divise transversalement la moelle chez un vertébré, les impressions recueillies par les nerfs sensitifs ne sont plus transmises à l'encéphale, et les incitations émanées de cet organe ne sont plus transmises aux muscles. La physiologie expérimentale chez les animaux, l'observation clinique chez l'homme, démontrent donc sa conductibilité. Envisagée sous ce point de vue, elle se comporte comme les nerfs, et peut être considérée, avec les anciens, comme le plus gros nerf de l'économie.

Mais il ne suffit pas de savoir qu'elle est parcourue en sens inverse par les impressions sensitives et les incitations motrices. Il importe de connaître la voie que suivent les unes et les autres. Pour découvrir cette voie, deux séries d'expériences ont été instituées : dans la première, on soumet à l'action des excitants les diverses parties de la moelle; dans la seconde on coupe transversalement et successivement ces mêmes parties.

1° *Phénomènes qui se produisent sous l'influence des excitants.* — Les physiologistes ont tour à tour soumis à l'action des excitants la substance grise, les cordons antéro-latéraux et les cordons postérieurs. De l'ensemble des faits observés découlent les trois propositions suivantes :

La substance grise est insensible à l'action des excitants; quelle que soit la nature de ceux-ci, que leur action soit faible ou énergique, qu'ils agissent sur elle par simple contact ou qu'ils la violentent au point de la détruire, elle reste toujours complétement inexcitable.

Les cordons antéro-latéraux répondent aux excitants par des secousses ou contractions musculaires. Mais il importe que ces excitants soient suffisamment énergiques; trop faibles, ils ne permettent pas de constater leur excitabilité, d'où l'erreur où sont tombés quelques expérimentateurs, et particulièrement M. Chauveau, qui l'ont niée, les procédés mis en usage pour la constater étant insuffisants.

Les cordons postérieurs sont excitables aussi. Leur excitabilité se traduit

par des phénomènes de sensibilité et par des contractions musculair Mais ces contractions, toujours directes lorsqu'on excite le cordon antér latéral de la moelle, se produisent ici par un mécanisme bien différent; sensibilité vivement éveillée détermine dans l'encéphale une réaction q se manifeste par des secousses musculaires.

Ces premières données de la physiologie expérimentale sembleraie nous faire pressentir que les deux cordons possèdent des attributions d férentes. Si nous voulions définir leurs fonctions sur ces seules donné nous serions conduits à admettre que les cordons antéro-latéraux repr sentent la voie par laquelle passent les excitations musculaires ou cent fuges, et les cordons postérieurs celle que suivent les impressions sen tives ou centripètes. Telles furent en effet les conclusions que form Ch. Bell en 1814, conclusions que vinrent confirmer les remarquab expériences de Longet en 1841, et qui furent acceptées sans conteste ju qu'en 1855. On pouvait les considérer comme définitivement acquis lorsque de nouvelles expériences instituées par M. Brown-Séquard à ce époque établirent péremptoirement qu'elles n'étaient pas fondées.

2°. *Phénomènes qui se produisent sous l'influence des coupes partiell* —On avait pensé jusqu'alors que la substance blanche était seule affec à la conductibilité; et l'on admettait que les cordons antéro-latéraux co duisent le principe incitateur des mouvements, et les cordons postérieu les impressions sensitives. Mais l'étude des fonctions de la moelle à l'a des coupes partielles démontre que la première de ces opinions était tr absolue et que la seconde était erronée. Cette nouvelle série d'exp riences nous a fait connaître avec beaucoup de précision les attrib tions qui sont propres à la substance grise et celles des cordons antér latéraux.

La substance grise, qu'on avait crue dépourvue de toute conductibili joue un double rôle conducteur : elle transmet à la fois les excitations ce tripètes et centrifuges, exclusivement les premières, partiellement secondes. Deux expériences de M. Brown-Séquard semblent prou très-nettement qu'à elle seule est attribué l'usage de conduire jusq l'encéphale les impressions sensitives. Cet auteur divise transversa ment, sur un mammifère, la substance grise en respectant les cord postérieurs de la moelle; aussitôt les parties situées en arrière de l'in sion sont privées de toute sensibilité. Pour faire la contre-épreuve de ce expérience, il coupe les cordons postérieurs, et constate que non-seul ment la sensibilité n'est ni affaiblie ni diminuée, mais qu'elle devient pl vive. Ces deux expériences, répétées depuis 1855 par un grand noml d'observateurs, ont constamment donné les mêmes résultats.

Le rôle qu'on attribuait autrefois aux cordons postérieurs appartie donc en réalité à la substance grise. Quelques physiologistes cependa

persistent à penser que ces cordons ne doivent pas être complétement déshérités de leurs anciennes fonctions. Selon Schiff et Longet, ils seraient conducteurs des impressions de simple contact, et les colonnes grises transmettraient seulement les impressions de douleur.

Les cordons antéro-latéraux sont les agents conducteurs des excitations motrices ou centrifuges. Lorsqu'on les coupe sur un animal, les muscles qui reçoivent leurs nerfs des parties de la moelle située en arrière de la section perdent la propriété de se contracter. Mais ces cordons ne représentent pas l'unique voie par laquelle s'opère la transmission des excitations motrices volontaires; car si l'on divise la substance grise, les mouvements deviennent moins énergiques, ainsi que le démontrent les expériences de van Deen, Stilling et Brown-Séquard.

Telles sont les attributions des colonnes grises et des cordons antéro-latéraux. Quelles sont celles des cordons postérieurs? Sur ce point, il faut le reconnaître, la physiologie de la moelle présente une regrettable lacune. Très-probablement ils remplissent des usages analogues à ceux des cordons moteurs; car tous les faits connus tendent à nous démontrer que les tubes nerveux, quels que soient leur direction, leur origine, leur mode de groupement, etc., jouent le rôle de conducteurs; seuls ceux qui forment les cordons postérieurs seraient-ils donc privés de cette propriété? Malgré les expériences en apparence si concluantes de M. Brown-Séquard, je persiste à penser qu'il ne peut en être ainsi; et je dirai volontiers avec M. Vulpian : « Il est très-possible que les impressions, une fois élaborées dans la substance grise, passent de cette substance dans les cordons postérieurs, pour être transmises vers l'encéphale (1). »

b. De la moelle considérée comme centre d'innervation.

La moelle épinière n'est pas un simple conducteur des impressions qui se rendent à l'encéphale et des excitations qui cheminent vers les muscles; elle jouit d'une action propre en vertu de laquelle elle exerce sur toutes les fonctions, mais principalement sur les fonctions de la vie nutritive, une influence considérable.

Cette action propre de la moelle épinière a son siége dans la substance grise. Très-souvent elle n'entre en jeu que lorsqu'elle est provoquée par une impression : elle prend alors le nom de pouvoir réflexe. Mais, pour l'influence qu'elle exerce sur plusieurs fonctions, cette excitation préalable n'est pas nécessaire; son intervention est directe ou spontanée.

1°. *Actions et pouvoir réflexes.* — Les actions ou phénomènes réflexes sont des mouvements involontaires succédant à des impressions en général non perçues. — Le pouvoir réflexe, ou faculté excito-motrice, est la pro-

(1) Vulpian, *Dict. encyclop. des sciences méd. : Physiol. de la moelle épinière*, p. 398.

priété que possède la substance grise de la moelle, du bulbe rachidien et de la protubérance, de transformer ces impressions en mouvements sans la participation de la volonté.

Toutes les actions réflexes se produisent par le même mécanisme ; toutes supposent un anneau entr'ouvert dont les deux moitiés, représentées, l'une par un nerf sensible, l'autre par un nerf moteur, seraient réunies par la substance grise. L'impression arrive par le nerf sensitif à cette substance qui la transforme en incitation motrice, laquelle se rend aux muscles en suivant le trajet des nerfs moteurs.

La réaction de la substance grise est en raison directe de l'intensité de l'impression. Lorsque celle-ci est faible, les muscles qui répondent à son point de départ entrent seuls en contraction. Lorsqu'elle est plus vive, les contractions s'étendent à tout un membre. Si elle est plus violente encore, tous les muscles se contracteront à la fois. L'impression, en s'immergeant dans la substance grise de la moelle, peut donc s'irradier par l'intermédiaire des prolongements qui unissent les cellules, et se propager ainsi de bas en haut et de haut en bas, au point d'envahir cette substance dans toute sa longueur.

La moelle étant transversalement divisée dans sa partie moyenne, chacune de ses moitiés conserve son pouvoir réflexe. Celles-ci peuvent être subdivisées et même partagées en plusieurs tronçons ; la faculté excito-motrice de ces tronçons restera également intacte.

Lorsqu'on fait sur la partie médiane de la moelle une incision longitudinale, cette faculté survit aussi dans ses moitiés droite et gauche ; et si les impressions ne se propagent plus de l'un à l'autre côté, elles peuvent encore s'irradier avec la même facilité dans toute la colonne grise correspondante au point excité en se propageant à la fois vers ses deux extrémités.

Les mouvements réflexes peuvent être divisés, avec Longet, en deux ordres : les uns, plus évidents, ont pour siége les muscles de la vie animale ; les autres ont pour agents les muscles de la vie organique ; et chacun de ces ordres se partage en deux genres, selon que les nerfs sensitifs viennent de l'axe cérébro-spinal ou du grand sympathique.

2°. *Action directe et spontanée de la moelle épinière.* — Les actions réflexes ont pour caractère commun leur intermittence, régulière et périodique pour les unes, fort inégale pour le plus grand nombre. L'action directe de la moelle est continue. Par sa substance grise, l'axe médullaire exerce une influence considérable sur la nutrition, la circulation, la calorification et la tonicité musculaire. Il ne m'appartient pas de passer ici en revue les divers effets par lesquels se manifeste cette influence. Je dirai un mot seulement de la tonicité.

Les sphincters sont en état permanent de contraction, parce que leurs nerfs moteurs reçoivent de la moelle épinière une excitation continue. De

même, pendant nos divers mouvements, tous les muscles antagonistes sont dans un état de tension active due aussi à l'excitation permanente qu'ils reçoivent de la substance grise. Cet état de tension ou d'activité constante des muscles constitue leur *tonicité*, propriété bien différente de la contractilité. Celle-ci est inhérente aux fibres musculaires; la tonicité est placée sous la dépendance du système nerveux; elle implique l'intégrité, non-seulement des nerfs moteurs, mais encore de la substance grise de la moelle et des nerfs sensitifs ou excito-moteurs.

III. — CONSTITUTION GÉNÉRALE DE L'AXE ENCÉPHALO-MEDULLAIRE

Dans l'étude de la conformation extérieure et intérieure du système nerveux central, nous avons dû procéder par voie d'analyse, c'est-à-dire le diviser en segments de plus en plus réduits, afin de prendre de chacun d'eux une notion plus complète. Mais les limites qui séparent ceux-ci ne s'étendent pas au delà de leur superficie. En réalité, toutes ces parties s'enchaînent et se continuent; elles sont liées entre elles par la plus étroite solidarité. Pour atteindre le but que nous nous sommes proposé, il nous reste donc à rapprocher tous ces tronçons épars, à les étudier dans leur continuité, leurs connexions et leur mode d'agencement, à recomposer en un mot le plus important et le plus compliqué de nos organes.

La marche que nous allons suivre dans cette œuvre de reconstitution est toute tracée. Le système nerveux central est formé de deux substances dont l'une est subordonnée à l'autre. Comment se trouve répartie la substance grise ou active? Comment est disposée la substance blanche à l'égard de celle-ci dans les diverses parties de l'axe cérébro-spinal? Quelle est l'origine des principaux groupes de tubes nerveux qui forment cette substance? Qu'elle est la direction relative de chacun de ces groupes? Quel est leur mode de terminaison ?

S'il nous était donné de résoudre toutes ces questions, après avoir considéré l'axe encéphalo-médullaire dans les infinis détails de sa configuration, nous pourrions élever nos regards plus haut et le contempler aussi dans l'ensemble de sa constitution, spectacle d'un intérêt puissant qui a été la grande ambition de tous les observateurs depuis trois siècles! Et cependant, avouons-le, malgré tant d'efforts sans cesse renouvelés, le voile qui couvre cette constitution intime de l'axe cérébro-spinal n'a pu être que très-imparfaitement soulevé. La science, sur ce point, est beaucoup plus riche en opinions, en hypothèses, en aperçus, en considérations générales, qu'en acquisitions positives. Ces acquisitions toutefois sont déjà assez nombreuses et présentent une importance très-réelle; c'est surtout aux recherches

des anatomistes modernes que nous en sommes redevables. Elles permettent d'espérer que le jour viendra où l'agencement réciproque de toutes les parties constituantes du centre nerveux sera assez bien connu pour qu'on puisse donner une formule générale de sa structure. Mais il importe de déclarer que ce moment n'est point encore arrivé. Nous devons donc nous borner ici à exposer les faits connus et les hypothèses les plus probables.

§ 1. — Mode de répartition de la substance grise.

Cette substance occupe trois régions bien différentes. Elle entoure le canal central de l'axe cérébro-spinal ; elle recouvre la plus grande partie de sa périphérie ; elle forme des amas disséminés dans son épaisseur.

La substance grise centrale se présente sous l'aspect d'une longue colonne s'étendant du filum terminale au corps calleux. — La substance grise périphérique revêt la forme d'une couche onduleuse. — Celle qui occupe l'épaisseur du système nerveux constitue autant de noyaux qu'on désigne sous le terme générique de *ganglions cérébraux* ou *encéphaliques*.

A. **Colonne grise centrale.** — Le canal qu'entoure la substance grise centrale s'étend de l'extrémité inférieure de la moelle jusque dans la cavité creusée au centre de l'encéphale. Inférieurement il est situé dans l'épaisseur de la commissure grise de la moelle. — Au niveau du bulbe, il s'entr'ouvre, s'élargit considérablement et concourt ainsi à la formation du quatrième ventricule. — Au-dessus de celui-ci, on le voit se rétrécir pour former l'aqueduc de Sylvius, puis se dilater de nouveau pour s'épanouir dans le ventricule moyen ; de là il se prolonge par les trous de Monro dans les ventricules latéraux où il se termine en se dédoublant. Rappelons que les parois de ce canal sont formées par l'épendyme recouvert d'un épithélium vibratile, et qu'il contient une très-minime quantité de liquide. Cet épendyme, avec sa couche épithéliale, se prolonge aussi dans l'encéphale, où il est représenté par la membrane ventriculaire.

La colonne de substance grise entourant le canal central présente la même longueur que celui-ci. Inférieurement, elle descend dans le filum terminale jusqu'au niveau du sacrum, et supérieurement elle remonte sur les parois du septum lucidum jusqu'au corps calleux.

Nous savons déjà que cette colonne grise est composée de trois lames, deux latérales, curvilignes à convexité interne, et une médiane transversale qui leur sert de trait d'union ; c'est dans l'épaisseur de celle-ci qu'est situé le canal central. La lame latérale droite et la lame latérale gauche se prolongent en arrière jusqu'au sillon collatéral postérieur ; mais en avant elles n'arrivent pas jusqu'à la surface de la moelle. Leur bord postérieur, long et mince, est en connexion avec les racines postérieures ou sensitives des nerfs rachidiens. L'antérieur, court, épais, arrondi et irrégulièrement

dentelé, forme le point de départ des racines antérieures ou motrices. Telle est la disposition de la substance grise centrale dans toute l'étendue de la moelle épinière.

Dans la première portion, ou portion arrondie du bulbe rachidien, le canal central se rapproche de plus en plus de la face postérieure de la moelle, puis s'entr'ouvre pour former la paroi antéro-inférieure du quatrième ventricule ; il s'étale alors largement, et la substance grise centrale subit dans sa disposition une modification importante : les cornes antérieures et postérieures, jusque-là très-écartées, se déjettent l'une et l'autre très-fortement en dehors, en sorte qu'elles ne se trouvent plus séparées que par un minime intervalle.

Au niveau de l'aqueduc de Sylvius, la colonne grise centrale devient cylindrique. — Dans le ventricule moyen, elle tapisse ses parois latérales et son bord postérieur, en formant une gouttière à concavité supérieure. La commissure molle ou grise, qui tend à convertir cette gouttière en canal, en forme une dépendance. — Les deux lamelles grises de la cloison transparente représentent son extrémité terminale.

La colonne grise de l'axe cérébro-spinal s'étend donc à toute sa longueur ; elle accompagne le canal central qu'elle entoure et à la configuration duquel elle se trouve en partie subordonnée. C'est sur cette colonne que sont implantés les cordons nerveux par une double série de racines, l'une sensitive, l'autre motrice. Au niveau des racines sensitives, elle présente une couleur jaunâtre, un aspect gélatiniforme ; elle est plus molle, plus délicate, plus altérable ; les cellules qui en font partie se distinguent par leurs petites dimensions. Du côté des racines motrices, elle offre une coloration rosée ; elle s'altère moins rapidement ; elle est caractérisée surtout par le volume relativement considérable de ses cellules et l'ampleur des prolongements qui en dépendent.

Cette colonne grise remplit des attributions fort importantes : c'est elle qui transmet aux nerfs moteurs les incitations parties de l'encéphale, et à l'encéphale les impressions recueillies par les nerfs sensitifs. Comme centre d'innervation, elle tient sous sa dépendance presque tous les phénomènes réflexes. En vertu de l'action qui lui est propre, elle exerce aussi une remarquable influence sur des fonctions de la vie nutritive.

B. **Substance grise périphérique.** — La disposition générale qu'affecte la substance grise périphérique nous est connue. C'est seulement sur les parties les plus largement épanouies du système nerveux central qu'on la rencontre. Sur le cerveau elle forme une couche assez épaisse, très-irrégulièrement ondulée. Sur le cervelet, elle offre un aspect analogue ; mais les ondulations sont ici remplacées par des plis et replis multipliés, curvilignes et concentriques pour la plupart. Il suit de leurs ondulations ou replis que l'une et l'autre de ces couches offrent une très-large surface ; la plus

des anatomistes modernes que nous en sommes redevables. Elles permettent d'espérer que le jour viendra où l'agencement réciproque de toutes les parties constituantes du centre nerveux sera assez bien connu pour qu'on puisse donner une formule générale de sa structure. Mais il importe de déclarer que ce moment n'est point encore arrivé. Nous devons donc nous borner ici à exposer les faits connus et les hypothèses les plus probables.

§ 1. — Mode de répartition de la substance grise.

Cette substance occupe trois régions bien différentes. Elle entoure le canal central de l'axe cérébro-spinal ; elle recouvre la plus grande partie de sa périphérie ; elle forme des amas disséminés dans son épaisseur.

La substance grise centrale se présente sous l'aspect d'une longue colonne s'étendant du filum terminale au corps calleux. — La substance grise périphérique revêt la forme d'une couche onduleuse. — Celle qui occupe l'épaisseur du système nerveux constitue autant de noyaux qu'on désigne sous le terme générique de *ganglions cérébraux* ou *encéphaliques*.

A. **Colonne grise centrale.** — Le canal qu'entoure la substance grise centrale s'étend de l'extrémité inférieure de la moelle jusque dans la cavité creusée au centre de l'encéphale. Inférieurement il est situé dans l'épaisseur de la commissure grise de la moelle. — Au niveau du bulbe, il s'entr'ouvre, s'élargit considérablement et concourt ainsi à la formation du quatrième ventricule. — Au-dessus de celui-ci, on le voit se rétrécir pour former l'aqueduc de Sylvius, puis se dilater de nouveau pour s'épanouir dans le ventricule moyen ; de là il se prolonge par les trous de Monro dans les ventricules latéraux où il se termine en se dédoublant. Rappelons que les parois de ce canal sont formées par l'épendyme recouvert d'un épithélium vibratile, et qu'il contient une très-minime quantité de liquide. Cet épendyme, avec sa couche épithéliale, se prolonge aussi dans l'encéphale, où il est représenté par la membrane ventriculaire.

La colonne de substance grise entourant le canal central présente la même longueur que celui-ci. Inférieurement, elle descend dans le filum terminale jusqu'au niveau du sacrum, et supérieurement elle remonte sur les parois du septum lucidum jusqu'au corps calleux.

Nous savons déjà que cette colonne grise est composée de trois lames, deux latérales, curvilignes à convexité interne, et une médiane transversale qui leur sert de trait d'union ; c'est dans l'épaisseur de celle-ci qu'est situé le canal central. La lame latérale droite et la lame latérale gauche se prolongent en arrière jusqu'au sillon collatéral postérieur ; mais en avant elles n'arrivent pas jusqu'à la surface de la moelle. Leur bord postérieur, long et mince, est en connexion avec les racines postérieures ou sensitives des nerfs rachidiens. L'antérieur, court, épais, arrondi et irrégulièrement

dentelé, forme le point de départ des racines antérieures ou motrices. Telle est la disposition de la substance grise centrale dans toute l'étendue de la moelle épinière.

Dans la première portion, ou portion arrondie du bulbe rachidien, le canal central se rapproche de plus en plus de la face postérieure de la moelle, puis s'entr'ouvre pour former la paroi antéro-inférieure du quatrième ventricule ; il s'étale alors largement, et la substance grise centrale subit dans sa disposition une modification importante : les cornes antérieures et postérieures, jusque-là très-écartées, se déjettent l'une et l'autre très-fortement en dehors, en sorte qu'elles ne se trouvent plus séparées que par un minime intervalle.

Au niveau de l'aqueduc de Sylvius, la colonne grise centrale devient cylindrique. — Dans le ventricule moyen, elle tapisse ses parois latérales et son bord postérieur, en formant une gouttière à concavité supérieure. La commissure molle ou grise, qui tend à convertir cette gouttière en canal, en forme une dépendance. — Les deux lamelles grises de la cloison transparente représentent son extrémité terminale.

La colonne grise de l'axe cérébro-spinal s'étend donc à toute sa longueur ; elle accompagne le canal central qu'elle entoure et à la configuration duquel elle se trouve en partie subordonnée. C'est sur cette colonne que sont implantés les cordons nerveux par une double série de racines, l'une sensitive, l'autre motrice. Au niveau des racines sensitives, elle présente une couleur jaunâtre, un aspect gélatiniforme ; elle est plus molle, plus délicate, plus altérable ; les cellules qui en font partie se distinguent par leurs petites dimensions. Du côté des racines motrices, elle offre une coloration rosée ; elle s'altère moins rapidement ; elle est caractérisée surtout par le volume relativement considérable de ses cellules et l'ampleur des prolongements qui en dépendent.

Cette colonne grise remplit des attributions fort importantes : c'est elle qui transmet aux nerfs moteurs les incitations parties de l'encéphale, et à l'encéphale les impressions recueillies par les nerfs sensitifs. Comme centre d'innervation, elle tient sous sa dépendance presque tous les phénomènes réflexes. En vertu de l'action qui lui est propre, elle exerce aussi une remarquable influence sur des fonctions de la vie nutritive.

B. **Substance grise périphérique.** — La disposition générale qu'affecte la substance grise périphérique nous est connue. C'est seulement sur les parties les plus largement épanouies du système nerveux central qu'on la rencontre. Sur le cerveau elle forme une couche assez épaisse, très-irrégulièrement ondulée. Sur le cervelet, elle offre un aspect analogue ; mais les ondulations sont ici remplacées par des plis et replis multipliés, curvilignes et concentriques pour la plupart. Il suit de leurs ondulations ou replis que l'une et l'autre de ces couches offrent une très-large surface ; la plus

grande partie de la substance grise, les neuf dixièmes environ, s'étale ainsi à la périphérie de l'axe cérébro-spinal : fait considérable attestant clairement à lui seul que les fonctions les plus essentielles du centre nerveux ont surtout leur siége dans la couche corticale de l'encéphale.

De cette couche périphérique partent trois ordres de fibres : 1° des fibres parallèles à sa direction qui relient les uns aux autres les divers points de sa vaste surface; 2° des fibres convergentes qui se rendent dans les ganglions encéphaliques les plus rapprochés, c'est-à-dire dans les corps striés et les couches optiques; 3° des fibres transversales qui s'étendent de l'un des hémisphères dans le point correspondant de l'hémisphère opposé, et qui forment par leur réunion le corps calleux. La couche corticale du cerveau comprenant une énorme quantité de substance grise, le nombre des tubes auxquels elle donne naissance est aussi très-considérable, d'où les larges dimensions des hémisphères cérébraux, et leur prédominance de plus en plus grande à mesure qu'on remonte la série des vertébrés.

La couche corticale du cervelet se distingue, comme celle du cerveau, par sa grande étendue, par son épaisseur et par le caractère de stratification qu'elle présente. Les fibres qui en partent convergent vers le corps rhomboïdal par l'intermédiaire duquel elles se continuent avec celles des trois pédoncules. — La destination de cette enveloppe est encore très-contestée. Il est permis de penser cependant qu'elle a très-probablement pour usage de coordonner les mouvements volontaires. Le principe incitateur de ces mouvements a son siége dans l'enveloppe grise du cerveau; mais l'impulsion une fois donnée, l'enveloppe grise du cervelet en prendrait la direction : telle est du moins la conclusion qui découle des expériences de Flourens, confirmées par celles de MM. Bouillaud, Longet et Vulpian. Sa structure témoigne en faveur de cette opinion. Nous avons vu, en effet, qu'elle est caractérisée surtout par l'énorme volume de ses cellules; or, ces grandes cellules sont celles aussi qu'on observe dans les cornes antérieures de la substance grise de la moelle, lesquelles répondent à l'origine des racines motrices.

C. **Ganglions encéphaliques.** — Dans l'épaisseur des principales parties de l'encéphale on observe des dépôts de substance grise, de volume très-inégal et de forme extrêmement variée. Sur certains points, ces dépôts sont assez nettement circonscrits; sur d'autres ils sont vaguement limités; sur quelques-uns la substance grise paraît comme infiltrée dans les interstices des tubes nerveux.

Parmi ces ganglions, les plus importants sont représentés par les corps striés et les couches optiques; viennent ensuite les dépôts situés dans la protubérance annulaire, dans le bulbe rachidien, dans les pédoncules cérébraux, dans les tubercules quadrijumeaux, etc.

Ils se composent essentiellement de cellules et de tubes nerveux. Ceux-ci

se continuent avec les cellules situées sur leur prolongement; puis renaissant de leur pôle opposé ils poursuivent leur route. Beaucoup d'entre eux se trouvent donc coupés dans leur continuité par une cellule bipolaire ou multipolaire. Ainsi constitué, chaque ganglion encéphalique présente deux ordres de tubes : ceux qui pénètrent dans son épaisseur pour se mettre en connexion avec les cellules qui en dépendent; ou seulement pour les traverser; ce sont les *tubes nerveux afférents;* ceux qui en sortent; ce sont les *tubes nerveux efférents.*

Les tubes nerveux sensitifs, dans la longue route qu'ils parcourent depuis leur origine jusqu'à leur terminaison, traversent toute une série de ganglions. Ceux qui offrent la disposition la plus simple correspondent par chacune de leurs extrémités à une cellule. L'axe cérébro-spinal n'est en définitive qu'une vaste association de tubes ainsi étroitement unis aux cellules. Seulement, tandis que les plus courts n'entrent en connexion avec celles-ci que par leurs deux extrémités, les autres, indépendamment des cellules qui répondent à leur origine et à leur terminaison, en présentent sur leur longueur une, deux ou plusieurs échelonnées à des distances très-variables.

Les ganglions encéphaliques sont pour les tubes nerveux d'une part des centres générateurs, de l'autre autant d'étapes successives à chacune desquelles ils subissent l'influence d'une cellule, influence favorable sans doute à la destination qu'ils remplissent, mais encore inconnue dans sa nature.

§ 2. — De la substance blanche considérée dans son mode de répartition et sa continuité.

Ramené à sa plus grande simplicité, l'axe cérébro-spinal se présenterait à nous sous l'aspect de deux cellules reliées l'une à l'autre par un tube nerveux. A l'unité substituons la multiplicité, cet axe se compliquera. Supposons, ce qui a lieu en effet, que ces appareils, en quantité innombrable, affectent des directions différentes, qu'ils s'entre-croisent, qu'ils s'unissent pour former des groupes, que tous ces groupes communiquent entre eux, et la complication atteindra des proportions bien autrement grandes. Tel est l'organe dont nous cherchons à connaître la structure. Après avoir déterminé le mode de répartition de la substance grise, nous avons donc à étudier aussi le mode de répartition des tubes nerveux et leur mode d'association ou de groupement, à les suivre depuis leur origine jusqu'à leur terminaison, à les considérer dans leurs rapports, soit entre eux, soit avec la colonne grise centrale et les ganglions encéphaliques. Nous serons ainsi conduits à constater comment ils s'unissent à la substance grise pour former autant d'organes ou centres d'innervation; et comment ces organes s'unissent à leur tour pour constituer le grand édifice organique qui préside aux sensations, à l'intelligence et à la volonté.

En ayant égard à leur direction, les fibres nerveuses peuvent être divisées en *longitudinales*, *transversales*, *antéro-postérieures* et *annulaires*. Chacun de ces quatre ordres de fibres mérite de fixer notre attention.

A. Fibres longitudinales.

Ces fibres sont les plus nombreuses. Elles s'étendent de l'une vers l'autre extrémité de l'axe encéphalo-médullaire. On pensait autrefois qu'elles étaient un simple prolongement de celles qui forment les racines antérieures et postérieures des nerfs spinaux. Mais nous savons aujourd'hui que ces racines se perdent dans la colonne grise centrale, et qu'il en est de même pour tous les tubes longitudinaux. Sur la moelle épinière ceux-ci se groupent en lames prismatiques et triangulaires, puis les lames se réunissent pour former trois cordons, lesquels s'entre-croisent sur la ligne médiane avec ceux du côté opposé. Suivons ces trois cordons.

Les cordons antérieurs s'entre-croisent sur toute la longueur de la moelle, et donnent ainsi naissance à la commissure antérieure. Arrivés au bulbe ils s'écartent, contournent les deux autres cordons, deviennent postérieurs à ceux-ci, rampent sous le plancher du quatrième ventricule et pénètrent dans les couches optiques au delà desquelles ils se prolongent très-probablement pour aller se terminer dans la substance grise des circonvolutions occipitales. Prises à leur origine, les fibres qui les composent s'étendent par conséquent de la substance grise du cerveau jusqu'aux cornes antérieures de la colonne grise centrale de la moelle.

Les cordons latéraux s'entre-croisent au niveau du collet du bulbe, forment la portion motrice des pyramides antérieures, traversent ensuite la protubérance, puis les pédoncules cérébraux, montent jusqu'aux corps striés, qu'ils traversent aussi, et vont se perdre dans les circonvolutions frontales et pariétales ; nés de la couche grise de celles-ci, ils se terminent également dans les cornes antérieures.

Les cordons postérieurs s'entre-croisent immédiatement au-dessus des précédents ; leur entre-croisement, plus profondément situé, se termine au niveau de l'extrémité inférieure des olives. En passant du côté opposé à celui qu'ils occupaient d'abord, ils constituent la portion sensitive des pyramides, sous-jacente à la portion motrice, traversent la protubérance, se placent sur le côté externe des pédoncules cérébraux et se rendent dans les couches optiques ; peut-être se prolongent-ils aussi jusqu'aux circonvolutions du cerveau. Ils ont pour origine la substance grise de la moelle et pour terminaison la substance grise de l'encéphale.

Chacun des trois cordons s'entre-croise donc avec celui du côté opposé sur un point déterminé et constant de l'axe encéphalo-médullaire.

Les trois entre-croisements se disposent en série linéaire, et forment une

ligne non interrompue. On peut néanmoins les distinguer en inférieur, moyen et supérieur. — L'inférieur, plus étendu et plus profond, occupe le fond du sillon médian antérieur de la moelle. — Le moyen, très-court, très-superficiel et beaucoup plus évident, siége sur le collet du bulbe. — Le troisième, très-court aussi, répond à l'extrémité inférieure du sillon médian du bulbe. Si l'entre-croisement moyen fait saillie entre les deux autres au point de combler le sillon médian antérieur, c'est par suite du volume beaucoup plus considérable des cordons latéraux.

De ces trois entre-croisements, les deux premiers ou entre-croisements moteurs ont pour limites en bas l'extrémité inférieure de la moelle, et en haut l'extrémité inférieure du sillon médian du bulbe. Le dernier ou entre-croisement sensitif s'étend de la partie inférieure de ce sillon, à l'extrémité inférieure des olives. Au niveau de ces saillies tous les tubes longitudinaux de la moelle redeviennent donc parallèles; ceux du côté droit sont à gauche et ceux du côté gauche sont à droite, à l'exception cependant d'un petit nombre de fibres qui ne participent pas à l'entre-croisement, et qui se rendent dans les hémisphères cérébelleux.

Comment naissent et se terminent ces tubes entre-croisés? Deux faits généraux répondent à cette question. D'une part, les recherches modernes ont clairement établi que tout tube sensitif ou moteur du système nerveux central naît d'une cellule et se termine dans une cellule; ainsi les tubes des cordons antérieurs et latéraux partent des cellules de la substance grise de l'encéphale et se terminent dans les cellules multipolaires des cornes antérieures de la moelle. Aucune d'entre elles ne se continue directement avec celles qui forment les racines antérieures ou motrices. Ces dernières émanent des cellules dans lesquelles se rendent les précédentes. C'est par l'intermédiaire de ces cellules que les tubes moteurs se continuent avec les tubes des racines motrices. — De même les fibres des cordons postérieurs s'étendent d'une cellule de l'encéphale aux cellules de la colonne grise centrale de la moelle, pour se continuer par l'intermédiaire de celle-ci avec les fibres des racines sensitives. — L'observation a démontré en outre que les fibres nerveuses ne se continuent pas seulement avec les cellules par leurs deux extrémités, mais qu'elles ont souvent des connexions analogues avec d'autres cellules situées sur leur trajet; ces cellules échelonnées en nombre variable sur leur longueur constituent pour elles autant d'étapes où le principe incitateur qui les parcourt subit une sorte d'élaboration ou de renforcement. Ces faits généraux rappelés, nous sommes actuellement en mesure de suivre les tubes moteurs et sensitifs depuis leur origine jusqu'à leur terminaison.

Les tubes chargés de transmettre aux muscles le principe de leur contraction ont pour point de départ la substance grise des circonvolutions frontales et pariétales. Des cellules de cette substance ils se dirigent vers

le corps strié où ils rencontrent les cellules des noyaux intra et extra-ventriculaires, se continuent avec celles-ci par l'intermédiaire des prolongements qui en dépendent, s'appliquent ensuite au pédoncule cérébral, traversent la protubérance, forment la portion superficielle ou motrice des pyramides antérieures, s'entre-croisent sur le collet du bulbe pour aller constituer, ceux du côté droit le cordon latéral gauche, ceux de gauche le cordon latéral droit, cheminent en avant et en dehors des cornes antérieures, et se perdent dans leur épaisseur, en se continuant avec leurs cellules multipolaires; par l'intermédiaire de ces dernières ils se prolongent horizontalement en avant, forment ainsi les racines antérieures ou motrices des nerfs rachidiens, puis se portent vers les muscles dans lesquels ils se ramifient.

Indépendamment de cette première série si considérable de fibres motrices émanées des circonvolutions antérieures du cerveau, il en est d'autres, beaucoup moins nombreuses, qui semblent partir des circonvolutions postérieures pour couverger vers la couche optique; elles cheminent ensuite sous la substance grise du plancher du quatrième ventricule, contournent dans le bulbe les cordons latéraux et postérieurs, et prennent alors le nom de cordons antérieurs; nous avons vu qu'ils s'entre-croisent sur toute l'étendue de la moelle.

De presque toutes les parties du corps naissent des fibres affectées au transport des impressions sensitives. Elles convergent vers la moelle, forment les racines postérieures, se jettent dans le pédicule des cornes correspondantes, où elles se continuent avec leurs cellules multipolaires, et au delà de celles-ci avec les tubes des cordons postérieurs, s'entre-croisent dans le bulbe, immédiatement au-dessus des cordons latéraux, forment la portion sensitive des pyramides, traversent la protubérance, le pédoncule cérébral, la couche optique, et se rendent très-probablement dans la couche grise des circonvolutions occipitales.

Du trajet que suivent les tubes moteurs et sensitifs il suit qu'on peut considérer à chacun d'eux deux parties très-différentes par leur siége: une partie supérieure ou encéphalique située d'un côté, et une partie inférieure ou médullaire située du côté opposé; ainsi la portion encéphalique du cordon latéral droit se trouve à gauche du plan médian, tandis que celle du côté gauche se trouve à droite; même opposition entre les parties supérieures et inférieures des cordons antérieurs et postérieurs.

De là aussi pour la transmission du principe incitateur et des impressions des phénomènes croisés. La moitié gauche du cerveau tient sous sa dépendance tous les muscles du côté droit; qu'une cause mécanique ou morbide détermine dans les tubes moteurs qui en partent, une solution de continuité, ce sont les muscles droits qui seront paralysés; si la solution de continuité réside dans les circonvolutions elle sera partielle, et la paralysie

le sera aussi; qu'elle ait son siége dans les corps striés, elle comprendra la plupart des tubes qui concourent à former le cordon latéral droit, et la paralysie frappera presque tous les muscles du même côté, mais restera encore incomplète; qu'elle intéresse le pédoncule gauche ou le côté correspondant de la protubérance, la paralysie se généralisera davantage, et s'étendra alors à toute la moitié opposée du corps. Plus la solution de continuité se rapprochera du point d'entre-croisement des cordons moteurs, et plus aussi seront graves les conséquences qui en découlent. Si au lieu d'une déchirure, résultat ordinaire des hémorrhagies cérébrales, c'est une irritation qui se produit sur la partie encéphalique des cordons moteurs, ce sont des mouvements désordonnés ou convulsifs qui se manifesteront sur une partie plus ou moins étendue du système musculaire.

Des phénomènes analogues se passeront du côté des parties sensibles sous l'influence des mêmes conditions. Une altération portant sur les circonvolutions occipitales du côté droit détermine une perte de la sensibilité dans les organes du côté opposé. Un épanchement sanguin dans la couche optique aura pour résultat une perte semblable, mais beaucoup moins limitée; et la paralysie s'étendra sur une surface de plus en plus large à mesure que la lésion des tubes sensitifs se rapprochera de leur entre-croisement. Selon la nature et le degré de la maladie, les effets observés consisteront, du reste, tantôt dans l'affaiblissement ou la perte de la sensibilité, et tantôt dans l'exaltation de celle-ci portée jusqu'à la douleur; quelquefois ces deux ordres de phénomènes se combineront.

Aux fibres longitudinales émanées de la moelle épinière viennent s'en ajouter d'autres. Mais les cordons latéraux seuls participent à cette addition de fibres nouvelles, qui commence au-dessus de leur entre-croisement. Aux fibres provenant de la moelle s'ajoutent alors celles qui prennent naissance dans le bulbe, puis celles qui naissent dans la protubérance, dans les pédoncules et dans les corps striés. La portion encéphalique des cordons latéraux ou portion motrice des pyramides acquiert ainsi des dimensions croissantes, déjà très-remarquables sur les pédoncules, mais bien autrement considérables dans les ganglions cérébraux antérieurs et au delà de ceux-ci.

Ces ganglions sont donc pour les cordons latéraux deux puissants moyens de renforcement ou de multiplication. Chacun d'eux représente un centre d'irradiation et d'innervation. Aussi leur a-t-on accordé dans tous les temps une grande importance. Willis plaçait dans les corps striés le *sensorium commune*. Mais les expériences faites sur les animaux et les faits pathologiques observés chez l'homme démontrent qu'ils sont affectés à la motilité. Lorsqu'on les enlève, la sensibilité survit à cette mutilation; les mouvements au contraire sont très-notablement affaiblis.

Les usages que Willis accordait au corps strié, M. Luys les attribue au-

Les commissures cérébrales affectent l'une et l'autre la forme d'un cordon.—La commissure postérieure, extrêmement courte, se perd presque aussitôt dans la substance grise des couches optiques pour lesquelles elle constitue un moyen d'union. — La commissure cérébrale antérieure, plus volumineuse que la précédente, remarquable surtout par sa grande longueur, ne se comporte pas de même à l'égard des corps striés, qu'elle déborde par son extrémité, pour s'étendre très-probablement jusque dans la substance grise des lobules de l'insula, lobules que cette commissure mettrait par conséquent en communication.

Le corps calleux est parmi les commissures celle qui a le plus vivement attiré l'attention des anatomistes. En 1663, Willis s'attacha à démontrer que le cerveau est composé de deux ordres de fibres : 1° de fibres longitudinales ou divergentes qui se portent vers les circonvolutions; 2° de fibres transversales ou convergentes qui forment le corps calleux (1).

Malpighi adopta la plupart des idées de Willis. En parlant du corps calleux, il s'exprime ainsi : « Le corps fibreux qui forme la voûte des ven» tricules se termine de l'un et de l'autre côté par des bords découpés en » franges ou prolongements ondulés qui pénètrent dans la substance cor» ticale et s'y répandent comme les racines d'une plante dans le sol qui » la nourrit. » Plus loin il ajoute : « De la moelle épinière contenue dans » le crâne, ainsi que d'un tronc commun, on voit naître toutes les fibres » qui se répandent dans le cerveau et le cervelet; ces fibres émanent de » quatre troncs et marchent en se ramifiant jusqu'à ce qu'elles soient » arrivées à l'écorce (2). »

Pour cet auteur, le système médullaire de l'encéphale se compose donc aussi de deux ordres de fibres : de fibres longitudinales qui, après avoir formé la tige du cerveau et du cervelet, s'irradient dans leur couche grise périphérique; et de fibres transversales limitant supérieurement la cavité des ventricules et se terminant de la même manière.

Vieussens, qui décrivit avec une si grande exactitude les fibres ascendantes de la moelle allongée, leur donne également pour dernière limite la substance corticale du cerveau. Quant au corps calleux, il en parle en ces termes : « Ce corps forme presque toute la voûte des ventricules; il

(1) « Medullæ substantia, corpus callosum dicta, interiorem cerebri superficiem conca» merans, anfractuum omnium medullas in se excipit. » (The Willis, *Cerebri anatome*, dans *Biblioth. anat. Mangeti*, t. II, p. 28.)

(2) « Fibrosa corpora quibus ventriculorum testudo contexitur, tandem desinunt veluti » laciniatis fimbriis, seu productionibus in gyrum ductis, quæ immerguntur et implan» tantur, non secus ac copiosæ plantarum radices, in cortice, qui soli seu terræ vicem » gerere videtur.... A spinalis medullæ trunco intra calvariam contento, veluti ab insigni » fibrarum collectione egressum videntur habere omnes cruribus hinc inde ramificantur, » donec ramosis terminationibus in corticem desinant. » (*Malpighii exercitatio epist. de cerebro ad Car. Fracassatum*, dans *Biblioth. anat. Mangeti*, t. II, p. 58.)

» est composé de fibres médullaires qui naissent de la substance cendrée » des deux hémisphères (1). »

Ainsi, selon Willis, Malpighi, Vieussens, dont les recherches parurent dans la période qui s'écoula de 1680 à 1690, et selon aussi quelques autres observateurs contemporains et d'un mérite non moins éminent, parmi lesquels je dois citer Ch. Fracassati, une indépendance complète existerait entre les fibres qui rayonnent de la moelle allongée vers le cerveau et celles qui composent le corps calleux. Les unes et les autres s'épanouissent par leurs extrémités dans la substance corticale périphérique, en sorte que Willis a pu dire : « Ubi corpus callosum desinere putatur, me» dulla oblongata incipit. »

L'indépendance des fibres du corps calleux, proclamée d'une voix unanime par cette forte génération d'anatomistes, a été admise sans contestation par les auteurs du XVIIIe siècle. Au commencement du XIXe, Reil, dont les travaux ont obtenu un si grand et si légitime retentissement, se rallia aussi à cette opinion, que Gall et Spurzheim, quelques années plus tard, s'approprièrent en quelque sorte en la généralisant. Pour ces auteurs, la substance médullaire de l'encéphale se compose de deux principaux groupes de fibres :

1° D'un groupe de fibres divergentes étendues de la moelle à la substance corticale, représenté par les pédoncules cérébelleux inférieurs pour le cervelet, par les pyramides antérieures pour le cerveau ;

2° D'un groupe de fibres convergentes qui a pour point de départ la couche corticale périphérique, et qui est constitué, par les pédoncules cérébelleux moyens et la protubérance pour le premier de ces organes, par le corps calleux et les autres commissures pour le second.

Mieux formulée, cette opinion acquit une importance plus grande. Mais elle ne devait pas briller longtemps de ce nouvel éclat. L'impulsion communiquée à l'étude du système nerveux par les travaux de Gall et Spurzheim fit naître des doutes dans quelques esprits sur la réalité des fibres convergentes, et bientôt l'existence de ces fibres fut niée, puis ardemment combattue.

Tiedeman, le premier, entrant dans cette voie, avança qu'il n'existe dans le cerveau qu'un seul ordre de fibres dont les pédoncules cérébraux sont la source commune; que ces pédoncules s'écartent en éventail; qu'ils se recourbent pour former les hémisphères et circonscrire la cavité cérébrale; qu'ils se portent ensuite de dehors en dedans, se rapprochent, se soudent l'un à l'autre sur la ligne médiane, et constituent ainsi le corps calleux. — Selon M. Foville, ces pédoncules, au niveau des

(1) « Ventriculorum totam fere cameram callosum corpus efformat : parietes vero ex » medullaribus fibrillis construuntur, quæ binorum cerebri hemispheriorum cinerea sub» stantia emergunt. » (R. Vieussens, *De cerebro liber*, dans *Biblioth. anat. Mangeti*, t. II, p. 142.)

corps striés, se partagent en deux parties : l'une, interne, plus petite aplatie, qui s'infléchit de dehors en dedans, et qui forme le corps cal leux en s'unissant à celle du côté opposé; l'autre, externe, beaucoup plu considérable, qui s'épanouit dans les hémisphères.

Nous nous trouvons donc en présence de trois opinions bien différentes l'opinion ancienne, qui considère le corps calleux comme une commissur des hémisphères implantée par ses extrémités dans la substance grise celle de Tiedemann, qui le regarde aussi comme une commissure inter hémisphérique, mais se continuant à droite et à gauche avec la substanc médullaire, et par l'intermédiaire de celle-ci avec les pédoncules; cell de M. Foville, qui en fait une commissure interpédonculaire propremen dite.

Remarquons d'abord que l'opinion de Tiedemann est basée uniquemen sur le mode d'évolution du cerveau : « Le corps calleux, dit-il, existe déj » dans le fœtus de quatre à cinq mois, c'est-à-dire dans un temps où il n' » a ni circonvolutions, ni substance corticale à la superficie des hémi » sphères. Les prétendues fibres rentrantes ne sauraient donc naître d » parties qui n'existent point encore. » Cette objection semble péremptoire elle ne l'est pas cependant : car le corps calleux peut très-bien se déve lopper avant les circonvolutions et la couche corticale, et venir se termine plus tard dans cette dernière couche. Nos tissus, en effet, ne se développen pas à la manière des végétaux; ils se développent simultanément dan toute leur étendue. Ainsi les nerfs naissent certainement du centre ner veux, et cependant ils en sont primitivement indépendants; ce n'est qu plus tard qu'ils s'y réunissent; et même cette réunion peut ne pas avoi lieu, comme on l'observe chez les monstres dépourvus de moelle épinièr et d'encéphale. Une semblable indépendance existe d'abord entre le corp calleux et la couche corticale des hémisphères; un peu plus tard ces deu parties se réunissent comme l'extrémité centrale des nerfs s'unit au centr nerveux.

M. Foville appuie son opinion sur un simple fait de dissection. Pou mettre le corps calleux à découvert, il conseille d'écarter les hémisphère et de pratiquer sur ceux-ci deux incisions horizontales et transversales l'une antérieure, partant du genou de la commissure, l'autre postérieure partant de son bourrelet. « Introduisez ensuite, ajoute cet auteur, l'extré » mité du doigt indicateur entre le corps calleux et la circonvolution qu » le surmonte, pressez doucement sur le sillon intermédiaire en prome » nant la pulpe du doigt d'avant en arrière et d'arrière en avant. Cett » manœuvre, renouvelée trois ou quatre fois, permettra de décoller l'hé » misphère du corps calleux et de le renverser en dehors. » Par ce pro cédé, on met effectivement en évidence des fibres qui montent et s recourbent pour se porter vers le corps calleux; mais elles viennent de l substance grise des circonvolutions inférieures; et pour les découvrir i

faut préalablement déchirer toutes celles qui émanent des circonvolutions externes et supérieures.

Les faits cités en faveur des deux opinions modernes ont donc peu de valeur. Ils ne sauraient ni renverser, ni même ébranler l'opinion ancienne, qui d'ailleurs emprunte aussi un point d'appui à l'embryologie, et un autre, plus important, à l'anatomie comparée. En effet, les hémisphères se développent d'avant en arrière, et c'est dans le même sens que se développe constamment le corps calleux, de telle sorte que l'évolution de ces trois parties est toujours simultanée et proportionnelle. D'une autre part, les dimensions du corps calleux dans la série des mammifères ne sont pas en rapport avec celles de la moelle épinière et des pédoncules cérébraux, mais bien avec le volume des hémisphères. Les poissons, les reptiles et les oiseaux, chez lesquels les lobes cérébraux sont très-peu développés, ne possèdent pas cette commissure. Celle-ci est rudimentaire chez les rongeurs; elle offre des proportions de plus en plus grandes en passant de ces animaux aux carnassiers, aux ruminants, aux solipèdes et aux singes.

Qu'on observe l'encéphale dans la série de ses développements, ou qu'on l'étudie comparativement dans la série des vertébrés, on remarque toujours entre les hémisphères et le corps calleux la plus intime corrélation. Or, le volume de ces trois parties restant constamment corrélatif, il nous semble rationnel de conclure que la partie médiane est une dépendance des latérales; que le corps calleux, en un mot, est une commissure inter-hémisphérique et non une commissure interpédonculaire.

Un dernier fait appuiera cette conclusion : divisez le corps calleux de chaque côté et dans toute sa longueur, à sa jonction avec les corps striés : puis enroulez ce corps sur lui-même d'avant en arrière, de manière à le convertir en un cylindre, et comparez ce cylindre au volume de l'un des pédoncules cérébraux : le premier sera très-notablement supérieur au second. Les pédoncules ne sont donc pas le point de départ du corps calleux, puisque ceux-ci seraient insuffisants pour le produire, alors même qu'ils se réfléchiraient en totalité de dehors en dedans; et cette insuffisance devient bien autrement évidente lorsque l'on considère que ce n'est pas la totalité des pédoncules cérébraux qui se réfléchirait pour lui donner naissance, mais seulement une partie, et même la plus petite partie de leur épaisseur. L'opinion émise par Willis, défendue par Malpighi, adoptée par tous les anatomistes du XVIIIe siècle, développée au commencement du XIXe par Reil, Gall et par Spurzheim, est donc la mieux fondée.

En résumé, les fibres transversales du centre nerveux forment six principaux groupes : 1° un groupe très-mince subdivisé en deux plans, qui unit la moitié droite de la moelle à la moitié gauche; 2° dans l'épaisseur du bulbe, un réseau de fibres arciformes unissant aussi ses deux moitiés l'une à l'autre; 3° sur la protubérance un large faisceau semi-annulaire,

qui unit les deux hémisphères cérébelleux ; 4° au-dessus des ventricules latéraux une lame en forme de voûte, qui unit les deux hémisphères cérébraux; 5° un cordon grêle et court, qui unit les deux couches optiques; 6° un second cordon, plus gros et surtout beaucoup plus long, qui unit les deux lobules de l'insula.

En embrassant d'un coup d'œil général ces divers groupes, on voit qu'ils constituent un vaste moyen d'union pour les deux moitiés de l'axe cérébro-spinal. On remarquera que l'étendue en hauteur de ces moyens d'union est égale à la longueur des fibres longitudinales; qu'ils se développent de plus en plus à mesure que les appareils longitudinaux sont d'une structure plus compliquée et d'un volume plus considérable; et qu'après s'être graduellement perfectionnés chez les mammifères, ils arrivent chez l'homme à leur plus haut degré de développement. Aussi la protubérance par son volume considérable, et le corps calleux par sa grande étendue, tiennent-ils une place importante parmi les caractères distinctifs de l'encéphale humain.

C. — Fibres antéro-postérieures.

Les fibres antéro-postérieures ne prennent qu'une très-faible part à la constitution du centre nerveux. A cet ordre se rattachent celles qui forment les pédoncules cérébelleux supérieurs, lesquelles se dirigent en avant, en haut et en dedans. Elles s'entre-croisent sur la ligne médiane au-dessous des tubercules quadrijumeaux, et se portent ensuite vers les couches optiques en suivant les pédoncules cérébraux.

D'autres fibres s'étendent horizontalement du cerveau au cervelet : elles viennent aussi des couches optiques. Ces fibres occupent le côté interne des pédoncules cérébraux, s'entre-croisent en passant des pédoncules dans la protubérance et se mêlent ensuite aux fibres transversales les plus élevées de celle-ci pour se rendre avec les pédoncules cérébelleux moyens dans les lobes latéraux du cervelet.

Parmi les fibres antéro-postérieures on a rangé aussi celles qui se porteraient, suivant un grand nombre d'auteurs, des cornes postérieures de la colonne grise centrale aux cornes antérieures. Ces dernières mettraient en communication les racines sensitives et motrices des nerfs spinaux, et compléteraient l'anneau que parcourt l'influx nerveux dans les phénomènes réflexes dont la moelle épinière est le siége.

D. — Fibres annulaires.

Le caractère distinctif de ces fibres est d'embrasser à la manière d'un lien un ou plusieurs faisceaux de fibres longitudinales. On les observe sur les points où ces dernières, jusqu'alors parallèles, tendent à s'écarter pour

s'irradier en sens divers. Au niveau du bulbe, une tendance de cette nature se manifeste et les fibres arciformes superficielles apparaissent. A mesure qu'elles s'élèvent, les fibres longitudinales tendent de plus en plus à diverger; aussi voit-on les fibres annulaires se multiplier dans la même proportion. Elles sont représentées sur les couches optiques et les corps striés, c'est-à-dire sur le pourtour du cône pédonculaire, par les piliers supérieurs de la glande pinéale, par la bandelette demi-circulaire, et surtout par la voûte à quatre piliers.

Les fibres annulaires ont donc pour attributs communs leur situation plus superficielle que celle des fibres longitudinales, leur direction perpendiculaire à celles-ci, leur enroulement d'autant plus complet qu'elles répondent à des fibres plus rayonnantes. En se groupant autour des principaux centres d'irradiation, elles forment autant de ceintures échelonnées de bas en haut et comparables à celle qui relie en un seul faisceau tous les épis d'une gerbe.

Quelles sont les attributions des fibres annulaires? La science, sur ce point comme sur beaucoup d'autres, en est encore réduite à de simples conjectures. Les fibres transversales unissent des organes pairs et semblent ainsi ramener leur action à l'unité. Les fibres annulaires unissent des organes situés sur le même côté du plan médian; elles établissent entre les organes des connexions à la fois anatomiques et physiologiques, importantes sans doute, mais encore indéterminées.

§ 3. — DES APPAREILS FORMÉS PAR L'ASSOCIATION DES DEUX SUBSTANCES.

Unis à la substance grise, les divers ordres de fibres que nous venons de passer en revue constituent, selon quelques auteurs, autant d'appareils.

L'appareil longitudinal est sans contredit le plus important. Les autres lui sont comme surajoutés. C'est lui qui forme la presque totalité de la masse nerveuse centrale; c'est lui aussi qui apparaît le premier : d'où le nom d'*appareil primordial* ou *fondamental* sous lequel il a été désigné. Les appareils surajoutés, considérés collectivement, constituent un appareil de perfectionnement appelé, par opposition au précédent, *appareil secondaire*.

L'appareil fondamental se retrouve très-développé dans les quatre ordres de vertébrés. L'appareil secondaire, d'une évolution plus tardive, est rudimentaire dans les poissons, les reptiles et les oiseaux; il acquiert des dimensions plus considérables dans les mammifères, et s'accroît chez eux en raison directe du volume de l'encéphale.

Sur la plus grande partie de leur étendue, ces deux appareils s'entremêlent de la manière la plus intime. A leur extrémité supérieure ils tendent au contraire à se séparer, et se séparent en réalité sur la ligne médiane : les cavités ventriculaires sont le résultat de cette dissociation.

Les fonctions de ces deux appareils sont bien différentes. L'appareil longitudinal, centre d'irradiation de tous les cordons nerveux, est parcouru en sens contraire par les excitations centripètes et centrifuges : il tient sous son influence la plupart des organes de la vie animale et de la vie nutritive; c'est par lui aussi que sont établis nos rapports avec le monde extérieur. Le rôle de l'appareil secondaire est de lier les unes aux autres les diverses parties de l'axe cérébro-spinal, de centraliser leur action, d'en accroître la puissance. Tel est au moins celui de l'appareil transversal ou commissural à l'égard des deux moitiés de l'appareil fondamental. Ainsi dédoublé et ramené à l'unité, le centre nerveux, selon la remarque de Willis, se trouve prémuni par sa duplicité contre les causes qui tendraient à le paralyser dans ses fonctions, et par ses commissures contre la confusion qui naîtrait d'une pluralité de centres d'action (1).

IV. — DÉVELOPPEMENT DE L'AXE CÉREBRO-SPINAL.

Lorsqu'après la segmentation du jaune le blastoderme s'est constitué, on voit cette membrane s'épaissir sur un point qui prend l'aspect d'une tache circulaire et qui porte le nom de *tache embryonnaire*. A peine formée, celle-ci se divise en deux lames : l'une, externe, qui devient le point de départ de tous les appareils de la vie animale, c'est le *feuillet séreux*: l'autre, interne, de laquelle naîtront tous les organes de la vie nutritive, c'est le *feuillet muqueux* (2).

En même temps qu'elle se dédouble, la tache embryonnaire s'éclaircit au centre; elle prend alors une figure ovalaire, puis se soulève en forme de gouttière.

Les bords de cette gouttière, un peu plus épais que sa partie moyenne ou médiane, longitudinaux et parallèles, sont les premiers vestiges de l'axe cérébro-spinal. A l'une de leurs extrémités, qui sera l'extrémité céphalique, ils se réunissent en arc de cercle; à l'extrémité opposée, extrémité caudale, ils se réunissent en fer de lance. Dès qu'ils ont paru ils se portent rapidement l'un vers l'autre et ne tardent pas à se souder sur toute leur longueur, en sorte que la gouttière primitive se transforme en canal.

En bas et en arrière cependant le canal reste d'abord ouvert. Cette ouverture, transitoire chez les mammifères et chez l'homme, est permanente chez les oiseaux : elle porte le nom de *sinus rhomboïdal*. Supérieu-

(1) « Adeoque ut ipsius duplicatione contra absolutam actus privationem sive defectum » providetur, ita ejusque commissura adversus inanem aut confusam ejusdem speciei » multiplicationem procavetur. » (*Op. cit.*, p. 34.)

(2) Tome I, p. 48.

rement, il reste ouvert aussi, mais d'une manière définitive; son orifice se voit à l'œil nu au niveau de l'angle inférieur du quatrième ventricule, sur l'extrémité bulbaire de la tige du calamus scriptorius.

A son extrémité antérieure ou céphalique, le canal se renfle légèrement en forme d'ampoule ou de vésicule. En arrière de celle-ci s'en forme bientôt une seconde, puis une troisième. L'axe cérébro-spinal se compose alors de deux portions bien distinctes : la portion cylindrique du canal est le rudiment de la moelle épinière; les trois vésicules qui le surmontent sont le rudiment de l'encéphale.

De ces trois vésicules, la postérieure représente le ventricule du cervelet; la moyenne, l'aqueduc de Sylvius; l'antérieure, le ventricule moyen. C'est aux dépens de la première que se formeront, en arrière le cervelet, en avant le bulbe et la protubérance annulaire. De la seconde naîtront d'une part les pédoncules cérébraux, de l'autre les tubercules quadrijumeaux. La première présidera au développement du cerveau et de toutes ses dépendances.

Bien que ces vésicules soient un simple prolongement du canal médullaire, elles ne se trouvent pas situées cependant sur la direction de son axe. Au niveau de sa continuité avec la moelle épinière, la vésicule postérieure s'infléchit fortement en bas; la moyenne, au contraire, s'incline en haut, et l'antérieure se porte en bas comme la première : de telle sorte que les axes des trois vésicules se continuent en ligne brisée, laquelle se soude elle-même avec l'axe du canal médullaire à angle droit ou obtus.

Tel est l'état primitif ou primordial du système nerveux central. Suivons maintenant dans leur développement ultérieur le tube médullaire et chacune des trois vésicules encéphaliques.

§ 1. — DÉVELOPPEMENT DE LA MOELLE ÉPINIÈRE

Pendant toute la durée du premier mois et le commencement du second, le canal médullaire conserve des parois extrêmement minces, transparentes et unies. Sa cavité, alors très-grande, se continue avec celle de la troisième vésicule encéphalique qui en est une simple dilatation. Elle contient un liquide translucide.

Vers la fin du deuxième mois et pendant la durée du troisième, le liquide contenu dans la moelle perd en partie sa translucidité. Il augmente de consistance, devient granuleux, et prend l'aspect d'une substance molle, pulpeuse, qui représente la substance grise à l'état naissant ou diffluent. La moelle se déprime sur toute sa longueur pour former les sillons médians antérieur et postérieur.

Ce n'est qu'au début du quatrième mois que la substance médullaire se

montre, en avant d'abord, puis sur les côtés et ensuite en arrière. Son apparition coïncide avec celle des racines des nerfs spinaux. Le canal de moelle se renfle au niveau de l'origine des nerfs lombaires et au niveau de l'origine des nerfs cervicaux. La substance grise, jusqu'alors diffluente, se dépose par couches successives sur les parois du tube médullaire, et la capacité de celui-ci diminue sensiblement. A cette époque aussi se forme l'épendyme. La moelle épinière est alors constituée ; seulement le canal central reste encore beaucoup plus large qu'il ne le sera plus tard. Parvenue à ce degré de développement, elle offre la plus grande analogie avec celle des vertébrés inférieurs.

Dans la seconde moitié de la vie intra-utérine, le canal central de la moelle continue à se rétrécir progressivement, par suite de l'épaisseur croissante de ses parois. A la naissance, ce canal devient filiforme et si délié, qu'il semble avoir disparu ; nous avons vu qu'il existe cependant et persiste pendant toute la durée de la vie.

A mesure que le canal médullaire diminue de capacité, il diminue aussi de longueur. Pendant les premiers mois de la grossesse, la moelle épinière descend jusqu'au sommet du sacrum ; à la fin du troisième, son extrémité inférieure répond à la seconde vertèbre sacrée ; à la naissance, elle correspond à la troisième vertèbre lombaire. La queue-de-cheval, qui n'existait pas jusqu'alors, se montre donc au commencement du quatrième mois, d'abord très-courte, et s'allonge de plus en plus. — La moelle épinière cependant ne se raccourcit pas ; elle continue au contraire de s'allonger ; mais son enveloppe osseuse s'allongeant aussi, et avec une rapidité plus grande, la déborde inférieurement. Elle ne s'arrête dans son ascension apparente que lorsque son développement fait équilibre à celui du rachis : c'est ce qui a lieu au moment où elle arrive à la hauteur de la seconde vertèbre des lombes.

A. Développement de la troisième vésicule encéphalique.

Cette troisième vésicule, ou vésicule postérieure, communique en arrière avec le tube médullaire, en avant avec la vésicule encéphalique moyenne. Elle surmonte la moelle épinière à la manière d'un renflement, qui représente dans son état primordial le ventricule du cervelet.

Une dépression transversale partage bientôt cette vésicule en deux portions ou plutôt en deux vésicules secondaires : l'une, inférieure, se continuant avec le canal médullaire ; l'autre, supérieure, plus considérable, qui se continue avec la vésicule moyenne. — La première donne naissance au bulbe rachidien et à la portion membraneuse du quatrième ventricule. — La seconde produit le cervelet et la protubérance annulaire.

a. **Vésicule inférieure.** — Les deux moitiés de cette vésicule se comportent d'une manière bien différente. — La moitié postérieure conserve

sa minceur primitive. Elle semble formée uniquement par la pie-mère et reste ouverte au niveau de sa continuité avec la moelle; cet orifice, qui persiste pendant toute la durée de la vie, répond à l'extrémité inférieure du quatrième ventricule.

La moitié antéro-inférieure de la vésicule s'épaissit au contraire considérablement; et pendant qu'elle augmente ainsi d'épaisseur on voit se former les pyramides antérieures, les faisceaux intermédiaires, les corps restiformes, puis les olives.

Les faisceaux pyramidaux se montrent vers la fin du premier mois ou au commencement du second. Dès cette époque, leur entre-croisement est déjà très-manifeste. Ils s'accroissent de bas en haut par l'adjonction de fibres nouvelles, et se continuent avec les pédoncules cérébraux, comme chez les poissons, les reptiles et les oiseaux, les fibres transversales de la protubérance n'existant pas encore.

Les corps restiformes bordent de chaque côté la cavité qui formera le quatrième ventricule. Ils se continuent avec la moitié membraneuse de la vésicule inférieure et contribuent à circonscrire l'orifice par lequel le ventricule communique avec l'espace sous-arachnoïdien.

b. **Vésicule supérieure.** — De ses parois naissent postérieurement le cervelet, antérieurement la protubérance. — Vers la fin du second mois, le cervelet est représenté par deux lamelles très-minces, très-étroites, situées sur le prolongement des corps restiformes, de chaque côté du quatrième ventricule. Ces lamelles inférieures se recourbent de dehors en dedans et s'appliquent l'une à l'autre. Elles sont d'abord simplement accolées; mais en se développant elles s'unissent. — A trois mois, les pédoncules cérébelleux inférieurs, déjà volumineux et confondus sur la ligne médiane, forment au-dessus du quatrième ventricule une sorte de pont transversal, de 7 à 8 millimètres d'étendue, se continuant par son bord antérieur avec la membrane des tubercules quadrijumeaux. Ce pont ou noyau central du cervelet représente son lobe médian à l'état naissant. On n'aperçoit sur la périphérie de celui-ci aucune trace de segmentation; il est convexe et complétement lisse.

Au quatrième mois, on remarque au centre de chacune des moitiés du lobe médian rudimentaire un petit noyau : c'est le premier vestige des corps rhomboïdaux. Du même lobe partent des fibres qui contournent les faisceaux pyramidaux et qui les recouvrent en se continuant avec celles du côté opposé : ces fibres complètent la protubérance, dès lors bien distincte du bulbe et des pédoncules cérébraux.

A cinq mois, le cervelet, jusqu'alors globuleux, s'allonge dans le sens transversal. Sa surface présente quatre sillons perpendiculaires à la ligne médiane, plus profonds à leur partie moyenne qu'à leurs extrémités; ces sillons la partagent en cinq lobules. A cette époque aussi on peut con-

stater l'existence des pédoncules cérébelleux supérieurs et de la valvule de Vieussens. — A six mois, les lobes latéraux sont plus volumineux que le lobe médian, qu'ils débordent en bas et en arrière. Ces trois lobes se couvrent de sillons, les uns profonds, les autres superficiels. Le cervelet est alors en possession de toutes les parties qui concourent à le former. Dans les mois qui suivent, ces parties s'accroissent et se complètent.

Quant à la protubérance, elle doit naissance, comme le bulbe, à l'épaississement graduel de la moitié antérieure de la vésicule supérieure. Les faisceaux pyramidaux qui la traversent se développent dans son épaisseur, en même temps qu'ils se forment dans la moitié correspondante de la vésicule inférieure. Les fibres transversales, dans une période plus tardive, viennent se mêler aux précédentes et les recouvrir.

Dans le développement du cervelet, on peut distinguer trois périodes. La première est caractérisée surtout par l'existence du lobe médian et l'absence totale des fibres transversales qui recouvriront les pyramides antérieures. Cet état transitoire rappelle l'état permanent que nous observons chez les poissons, les reptiles et les oiseaux. — Dans la seconde période, les lobes latéraux existent, ainsi que les fibres transversales de la protubérance; cet état plus avancé, mais transitoire aussi, rappelle le cervelet des mammifères. — Plus tard, les lobes latéraux l'emportent très-notablement sur le lobe médian qu'ils débordent de tous côtés, et la protubérance acquiert un volume considérable; cette troisième forme est l'attribut distinctif du cervelet de l'homme.

B. Développement de la seconde vésicule encéphalique.

La seconde vésicule encéphalique, ou vésicule moyenne, est celle dont l'évolution offre le plus de simplicité. C'est aux dépens de cette vésicule que se forment l'aqueduc de Sylvius et toutes les parties qui l'entourent. On peut y considérer une moitié inférieure et une moitié supérieure.

La moitié inférieure procède dans son développement comme la protubérance et le bulbe, c'est-à-dire par voie d'épaississement progressif. De son épaississement résultent les pédoncules cérébraux. Les deux faisceaux des pyramides antérieures qui constituent la plus grande partie de ceux-ci naissent sur ce point en même temps que dans les parties sous-jacentes et se montrent ainsi dans toute leur continuité, puisque les fibres transversales de la protubérance n'existent pas encore.

Pendant que la moitié inférieure de la vésicule moyenne augmente d'épaisseur, sa cavité se rétrécit et prend peu à peu la configuration d'un canal qui s'étend du troisième au quatrième ventricule. Sa moitié supérieure, devenue aussi plus épaisse, passe au-dessus du canal à la manière

d'un pont. Elle se compose, à quatre mois, de deux parties, l'une droite, l'autre gauche, qui sont creuses toutes deux et qui communiquent avec l'aqueduc de Sylvius; un sillon médian, antéro-postérieur et très-superficiel, les sépare. Les hémisphères du cerveau qui atteignent déjà de grandes dimensions commencent à les recouvrir. Les faisceaux triangulaires de l'isthme et les pédoncules cérébelleux supérieurs qui supportent ces tubercules bijumeaux sont très-manifestes.

A sept mois, un sillon transversal coupe à angle droit le sillon antéro-postérieur, et les deux tubercules primitifs, en se dédoublant, forment les tubercules quadrijumeaux. L'aqueduc de Sylvius, alors très-réduit, revêt les proportions et l'aspect qu'il conservera.

Ces détails nous enseignent que dans la première période de son développement l'isthme de l'encéphale affecte une disposition comparable à celle que nous présentent les poissons, les reptiles et les oiseaux; les tubercules creux qui surmontent l'aqueduc de Sylvius sont évidemment les analogues des lobes optiques de ces vertébrés. Dans la seconde période, cette disposition se modifie et rappelle celle qu'on observe chez les mammifères.

C. Développement de la vésicule encéphalique antérieure.

La première vésicule encéphalique, ou vésicule antérieure, est celle qui se développe le plus rapidement, qui atteint les plus grandes dimensions, et qui subit les transformations les plus compliquées.

Sa partie antérieure et supérieure se renfle d'abord considérablement. Sur cette partie renflée on voit naître presque aussitôt deux saillies plus petites, l'une droite et l'autre gauche, creusées chacune d'une cavité qui communique avec la vésicule mère, et séparées de celle-ci en arrière par une dépression transversale. — La première vésicule encéphalique se compose alors de trois vésicules secondaires : une médiane, inférieure et postérieure, qui représente le ventricule moyen; deux latérales, supérieures et antérieures, qui vont prendre un énorme développement et qui formeront les ventricules latéraux et leurs dépendances, c'est-à-dire la presque totalité du cerveau. — Les orifices par lesquels les vésicules latérales communiquent avec la vésicule médiane représentent les trous de Monro, très-largement ouverts à cette époque.

a. *Vésicule médiane.*

La vésicule médiane, qui, dans la première période de son développement, surpasse beaucoup les vésicules latérales, ne tarde pas à devenir bien inférieure à ces dernières. Deux causes concourent à ce résultat : d'une part, la capacité de celles-ci s'accroît rapidement; de l'autre, les parties latérales et inférieures de la vésicule médiane augmentent d'épais-

seur aux dépens de sa cavité. De ce double épaississement naissent les couches optiques qui font saillie à l'intérieur du ventricule moyen, en se rapprochant de plus en plus. Ainsi réduite, la cavité du ventricule revêt la forme d'une gouttière qui se dirige en avant et en bas, et qui se termine par l'infundibulum au-dessus du corps pituitaire. — Pendant que la partie inférieure de la vésicule médiane s'épaissit de bas en haut pour constituer les couches optiques, sa partie supérieure s'amincit au contraire et se transforme en une simple membrane qui fait partie de la pie-mère et qui constitue la toile choroïdienne.

Les couches optiques sont déjà très-manifestes à deux mois. — Vers la fin du troisième, on voit naître la commissure postérieure. — A quatre mois, les pédoncules supérieurs de la glande pinéale recouvrent le bord libre de leur face interne. — Dans les mois qui suivent, les couches optiques se complètent. C'est seulement vers la fin de la grossesse que se forme la commissure grise.

b. *Vésicules latérales.*

Les vésicules latérales qu'on pourrait aussi appeler cérébrales, puisqu'elles renferment le germe de presque toutes les parties qui entrent dans la composition du cerveau, ont à peine paru qu'elles se renflent considérablement. Cette ampliation cependant n'est pas égale pour leur partie inférieure et pour la supérieure. — La partie inférieure s'épaissit de bas en haut pour former le corps strié. — La partie supérieure reste mince, mais s'accroît beaucoup en surface pour constituer les hémisphères. Elle s'allonge surtout d'avant en arrière.

Les vésicules cérébrales s'allongeant, le sillon qui les sépare, ou la scissure interhémisphérique, s'allonge aussi, et en même temps il devient plus profond. Par suite de cet allongement, les deux vésicules débordent en avant les corps striés ; en arrière, elles recouvrent ceux-ci, puis le ventricule moyen et les couches optiques. Leur extrémité antérieure est le premier vestige de la corne frontale des ventricules latéraux. La postérieure est le rudiment de la corne sphénoïdale.

Ces mêmes vésicules, continuant de se développer et de se prolonger en arrière, s'avancent progressivement des couches optiques sur les tubercules quadrijumeaux, et de ceux-ci sur le cervelet. Aux lobes frontal et sphénoïdal s'ajoute ainsi le lobe occipital ; aux cornes antérieure et moyenne des ventricules latéraux s'ajoute la corne postérieure. La paroi supérieure de ces ventricules, ou le corps calleux, s'allonge comme ceux-ci d'avant en arrière.

Telle est l'évolution générale des hémisphères. Toutes leurs parties constituantes se trouvent alors ébauchées. Parmi celles-ci, reprenons les plus importantes et voyons comment elles poursuivent leur développement.

Les corps striés se montrent vers la fin du second mois sous l'aspect de deux petites saillies situées sur le prolongement des pédoncules cérébraux, au devant et en dehors des couches optiques. A trois mois, ils sont en partie recouverts par les hémisphères alors membraniformes. Leur face supérieure est lisse et convexe ; un sillon les sépare de la couche optique. Dans les mois suivants, il s'enroulent autour des pédoncules cérébraux et s'accroissent en raison directe de ceux-ci.

Les hémisphères apparaissent à la fin du second mois. Ils sont d'abord membraneux, extrêmement minces, recourbés d'avant en arrière et de dehors en dedans, et si petits, que toutes les parties situées à la base de l'encéphale restent complétement à découvert. Dans la première semaine du troisième mois, les membranes hémisphériques recouvrent les corps striés. Vers la fin du même mois, elles sont déjà beaucoup plus considérables et s'avancent sur les couches optiques. — A quatre mois, les hémisphères se prolongent sur les tubercules quadrijumeaux antérieurs. Leur face supérieure ou convexe est encore lisse; elle offre çà et là quelques légères dépressions. Leur partie inférieure se creuse d'un petit sillon transversal : c'est la scissure de Sylvius qui les divise en un gros lobe antérieur et une petite masse représentant le vestige des lobes moyen et postérieur. — A cinq mois, ils s'étendent sur les tubercules quadrijumeaux postérieurs. — A six mois, ils recouvrent une grande partie de la face supérieure du cervelet. Leur face externe est encore lisse; mais l'interne présente des sillons sinueux, première trace des anfractuosités et des circonvolutions. Les lobes moyen et postérieur sont formés. — A sept mois, les hémisphères cérébraux se prolongent au delà du cervelet. Leurs trois faces se recouvrent de circonvolutions rudimentaires, plus accusées sur les lobes antérieur et moyen que sur le postérieur.

En résumé, les hémisphères cérébraux procèdent d'avant en arrière; ils s'avancent d'autant plus dans ce dernier sens que le cerveau est plus développé : c'est chez l'homme qu'ils arrivent sous ce point de vue à leurs dernières limites. A mesure qu'on descend l'échelle des vertébrés, ils s'éloignent de moins en moins de leur point de départ, en sorte qu'une partie du cervelet, puis la totalité de celui-ci, puis les tubercules quadrijumeaux ou bijumeaux chez eux, restent à découvert. Le cerveau, dans son développement, passe ainsi par des états transitoires très-comparables aux états permanents qu'il nous présente dans la série des vertébrés.

Le corps calleux ne commence à se développer que vers la fin du troisième mois. Son aspect est d'abord celui d'une simple languette, transversale et verticale, qui unit en avant les deux membranes hémisphériques, et qui laisse entièrement à découvert le ventricule moyen, et les couches optiques, alors visibles par la face supérieure de l'encéphale. A quatre et même cinq mois, il conserve encore sa direction verticale,

en sorte que les parties précédentes restent toujours accessibles à la vue. A six mois, les hémisphères s'étendant déjà beaucoup en arrière, il se renverse dans le même sens, devient horizontal et s'avance jusqu'aux couches optiques. A sept mois, il recouvre entièrement ces deux saillies, ainsi que le ventricule moyen.

Le corps calleux fait défaut chez les poissons, les reptiles et les oiseaux, comme chez l'homme pendant la vie embryonnaire. — Les rongeurs en présentent un simple rudiment qui rappelle celui d'un fœtus de six mois. — Il est plus long chez les carnassiers, les ruminants et les solipèdes, dont les hémisphères sont aussi plus volumineux. — Dans l'espèce humaine, il peut être frappé d'un arrêt de développement. Reil a constaté son absence chez une femme de cinquante ans, bien portante, mais idiote.

Les éminences mamillaires existent vers la fin du troisième mois et forment d'abord un seul tubercule très-volumineux. Au commencement du septième, un sillon médian se montre, se creuse peu à peu, et partage ce gros tubercule en deux éminences hémisphériques.

La voûte et la cloison transparente ne se manifestent que vers la fin du troisième mois. A cette époque, on voit partir de la masse encore commune aux éminences mamillaires deux bandelettes très-déliées qui représentent les piliers antérieurs; elles se dirigent en haut, passent derrière le corps calleux, alors très-petit et vertical, puis se recourbent et cheminent d'avant en arrière en restant indépendantes. A quatre mois, les deux bandelettes s'unissent par leur bord interne sur un seul point, se séparent ensuite en affectant une direction divergente, et contournent les couches optiques pour s'enfoncer dans les lobes sphénoïdaux, sous le nom de piliers postérieurs. A cinq mois, les deux moitiés de la voûte sont complétement unies et envoient au corps calleux deux minces lamelles qui forment la cloison transparente. Entre ces lamelles existe un intervalle, le ventricule de la cloison, qui alors communique avec le ventricule moyen par un espace triangulaire que limitent en haut les piliers antérieurs, et en bas la commissure antérieure. A six mois, la voûte recouvre le troisième ventricule. A sept mois, on observe les fibres transversales qui unissent les piliers postérieurs en manière de commissures.

Les ventricules latéraux, dans le fœtus de deux mois, ne s'étendent pas au delà des corps striés. A trois mois, ils sont déjà assez développées pour recouvrir tout le ventricule moyen et les couches optiques. — Il existe à cette époque un vestige de corne frontale. Celle-ci se prolonge dans le nerf olfactif, qui est alors très-volumineux, très-court, et qui constitue un simple appendice creux des hémisphères. — En arrière, les ventricules latéraux s'enfoncent dans le rudiment du lobe moyen, et forment ainsi le rudiment de la corne sphénoïdale.

A quatre et surtout à cinq mois, les ventricules ont acquis de grandes

dimensions. La corne frontale se prolonge encore largement dans le nerf olfactif. La corne sphénoïdale offre un relief de la paroi membraneuse de l'hémisphère qui formera la corne d'Ammon. La corne postérieure ou occipitale présente aussi un relief qui est l'origine du petit hippocampe. — A six mois, les parois des ventricules augmentant beaucoup d'épaisseur, les ventricules latéraux diminuent très-sensiblement de capacité. —A sept mois, ils ont à peu près le mode de configuration et les dimensionsrelatives qu'ils conserveront. La corne antérieure cependant communique encore avec la cavité des nerfs olfactifs. C'est seulement dans le cours du huitième mois que cette cavité s'efface.

II. — SYSTÈME NERVEUX PÉRIPHÉRIQUE

CHAPITRE PREMIER

CONSIDÉRATIONS GÉNÉRALES

Le *système nerveux périphérique* est ce vaste ensemble de cordons qui s'étendent, en se ramifiant à l'infini, des parties latérales de l'axe cérébro-spinal aux divers organes de l'économie. Ces cordons sont pairs et symétriques. Mais leur symétrie devient moins parfaite à mesure qu'ils s'éloignent de leur origine; et elle disparaît pour tous les nerfs qui vont se distribuer aux organes de la vie nutritive, lorsqu'ils arrivent au voisinage de ceux-ci.

Naissant dans l'épaisseur de l'axe cérébro-spinal, chaque cordon nerveux se dégage peu à peu, puis apparaît à la surface de cet axe sous l'aspect de racines qu'on voit presque aussitôt converger pour former un tronc unique. Les troncs ainsi constitués et entourés, soit par la pie-mère qui se prolonge sur toute leur étendue, soit par l'arachnoïde qui leur forme une courte gaîne, traversent l'enveloppe fibreuse du centre nerveux puis son enveloppe osseuse, dont ils s'échappent, les uns par les trous de la base du crâne, les autres par les trous de conjugaison.

Parvenus au dehors, les *nerfs crâniens* ou *encéphaliques* poursuivent leur trajet en se divisant et subdivisant. Mais ils conservent dans leur distribution une certaine indépendance.

Les *nerfs rachidiens* ou *spinaux*, s'unissent, au contraire presque aussitôt pour former des plexus, véritables centres d'irradiation desquels partent des branches terminales et collatérales. Celles-ci cheminent dans les interstices des principaux organes, en abandonnant à chacun d'eux les divisions qui lui sont destinées.

Aux uns et aux autres sont annexés des ganglions, de forme et de volume extrêmement variés et très-irrégulièrement répartis, mais qu'on voit se multiplier principalement sur les nerfs dont les ramifications vont se perdre dans les organes de la vie nutritive.

A l'étude du système nerveux périphérique se rattachent donc : 1° les *nerfs* proprement dits ; 2° les *ganglions* situés sur leur trajet.

ARTICLE PREMIER

DES NERFS EN GÉNÉRAL

Les nerfs nous offrent à considérer leur conformation extérieure, leur structure et leurs propriétés.

§ 1. — Conformation extérieure des nerfs.

L'étude de la conformation extérieure des nerfs comprend leur *origine*, leur *direction*, leur *mode de division* et leurs *anastomoses*, leurs *rapports* et leur *terminaison*.

A. — Origine des nerfs.

Les nerfs naissent du centre encéphalo-médullaire, par des racines, en général multiples. On considère à chacun d'eux une origine profonde ou réelle et une origine superficielle ou apparente.

L'*origine réelle* des cordons nerveux est dans les cellules ou corpuscules ganglionnaires. Presque tous partent de la colonne grise centrale de l'axe cérébro-spinal. Les nerfs rachidiens naissent des cornes antérieures et postérieures. Les nerfs du bulbe et de la protubérance tirent leur origine de ces mêmes cornes et des noyaux qui en dépendent ou qui se trouvent situés sur leur prolongement.

Nées des cellules de cette colonne grise centrale, les fibres nerveuses se rapprochent, s'accolent les unes aux autres, et forment des radicules qui convergent en cheminant des parties profondes vers la périphérie de l'axe cérébro-spinal.

L'*origine apparente* ou le point d'émergence des nerfs correspond au même côté que leur origine réelle. Elle diffère assez notablement pour les nerfs spinaux et pour les nerfs encéphaliques.

Les nerfs rachidiens naissent, ainsi que nous l'avons vu, par deux séries de racines disposées en éventail, séparées l'une de l'autre par toute l'épaisseur de la moelle. — Le faisceau formé par la réunion des racines postérieures ou sensitives traverse la dure-mère et se jette presque aussitôt

dans un ganglion qu'il traverse. — Le faisceau résultant de la convergence des racines antérieures ou motrices, après avoir traversé aussi la dure-mère par un orifice qui lui est propre, passe au-devant de ce ganglion et se réunit aux racines postérieures à leur sortie de celui-ci, pour former un tronc unique à la fois sensitif et moteur, d'où le nom de *nerfs mixtes* donné à tous les nerfs ainsi constitués.

Les nerfs crâniens partent de la base de l'encéphale. Ils sont représentés à leur émergence par un petit groupe de radicules à direction convergente. Parmi ces radicules, il en est qui rampent sur la superficie du centre nerveux. Mais la plupart, au moment où elles apparaissent, s'en détachent à angle aigu. — Les nerfs à racines rampantes président à la sensibilité spéciale. — Les nerfs qui émergent de l'encéphale sans ramper à sa surface président à la sensibilité générale et au mouvement.

Parmi les nerfs de l'encéphale, ceux qui sont affectés à la sensibilité générale présentent aussi un ganglion sur leur trajet. Ce ganglion est donc un attribut commun à tous les nerfs sensitifs, attribut considéré jusqu'à présent comme établissant entre les nerfs des deux ordres une différence essentielle. Mais la présence d'un ganglion sur certains nerfs mixtes, tels que le glosso-pharyngien et le pneumogastrique, la multiplicité de ces renflements sur les nerfs qui se distribuent aux muscles viscéraux, nous montrent que cette différence n'est pas aussi caractéristique qu'on l'avait supposé.

Les racines des nerfs à leur point de départ sont entourées par un prolongement de la pie-mère qui fournit une gaîne secondaire à chacun des tubes dont elles se composent et qui les consolide dans leurs connexions avec le centre nerveux.

B. Nombre, volume, direction des nerfs.

1° **Nombre.** — Les nerfs spinaux sont les plus nombreux. Autant de vertèbres, autant de paires rachidiennes; et comme le premier nerf rachidien passe entre l'atlas et l'occipital, tandis que le dernier correspond à la première pièce du coccyx, il en résulte que l'on compte trente et une paires spinales, ainsi réparties : huit paires cervicales, douze paires dorsales, cinq paires lombaires et six paires sacrées.

Les nerfs crâniens forment douze paires, dont la première émane des hémisphères cérébraux, la seconde des tubercules quadrijumeaux, et toutes les autres de la protubérance et du bulbe rachidien.

Aux trente et une paires rachidiennes et aux douze paires crâniennes viennent s'ajouter les deux nerfs sympathiques, ou nerfs ganglionnaires, situés sur les côtés de la colonne vertébrale et mesurant toute la longueur de celle-ci. Il existe donc quarante-quatre cordons nerveux pour chacune des moitiés du corps.

2° **Volume.** — Les nerfs sensitifs sont plus volumineux que les nerfs moteurs. Cette différence est très-évidente sur presque tous les points de l'économie où ces nerfs se trouvent en présence. Mais elle est très-accusée surtout à leur point de départ. Comparez les racines postérieures ou sensitives aux racines antérieures ou motrices, le tronc qui succède aux unes à celui qui succède aux autres, le faisceau qui traverse les ganglions intervertébraux au faisceau qui passe en avant de ceux-ci : les premiers sur ces trois points l'emportent très-notablement sur les seconds. Les nerfs sensitifs et moteurs qui naissent de l'encéphale ne diffèrent pas moins; et leur différence se trouve résumée en quelque sorte dans les deux racines de la cinquième paire : la petite racine qui anime des muscles volumineux ne représente qu'une très-faible partie du volume de la seconde destinée aux téguments de la face.

Ce qui est vrai pour les nerfs de sensibilité générale l'est aussi pour les nerfs de sensibilité spéciale : le nerf optique est aussi gros à lui seul que les trois nerfs moteurs des muscles de l'œil; le nerf acoustique, qui va se perdre dans des membranes d'une extrême ténuité, est aussi gros que le nerf facial dont les ramificacations se répandent dans tous les muscles peauciers du crâne, de la face et du cou.

Cette prédominance de volume des nerfs sensitifs est due au nombre plus considérable des tubes nerveux qu'ils renferment.

3° **Direction.** — Les nerfs sont en général rectilignes. Si parfois ils s'écartent de cette direction, c'est seulement lorsque les organes auxquels ils se rendent leur imposent en quelque sorte une déviation momentanée; et il est à remarquer qu'après avoir subi cette déviation, ils reprennent aussitôt leur direction première. Vainement chercherait-on sur le trajet des cordons nerveux ces inflexions, ces arcades, ces flexuosités si fréquentes et si remarquables sur le trajet des artères. Comparez entre eux, sous ce point de vue, les vaisseaux artériels et les nerfs de la paume de la main, de la plante du pied, de la verge, du crâne, de la face, et partout vous verrez correspondre aux lignes courbes des uns les lignes droites des autres : ainsi, aux arcades des troncs vasculaires, les troncs nerveux opposent une simple division à angle; aux flexuosités des artères temporale, occipitale, dorsale de la verge, etc., les nerfs concomitants opposent un pinceau de ramifications rectilignes. Si l'un d'eux se sépare momentanément, c'est presque toujours le tronc artériel qui se dévie pour former un coude, tandis que le tronc nerveux poursuit sa marche primitive : tels sont le nerf et l'artère sus-scapulaires, qui, contigus jusqu'au ligament coracoïdien, se séparent à sa rencontre, le nerf passant au-dessous sans se dévier, et l'artère se déviant pour passer au-dessus.

Arriver à leur destination par la route la plus longue, semblables à ces courants qu'on voit serpenter longtemps dans les plaines qu'ils fertilisent,

telle est la loi qui règle la direction des artères; se porter de leur origine à leur terminaison par le chemin le plus court, comme si cette brièveté dans leur trajet devait avoir pour conséquence une plus grande rapidité dans la transmission des impressions au centre nerveux et du principe moteur aux muscles, telle est celle qui préside à la direction des nerfs : la vérité de l'une et de l'autre se manifeste surtout avec éclat vers la périphérie de l'axe cérébro-spinal, où les artères arrivent si flexueuses et d'où les nerfs partent par un trajet si direct.

C. Division, anastomoses des nerfs.

1° **Mode de division.** — Nous avons vu que les nerfs naissent par plusieurs racines, et que celles-ci se réunissent presque aussitôt pour constituer un tronc unique. Cette première notion nous montre que chacun d'eux peut être décomposé. En soumettant les troncs nerveux à la dissection et à l'examen microscopique, on constate qu'ils comprennent en effet sous une commune enveloppe des filets et filaments de plus en plus déliés. Par leur mode de constitution, les nerfs offrent donc quelque analogie avec les muscles; de part et d'autre on trouve des faisceaux et des fascicules décroissants, en sorte qu'on arrive par voie de décomposition à une fibre qui paraît indivise et qui prend le nom de *fibre primitive*.

Un tronc nerveux n'étant qu'une agglomération de fibres semblables, il devient facile de comprendre comment s'opèrent ses divisions successives. Les principaux faisceaux de fibres, après avoir été quelque temps réunis, se séparent à des hauteurs variables; les fascicules que renferment ces faisceaux se comportent de la même manière; et le départ se faisant ainsi de distance en distance, par groupes progressivement décroissants, il finit par porter sur les fibres élémentaires elles-mêmes.

Le mode de division et de ramification des nerfs diffèrent donc notablement de celui des artères. Sur le système artériel, une cavité unique se partage en deux cavités secondaires; sur le système nerveux phériphérique deux groupes de fibres qui jusque-là avaient marché côte à côte sous la même enveloppe se séparent pour marcher indépendants. D'un côté, la division est réelle; de l'autre, elle est seulement apparente et consiste dans un simple décollement. Il suit de cette différence que les artères forment un seul et même conduit dont toutes les parties sont continues, tandis que chaque cordon nerveux représente non-seulement un organe distinct, mais autant d'organes différents qu'il renferme de fibres primitives.

2° **Anastomoses.** — Dans le court intervalle qu'ils parcourent à l'intérieur du canal vertébral, on voit les nerfs spinaux s'unir par quelques-unes de leurs racines. Mais c'est surtout lorsqu'ils ont franchi les limites de la

cavité céphalo-rachidienne que les troncs nerveux communiquent largement entre eux. Ces communications, qui ont reçu le nom d'*anastomoses* et qui se renouvellent pour la plupart des troncs sur divers points de leur trajet, consistent dans l'abandon d'une branche, d'un rameau ou d'un simple filament qui se décolle d'un nerf pour s'accoler à un autre.

Assez souvent les deux nerfs qui communiquent entre eux font échange réciproque de branches; l'anastomose est alors double. — Quelquefois plusieurs nerfs voisins participent à cet échange de branches unissantes; dans ce cas, l'anastomose devient multiple ou compliquée. Sous cette forme elle constitue un *plexus* ou un *réseau :* un plexus si les anastomoses sont représentées par des branches ou des rameaux; un réseau, si elles le sont par de simples filets ou filaments nerveux. Entre l'anastomose et le réseau ou plexus nerveux, il n'existe par conséquent qu'une simple différence de nombre, l'une étant une communication établie entre deux nerfs seulement, et l'autre un échange entre plusieurs.

Dans les anastomoses nerveuses il y a donc simplement adossement des filets qui s'unissent, et nullement abouchement ou continuité de ces filets, ainsi que l'avait pensé Bichat avec la plupart des anciens.

Les *plexus* se présentent sous la forme de mailles aussi variables dans leurs dimensions que dans le volume et le nombre des nerfs qui les constituent. — Le plexus est-il formé par l'échange réciproque de branches entre plusieurs troncs nerveux, les mailles circonscrites par ces branches et ces troncs s'allongent dans le sens de la direction des nerfs, c'est-à-dire de dedans en dehors et de haut en bas, et leur figure devient alors plus ou moins rhomboïdale : tel est l'aspect que revêtent le plexus brachial, le plexus lombaire, le plexus sacré. — Les anastomoses qui donnent naissance au plexus suivent-elles des directions assez différentes pour s'entrecroiser en divers sens, celui-ci revêt des formes si variables et si irrégulières, qu'il ne peut être comparé qu'à un amas de fils inextricables : à cette variété appartiennent le plexus pharyngien, le plexus pulmonaire, les plexus cardiaques et tous ces réseaux de filaments nerveux qui entourent les artères viscérales de l'abdomen.

Ces deux sortes de plexus ne sont pas également répandus dans l'économie : ceux du premier ordre, beaucoup plus rares, appartiennent spécialement au système nerveux de la vie animale; ceux du second, très-multipliés au contraire, appartiennent surtout au système nerveux de la vie nutritive.

Les plexus ont pour usage, soit de concentrer l'action nerveuse sur certains points de l'organisme, soit aussi de mélanger entre elles les fibres qui vont se distribuer dans une région ou dans un groupe d'organes composés d'éléments très-divers, par exemple à l'appareil de la déglutition, à celui de la chymification, à l'appareil génito-urinaire, aux membres supérieurs

ou inférieurs, etc. Dans chacun de ces groupes d'organes, nous trouvons en effet des parties sensibles et des parties contractiles. La répartition des fibres primitives affectées à la sensibilité et de celles affectées à la motilité se fera d'autant mieux que chaque cordon, chaque branche, chaque rameau renfermera sous la même enveloppe les unes et les autres : celles qui transmettent les impressions allant se terminer dans la peau ou les muqueuses lorsqu'elles les rencontrent; celles qui transmettent le mouvement se distribuant de proche en proche aux muscles échelonnés sur leur route. Admettons pour un instant que ces fibres primitives se portent isolément de leur origine à leur terminaison; leur extrême ténuité leur permettra-t-elle de résister aux tiraillements qui résulteront pour elles, d'une part, des variations de volume des organes de la vie nutritive, de l'autre des variations de longueur, de rapports et de position des organes de la vie animale pendant la durée des contractions musculaires? Non, assurément; de là pour elles l'utilité de leur réunion en faisceaux. *Ainsi les fibres primitives s'unissent pour mieux résister; et les troncs résultant de cette union s'unissent à leur tour pour échanger en quelque sorte certaines fibres qu'il sont en surabondance contre certaines autres qui leur manquent.*

D. Rapports des nerfs.

Les nerfs affectent des rapports importants avec les os, les muscles, les vaisseaux sanguins, les vaisseaux lymphatiques et les principaux organes de la vie de nutrition. Tous ces rapports sont remarquables par leur fixité. Il est extrêmement rare de voir une branche nerveuse varier dans sa situation et sa direction. Sous ce point de vue, l'appareil de l'innervation diffère essentiellement de celui de la circulation, où les anomalies d'origine, de trajet, de rapports, se montrent si fréquentes.

1° **Rapports des nerfs avec les os.** — Ils sont en général peu étendus. Après avoir traversé les trous de la base du crâne et ceux de conjugaison, la plupart des troncs nerveux s'éloignent des surfaces osseuses dont ils se trouvent séparés par les plans musculaires. Ce fait général comporte toutefois un assez grand nombre d'exceptions : ainsi tous les rameaux qui vont se distribuer aux organes de la vie nutritive rampent dans une assez longue étendue sur la face antérieure du rachis; d'autres, comme les nerfs intercostaux, sont logés dans les gouttières de la face interne des côtes; d'autres traversent des canaux osseux, par exemple, les nerfs sous-orbitaires, maxillaires inférieurs, facial, auditif, etc.; quelques-uns contournent un levier osseux comme le nerf circonflexe de l'aisselle ou le nerf radial. Ces rapports peuvent avoir pour conséquence une lésion du tronc nerveux, lorsque la surface osseuse correspondante devient le siége de quelque grave solution de continuité, ou même d'un simple déplacement :

de là des déchirures et des paralysies, ou bien de simples tiraillements et un trouble momentané dans la sensibilité et la motilité.

2° **Rapports des nerfs avec les muscles.** — Les principaux troncs occupent les grands interstices musculaires; les troncs secondaires ou les branches cheminent entre les divers muscles d'un même groupe; les rameaux marchent dans l'épaisseur des divers faisceaux d'un même muscle, et les filaments entre les fascicules de celui-ci.

La direction des troncs et des branches est parallèle à celle des muscles. Mais les rameaux, en pénétrant dans ces derniers, leur deviennent obliques, et les filaments d'autant plus perpendiculaires qu'ils sont plus ténus. Remarquons en passant combien cette transition graduelle de la direction parallèle des deux systèmes à une direction réciproquement perpendiculaire est en harmonie avec l'extrême délicatesse de l'un à ses dernières divisions, et les fonctions de l'autre. Parallèles aux fibres musculeuses, les fibres nerveuses primitives se trouvaient associées à toutes leurs variations de longueur, et par suite aux plus funestes tiraillements; perpendiculaires à ces fibres, non-seulement elles ne sont pas exposées à un allongement forcé et périlleux, mais encore elles se raccourcissent, et se raccourcissent d'autant plus, que les contractions sont plus violentes.

Rarement on voit un tronc nerveux traverser un faisceau musculaire; le nerf musculo-cutané passant au travers du coraco-huméral, le spinal traversant le sterno-mastoïdien, le sous-occipital traversant le trapèze, sont autant d'exceptions, dont la rareté s'explique par la direction parallèle de ces deux ordres d'organes. Mais ce qui est rare pour les troncs cesse de l'être pour les rameaux et les ramuscules : ainsi les muscles intercostaux externes sont traversés par un assez grand nombre de ramifications parties des nerfs correspondants; d'autres ramifications traversent les trois plans superposés de la paroi antérieure de l'abdomen pour se porter à la peau; d'autres, le couturier, le psoas, le grand pectoral, les peauciers, etc., tous ceux qui vont se perdre dans la muqueuse du tube digestif, se tamisent en quelque sorte à travers sa couche musculaire. Pour livrer passage à ces rameaux nerveux, les fibres de chaque muscle perforé s'écartent au-devant d'eux; nulle part on n'observe ici ces anneaux fibreux qui protégent les artères dans leur trajet à travers les plans musculaires.

3° **Rapports des nerfs avec les vaisseaux sanguins.** — Les veines sont en général plus superficielles que les artères, et les nerfs plus superficiels que les veines. Lorsqu'ils se trouvent situés sur le même plan que ces dernières, comme les nerfs radial et cubital à l'avant-bras, ils sont plus éloignés de l'axe du membre. De ces trois ordres d'organes, les cordons nerveux sont donc ceux qui se présenteront les premiers aux regards du chirurgien dans les opérations qu'il est si souvent appelé à pratiquer : et comme ces cordons, varient peu dans leurs rapports, et contrastent par

leur couleur d'un blanc mat avec la coloration des parties ambiantes, ils deviendront pour lui autant de points de repère qui le guideront dans la recherche des parties plus profondes.

Dans les parois du tronc et dans les membres, les nerfs marchent parallèlement aux vaisseaux artériels. Lorsqu'une artère se divise ou se dévie, le cordon nerveux qui l'avait accompagnée jusque-là l'abandonne, et un autre le remplace, de telle sorte qu'ils deviennent successivement satellites du même tronc artériel.

Dans les cavités de la poitrine et de l'abdomen, les nerfs, réduits à de plus petites dimensions, et infiniment plus multipliés, contractent avec les artères viscérales des rapports d'autant plus intimes, que leur trajet est plus long; dans ce dernier cas, ils les entourent de leurs anastomoses et leur forment une véritables gaîne qui ne les abandonne que lorsqu'ils arrivent au voisinage de l'organe auquel ils appartiennent.— Ces rapports intimes des nerfs avec les artères viscérales du tronc avaient porté quelques auteurs anciens à les considérer comme une dépendance de celles-ci. Mais les plexus ainsi que les vaisseaux, appartiennent aux viscères vers lesquels ils se dirigent. Les fibres primitives qui entrent dans leur composition, ayant à parcourir pour la plupart un assez long trajet, au milieu d'organes dont les uns sont constamment en mouvement, comme les poumons, le cœur, le foie, la rate, etc., dont les autres augmentent et diminuent tour à tour de volume, se trouvaient exposées par le fait de leur isolement aux plus graves lésions. Dans le but de les soustraire au danger qui les menaçait, la nature ne les a pas réunies entre elles pour constituer des troncs capables de résister; elle les a divisées en plusieurs groupes, et a donné à chaque groupe un axe artériel mobile et flexueux qui a été chargé de résister pour elles, et autour duquel elles rampent pendant la partie périlleuse de leur trajet, pour devenir libres et indépendantes aussitôt qu'elles n'ont plus aucun danger à courir.

Ces rapports des nerfs avec les artères viscérales nous révèlent toujours le même but, un but de protection. Seulement cette protection si nécessaire aux fibres nerveuses élémentaires a été diversement réalisée : tandis que dans les espaces celluleux elle dérive de leur association, et dans les muscles de leur direction perpendiculaire aux faisceaux charnus, elle est empruntée, pour celles qui se rendent aux viscères de la poitrine, de l'abdomen et du bassin, à des organes placés en dehors d'elles-mêmes. — Ce point d'appui, du reste, elles ne le prennent pas exclusivement sur les artères viscérales. Lorsqu'elles trouvent dans leur voisinage d'autres soutiens, elles l'empruntent également : c'est ainsi que les divisions du plexus pulmonaire s'appuient dans toute l'étendue de leur trajet sur les canaux bronchiques, et non sur l'artère et les veines qui les accompagnent.

Les artères viscérales, de même que celles de toutes les autres parties du corps, ont leurs nerfs propres qui président à la contraction de leur

tunique musculaire et qui sont connus sous le nom de *nerfs vaso-moteurs*. Ces nerfs, extrêmement grêles et visibles seulement au microscope, émanent, ainsi que l'a démontré M. Cl. Bernard, du grand sympathique. Ils suivent le trajet des *vasa vasorum*, et forment comme ceux-ci, dans leur tunique externe, un réseau à mailles irrégulières. De ce réseau partent les filaments qui vont se perdre dans la tunique moyenne.

4° **Rapports des nerfs avec les vaisseaux lymphatiques.** — Le système nerveux, sur un grand nombre de régions, et particulièrement sur la surface cutanée, correspond par ses dernières ramifications aux premières radicules du système lymphatique, et contracte avec ces radicules les plus étroites connexions. Sur tous les points où la sensibilité est vive, et où les nerfs par conséquent sont nombreux, les vaisseaux lymphatiques se trouvent développés et multipliés dans les mêmes proportions : la surface dorsale et les bords de la langue, si riches en filaments nerveux, ne le sont pas moins en vaisseaux absorbants ; les lèvres, dont la sensibilité est si délicate, sont recouvertes de toutes parts par des radicules lymphatiques anastomosées entre elles ; ces mêmes radicules s'étalent avec plus de profusion encore sur la surface du gland, sur les grandes et les petites lèvres, sur l'entrée du larynx, régions dans lesquelles les ramifications nerveuses se pressent aussi en grand nombre.—Le système cutanée présente-t-il sur un point une sensibilité spéciale, comme la paume des mains, la plante des pieds, la base du nez, par exemple, le système lymphatique acquiert aussitôt une plus grande importance.—Certaines parties de la peau sont-elles plus sensibles aux excitants ordinaires, les réseaux absorbants se montrent plus développés à leur superficie : *Sur la peau, et la plupart des muqueuses, en un mot, la sensibilité est en raison directe du nombre des fibres nerveuses, d'une part, et de celui des radicules lymphatiques, de l'autre.*

Pour faire la part de l'élément nerveux et celle de l'élément lymphatique dans l'exercice de la sensibilité, il convient de rappeler que les fibres nerveuses sont d'autant plus aptes à être impressionnées par les agents extérieurs, qu'elles sont plus humides : les papilles de la peau et celles de la langue sont peu ou point sensibles lorsqu'elles perdent une partie des sucs qui les imprègnent et subissent une sorte de sécheresse ; mais dès que ces papilles sont légèrement humectées par une couche de liquide à la température du corps, elles retrouvent leur aptitude à être impressionnées. Or les réseaux formés par l'anastomose des radicules lymphatiques représentent des myriades de courants qui serpentent continuellement autour de l'extrémité terminale des fibres nerveuses élémentaires et qui les entretiennent dans cet état d'humidité nécessaire à l'accomplissement du rôle dont elles sont chargées. Plus ces courants formés par la lymphe seront multipliés, plus les fibres nerveuses primitives seront protégées contre l'influence de l'air extérieur, et plus aussi sera développée et assurée leur

aptitude à recueillir les impressions du dehors. Les nerfs préposés à la sensibilité sont donc plus ou moins excitables, et leurs divers degrés d'excitabilité dépendent, en partie au moins, du nombre et du volume des radicules lymphatiques qui les recouvrent; c'est pourquoi ces radicules se pressent en si grand nombre à la surface du gland, à l'entrée du vagin, sur les lèvres, sur la langue, à l'extrémité des doigts, etc.

L'humectation constante de l'extrémité terminale des nerfs sensitifs est une condition si utile, si nécessaire à ces organes pour le rôle qu'ils remplissent, que ceux d'entre eux auxquels une fonction d'une haute importance a été confiée ne sont pas humectés par de simples courants capillaires, mais s'épanouissent à la surface d'une large couche de liquide, comme le nerf de la vision, ou se plongent par leur extrémité dans ce liquide même, comme celui de l'audition.

E. Terminaison des nerfs.

La disposition que présentent les fibres nerveuses à leur extrémité terminale est un des points les plus importants de leur étude. Aussi de nombreuses recherches ont-elles été entreprises aux différentes époques de la science, et particulièrement depuis une vingtaine d'années, pour acquérir sur ce sujet des notions satisfaisantes.

Lorsqu'un tronc nerveux, ou une branche, un rameau, un simple ramuscule sont incisés sur un point quelconque de leur trajet, toutes les parties comprises dans la sphère de leur distribution se trouvent frappées de paralysie, soit dans leur sensibilité, s'il s'agit d'un nerf sensitif, soit dans leurs mouvements, s'il s'agit d'un nerf moteur. Ce fait nous démontre que chaque tronc nerveux a son département dont les limites sont bien arrêtées; que dans ce département chaque division nerveuse, si réduite qu'elle soit, occupe une place déterminée; que l'indépendance la plus complète existe non-seulement entre les divers troncs, mais entre les divers éléments qui les constituent; que *chaque fibre primitive, en un mot, représente un organe parfaitement distinct, s'identifiant avec l'axe cérébro-spinal par son extrémité centrale, et avec tel ou tel point de l'économie par son extrémité périphérique.*

Ce mode de terminaison est le seul qui ait été longtemps admis. Plus tard, beaucoup d'observateurs ont pensé qu'arrivées à leur destination, ces fibres se recourbent et viennent par un trajet rétrograde s'appliquer, soit à elles-mêmes, soit à d'autres fibres voisines, pour retourner à leur point de départ, c'est-à-dire au centre nerveux. Ainsi elles n'offriraient pas au terme le plus extrême de leur trajet une extrémité libre, mais une arcade; ou plutôt elles ne se termineraient pas dans les organes; toutes décriraient une anse dont les chefs seraient plus ou moins longs, suivant qu'elles vont se rendre à des organes plus ou moins éloignés de la masse

nerveuse centrale. Longtemps ces deux opinions ont compté l'une et l'autr un grand nombre de partisans. Cependant la première est évidemment l mieux fondée ; des faits importants et précis témoignent en sa faveur.

Pour exposer l'état de la science sur ce point, nous allons suivre dan leurs dernières divisions les nerfs qui se rendent dans les corpuscules d Pacini, dans la peau, les muqueuses, les organes des sens, et enfin dan les muscles et les parties fibreuses et fibro-cartilagineuses.

1° *Terminaison des nerfs dans les corpuscules de Pacini.* — Mentionnés en 1717 par Vater, signalés de nouveau en 1832 par Andral, Camus et Lacroix, ces corpuscules, en 1840, ont été très-bien étudiés dans leur structure par Pacini, et dans leurs connexions par Henle.

Ils se présentent sous la forme de petits corps opaques, de couleur blanche, ellipsoïdes ou ovoïdes, libres à l'une de leurs extrémités, se continuant par l'autre avec un filament nerveux très-délié et si court, que beaucoup d'entre eux semblent plutôt accolés que suspendus aux rameaux dont ils dépendent. Leur longueur varie de 1 à 3 millimètres.

On les rencontre en grand nombre à la main et au pied, dans le tissu cellulaire sous-cutané, principalement sur le trajet des nerfs collatéraux des doigts et des orteils. Il en existe également sur les nerfs sous-cutanés des articulations, sur les divisions du nerf honteux interne, sur celles des nerfs intercostaux et sur quelques autres ; mais ils sont rares et font souvent défaut sur ces divers points. Ces corpuscules, du reste, n'appartiennent pas exclusivement aux nerfs de la vie animale. Leur existence a pu être constatée aussi sur le trajet des rameaux du grand sympathique, particulièrement sur ceux qui partent du plexus solaire et sur ceux qui cheminent entre les deux lames du mésentère.

Les corpuscules de Pacini se composent de deux parties bien différentes : 1° de capsules conjonctives et concentriques, extrêmement minces, qui en forment la presque totalité ; 2° d'un filament nerveux qui en occupe la partie centrale et s'y termine.

Les capsules, dont le nombre peut s'élever de 15 ou 20 jusqu'à 40 et même 50, sont séparées les unes des autres par autant de couches liquides d'autant plus minces qu'elles occupent une situation plus superficielle. Chacune de ces capsules présente des noyaux irrégulièrement disséminés dans son épaisseur. A leur extrémité libre, toutes se soudent, et produisent ainsi une ligne opaque située sur le prolongement du grand axe du corpuscule. A leur extrémité opposée, elles s'unissent au filament nerveux qui leur sert de pédicule.

Ce filament est un simple tube nerveux qui conserve d'abord ses trois parties constituantes : gaîne de Schwann, myéline, cylinder axis. Mais la gaîne et la myéline disparaissent presque aussitôt. Le cylindraxe pénètre seul dans la cavité centrale du corpuscule, cavité très-déliée et rem-

plie d'un liquide transparent. Il est un peu flexueux et se termine par une extrémité libre, légèrement renflée. Souvent on le voit se diviser en deux et même en trois branches.

La destination des corpuscules de Pacini est inconnue. Leur multiplicité sur des régions très-sensibles, comme la paume des mains et la plante des pieds, avait d'abord laissé pressentir qu'ils jouent à l'égard de la sensibilité le rôle d'organes de renforcement. Mais leur présence sur des ramifications nerveuses dont la sensibilité est assez obtuse, comme celles du grand sympathique, ne semble pas confirmer cette opinion, qui doit être accueillie par conséquent avec réserve.

2° *Terminaison des nerfs dans la peau et les muqueuses. — Corpuscules de Krause, corpuscules du tact.* — Arrivés à la face profonde des membranes tégumentaires, les rameaux nerveux s'engagent dans leur épaisseur et se partagent en un grand nombre de filets, lesquels s'anastomosent pour former un réseau à mailles très-serrées, sous-jacent au corps papillaire.

De ce réseau naissent, dans quelques régions, des filaments composés d'un ou de plusieurs tubes nerveux, qui pénètrent dans les papilles et qui vont se terminer dans des corpuscules, dont les uns ont été découverts par Krause en 1858, et les autres par Meissner en 1852. Ces deux ordres de corpuscules offrent la plus grande analogie ; ils ne diffèrent en réalité que par leurs dimensions, ou plutôt par leur développement.

a. Les *corpuscules de Krause* se voient dans les papilles de la conjonctive, où leur existence est facile à constater. Mais on les rencontre aussi dans les papilles fongiformes de la langue, dans les papilles des lèvres, dans celles du voile du palais, du pharynx et du gland. — Sur la conjonctive, ils sont assez nombreux. Sur les autres régions on n'observe ces corpuscules que dans certaines papilles ; la plupart en sont dépourvues.

Leur forme est généralement sphérique ou conique, et leur volume très-minime. Leur diamètre moyen n'excède pas $0^{mm},05$. Selon Krause et les premiers observateurs, qui ont cherché à déterminer leur structure, ils seraient formés : 1° d'un noyau de tissu conjonctif homogène, finement granuleux ; 2° d'une enveloppe de même nature contenant des noyaux transversaux ou perpendiculaires au diamètre du corpuscule ; 3° d'un ou de deux tubes nerveux qui leur servent de pédicule. — Ceux-ci, d'abord munis de leur gaîne de Schwann et de leur gaîne médullaire, se dépouillent à leur entrée dans le corpuscule de leur myéline, puis se terminent dans sa partie centrale par une extrémité libre. Souvent ces tubes s'enroulent autour du corpuscule et décrivent un ou plusieurs tours avant de se perdre dans sa partie centrale. Très-souvent aussi les tubes nerveux, en arrivant à l'extrémité inférieure des corpuscules, se bifurquent d'abord ; chaque branche s'enroule ensuite sur leur périphérie.

M. Rouget, qui a repris l'étude de ces corpuscules en 1868, en donne

une description plus complète et plus satisfaisante. Chacun d'eux, selon cet auteur, est constitué par un tube plus ou moins enroulé, se continuant à son extrémité terminale avec une substance centrale, granuleuse et pourvue de noyaux. Cette substance centrale est de nature nerveuse, comme le cylinder axis dont elle paraît être en quelque sorte le renflement. C'est autour de ce renflement que s'enroule le tube nerveux. Les noyaux observés sur la surface des corpuscules sont ceux de la gaîne de Schwann; ils en suivent la direction. Si certains corpuscules sont très-petits, c'est parce que le tube qui les forme est peu enroulé. Ils sont plus volumineux lorsque les tours se multiplient, ou lorsque le tube se bifurque, ou bien encore lorsqu'il est double. L'opinion de M. Rouget rend donc très-bien compte de tous les faits observés. — Pour étudier ces corpuscules, il convient de s'adresser à ceux de la conjonctive, qui sont les plus faciles à mettre en évidence, et de choisir les plus petits, c'est-à-dire les plus simples, les tubes sur ces derniers étant à peine enroulés.

b. Les *corpuscules du tact* appartiennent plus spécialement à la paume des mains et à la plante des pieds. C'est sur les points les plus sensibles qu'on les observe en grand nombre. J'en ai rencontré aussi sur la face dorsale des doigts, au niveau de la troisième phalange. Ils sont plus volumineux que les corpuscules de Krause, mais du reste très-variables à cet égard, et de forme ellipsoïde pour la plupart. Ceux de la face dorsale de la main diffèrent des précédents par leurs dimensions beaucoup moindres et par leur forme en général arrondie.

Ces corpuscules ont été aussi considérés comme composés : d'une partie centrale, homogène et transparente; d'une partie périphérique de nature conjonctive, dans laquelle se trouvent disséminés des noyaux à direction transversale ; et de tubes nerveux au nombre de trois ou quatre le plus habituellement. Quant à la disposition et au mode de terminaison de ceux-ci, la science n'est pas encore fixée. Selon quelques anatomistes, ils serpenteraient irrégulièrement sur la périphérie des corpuscules en les contournant, et se termineraient en anse vers leur partie supérieure.

Mais cette opinion trouve aujourd'hui peu de partisans. La plupart des auteurs s'accordent pour penser qu'ils se terminent par une extrémité libre. Meissner et Krause admettent qu'après s'être enroulés au point de recouvrir toute la surface du corpuscule, ces tubes vont se perdre dans sa partie centrale. Telles seraient aussi leur disposition et leur terminaison selon M. Rouget, qui ne voit entre les corpuscules de Krause et les corpuscules du tact aucune différence essentielle, et pour lequel ceux-ci ne seraient qu'un peloton de tubes nerveux enroulés autour du renflement par lequel se termine leur cylindraxe. Ainsi considérés, ils représentent des corpuscules de Krause plus volumineux, plus développés, plus compliqués. Dans les uns et les autres, il n'y aurait qu'un seul

élément, le tube nerveux, se terminant par une extrémité libre et renflée. Seulement, dans les premiers, le tube ne décrit qu'un ou plusieurs tours; dans les seconds, il en décrit un grand nombre. Mes études me portent à admettre cette opinion comme la mieux fondée. L'observation et l'analogie elle-même parlent très-hautement en sa faveur; elles nous montrent que ces deux ordres de corpuscules sont constitués sur le même type, et diffèrent à peine l'un de l'autre. Ils diffèrent au contraire très-notablement des corpuscules de Pacini.

De l'ensemble des recherches entreprises dans le but de connaître le mode de terminaison des nerfs qui président à la sensibilité générale, il résulte donc que sur les points où ils ont pu être soumis à l'examen microscopique, on les a vus se terminer pur une extrémité libre.

Du réseau de toutes les autres parties de la peau et de certaines muqueuses pourvues de papilles, émanent aussi probablement des tubes nerveux qui ne sont représentés que par leur cylindre d'axe, et que leur extrême ténuité et leur transparence nous dérobent. Cette hypothèse semblerait même confirmée par les recherches récentes de M. Langerhans, qui, mettant à profit le procédé de MM. Hoyer et Cohnheim pour l'étude des nerfs de la cornée, vient de signaler de très-nombreux et très-minimes prolongements s'étendant du réseau intra-dermique dans l'épaisseur des couches profondes de l'épiderme où ils entrent en relation avec des corpuscules arrondis; de ceux-ci partiraient en moyenne cinq prolongements secondaires qui, après avoir traversé obliquement le réseau muqueux de Malpighi, se termineraient dans la couche cornée.

3° **Terminaison des nerfs de sensibilité spéciale.** — Nos connaissances sur le mode de terminaison, ou plutôt sur l'origine des nerfs qui sont destinés à recueillir les impressions visuelles, olfactives et auditives, sont encore très-incomplètes. S'il était permis de tirer une conclusion générale de l'ensemble des recherches faites sur ce point, il faudrait admettre que les fibres dont ces nerfs se composent naissent chacune d'une cellule ganglionnaire. Cette conclusion est vraie pour le nerf optique; elle paraît l'être aussi pour les nerfs de l'olfaction et de l'audition. Pour ces derniers, cependant, elle n'a pas encore été bien nettement démontrée.

Les études de H. Müller sur la rétine ont établi en effet qu'en dehors de la couche fibreuse de cette membrane il existe une couche de cellules nerveuses multipolaires, et que les fibres ou tubes de la première font suite aux prolongements de ces cellules. Ainsi les nerfs optiques naissent de cette couche celluleuse, comme les nerfs sensitifs et moteurs de la substance grise de l'axe cérébro-spinal.

Quant aux premières radicules des nerfs olfactifs, Ekhard et Ecker ont avancé qu'elles partent des cellules épithéliales de la pituitaire, opinion qu'aucun fait n'est venu confirmer. Selon M. Schultze elles auraient pour

origine des corps spéciaux, qu'il désigne sous le nom de *cellules olfactives*. Ces dernières, interposées aux cellules épithéliales, sont allongées et fusiformes. Toutes renferment un noyau sphérique et transparent. Leur extrémité externe se prolonge jusqu'à la surface libre de l'épithélium. Leur extrémité interne, plus déliée, présente des nodosités ou renflements : c'est par cette extrémité interne que les cellules olfactives, suivant M. Schultze, se continueraient avec les fibres des nerfs de l'odorat. Si cette continuité était démontrée, on doit reconnaître que l'origine des nerfs olfactifs offrirait une grande analogie avec celle des nerfs optiques.

Les nerfs de l'audition partent du limaçon et du vestibule membraneux. La branche limacéenne émane de l'organe de Corti, composé, ainsi que nous le verrons plus tard, de bâtonnets et de cellules nerveuses. Deiters pense que ses fibres proviennent des cellules ; et M. Schultze regarde les connexions des unes et des autres comme probables. — La branche vestibulaire naît des ampoules des canaux demi-circulaires et de la partie blanche du saccule et de l'utricule, par des extrémités libres, suivant la plupart des observateurs, et particulièrement selon Todd et Bowmann. Sur les ampoules des canaux demi-circulaires, Wagner et Meissner disent aussi avoir vu des cellules ganglionnaires à leur origine.

Les trois nerfs des sens supérieurs semblent donc avoir pour caractère commun de naître par des cellules. Le tube qui part de chaque cellule est d'abord représenté uniquement par le cylindre d'axe. Rappelons toutefois que ce mode d'origine n'est bien démontré que pour ceux de la vision ; il est encore problématique pour les deux autres.

4° **Terminaison des nerfs dans les muscles.** — Elle diffère pour les muscles de la vie animale et pour les muscles de la vie organique.

La terminaison des nerfs dans les muscles striés nous est connue. Nous avons vu que les tubes nerveux parvenus aux fibres musculaires se continuent, par leur gaîne avec le sarcolemme, et par leur cylindre d'axe avec une plaque terminale sous-jacente à cette enveloppe. Quant à la substance médullaire, elle disparaît au moment où le cylindre d'axe plonge dans le faisceau primitif correspondant (1).

Les nerfs des muscles lisses ont été depuis vingt ans le sujet de très-nombreuses et importantes recherches, dont la science est surtout redevable à Krause, Meissner, Auerbach, Beale, Klebs, Arnold, Frankenhæuser, et plus récemment à M. Hénocque. Ces recherches ont établi que les divisions nerveuses, arrivées sur les muscles lisses, forment un riche plexus, dont les mailles se partagent en trois ordres : les plus superficielles enlacent le muscle tout entier ; les moyennes entourent les faisceaux qui le composent ; les plus profondes sont situées dans l'épaisseur de ceux-ci. De là trois plexus secondaires : 1° un *plexus périmusculaire*, à larges mailles ;

(1) Voyez le tome II, p. 30.

2° un *plexus périfasciculaire*, à mailles plus étroites; 3° un *plexus intra-fasciculaire*, à mailles serrées.

C'est plus particulièrement sur l'estomac et le tube intestinal que ces trois plexus ont été étudiés. La couche musculaire étant ici formée de deux plans ou de deux muscles, il existe aussi deux plexus périmusculaires qui restent isolés du côté du péritoine et du côté de la muqueuse, mais qui se confondent entre les deux plans charnus. Il suit de leur fusion que les deux plexus superficiels acquièrent sur ce point une plus grande importance. Cette portion, commune aux deux plexus et aux deux plans musculeux, est aujourd'hui généralement connue sous le nom de *plexus d'Auerbach*, et celle qui répond à la tunique muqueuse sous celui de *plexus de Meissner*. On observe une disposition analogue, mais déjà plus simple sur la vessie, sur les conduits excréteurs des glandes et sur les vaisseaux.

Les rameaux et ramuscules des trois plexus qui précèdent sont remarquables par les ganglions extrêmement nombreux qu'on observe sur leur trajet. Dans le plexus qui porte son nom, Auerbach a trouvé chez le lapin jusqu'à vingt ganglions sur un millimètre carré. Chez l'homme dans le même espace j'ai pu en compter un nombre à peu près égal sur certains points du canal intestinal. La forme de ceux-ci est du reste très-variée. Ils contiennent en général de 8 à 10 cellules, quelquefois 15, 20 et plus encore. Sur les plus petits on en rencontre deux ou trois seulement et même une seule.

Du plexus intra-fasciculaire naissent les ramifications terminales destinées aux fibres lisses. Ces divisions ultimes, d'une extrême ténuité et très-pâles, cheminent entre les fibres musculaires. Elles se perdraient, selon Frankenhæuser, dans leurs noyaux, et d'après Arnold, tantôt dans le noyau, tantôt sur tout autre point. Pour M. Hénocque, leur terminaison aurait lieu par un renflement punctiforme ou en bouton, soit dans le noyau, soit en dehors de celui-ci, soit même en dehors des fibres lisses.

Ces dissidences entre les observateurs qui se sont le plus spécialement attachés à déterminer le mode de terminaison des nerfs dans les muscles lisses soulèvent des doutes qui ne font que s'accroître lorsqu'on s'applique à contrôler les résultats de leurs recherches. Comme M. Hénocque, j'ai fait usage du chlorure d'or pour colorer les dernières divisions des nerfs, et de très-forts grossissements pour les poursuivre jusqu'à leur extrémité terminale. J'ai ainsi réussi à voir les renflements qu'il a le premier signalés. Mais ceux-ci, ainsi qu'il l'avance lui-même, existent aussi sur le trajet des tubes nerveux au niveau des angles résultant de leur bifurcation. Aucun fait n'établit péremptoirement qu'ils doivent être considérés comme autant d'extrémités libres; aucun même ne prouve rigoureusement que les fibres dont ils dépendent sont réellement des tubes nerveux. Je crois donc que le problème n'est pas résolu. Nous savons très-bien comment se

terminent les nerfs dans les muscles striés; mais nous ne possédons que des notions encore très-incomplètes sur leur mode de terminaison dans les muscles lisses. De nouvelles études sont nécessaires.

5° **Terminaison des nerfs dans les parties fibreuses.** — Nos connaissances sur ce point sont à peu près nulles. Bien que j'aie poursuivi les nerfs de ces différentes parties beaucoup au delà des limites qu'avaient entrevues mes prédécesseurs et que je me sois ainsi très-rapproché de leur extrémité terminale, je n'ai pu cependant découvrir dans aucun le moindre vestige de celle-ci. Lorsque les tubes nerveux arrivent sur les faisceaux primitifs des tendons, des ligaments, des aponévroses, leur gaîne médullaire se réduit de plus en plus, puis disparaît. Chaque tube devient alors si délié et si transparent, qu'il se dérobe à toute exploration. Peut-être en les colorant arriverait-on à de meilleurs résultats.

F. Inégale répartition des nerfs.

Les organes les plus riches en ramifications nerveuses sont ceux qui ont pour destination de recueillir les impressions du dehors. Au premier rang parmi ces organes nous devons placer le sens du tact, vaste membrane destinée à nous protéger contre l'influence des corps extérieurs, beaucoup moins par son épaisseur et sa résistance que par son exquise sensibilité. Dans sa couche la plus superficielle viennent s'épanouir les dernières divisions du système nerveux périphérique qui s'y rendent en grand nombre, mais qui sont très-inégalement réparties. En classant ses diverses régions d'après leur sensibilité et le nombre toujours proportionnel de leurs nerfs, on trouve parmi les mieux douées : la paume des mains et la plante des pieds, la surface des lèvres, le pourtour des narines, et généralement tous les points par lesquels le tégument externe se continue avec l'interne. La partie médiane du cuir chevelu et des téguments de la face, plus sensible que les parties latérales, ainsi que le démontrent les expériences de Weber, reçoit aussi plus de rameaux nerveux que ces dernières.

Parmi les muqueuses, il en est deux surtout qui se distinguent par leur grande sensibilité et la multiplicité des nerfs qui les animent : la muqueuse linguale et la muqueuse du larynx.

Les recherches modernes attestent cependant que certaines muqueuses dont la sensibilité paraît assez obtuse sont parcourues par une innombrable quantité de ramifications nerveuses : telles sont la muqueuse stomacale, la muqueuse intestinale, la muqueuse vésicale, dans lesquelles vont se terminer les divisions émanées du plexus de Meissner. Mais ici la multiplicité des agents d'innervation paraît être en rapport, d'une part avec les sécrétions, la nutrition et l'absorption, de l'autre avec le pouvoir réflexe.

Les nerfs des muscles sont généralement moins nombreux et moins volumineux que ceux des parties sensibles. Voyez l'énorme volume du grand

fessier, l'épaisseur des spinaux au niveau des lombes, la vaste étendue du grand pectoral, du grand dorsal, et comparez ces muscles à la ténuité, à la pauvreté des nerfs qui vont se ramifier dans leur épaisseur. Dans les parties sensibles l'innervation n'est en rapport ni avec leur épaisseur, ni avec l'étendue de leur surface; les plus minces, les plus limitées, sont souvent celles dans lesquelles elle est le plus développée, comme la peau des doigts, la peau des lèvres, la muqueuse laryngée, la cornée transparente, etc. Dans les muscles, au contraire, elle est en raison inverse de la masse; les plus gros sont évidemment les moins innervés; et l'on s'étonne, à l'aspect de leurs branches relativement si gréles, qu'elles puissent animer de telles masses musculaires.

L'observation nous a appris que les tubes moteurs se divisent, se subdivisent et peuvent même se ramifier à leur extrémité terminale; très-probablement ceux qui s'épuisent dans les gros muscles subissent un grand nombre de divisions successives, tandis que ceux destinés aux muscles de petites dimensions en présentent beaucoup moins. Dans les premiers, chaque tube se ramifie et tient sous son influence une agglomération considérable de fibres musculaires; dans les seconds, les tubes étant beaucoup moins divisés, chacun d'eux anime un nombre de fibres plus limité. On ne saurait contester que la multiplicité des ramifications se concilie très-bien avec l'énergie des contractions; mais remarquons aussi que moins les tubes se divisent, plus les muscles retrouvent du côté de l'agilité des mouvements ce qu'ils perdent du côté de la puissance. Les plus petits, richement innervés, et dont les tubes par conséquent sont peu divisés, contrastent sous ce point de vue avec les muscles aux larges dimensions. Voyez les contractions du sphincter palpébral, si rapides dans le clignement, qu'elles passent inaperçues; voyez celles des muscles oculaires et celles des muscles de la face qui expriment toutes les nuances de nos émotions avec plus d'instantanéité que ne saurait le faire la volonté; voyez surtout les muscles des ailes chez l'insecte, d'une ténuité microscopique, dont les contractions se succèdent avec une telle précipitation, que M. Marey seul, à l'aide d'instruments d'une admirable précision, à pu réussir à les compter.

Longtemps on a cru que les muscles à fibres lisses étaient plus déshérités encore que les muscles striés; mais la découverte du plexus d'Auerbach dans la tunique contractile de l'estomac, de l'intestin, de la vessie, l'étude récente des nerfs appartenant aux conduits excréteurs des glandes, celle des nerfs vaso-moteurs, sont venues démontrer que le système musculaire de la vie organique est beaucoup mieux doté au contraire que celui de la vie animale.

Les nerfs des os accompagnent les vaisseaux sanguins sur les parois desquels ils vont très-probablement se perdre. Ils sont très-grêles et très-rares. La plupart des auteurs admettent qu'ils se ramifient à la fois dans

le tissu spongieux et dans le tissu compacte. Je répète qu'en ramollissant ce dernier tissu par l'action des acides concentrés, et en examinant ensuite les parties molles mises à nu, il ne m'a pas été donné d'en rencontrer le moindre vestige. J'ose donc affirmer que les os spongieux en renferment peu et que le tissu compacte en est totalement dépourvu.

Leur distribution dans les parties fibreuses est très-inégale. Ils sont extrêmement abondants dans le périoste et dans les bourrelets destinés à agrandir les cavités articulaires, lesquels peuvent être considérés comme une dépendance de cette membrane. On les trouve en grand nombre aussi dans la plupart des ligaments. Ils deviennent plus rares dans les tendons, plus rares encore dans les aponévroses, puis disparaissent entièrement dans certaines enveloppes fibreuses, comme la sclérotique et la dure-mère rachidienne. Nous avons vu plus haut que les faisceaux primitifs dans les ligaments, les tendons, les aponévroses et les fibro-cartilages en sont aussi complétement dépourvus que le tissu compacte des os.

Il existe des nerfs dans les synoviales articulaires et tendineuses, et dans les membranes séreuses, à l'exception toutefois de l'arachnoïde et de certaines parties du péritoine, comme le grand épiploon, par exemple.

Aux parties précédemment signalées comme n'offrant aucune connexion avec le système nerveux il faut joindre tous les cartilages. — Quant aux fibro-cartilages, beaucoup d'entre eux sont vasculaires sur une partie de eur étendue. Or, tous les points qui reçoivent des vaisseaux reçoivent aussi des nerfs. Tous ceux qui sont privés des uns sont également privés des autres : ainsi la base des fibro-cartilages interarticulaires du genou contient des vaisseaux et des nerfs; dans leur moitié amincie et tranchante, ces deux éléments font défaut; même différence pour les fibro-cartilages de l'articulation sterno-claviculaire et de l'articulation temporo-maxillaire, entre leur partie périphérique et leur partie centrale.

§ 2. — Structure des nerfs.

Les nerfs peuvent être décomposés en faisceaux et fascicules; le dernier terme de cette décomposition est le faisceau primitif. Soumis à l'analyse, chaque faisceau primitif est réductible lui-même en filaments d'une grande ténuité, qui constituent les *fibres élémentaires*, appelées aussi *fibres primitives* ou *tubes nerveux*.

Tous les faisceaux et fascicules d'un même tronc, d'une même branche, d'un même rameau, se groupent sous une enveloppe commune qui fournit à chacun d'eux une gaîne secondaire : c'est le *névrilème*.

Dans le névrilème viennent se répandre des filets nerveux, des artérioles et des veinules qui s'étendent de l'enveloppe principale à toutes les gaînes du second ordre.

Considérés dans leur structure, les nerfs nous offrent donc à étudier : 1° la disposition relative des divers faisceaux qui les composent et les attributs propres à leurs faisceaux primitifs; 2° les tubes nerveux, éléments essentiels de ceux-ci; 3° le névrilème, qui joue, à l'égard des uns et des autres, le rôle d'organe protecteur et d'enveloppe nourricière; 4° enfin des éléments accessoires.

A. Des faisceaux nerveux.

Les faisceaux à volume décroissant ne sont subordonnés dans leurs connexions à aucun type régulier. Variété extrême, telle est au premier aspect la loi qui semble présider à leur groupement. Entre deux ou plusieurs faisceaux du premier ordre on trouve souvent un très-petit fascicule ou un simple filament. Des groupes de fibres, de volume très-différent, se trouvent ainsi partout entremêlés. Cependant un fait général domine toutes les variétés : chaque nerf est formé d'un certain nombre de faisceaux principaux de dimensions inégales; ceux-ci sont constitués par des faisceaux plus petits, très-inégaux aussi; et la décomposition conserve ce caractère d'inégalité à mesure qu'on descend des plus considérables aux plus déliés.

Mais une disposition plus remarquable et plus importante, c'est l'échange presque continuel qui s'opère entre les faisceaux des divers ordres. Les principaux s'unissent par des faisceaux de toutes les dimensions, les moyens par des fascicules, et les plus petits par des filaments. Chaque cordon nerveux, chaque branche, chaque rameau, chaque division, si minime qu'elle soit, n'est donc en résumé qu'un plexus dont les mailles toutes allongées dans le même sens sont recouvertes d'une enveloppe commune. Aussi, lorsque par des réactifs énergiques on détruit cette enveloppe, sans compromettre l'intégrité des éléments nerveux, ce qui est facile, réussit-on, en dilatant toutes ces mailles, à restituer au plexus la forme qui lui appartient.

La disposition plexueuse des nerfs offre du reste les mêmes avantages que les plexus proprement dits. Elle a aussi pour but de répartir les fibres sensitives et motrices entre les divers faisceaux et fascicules, afin que ceux-ci puissent à leur tour les distribuer aux parties de nature différente échelonnées sur leur trajet.

Faisceaux primitifs. — L'existence de ces faisceaux primitifs a été signalée par M. Ch. Robin, qui en a donné une très-bonne description. Chacun d'eux est formé d'une enveloppe spéciale que cet auteur désigne sous le nom de *périnèvre*, et d'un nombre variable de tubes nerveux. Ils sont aux nerfs ce que les faisceaux primitifs sont aux muscles striés.

Le périnèvre entoure les tubes nerveux comme le sarcolemme entoure

les fibres musculaires. Les capillaires sanguins s'arrêtent sur ses limites, de même qu'ils s'arrêtent sur les limites de ce dernier.

Cette enveloppe commence à l'origine apparente des nerfs et se prolonge sur toute l'étendue des fibres contenues dans sa cavité, s'interrompant seulement sur les nerfs sensitifs, au niveau des ganglions. — Lorsqu'une ou plusieurs fibres se détachent du faisceau primitif, le périnèvre se divise et subdivise, à la manière des vaisseaux, pour les accompagner, jusqu'à leur terminaison. Simple à son point de départ, cette enveloppe est donc ramifiée à son extrémité terminale. Son calibre diminue ainsi graduellement. Elle finit par ne plus renfermer qu'un seul tube nerveux dont elle égale alors le diamètre.

Le périnèvre est extrêmement mince, transparent, finement strié sur certains points dans le sens de sa longueur, un peu granuleux. Il contient des noyaux allongés, plus nombreux sur les tubes isolés que sur les faisceaux primitifs. En se prolongeant sur le pédicule des corpuscules de Pacini et des corpuscules du tact, il se continue avec ceux-ci. Sur les tubes moteurs, il disparaît au voisinage de leur terminaison (1).

B. Des tubes nerveux.

Les tubes nerveux, considérés à l'état frais ou physiologique, diffèrent d'aspect suivant qu'ils se trouvent agglomérés ou isolés. — Réunis en masse et vus à la lumière réfléchie, ils sont brillants, blancs et opaques. Isolés et vus au microscope, ils sont transparents, présentent un simple contour, réfractent très-fortement la lumière, et paraissent complétement homogènes. Cependant l'emploi des réactifs permet de constater qu'ils comprennent dans leur composition trois éléments : une enveloppe ou *gaîne de Schwann*, un liquide visqueux ou *substance médullaire*, et un filament central appelé *cylinder axis*, *cylindraxe*, *filament axile*.

De ces trois éléments, les deux derniers nous sont déjà en partie connus; nous avons vu qu'ils constituent les tubes de l'axe cérébro-spinal. Mais ils présentent ici quelques caractères qui leur sont propres. Nous allons donc revenir sur leur étude pour la compléter.

a. La *gaîne de Schwann* est une membrane extrêmement mince, transparente, élastique et homogène. Sa transparence ne permet pas de la distinguer des deux autres éléments du tube lorsque celui-ci est dans son état de parfaite intégrité. Mais en traitant un filet nerveux par la potasse étendue et en le comprimant légèrement, on voit la substance médullaire s'écouler par ses deux extrémités. L'enveloppe des tubes réduite à elle-même devient alors manifeste. Son élasticité n'est pas moins évidente : car, à mesure que les gaînes se vident de leur contenu, celles-ci se

(1) Ch. Robin, *Dict. de Nysten*, 12e édit., 1865, p. 1123.

rétractent à tel point et diminuent si considérablement de calibre, que les tubes finissent par offrir une extrême ténuité.

La gaîne de Schwann est de nature conjonctive. Sur sa face interne, ou plutôt dans l'épaisseur de sa couche la plus profonde, on remarque des noyaux ellipsoïdes, inégalement espacés, qui en forment une dépendance. — Par sa face externe elle est en rapport, dans les faisceaux primitifs, avec les tubes voisins, et sur les tubes isolés, avec le périnèvre, en sorte que ceux-ci possèdent une double enveloppe.

b. La *substance médullaire* ou *moelle*, *myéline*, se trouve entourée par la gaîne de Schwann et entoure le filament axile, d'où le nom de *gaîne médullaire* que lui donnent aussi quelques auteurs.

A l'état frais, elle est homogène, transparente, d'une consistance visqueuse. Cette substance participe manifestement de la nature des substances grasses; c'est elle qui réfracte fortement les rayons lumineux lorsqu'on examine les tubes nerveux à la lumière transmise, et qui leur donne leur éclat, leur coloration blanche, lorsqu'on les voit à la lumière directe. — Dans l'état cadavérique, ou à la suite d'un simple refroidissement, et aussi sous l'influence d'une foule de réactifs, particulièrement des acides et de l'alcool, elle se coagule de la périphérie au centre. Si les couches superficielles sont seules coagulées, le tube nerveux présente un double contour. Si la coagulation est complète, il devient opaque et prend un aspect granuleux ou grumeleux. La myéline semble alors composée de fragments inégaux et irréguliers.

Comprimée, la substance médullaire s'échappe par les deux extrémités du tube nerveux, sous la forme de gouttes ou gouttelettes lorsqu'elle est encore liquide, sous la forme d'un cylindre si elle est coagulée; en même temps apparaissent çà et là sur le trajet de la fibre nerveuse des dilatations qui lui donnent une disposition variqueuse.

Cette substance n'est pas également abondante dans tous les tubes nerveux. Elle forme au cylindre d'axe une enveloppe assez épaisse dans la plupart des tubes qui composent les nerfs moteurs, plus mince dans ceux qui constituent les nerfs sensitifs. Elle fait complétement défaut dans un nombre très-considérable de ceux qui dépendent du grand sympathique, lesquels diffèrent des tubes à moelle par leur coloration grise. Elle fait défaut aussi à l'origine de tous les tubes nerveux et à leur terminaison dans une étendue du reste très-variable. Dans les quatre ou cinq premiers mois de la vie intra-utérine, elle manque également; cet état, transitoire chez l'homme, est définitif chez la plupart des invertébrés.

c. Le *cylindre de l'axe* est un filament arrondi, transparent, entouré de toutes parts par la myéline et présentant la même réfringence que celle-ci, en sorte que sur les tubes frais on ne peut l'en distinguer. Mais sur ceux dont la moelle est coagulée et brisée en plusieurs fragments, il se

montre souvent à leurs extrémités, que l'un ou l'autre de ses bouts ou tous les deux débordent dans une étendue variable; quelquefois ces fragments sont encore réunis par le filament axile qui est resté intact. — Ce filament est plein, souple, élastique, très-pâle, parfaitement homogène et arrondi ou un peu aplati. Il n'est pas réductible en fibrilles, ainsi que le pensait Stilling. Remak, qui le premier a constaté son existence, le croyait creux, et lui avait donné le nom de *tube primitif*.

Le cylindre de l'axe se rapproche des fibrilles musculaires pour sa constitution chimique. Comme celles-ci, il est formé d'une matière protéique qui rappelle la fibrine par son insolubilité dans le carbonate de potasse, mais qui en diffère par son insolubilité dans l'acide chlorhydrique au 1000e. Soumis à l'action de l'azotate d'argent, il se rapproche encore des faisceaux primitifs striés par les stries transversales, alternativement claires et sombres, qu'il présente. Ces stries ont été observées d'abord par Froemann, et plus récemment par M. Grandry.

Des trois éléments constitutifs du tube nerveux, deux seulement sont partout continus : la gaîne de Schwann et le cylindraxe. Mais la myéline, ainsi que l'a démontré M. Ranvier, s'interrompt de distance en distance. Au niveau de chacune de ces solutions de continuité il existe autant d'étranglements circulaires que le picro-carminate d'ammoniaque, l'acide osmique et l'azotate d'argent mettent très-bien en évidence.— Le premier de ces réactifs possède la propriété de colorer en rouge le cylindraxe, mais n'a aucune action sur la myéline ; au niveau de tous les étranglements où la myéline fait défaut, il le colore en effet. — Le second est sans influence sur le cylindraxe; mais il colore en noir sa gaîne médullaire; or le tube nerveux, qui prend une teinte foncée sur presque toute sa longueur, reste blanc au niveau des parties étranglées. — L'azotate d'argent détermine sur le cylindraxe des stries alternativement noires et blanches; ces stries ne se montrent aussi que sur les étranglements, au delà desquels elles s'effacent par degrés. Il est donc bien manifeste qu'au niveau de ceux-ci la myéline disparaît. Sur chacun de ces points, la gaîne de Schwann s'applique immédiatement au cylindraxe.

Les étranglements des tubes nerveux sont situés à des distances à peu près égales, variant d'un millimètre à un millimètre et demi. Entre deux étranglements on voit toujours un noyau de la gaîne de Schwann, disposition qui a porté M. Ranvier à considérer les segments compris entre deux étranglements comme autant de cellules (1).

Les trois éléments dont se composent les tubes nerveux sont loin d'offrir la même importance physiologique. — La gaîne de Schwann est une simple enveloppe destinée à protéger les parties sous-jacentes. Elle peut ne pas exister, et manque en effet sur tous les tubes nerveux de l'axe

(1) Ranvier, *Rech. sur l'histologie des nerfs* (*Arch. de physiologie*. 1871-72, t. IV, p. 129).

cérébro-spinal.—La substance médullaire semble avoir pour usage d'isoler le cylindre de l'axe, afin que le fluide nerveux, comparé par quelques physiologistes au fluide électrique, arrive jusqu'aux organes sans s'égarer dans la route souvent très-longue qu'il parcourt. Sa présence cependant n'est pas d'une nécessité absolue, puisqu'un grand nombre de tubes en sont dépourvus. — Seul le filament axile est constant dans son existence; on le trouve à tous les âges et chez tous les vertébrés; c'est donc à lui qu'est confié le soin de conduire les impressions jusqu'au centre nerveux et les incitations motrices jusqu'aux muscles.

d. Diamètre des tubes nerveux. — Les différences que ces tubes présentent dans leur diamètre ont permis de les diviser en trois ordres : *tubes larges, tubes minces*, et *tubes* ou *fibres de Remak*.

Les *tubes larges* se voient principalement dans les nerfs moteurs. Leur diamètre est de $0^{mm},010$ à $0^{mm},018$. Ils sont redevables de leur largeur à la fois au cylindre de l'axe et à la myéline, dont l'épaisseur relative varie du reste selon les tubes, et aussi sur les divers points de leur longueur. Le filament axile représente tantôt la moitié de l'épaisseur totale des tubes, tantôt le tiers ou le quart seulement de celle-ci.

Les *tubes minces* se trouvent surtout dans les nerfs sensitifs. Leur diamètre, de $0^{mm},004$ à $0^{mm},010$ seulement, se réduit par suite de l'amincissement de la gaîne médullaire.

Les *fibres de Remak* sont des tubes nerveux dépourvus de myéline. Leur diamètre varie de $0^{mm},002$ à $0^{mm},004$. C'est dans les divisions du grand sympathique qu'on les observe. Elles s'y mêlent aux tubes larges et minces. Quelques-unes en sont presque exclusivement composées, particulièrement celles qui se rendent dans les reins.

Les fibres de Remak diffèrent des tubes à moelle non-seulement par leur ténuité, mais aussi par leur couleur, qui est grisâtre, d'où les noms de *fibres grises, fibres gélatineuses*, sous lesquelles elles sont aussi désignées. Leur nature nerveuse a été contestée par quelques observateurs qui les considèrent encore comme de simples fibres de tissu conjonctif. D'autres ne voient en elles que des fibres nerveuses à l'état embryonnaire : telle est l'opinion que professe M. Ch. Robin. Ces dissidences s'expliquent par la ténuité extrême et la transparence du filament axile qui le rendent ici presque invisible. Cependant la plupart des anatomistes s'accordent pour admettre l'existence de ce filament, que Remak d'ailleurs affirme avoir vu, et que Beale dit avoir suivi jusqu'aux cellules des ganglions.

e. Indépendance, division des tubes nerveux. — Ces tubes, juxtaposés dans les faisceaux primitifs, ne s'unissent nulle part entre eux. Ils conservent sur toute l'étendue de leur parcours une complète indépendance. Lamarck avait déjà fait remarquer qu'ils ne pouvaient communiquer à la manière des vaisseaux sanguins, de telles communications représentant

autant de voies dérivatives qui auraient eu pour conséquence de détourner l'action nerveuse de ses voies naturelles.

A leur extrémité terminale on peut cependant constater que beaucoup d'entre eux se divisent et semblent s'anastomoser. Mais ces anastomoses, ainsi que l'a fait remarquer M. Ch. Robin, ont lieu par l'intermédiaire du périnèvre. Ce sont les gaînes périnévriques seules qui se comportent à l'instar des vaisseaux; les tubes nerveux proprement dits n'ont entre eux aucune connexion. — Quant à leurs divisions terminales, elles sont incontestables. Nous avons vu que le cylindre d'axe se bifurque dans les corpuscules de Krause et dans les corpuscules de Pacini. Mais la division peut porter aussi et porte en effet souvent sur le tube nerveux lui-même : c'est ainsi que les tubes des muscles se divisent et subdivisent au point de se terminer par de véritables ramifications, comparables à celles des artères sous ce point de vue, mais différant de ces vaisseaux en ce que chaque division, au lieu de s'anastomoser avec les divisions voisines, conserve, comme le tube nerveux dont elle dépend, sa pleine indépendance.

C. Du névrilème.

Le *névrilème* est l'enveloppe fibreuse des nerfs. Il se comporte comme l'enveloppe celluleuse des muscles à l'égard de ceux-ci. De sa face interne ou adhérente naissent des cloisons qui pénètrent entre les principaux faisceaux nerveux, puis se divisent et subdivisent pour se prolonger entre les faisceaux tertiaires, les faisceaux secondaires et jusque sur les faisceaux primitifs. Unies par leurs bords, ces cloisons forment des gaînes du second ordre, à calibre décroissant, qui toutes communiquent entre elles.

Le névrilème se continue à son origine avec la pie-mère, dont il peut être considéré comme un prolongement.

Cette enveloppe comprend dans sa structure des fibres de tissu conjonctif, des fibres élastiques, du tissu adipeux, des artères et des veines, et enfin des nerfs qui suivent pour la plupart le trajet des vaisseaux. — Sa face interne est recouverte d'une couche épithéliale formée d'un seul plan de cellules plates, dont l'azotate d'argent dessine les contours.

Le tissu conjonctif ou lamineux revêt ici la forme de faisceaux, sans direction déterminée, s'entre-croisant et circonscrivant des mailles de figure irrégulière.

C'est en partie dans ces mailles et en partie dans la cavité des gaînes secondaires que se déposent les cellules adipeuses. Celles-ci se groupent en général sur le trajet des vaisseaux sanguins. Sur certains points elles forment des îlots. Très-abondantes, elles donnent au névrilème une teinte jaunâtre.

Le tissu élastique est représenté par des fibres de moyennes dimensions, qui se mêlent et s'entre-croisent aves celles du tissu conjonctif.

D. Vaisseaux des nerfs; nervi nervorum.

Les vaisseaux sanguins qui se ramifient dans le névrilème ne sont pas moins remarquables par leur volume que par leur nombre. Ils serpentent dans les cloisons qui séparent les faisceaux des divers ordres, en se divisant et s'anastomosant. — Les veines accompagnent les artères. Comme celles-ci, elles communiquent sur toute la longueur de leur trajet.

Nervi nervorum. — L'enveloppe névrilématique reçoit aussi des filets nerveux qui sont aux nerfs ce que les *vasa vasorum* sont aux vaisseaux, d'où le nom de *nervi nervorum* sous lequel j'ai proposé de les désigner en 1867, dans un mémoire adressé à l'Académie des sciences pour signaler leur existence (1). La disposition de ces filets nerveux diffère peu du reste de celle qu'ils présentent dans le tissu fibreux en général. Ils suivent les principales artères, en échangeant aussi dans leur trajet de nombreuses branches anastomotiques, et en formant comme les faisceaux qu'ils enlacent un plexus à mailles allongées.

Ce n'est pas seulement sur les gaînes principales qu'on peut suivre les *nervi nervorum*, mais sur toutes les cloisons qui en partent. Cependant, à mesure que celles-ci se réduisent, ils deviennent de plus en plus rares. Les tubes qui les composent contrastent par leur ténuité avec ceux qui sont contenus dans les cloisons du névrilème.

§ 3. — Propriétés des nerfs.

A. Propriétés physiques.

Parmi ces propriétés, je dois mentionner leur *couleur*, leur *résistance* et leur *élasticité*.

Leur *couleur blanche* dérive à la fois et de la substance médullaire que renferment les tubes nerveux et de la présence du névrilème. — Dans les nerfs de petite dimension, elle est due surtout à la myéline; dépourvus de celle-ci, ils prennent la nuance grise qu'on remarque sur un si grand nombre de rameaux du grand sympathique. — Dans les nerfs plus volumineux, la couleur dépend principalement du névrilème.

La *résistance des nerfs* est très-grande. C'est à leur enveloppe fibreuse qu'ils empruntent cette seconde propriété, et en partie aussi au périnèvre

(1) *Recherches sur les nerfs du névrileme ou nervi nervorum* (*Comptes rendus de l'Académie des sciences*, 1867, t. LXV, p. 700).

et aux gaînes de Schwann. Grâce à cette résistance et à leur forme arrondie, ils jouissent du privilége de rester souvent intacts au milieu des plus graves désordres. Dans les plaies contuses, il n'est pas rare de les trouver exempts de toute lésion, alors que les parties molles environnantes sont plus ou moins désorganisées.

Tous cependant ne sont pas doués d'une résistance égale. Les divisions du grand sympathique sont celles qui possèdent cette propriété au plus haut degré; viennent ensuite les nerfs moteurs et les nerfs de sensibilité générale, puis ceux qui président à la sensibilité spéciale. Ces derniers, par leur mollesse, contrastent avec les précédents; de là cette distinction des cordons nerveux en *nerfs durs* et *nerfs mous*. Mais les nerfs olfactifs, optiques et auditifs ne sont pas de véritables cordons nerveux; ils représentent une simple expansion de la substance médullaire de l'encéphale. La distinction qui précède ne mérite donc pas d'être conservée. Tous les nerfs sont durs et plus ou moins résistants; ils n'offrent à cet égard que de faibles différences.

L'*élasticité* des nerfs est démontrée par leur extensibilité et leur rétractilité, qui, l'une et l'autre, toutefois, sont peu prononcées. Elle a pour agents non-seulement les fibres élastiques mêlées en grand nombre aux fibres lamineuses du névrilème, mais aussi le périnèvre, qui, sous ce point de vue encore, se rapproche du sarcolemme. Les rides transversales qu'on observe sur les cordons nerveux sont le résultat de leur rétraction; elles disparaissent lorsqu'on les allonge.

B. Propriétés physiologiques.

Les nerfs ont pour destination de transmettre les excitations qu'ils reçoivent : *conductibilité*, *excitabilité*, telles sont les propriétés qui leur sont communes.

a. *Conductibilité des nerfs.*

On a longtemps pensé qu'il y avait plusieurs modes de conductibilité; que les nerfs sensitifs pouvaient seuls transmettre les impressions venues du dehors; que les nerfs moteurs étaient seuls aptes à conduire les excitations motrices; que les nerfs préposés aux mouvements réflexes et les divisions du grand sympathique étaient aussi des conducteurs spéciaux. On croyait à la spécialité des nerfs. Mais des expériences mieux instituées sont venues démontrer qu'au principe de la spécialité et de la multiplicité des actions conductrices il fallait substituer le principe de leur uniformité ou plutôt de l'unité. A l'appui de cette proposition il me suffira de citer les faits qui suivent.

Flourens coupe sur un coq les deux nerfs principaux de l'aile qui ont pour analogues, chez l'homme, le médian et le cubital; puis les croisant,

il unit au bout central du médian le bout périphérique du cubital, et le bout central de celui-ci au bout périphérique du médian. Après un laps de six mois, la sensibilité et la motricité étaient rétablies ; l'aile avait repris la pleine possession de ses fonctions : en pinçant la peau, on produisait de la douleur ; en excitant le médian, on déterminait des contractions dans les muscles auxquels se rend le cubital, et réciproquement. Ici les deux nerfs, il est vrai, ont des fonctions identiques. Une substitution de l'un à l'autre pouvait donc sembler toute naturelle. Il était intéressant de savoir si le résultat serait semblable pour deux nerfs de fonctions différentes. Or, de nombreuses expériences faites par MM. Vulpian et Philipeaux prouvent qu'il est exactement le même (1).

Ces deux auteurs, sur un chien, ont transversalement divisé l'hypoglosse, nerf moteur de la langue, vers le milieu de son trajet, et le pneumogastrique à la partie moyenne du cou ; le bout périphérique du premier a été ensuite réuni au bout central du second. Quatre mois plus tard, la soudure était complète. En pinçant le bout central du pneumogastrique, on produisait des mouvements très-manifestes dans la langue ; l'excitation portée sur ce nerf était transmise à l'hypoglosse. — Dans une autre expérience, les expérimentateurs, procédant en sens inverse, mettent le bout central de l'hypoglosse en contact avec le bout périphérique du pneumogastrique ; même résultat : les excitations parties du bout central de l'hypoglosse sont communiquées au bout périphérique du pneumogastrique et se traduisent dans celui-ci par un ralentissement des mouvements du cœur.

Ainsi des nerfs de fonctions différentes peuvent se réunir bout à bout, et les excitations communiquées à l'un d'eux sont transmises à l'autre. Dès lors il devenait très-probable qu'elles pouvaient se transmettre aussi des nerfs sensitifs aux nerfs moteurs, et réciproquement. C'est en effet ce qui a lieu.

MM. Vulpian et Philipeaux ont réuni le bout central du lingual, nerf sensitif, au bout périphérique de l'hypoglosse, nerf moteur. Après un laps de quatre mois, ils mettent à nu le bout central du lingual et l'irritent ; aussitôt des mouvements se produisent dans la langue. Ils le coupent le plus haut possible, puis irritent de nouveau le tronçon qui reste soudé à l'hypoglosse : les mêmes mouvements se produisent. L'irritation communiquée au lingual était donc transmise à l'hypoglosse.

De ces expériences nous sommes autorisé à conclure avec MM. Vulpian et Philipeaux que la propriété conductrice des tubes nerveux est identique pour les nerfs sensitifs et pour les nerfs moteurs, pour les nerfs du grand sympathique et pour ceux qui sont préposés aux actions réflexes. S'ils remplissent des attributions différentes, ce n'est pas parce qu'ils dif-

(1) Vulpian, *Leçons sur la physiologie du système nerveux*, 1866, p. 276 et suiv.

fèrent les uns des autres ; c'est seulement parce que leurs extrémités sont en connexions avec des parties dissemblables. Par suite de ces différences de connexions, la fonction varie, mais la conductibilité ne varie pas. Remarquons qu'à l'unité de propriété correspond ici l'unité de composition ; l'anatomie est d'accord avec la physiologie.

b. *Excitabilité des nerfs.*

Cette propriété se traduit dans les nerfs par la mise en jeu de leur conductibilité sous l'influence des excitants, c'est-à-dire par les impressions transmises au centre nerveux s'il s'agit d'un nerf sensitif, et par la contraction d'un ou de plusieurs muscles s'il s'agit d'un nerf moteur. Lorsque l'excitation est vive, l'impression prend le caractère de la douleur, et les contractions celui de mouvements convulsifs.

Une excitation étant portée sur un point quelconque d'un nerf sensitif, moteur, ou sympathique, elle se transmet simultanément dans toute son étendue, cheminant à la fois dans le sens centripète et dans le sens centrifuge. C'est pourquoi dans les nerfs moteurs elle a toujours pour conséquence un mouvement ; et dans les nerfs sensitifs, une simple impression lorsqu'elle est modérée, et lorsqu'elle est vive une douleur que nous rapportons à leur extrémité terminale : c'est ce qui a lieu pour le nerf cubital lorsqu'on le comprime en dedans de l'olécrâne, et pour les nerfs dentaires lorsque l'une des dents auxquelles ils se rendent devient le siége d'une carie, etc.

L'excitabilité des nerfs s'éteint peu à peu lorsqu'ils ne se trouvent plus en relation avec le centre nerveux, c'est-à-dire lorsqu'ils sont arrachés ou divisés. Pour les nerfs moteurs, Longet a prouvé qu'elle disparaît du tronc vers les rameaux, et que sa disparition est complète vers le quatrième jour qui suit l'incision (1). Dans les nerfs sensitifs, elle s'éteint après le même laps de temps, mais en sens inverse, ou de leur terminaison vers leur origine. — Comment se rendre compte de la perte de cette propriété? Elle s'explique par une altération profonde de nutrition qui a été surtout très-bien observée par M. Waller.

Dégénération des nerfs. — Dans les premiers jours qui suivent l'extinction de leur excitabilité, les tubes nerveux sans doute ne sont déjà plus en possession de leur complète intégrité ; mais le microscope est impuissant à nous révéler ce début de leur altération. Au huitième jour seulement on remarque qu'ils ne présentent plus une diaphanéité aussi parfaite. Un peu plus tard apparaissent des lignes capricieusement dessinées qui se multiplient en s'accusant de plus en plus. La myéline, alors opaque, se partage en fragments irréguliers ; ceux-ci se divisent à leur tour ; et la segmenta—

(1) Longet, *Traité de physiologie*, 3e édit., 1869, t. III, p. 171.

tion continuant, la substance médullaire prend un aspect pulvérulent. Telle est la première phase de l'altération qui se produit lorsque les nerfs cessent d'être en communication ou continuité avec le centre nerveux. Dans la seconde phase, les granules de la moelle sont résorbés peu à peu, en sorte qu'ils diminuent d'abord de nombre et finissent par disparaître en totalité. Les tubes nerveux sont alors réduits à la gaîne de Schwann, fortement rétractée, plissée dans le sens longitudinal, et au cylindre de l'axe, qui très-probablement aussi participe à l'atrophie des tubes, mais dont les modifications jusqu'à présent n'ont pu être constatées.

Les propriétés des nerfs étant essentiellement liées à leur intégrité, il est facile de comprendre qu'elles doivent s'affaiblir à mesure que celle-ci s'altère, et disparaître lorsque l'altération atteint ses dernières limites. Ainsi s'éteignent la conductibilité et l'excitabilité des tubes nerveux.

Centres trophiques des nerfs. — Cette altération, essentiellement caractérisée par un vice de nutrition, ne frappe que le bout périphérique des nerfs divisés. Le bout central reste intact. Or, comme les deux bouts sont placés dans les mêmes conditions et ne diffèrent que par leurs connexions avec l'axe cérébro-spinal, encore existantes pour l'un et perdues pour l'autre, il était rationnel de penser que la nutrition des nerfs est subordonnée, en partie au moins, à l'influence du centre nerveux. Pour juger de cette influence, il convenait de s'adresser non aux nerfs mixtes, mais à leurs racines. C'est ce qu'a fait M. Waller, qui a pu ainsi en constater la réalité et en montrer toute l'importance. — Lorsque les racines antérieures des nerfs spinaux sont divisées, c'est le bout périphérique qui s'altère; le bout central reste intact. Si la division porte sur les racines postérieures, ce sont des phénomènes inverses qu'on observe : le bout central s'altère; le bout périphérique conserve son intégrité. De ces expériences, M. Waller conclut avec raison que les tubes moteurs des nerfs rachidiens ont leur centre de nutrition dans la substance grise de la moelle épinière, et les tubes sensitifs dans la substance grise des ganglions rachidiens. Cette corrélation existe aussi pour les nerfs encéphaliques : ainsi la racine motrice de la cinquième paire a son centre de nutrition dans la substance grise de protubérance, et la racine sensitive dans le ganglion de Gasser.

Les expériences de M. Waller n'ont pas eu seulement pour avantage de mettre en lumière un point fort intéressant de physiologie. Le procédé qu'il a mis en usage dans ses expériences est applicable aussi aux recherches anatomiques. Les nerfs sensitifs et moteurs se mélangeant à mesure qu'ils s'éloignent de leur origine, lorsqu'on voudra déterminer pour l'un d'eux la part que prennent les deux ordres de tubes à sa constitution, il suffira souvent de couper ses racines ou ses anastomoses; on comparera ensuite les tubes atrophiés aux tubes sains. Il sera ainsi possible d'élucider certains points de structure devant lesquels l'anatomie et le microscope

restent impuissants. Appliqué aux études anatomiques, ce procédé constitue une véritable méthode, la *méthode Wallérienne*.

Régénération des nerfs. — L'atrophie d'une nature toute spéciale qui se produit dans les nerfs à la suite de leur section n'est pas définitive. Après un laps de temps très-variable, les tubes nerveux se régénèrent et leur retour à l'état d'intégrité est suivi du retour de leurs propriétés. Cette restauration est caractérisée par des phénomènes opposés à ceux qui ont été précédemment exposés. La substance médullaire qui avait disparu se reproduit; les gaînes de Schwann, qui s'étaient rétractées et plissées, reprennent leur calibre normal; le filament axile, plus ou moins atrophié, revient à son diamètre primitif; le nerf, qui offrait une couleur grisâtre, retrouve sa couleur blanche; la restauration est donc complète.— On avait cru d'abord qu'elle n'avait lieu que pour les nerfs dont les deux bouts ont été réunis et qui rentrent sous l'influence du centre nerveux. Mais elle est seulement plus rapide pour ceux qui sont ainsi affrontés; plus lente pour ceux qui restent séparés par un intervalle de 2 centimètres; et surtout pour ceux que sépare une distance plus grande encore, lesquels finissent cependant par s'unir. — Quant aux nerfs qui restent définitivement séparés du centre nerveux, ils semblaient condamnés à une altération incurable. Toutefois les belles recherches de MM. Vulpian et Philipeaux ont établi qu'ils se régénèrent aussi et qu'ils rentrent également en possession de leurs propriétés, après une durée de dix à douze mois (1).

ARTICLE II.

DES GANGLIONS EN GÉNÉRAL

Les *ganglions* sont des renflements situés sur le trajet des nerfs, et caractérisés par la présence de cellules ou corpuscules se continuant avec les tubes nerveux.

Considérés au point de vue physiologique, ces renflements constituent autant de centres d'innervation. Chaque cellule, unie au tube qui en dépend, est un centre nerveux élémentaire.

§ 1. — Conformation extérieure des ganglions.

A. **Nombre.** — Les ganglions sont si multipliés, que leur nombre ne saurait être déterminé, même approximativement. A l'époque où l'on ne connaissait que ceux qui se trouvent situés sur le trajet des cordons nerveux et de leurs principales divisions, ils ne paraissaient pas extrêmement nombreux. Mais aujourd'hui où nous savons qu'ils accompagnent les divi-

(1) Vulpian, *Leçons sur la physiologie du système nerveux*, 1866, p. 270.

sions nerveuses jusqu'à leur extrémité terminale dans certains organes, comme la plupart des viscères de l'abdomen, par exemple, ces renflements sont devenus véritablement innombrables.

B. **Volume.** — Leurs dimensions varient beaucoup. Elles sont en raison composée du nombre et du volume des cellules nerveuses qu'ils contiennent. Envisagés sous ce point de vue, on peut les diviser en gros, moyens, petits et minimes ou microscopiques. — Les plus gros se voient sur les troncs nerveux au voisinage de leur origine, sur le grand sympathique, à droite et à gauche du rachis, sur le plexus solaire, etc. — Les moyens et les petits sont annexés aux divisions nerveuses du second et du troisième ordre. — Les ganglions microscopiques sont disséminés dans l'épaisseur des viscères. Il en est parmi eux un très-grand nombre qui ne renferment que quelques cellules ; j'ai vu dans le plexus de Meissner des ganglions contenant une seule cellule.

Le rapport qui existe entre le volume des ganglions et le nombre des cellules est fort important. Chaque cellule jouant le rôle de modificateur de l'influx nerveux ou d'un centre d'action, plus ces centres se multiplieront sur un point donné, plus aussi on verra s'étendre l'influence de ce point central; ou bien si cette influence ne s'irradie pas sur une plus grande étendue, elle croîtra en intensité.

C. **Forme.** — Elle n'est pas moins variable que le volume. Certains ganglions sont allongés et ovoïdes, ellipsoïdes ou fusiformes; d'autres aplatis et triangulaires, quadrilatères ou discoïdes; d'autres pyramidaux, étoilés, semi-lunaires, cordiformes. Quelques-uns ne font saillie que sur l'un des côtés du nerf. Leur mode de configuration dépend à la fois du mode de groupement des cellules, de la direction des branches qui s'y rendent ou qui en partent, et du nombre de celles-ci.

Lorsqu'il existe seulement une branche afférente et une branche efférente, elles répondent en général aux deux extrémités opposées du renflement nerveux, et celui-ci revêt une forme ellipsoïde. Si les branches afférentes et efférentes sont doubles, triples, ou plus nombreuses encore, le renflement est aplati et irrégulièrement étoilé. Souvent la disposition respective des deux ordres de branches est telle que les ganglions affectent la configuration la plus capricieuse.

D. **Consistance.** — Leur consistance est assez ferme, moins grande cependant que celle des nerfs. Du reste, ils présentent aussi à cet égard quelques différences. En général, ils offrent une fermeté d'autant plus grande qu'ils contiennent une plus forte proportion de tubes nerveux, d'autant plus faible qu'ils renferment plus de cellules. Parmi les plus mous, je mentionnerai certains ganglions viscéraux du grand sympathique, le ganglion de Gasser et surtout le ganglion ou bulbe olfactif, qui l'un et l'autre se ramollissent si rapidement après la mort.

E. **Couleur.** — Leur couleur est déterminée par la proportion des cellules et des tubes. Les ganglions riches en cellules, étant aussi très-vasculaires, offrent une coloration d'un gris rosé; ceux qui contiennent moins de cellules sont d'un gris terne ou blanchâtre.

§ 2. — Classification des ganglions.

Les ganglions se partagent en deux classes : ceux qui font partie du système nerveux de la vie animale, et ceux qui dépendent du système nerveux de la vie organique.

A. *Ganglions du système nerveux de la vie animale.*

On peut les diviser en deux ordres : les uns sont situés sur le trajet des troncs nerveux et les autres sur le trajet de leurs divisions.

a. *Ganglions annexés aux troncs.* — A ce premier ordre se rattachent : tous les ganglions spinaux, celui du pneumogastrique, celui du glossopharyngien, le ganglion de Gasser, le ganglion qu'on remarque sur le nerf acoustique au niveau de la courbure qu'il décrit pour contourner le pédoncule cérébelleux inférieur, et enfin le ganglion du nerf olfactif.

Tous ces ganglions appartiennent à des nerfs sensitifs qui les traversent de part en part. Ils diffèrent pour les nerfs de sensibilité générale et pour les nerfs de sensibilité spéciale.

Sur les nerfs de sensibilité générale, leur forme la plus commune est ellipsoïde et leur volume plus ou moins considérable. Ils présentent une seule branche afférente, et ordinairement aussi une seule branche efférente un peu plus grosse que la précédente. Cette branche efférente, après un court trajet, s'unit à un nerf moteur pour constituer un nerf mixte.

Les ganglions des nerfs de sensibilité spéciale, au nombre de trois, sont remarquables comme les nerfs de l'audition, de la vision et de l'olfaction, par leur mollesse et par leur forme très-différente pour chacun d'eux.

b. *Ganglions annexés aux rameaux et ramuscules.*—Dans ce deuxième ordre je rangerai les ganglions *ophthalmique, sphéno-palatin, otique et sous-maxillaire.* Tous ces renflements ont pour caractères communs leur situation sur le trajet des divisions des nerfs trijumeaux, leur volume peu considérable, et l'irrégularité de leur forme. Tous présentent trois branches afférentes ou racines, dont l'une vient d'un nerf moteur, la seconde d'un nerf sensitif, la dernière du grand sympathique. Dans tous, ces branches se mélangent en sorte que leurs branches efférentes renferment des tubes de trois ordres.

Si ce petit groupe de ganglions est en connexions intimes avec les divisions de la cinquième paire, on voit qu'ils sont tous aussi en relation avec

celles du grand sympathique. Ils sembleraient donc appartenir à la fois au système nerveux de la vie animale et au système nerveux de la vie organique. Longet les rattache au dernier, dont ils formeraient la portion céphalique, et son opinion a généralement prévalu. Pour déterminer le système qui les tient sous sa dépendance, il suffit de comparer leur racine sensitive à celle qui émane du grand sympathique. Or, la première est notablement plus importante que la seconde; celle-ci ne prend en réalité qu'une part extrêmement minime à la formation des ganglions du second ordre. Je pense donc qu'ils doivent être considérés comme une dépendance de la cinquième paire, et qu'il convient de les rattacher par conséquent aux nerfs de la vie de relation.

B. *Ganglions du système nerveux de la vie organique.*

Les ganglions de cette classe comprennent trois ordres : ceux qui ont pour siége le tronc du grand sympathique, ceux qui se trouvent mêlés aux plexus, et ceux qui font partie des réseaux terminaux. — Les premiers reposent sur les côtés du rachis; les seconds répondent à la partie médiane de cette colonne; les derniers se perdent dans l'épaisseur des viscères.

a. Les *ganglions situés sur le tronc du grand sympathique*, ou *ganglions latéraux*, sont au nombre de vingt-deux à vingt-quatre, ainsi répartis : trois pour la région cervicale, dix pour la région dorsale, quatre ou cinq pour la région lombaire, cinq pour la région sacrée. Leur volume est en partie subordonné à celui de la moelle épinière, dont ils tirent leur origine. Ainsi les ganglions dorsaux qui répondent à la portion la plus grêle de l'axe médullaire sont aussi les plus petits. Les lombaires sont un peu plus volumineux. Le ganglion cervical inférieur, en relation avec les cordons émanés du renflement cervical, est volumineux. Le ganglion cervical supérieur, uni aux premiers nerfs cervicaux, à la plupart des nerfs crâniens, et plus particulièrement à ceux qui viennent du bulbe, est un de ceux aussi qui offrent les plus grandes dimensions.

Leur forme, très-variée, est en général ovoïde ou ellipsoïde, comme celle des ganglions spinaux. Mais ils sont plus allongés que ceux-ci et verticalement dirigés.

Ces ganglions sont remarquables surtout : par leur disposition en séries linéaires au nombre de deux, l'une droite et l'autre gauche, reposant dans toute leur longueur sous les parties latérales de la colonne vertébrale; et par leurs connexions, qui ont pour résultat de les transformer en deux longs cordons parallèles, renflés de distance en distance, s'étendant de la base du crâne à la base du coccyx.

Ils ont encore pour attribut essentiel leurs racines ou branches afférentes, au nombre de trois pour la plupart d'entre eux : l'une supérieure, verticale, venant du ganglion qui est situé au-dessus, et remplissant l'office

d'un trait d'union; les autres latérales, obliquement descendantes, émanées d'un nerf rachidien plus élevé. — Les branches efférentes, au nombre de trois également pour le plus grand nombre, se distinguent comme les précédentes : en verticale, qui se rend au ganglion sous-jacent, et obliquement descendantes, qui vont se jeter dans les plexus viscéraux.

b. Les *ganglions des plexus viscéraux*, ou *ganglions médians*, reçoivent les branches descendantes internes des ganglions latéraux et s'entremêlent aux plexus résultant de leurs anastomoses. Au nombre de ces plexus dans lesquels ils se trouvent disséminés, je citerai le plexus cardiaque, le plexus pulmonaire, et surtout le plexus solaire, le plexus mésentérique, le plexus aortique. Ces ganglions ne présentent, du reste, rien de fixe dans leur situation, leur nombre, leur forme et leur volume. Rien de plus variable aussi que leurs branches afférentes et efférentes; le plus ordinairement il est impossible de distinguer les unes des autres.

c. Les *ganglions des réseaux terminaux*, bien connus seulement depuis les recherches de Remack, de Meissner et d'Auerback, ont pour caractères distinctifs : leur situation dans l'épaisseur des viscères, leur nombre presque infini, leurs dimensions microscopiques, leur forme éminemment variable et leur disposition réticulée.

§ 3. — Structure des ganglions.

Les ganglions comprennent dans leur structure : une enveloppe, des cellules et des tubes nerveux qui les constituent essentiellement, une substance amorphe à laquelle se mêlent quelques fibres de tissu lamineux, et enfin des artérioles et des veinules.

A. **Enveloppe.** — La gaîne qui entoure chaque renflement nerveux se continue au niveau des branches afférentes et efférentes avec le névrilème. Comme celui-ci, elle donne naissance par sa face interne à des prolongements ou cloisons qui cheminent de la périphérie vers le centre du ganglion, en se divisant, s'amincissant et s'unissant de manière à former des loges destinées à protéger les corpuscules ganglionnaires. — Cette enveloppe, si analogue à celle des nerfs par sa disposition générale, s'en rapproche encore par sa texture. Elle se compose aussi de fibres de tissu lamineux, rassemblées en faisceaux; ceux-ci s'entre-croisent et se mêlent à des fibres élastiques. Dans les aréoles que circonscrivent ces faisceaux et ces fibres on rencontre souvent des cellules adipeuses, mais en nombre beaucoup moins considérable que dans le névrilème.

B. **Cellules nerveuses.** — Ces cellules, ou corpuscules, ne sont pas simplement entremêlées aux tubes nerveux, ainsi qu'on l'a pensé très-longtemps. M. Ch. Robin a démontré qu'elles sont situées sur le trajet de ces

tubes eux-mêmes, avec lesquels elles se continuent. Quelquefois elles se trouvent très-rapprochées et comme groupées autour d'un centre; le ganglion est alors arrondi. Ou bien elles sont inégalement espacées; le renflement, dans ce cas, s'allonge et prend une configuration ovoïde ou ellipsoïde. On comprend qu'il peut ainsi se modifier de mille manières, toutes subordonnées au mode de groupement des corpuscules.

Le volume de ces corpuscules n'est pas uniforme. Les plus gros présentent un diamètre de $0^{mm},10$, qui se réduit pour les plus petits à $0^{mm},05$ (1). Entre ces deux dimensions extrêmes, on observe quelques cellules qui établissent la transition de l'une et de l'autre, mais en nombre relativement peu considérable; d'où il suit qu'on peut très-bien, avec M. Ch. Robin, grouper les cellules en deux ordres : les grosses et les petites. Cette distinction est importante, parce qu'elle correspond à celle des tubes nerveux en tubes larges et tubes minces. A chaque tube large sensitif est annexé un gros corpuscule, très-rarement deux, dans le même ganglion, et à chaque tube mince un petit corpuscule.

Leur forme est en général sphérique, mais souvent peu régulière; lorsqu'elles sont nombreuses, elles réagissent les unes sur les autres et semblent alors taillées à facettes.

Leurs prolongements présentent plus d'importance. Ils permettent de les diviser en trois ordres : cellules unipolaires, cellules bipolaires, cellules multipolaires ou étoilées. Les premières se voient surtout dans le grand sympathique, où chacune d'elles joue le rôle d'un petit cerveau donnant naissance à un tube nerveux destiné aux viscères. C'est par suite de l'abondance de ces cellules dans les nerfs de la vie organique que ceux-ci se multiplient à mesure qu'ils s'éloignent des troncs dont ils étaient partis. Les cellules bipolaires ont pour siége principal les ganglions du système nerveux de la vie animale. Les cellules multipolaires existent en nombre variable dans les ganglions qui dépendent des deux ordres de nerfs.

La consistance des corpuscules ganglionnaires est si molle, ils sont si friables, qu'on éprouve beaucoup de difficulté à les séparer les uns des autres pour les soumettre à l'examen microscopique. A la lumière transmise, dans cet état d'isolement, ils sont transparents et présentent, comme les tubes nerveux, une grande réfringence.

Comme ces derniers aussi, ils se composent d'une enveloppe et d'un contenu.— L'enveloppe est pâle, transparente, homogène et fibroïde, mais non fibreuse. Dans son épaisseur sont disséminés un assez grand nombre de noyaux. — Le contenu est demi-solide, hyalin et très-réfringent dans l'état de vie; solide, opaque et granuleux après le refroidissement, par

(1) Ch. Robin, *Dict. de Nysten*, 1864, 12e édit., p. 100.

suite de sa coagulation. Il contient un gros noyau clair, qui en occupe le centre et qui renferme lui-même un ou deux nucléoles.

C. **Tubes nerveux.** — Certains ganglions, ceux des nerfs spinaux, par exemple, ne contiennent que des tubes sensitifs. Mais presque tous les autres renferment les deux ordres de tubes.

Les tubes se continuent avec les cellules, en sorte que celles-ci ont pu être considérées comme des tubes dilatés et les tubes comme des cellules qui s'allongent en cylindre. Cette assimilation des deux éléments toutefois ne s'applique qu'à leur enveloppe : l'une et l'autre sont homogènes et hyalines; l'une et l'autre sont nucléées. Seulement, dans l'enveloppe des tubes les noyaux sont plus rares et plus gros; dans celle des cellules ils sont petits et nombreux. — Une autre différence plus importante dérive de leur épaisseur : l'enveloppe tubuleuse est extrêmement mince; l'enveloppe celluleuse est beaucoup plus épaisse. — Quant à la substance médullaire, elle s'arrête à l'entrée des cellules.

Le cylindre axe pénètre dans la substance propre des cellules, où il disparaît. Quelques observateurs avancent cependant qu'ils l'ont suivi jusqu'au noyau; d'autres affirment qu'il pénètre dans le noyau pour se continuer avec le nucléole; mais aucun fait ne nous montre bien clairement comment il se termine; ses véritables connexions sont encore à déterminer.

Tel est l'état de la science sur ce point. C'est surtout aux remarquables recherches de M. Ch. Robin qu'elle est redevable du progrès réalisé depuis vingt-cinq ans. Son travail étant le plus complet qui ait paru sur la structure des ganglions, je crois devoir insérer ici textuellement une analyse succincte de ses études, analyse que notre célèbre histologiste a bien voulu rédiger à ma demande. — « On distingue deux genres de tubes nerveux :

» 1° Les TUBES LARGES (*tubes de la vie animale, tubes blancs, tubes à* » *double contour*);

» 2° Les TUBES MINCES (*tubes de la vie organique, des nerfs gris, tubes* » *sympathiques, nutritifs, à simple contour*).

» Les tubes larges ont pour caractères distinctifs : leur diamètre, qui » varie de 0mm,010 à 0mm,015; l'épaisseur de leur paroi, qui est de 0mm,001; » et leur contenu visqueux, sirupeux, demi-fluide.

» Les tubes minces diffèrent des précédents par leurs dimensions ordi- » nairement moindres, ce qui a fait dire qu'ils avaient un *simple con-* » *tour;* mais en se servant d'un pouvoir amplifiant convenable, on constate » leur analogie sous ce rapport avec les tubes larges.

» Le genre des tubes larges comprend deux espèces : 1° des tubes » sensitifs; 2° des tubes moteurs. — Ces deux espèces sont distinctes » au niveau des ganglions. Partout ailleurs elles sont identiques.

» *Première espèce : Tubes larges sensitifs.* — Au niveau des ganglions, » chaque tube sensitif large porte un corpuscule ganglionnaire (*cellule*

» *ganglionnaire* des auteurs). Ce corpuscule est un corps sphérique, ayant » 0mm,05 à 0mm,10. Il fait partie du tube nerveux; c'est un organe parti- » culier, distinct du tube large, mais en continuité de substance avec lui.

» On distingue dans le corpuscule une *paroi* et une *cavité* remplie d'un » *contenu*, non pas fluide ou visqueux, mais solide.

» La *paroi* a 0mm,06 à 0mm,10, c'est-à-dire qu'elle est de 6 à 10 fois » plus épaisse que celle du tube en continuité avec le corpuscule; de plus » elle est homogène, striée, comme fibroïde, sans être fibreuse, et par- » semée de petits noyaux dans son épaisseur, près de sa face interne.

» La *cavité* du tube est en continuité avec celle du corpuscule; elle » se rétrécit de plus de moitié à son point d'abouchement dans la cavité » corpusculaire.

» Le *contenu* du corpuscule est solide et s'échappe en entier, quand on » brise son enveloppe pendant la préparation. Il ne coule pas en goutte- » lettes comme le contenu des tubes. Il est granuleux et contient à son » centre une cellule claire, transparente, sphérique, large de 0mm,012, » ayant un petit noyau jaunâtre, brillant, qui est de 0mm,002 environ.

» Quelquefois deux corpuscules assez près l'un de l'autre existent sur » le même tube, disposition qu'on observe du reste sur les ganglions des » paires rachidiennes comme sur ceux du grand sympathique.

» *Deuxième espèce : Tubes larges moteurs.* — Les tubes moteurs se dis- » tinguent des sensitifs en ce qu'ils sont continus dans toute leur longueur, » c'est-à-dire tout à fait dépourvus de corpuscule ganglionnaire; rien ne » vient modifier leur structure sur un point quelconque de l'économie.

» Le genre des tubes minces comprend aussi deux espèces : des tubes » sensitifs et des tubes moteurs.

» *Première espèce : Tubes minces sensitifs.* — Les tubes minces qui » passent dans les ganglions portent un corpuscule ganglionnaire, quel- » quefois deux, comme les tubes larges sensitifs et même plus souvent que » ces derniers; quelquefois aussi un corpuscule émet un tube à l'un de » ses pôles et deux ou trois à l'autre; en un mot, la description générale » donnée ci-dessus des corpuscules des tubes larges s'applique à ceux-ci, » dont ils diffèrent seulement par leur forme, qui est généralement ovoïde » au lieu d'être sphérique, par leur volume ordinairement plus petit, et » par l'épaisseur de leur paroi qui est un peu moindre. On peut, à l'aide » de tous ces caractères, distinguer les deux sortes de corpuscules.

» Jamais un *corpuscule mince* et *ovoïde* ne porte de tubes larges; jamais » un corpuscule *sphérique* n'est en relation de continuité avec des tubes » minces. Cette distinction entre les deux sortes de corpuscules complète » la démonstration de l'existence des deux espèces de tubes.

» *Deuxième espèce : Tubes minces moteurs.* — Les tubes larges à cor- » puscules se distribuent aux parties sensibles; les tubes larges sans

» corpuscules se terminent dans les muscles. Il est très-probable que » les tubes minces présentent une distribution analogue : ceux à corpus- » cules allant présider dans les appareils de la vie nutritive à la sensibilité » diffuse qui leur est propre, et ceux dépourvus de corpuscule présidant » aux mouvements involontaires.

D. **Substance amorphe, réseau sanguin.** — Entre les cellules et les tubes s'interpose une substance granuleuse qui leur adhère et qui les unit. Sa densité, assez prononcée, s'accroît avec l'âge et communique aux ganglions des vieillards une plus grande fermeté. C'est elle qui rend l'isolement des cellules et des tubes fort difficile et qui devient la cause presque constante de leur déchirure.

Le réseau sanguin des ganglions ne présente rien de spécial. Les artérioles et les veinules qui le composent cheminent de l'enveloppe principale vers les parois des gaînes et des aréoles du second ordre. Dans les nerfs nous avons vu que les vaisseaux s'arrêtent sur la limite des faisceaux primitifs. Dans les ganglions où le périnèvre n'existe pas, ils se prolongent jusque sur les cellules en formant des mailles de plus en plus étroites. Ce réseau est beaucoup plus riche que celui des cordons nerveux.

Préparation. — Les règles à suivre dans la préparation des nerfs sont les suivantes :

1° Procéder du tronc vers les rameaux toutes les fois que le nerf est suffisamment rapproché de la surface cutanée. Si celui-ci est au contraire profondément placé à son origine, comme le petit nerf sciatique, comme le nerf facial, le grand hypoglosse, etc., on préparera d'abord les rameaux superficiels et toutes les branches qu'on s'exposerait à diviser en débutant par la recherche du tronc principal; et dès que celui-ci pourra être mis à découvert sans danger, on le prendra pour point de départ et l'on préparera dans l'ordre de leur origine les branches non encore découvertes.

2° Tendre le tronc nerveux et chacune de ses divisions au moment de leur dissection.

3° Enlever avec soin, pendant le cours de cette dissection, la gaîne celluleuse qui entoure le névrilème, de manière à isoler parfaitement le nerf de tous les organes situés sur son trajet.

4° Vider les veines du sang qu'elles contiennent à l'aide de frictions dirigées des extrémités vers le cœur préalablement ouvert ou extirpé.

5° Conserver les artères dont les rapports sont toujours importants à connaître.

6° Préparer les muscles qu'on écartera les uns des autres pour suivre les nerfs situés dans leurs intervalles et qu'on ne divisera que le plus rarement possible; dans ce cas, la section portera sur leur partie moyenne.

7° Comprendre dans la préparation toute la distribution d'un nerf avant de procéder à son étude, que l'on complétera dans une même séance, afin de présenter à l'esprit une sorte de tableau qui le frappe toujours plus vivement que les faits isolés.

Les sujets les plus favorables à la préparation des nerfs sont ceux qui offrent la plus grande maigreur. Les hommes, sous ce rapport, sont généralement préférables aux femmes.

CHAPITRE II

DES NERFS EN PARTICULIER

Les nerfs se divisent en trois groupes principaux. Les uns naissent de l'encéphale et se portent au dehors à travers les trous de la base du crâne : ce sont les *nerfs crâniens* ou *encéphaliques*.

D'autres tirent leur origine de la moelle épinière et sortent par les trous de conjugaison : ce sont les *nerfs spinaux* ou *rachidiens*.

D'autres, émanés de toute l'étendue de l'axe cérébro-spinal, viennent former sur les côtés du rachis deux longs cordons dont les divisions se répandent dans les viscères du cou, de la poitrine et de l'abdomen : ce sont les *nerfs ganglionnaires* ou *grands sympathiques*.

Chacun de ces trois principaux groupes de nerfs se distingue par un ensemble de caractères qui lui sont propres.

Les premiers, destinés à des organes de structure complexe et de nature très-dissemblable, diffèrent beaucoup les uns des autres, soit par leur origine, soit par leur trajet, leurs connexions et leur terminaison.

Les seconds, qui se répandent dans des régions composées d'éléments peu nombreux et partout les mêmes, sont remarquables au contraire par l'uniformité de leur origine et l'analogie de leur distribution.

Les derniers, qui se rendent à des viscères dont les fonctions sont étroitement solidaires, s'entremêlent pour former un vaste réseau enlaçant dans ses mailles tous les appareils de la vie organique.

Variété, tel est, en un mot, le trait distinctif des nerfs crâniens; simplicité, tel est le caractère commun aux nerfs spinaux; extrême intrication, tel est l'attribut des nerfs ganglionnaires.

ARTICLE PREMIER

NERFS CRANIENS

Les nerfs crâniens ou nerfs encéphaliques, pairs et symétriquement disposés, sont au nombre de douze.

Leur classification a beaucoup varié. Willis, le premier, l'a établie sur un principe inattaquable en lui donnant pour base la succession des orifices ostéo-fibreux dans lesquels ils s'engagent pour se porter au dehors. Or, en procédant d'avant en arrière, on rencontre successivement :

1° Les pertuis de la lame criblée au travers desquels se tamisent en quelque sorte les nerfs olfactifs.

2° Les trous optiques qui livrent passage aux nerfs de la vision.

3° Un orifice circulaire situé immédiatement en dehors des apophyses clinoïdes postérieures et traversé par le nerf moteur oculaire commun.

4° Un orifice de même forme, mais plus petit et plus externe, dans lequel s'engage le nerf pathétique.

5° Un orifice de forme ovalaire, beaucoup plus grand, situé sur le sommet du rocher et occupé par le nerf trijumeau.

6° Un orifice de petit diamètre, situé au-dessous des trois précédents, sur le prolongement fibreux qui s'étend du sommet du rocher à la lame quadrilatère du sphénoïde; il est destiné au nerf moteur oculaire externe.

7° Le conduit auditif interne, dans lequel s'engagent le nerf facial et le nerf auditif.

8° Le trou déchiré postérieur, qui reçoit le glosso-pharyngien, le pneumogastrique et le spinal.

9° Le trou condyloïdien antérieur, qui transmet au dehors le nerf grand hypoglosse.

A ces neuf paires Willis en ajoutait une dixième, représentée par les nerfs sous-occipitaux.

Cette nomenclature était bien supérieure à toutes celles qui l'avaient précédée, et qui comprenaient sept paires seulement. Elle fut acceptée d'abord de Vieussens, puis par tous les anatomistes qui le suivirent.

Mais, vers la fin du XVIIIe siècle, Sœmmering et Vicq d'Azyr, à peu près à la même époque, firent remarquer que la classification de Willis était passible de quelques reproches. Elle offre en effet deux inconvénients : le premier, de ranger parmi les nerfs crâniens le nerf sous-occipital, qui appartient évidemment à la série des nerfs spinaux; le second, de confondre sous une même dénomination des nerfs très-différents par leur distribution et leurs usages. A l'exemple de Haller, ces deux auteurs commencèrent donc par éliminer le nerf sous-occipital. Ensuite ils dédoublèrent la septième paire de Willis, puis décomposèrent la huitième en trois paires distinctes. De ces modifications naquit la nomenclature suivante :

1re PAIRE.....	Nerfs olfactifs.
2e PAIRE.....	Nerfs optiques.
3e PAIRE.....	Nerfs moteurs oculaires communs.
4e PAIRE.....	Nerfs pathétiques.
5e PAIRE.....	Nerfs trijumeaux.
6e PAIRE.....	Nerfs moteurs oculaires externes
7e PAIRE.....	Nerfs faciaux.
8e PAIRE.....	Nerfs auditifs ou acoustiques.
9e PAIRE.....	Nerfs glosso-pharyngiens.
10e PAIRE.	Nerfs pneumogastriques.
11e PAIRE.....	Nerfs accessoires ou spinaux.
12e PAIRE.....	Nerfs grands hypoglosses.

Cette classification est aujourd'hui généralement adoptée. Elle semble en effet mériter la préférence. Remarquons cependant qu'en s'appuyant sur une base à la fois anatomique et physiologique, elle cesse de reposer

sur un principe invariable; car si l'on prend pour point de départ la différence des fonctions, après avoir dédoublé la septième paire et triplé la huitième, pourquoi ne pas décomposer la cinquième, pour faire de sa racine motrice une paire distincte sous le nom de *nerf masticateur*, et de sa racine sensitive une autre paire, ainsi que l'a proposé Paletta? La classification ancienne avait des limites précises. La classification moderne, en voulant concilier les progrès de l'anatomie et de la physiologie, a perdu cet avantage. Son cadre peut être resserré ou élargi au gré de chaque observateur. Mais comme toutes les classifications ne sont en définitive qu'un moyen d'étude et que celle-ci offre sous ce rapport une utilité incontestable, je crois devoir l'adopter.

Les nerfs crâniens diffèrent beaucoup les uns des autres. Cependant ils présentent aussi des caractères par lesquels ils se rapprochent, ou du moins qui sont communs à quelques-uns d'entre eux, et qui permettent de les diviser en trois groupes secondaires : les nerfs de sensibilité spéciale, les nerfs moteurs et les nerfs mixtes.

A. Les *nerfs de sensibilité spéciale*, au nombre de trois, l'olfactif, l'optique et l'auditif, forment un petit groupe très-naturel et bien distinct des deux autres. Ils ont pour attributs non-seulement la spécialité de leur destination, mais aussi leur origine et leur mode de terminaison.

Origine.—Tous les trois sont une émanation de la substance même de l'encéphale.—Tous les trois sont creusés, dans la première période de la vie embryonnaire, d'une cavité par laquelle ils communiquent avec les vésicules de l'encéphale : celle de l'auditif se continue avec la cavité de la vésicule encéphalique postérieure; celle de l'optique avec la cavité des tubercules quadrijumeaux, alors bijumeaux; celle de l'olfactif avec la cavité des vésicules hémisphériques. Leurs parois sont un simple prolongement des parois de la vésicule dont ils naissent. Dans cette première période, ils présentent un volume considérable; celui-ci diminue à mesure que leur cavité se rétrécit, et devient relativement très-grêle lorsqu'elle est entièrement oblitérée.

Les nerfs spéciaux ont encore pour caractère distinctif de ramper à leur point d'émergence sur la surface dont ils émanent. — Constitués par un prolongement de la substance propre de l'encéphale, ils en ont l'extrême mollesse, et, ainsi privés de toute consistance, ils se moulent sur les parties qu'ils rencontrent.

En entrant dans les organes auxquels ils sont destinés, tous les trois traversent un ou plusieurs cribles à travers lesquels ils se tamisent; puis ils s'épanouissent, et les tubes qui les composent se séparent pour se terminer chacun dans une cellule nerveuse.

Le périnèvre, dont il n'existe aucune trace dans l'encéphale, fait aussi défaut dans les nerfs qui président à l'odorat, à la vision et à l'audition.

B. Les *nerfs affectés au mouvement* forment six paires : la troisième ou moteurs oculaires communs; la quatrième, ou nerfs pathétiques la sixième, ou moteurs oculaires externes; la septième, ou nerfs faciaux la onzième, ou nerfs spinaux, et la douzième, ou nerfs hypoglosses. — Tous naissent de cette portion de la colonne grise centrale qui travers

FIG. 528. — *Les douze paires crâniennes émergeant de la base de l'encéphale* (d'après L. Hirschfeld).

Fig. 528. — 1. Première paire, ou nerfs olfactifs. — 2. Bulbe des nerfs olfactifs. — 3. Origine de ces nerfs dont le tronc a été coupé pour montrer leur forme prismatique triangulaire. — 4. Deuxième paire, ou nerfs optiques s'entre-croisant sur sa ligne mediane. — 5. Troisième paire, ou nerfs moteurs oculaires communs. — 6. Quatrième pair ou nerfs pathétiques. — 7. Cinquième paire, ou nerfs trijumeaux. — 8. Sixième paire, nerfs moteurs oculaires externes. — 9. Septième paire, ou nerfs faciaux. — 10. Huitiè paire, ou nerfs auditifs. — 11. Neuvième paire, ou nerfs glosso-pharyngiens. — 12. Dixiè paire, ou nerfs pneumogastriques. — 13. Onzième paire, ou nerfs spinaux. — 13. Do zième paire, ou nerfs grands hypoglosses.

Fig. 529. — 1. Nerfs olfactifs dont les divisions sortent du crâne par les trous de lame criblée. — 2. Nerfs optiques s'engageant dans les trous de ce nom. — 3. Ner oculo-moteurs communs pénétrant dans un canal fibreux dont l'entrée répond aux ap physes clinoïdes postérieures. — 4. Nerfs pathétiques parcourant un canal fibreux do l'entrée est située sur le prolongement de la circonférence postérieure de la tente cervelet. — 5. Nerfs trijumeaux traversant l'orifice ovalaire qui répond à la dépressi du sommet du rocher. — 6. Nerfs moteurs oculaires externes pénétrant dans un orifi

le bulbe rachidien pour se prolonger ensuite sur la partie médiane du plancher du quatrième ventricule.

Ces nerfs ont encore pour caractères communs : leur forme arrondie, leur consistance ferme, l'absence de tout ganglion sur leur trajet, et enfin leur terminaison exclusive dans les muscles striés.

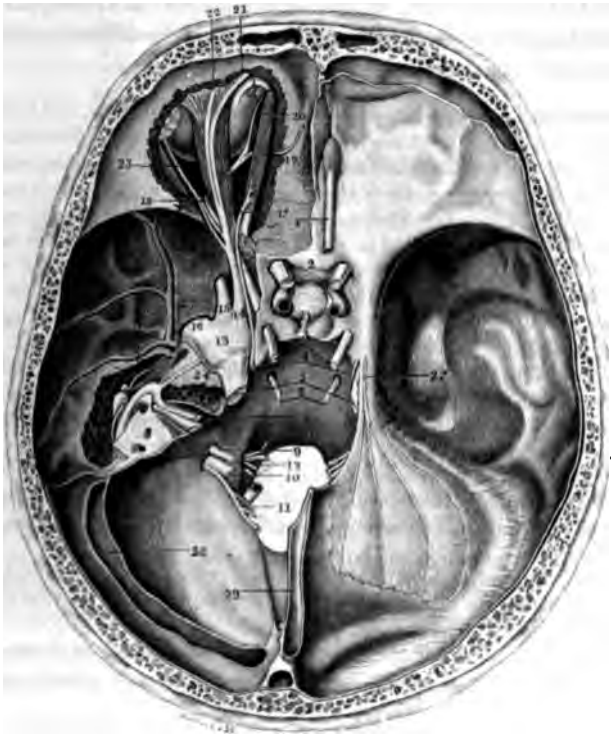

FIG. 529. — *Les douze paires crâniennes pénétrant dans les canaux ostéo-fibreux de la base du crâne.*

situé sur le prolongement fibreux qui s'étend du sommet du rocher à la lame quadrilatère du sphénoïde. — 7. Nerfs faciaux parcourant le conduit auditif interne et la première partie de l'aqueduc de Fallope. — 8. Nerfs auditifs logés dans le même conduit. — 9. Nerfs glosso-pharyngiens occupant la partie antérieure du trou déchiré postérieur. — 10. Nerfs pneumogastriques sortant du crâne par le même orifice, et situés en arrière des précédents. — 11. Nerfs spinaux sortant également par le même orifice et postérieurs à la dixième paire. — 12. Nerfs grands hypoglosses traversant le trou ou plutôt le canal condyloïdien antérieur. — 13. Ganglion de Gasser situé sur la grosse racine de la cinquième paire. — 14. Branche ophthalmique de Willis, partant de la partie supérieure de ce ganglion. — 15. Nerf maxillaire supérieur. — 16. Nerf maxillaire inférieur s'engageant dans le trou ovale. — 17. Nerf pathétique se jetant dans le muscle grand oblique. — 18. Rameau nasal de la branche ophthalmique. — 19. Nasal interne ou filet ethmoïdal du rameau nasal. — 20. Nasal externe. — 21. Frontal interne. — 22. Frontal externe. — 23. Rameau lacrymal de la branche ophthalmique. — 24. Grand nerf pétreux. — 25. Petit nerf pétreux. — 26. Corde du tympan. — 27. Rameau récurrent de la branche ophthalmique. — 28. Sinus latéral gauche. — 29. Sinus droit.

C. Les *nerfs mixtes* ne comprennent que trois paires, la cinquième ou nerfs trijumeaux, la neuvième ou nerfs glosso-pharyngiens, et la dixième ou nerfs pneumogastriques. Ils tirent leur origine de la substance grise qui recouvre la paroi antéro-inférieure du quatrième ventricule, par des fibres de deux ordres. Ce qui les caractérise surtout, c'est le ganglion qu'on observe sur leur tronc, au niveau des parois du crâne, et leur distribution à des parties nombreuses et de nature très-différente, telles que muscles, muqueuses, peau, glandes, etc.

Préparation des nerfs crâniens à leur point d'émergence. — L'origine des douze paires crâniennes peut être étudiée sur un seul encéphale. G. Guvier, le premier, a réuni dans un même cadre la description de toutes ces origines, de manière à en former une sorte de tableau, méthode qui a pour avantage de grouper les faits analogues et d'assimiler la description des nerfs crâniens à celle des nerfs spinaux. Mais elle a l'inconvénient de scinder l'étude des nerfs crâniens en deux parties. C'est pourquoi j'ai cru devoir décrire successivement et avec tous les détails qu'ils comportent chacun de ces nerfs, ordre qui se concilie, du reste, avec l'étude comparative de leur origine et l'économie des sujets ; car chaque observateur pourra facilement, pour utiliser l'encéphale dont il dispose, consulter dans la description des divers cordons nerveux les détails relatifs à leur point d'émergence.

Pour mettre à découvert les douze paires de nerfs encéphaliques, on procédera d'après les règles suivantes :

1° Inciser d'avant en arrière les parties molles épicrâniennes, depuis la racine du nez jusqu'à la protubérance occipitale externe ; rabattre de chaque côté le cuir chevelu, ainsi que l'aponévrose épicrânienne et la partie supérieure des muscles temporaux.

2° Briser circulairement le crâne suivant une courbe horizontale qui passe par les éminences nasale et occipitale, et en arracher la voûte d'avant en arrière à l'aide d'un crochet fixé au manche du marteau.

3° Diviser la dure-mère sur les côtés du sinus longitudinal supérieur, rejeter à droite et à gauche les deux segments de cette membrane, détacher ensuite à son sommet la faux du cerveau et la reporter en arrière.

4° Soulever la partie antérieure des hémisphères et diviser tour à tour, à leur point d'immersion dans les trous de la base du crâne, les nerfs olfactifs, optiques, moteurs oculaires communs, pathétiques, et moteurs oculaires externes, ainsi que les artères carotides internes et la tige pituitaire.

5° Diviser à droite et à gauche la tente du cervelet, près de son insertion au rocher et à l'occipital.

6° Couper les nerfs trijumeau, facial, acoustique glosso-pharyngien, pneumogastrique, spinal et grand hypoglosse, de chaque côté.

7° Séparer le bulbe rachidien de la moelle épinière en divisant d'abord les artères vertébrales.

8° Enfin renverser l'encéphale sur sa convexité en le déposant dans un vase de forme hémisphérique dont les dimensions seront un peu supérieures aux siennes, afin que sa base puisse s'étaler et laisser voir plus facilement toutes les origines nerveuses.

La plupart des nerfs crâniens étant alors en évidence, pour compléter la préparation de leur origine apparente, on détachera avec les plus grands ménagements, soit avec le scapel, soit à l'aide d'une paire de ciseaux, la pie-mère et les vaisseaux qui recouvrent ou entourent leurs racines.

Pour l'étude de l'origine réelle, il convient d'avoir des protubérances annulaires et des bulbes rachidiens préalablement immergés dans l'acide chromique très-dilué et soumis ensuite à des coupes transversales et obliques.

§ 1. — Première paire, ou nerfs olfactifs.

Dans la plupart des vertébrés, les nerfs olfactifs se présentent sous l'aspect de deux lobules grisâtres, se continuant avec les lobes cérébraux par un pédicule de couleur blanche, et fournissant par leur partie antérieure un pinceau de filaments qui vont se répandre dans le pituitaire. Ces lobules sont creusés, ainsi que leur pédicule, d'une cavité qui communique avec celle du cerveau. Considérés dans la série animale, les nerfs de l'olfaction se composent donc de deux parties bien différentes :

1° D'un renflement pédiculé qui constitue une dépendance ou plutôt un prolongement de l'encéphale.

2° De filaments, variables par leur nombre, leur volume et leur consistance, qui seuls méritent véritablement le nom de nerfs.

De ces deux parties, la première est la seule dont l'observation a d'abord révélé l'existence. Comme elle communiquait par l'une de ses extrémités avec la cavité cérébrale et correspondait par l'autre aux fosses nasales, elle fut regardée jusqu'au IXe siècle comme une sorte de canal excréteur chargé de conduire vers la pituitaire une partie du liquide contenu dans les ventricules du cerveau.—A cette époque, le moine Théophile Protospatharios avança qu'elle avait pour usage de recueillir l'impression des odeurs, et fit des nerfs de l'odorat la première paire des nerfs crâniens. Très-vraisemblablement cet auteur avait observé les ramifications que les nerfs olfactifs envoient dans les fosses nasales. Mais ce n'est qu'en 1536, lorsque Nicolas Massa eut démontré l'existence de ces ramifications, que son opinion fut définitivement admise, d'abord par Vésale, puis par Schneider, Willis, Vieussens, etc.

Vraie au point de vue philosophique, cette opinion n'était pas cependant complétement exacte au point de vue anatomique. Car s'il est incontestable que l'appareil nerveux de l'olfaction se compose de deux parties, une partie intra-crânienne et une partie intra-nasale, il n'est pas moins évident que de ces deux parties la seconde seule appartient au système périphérique. Ce n'est donc qu'à celle-ci, c'est-à-dire à l'ensemble des divisions ramifiées dans l'épaisseur de la pituitaire, que la dénomination de *nerfs olfactifs* peut être appliquée, au moins chez les animaux. Voyons s'il en est de même chez l'homme.

Dans l'espèce humaine, les nerfs de la première paire naissent de l'angle interne de la scissure de Sylvius, au niveau du quadrilatère perforé, puis se portent horizontalement en avant vers les fosses ethmoïdales où ils se

renflent pour former un ganglion mou et grisâtre; de ce ganglion partent des filaments qui, après avoir traversé les trous de la lame criblée, vont se distribuer à la pituitaire. Par conséquent, on peut aussi leur distinguer un tronc ou pédicule, un renflement ou ganglion, et des ramifications nerveuses terminales, ou mieux une portion intra-crânienne et une portion intra-nasale.

La portion intra-crânienne se compose de substance blanche et de substance grise; elle manque de névrilème; et dans les premiers mois de la vie intra-utérine elle est creusée d'un canal s'ouvrant dans les ventricules latéraux : ces caractères suffisent pour démontrer qu'elle constitue aussi une dépendance de l'encéphale.

Chez l'homme, comme chez les vertébrés, l'appareil nerveux de l'olfaction est donc formé à l'intérieur du crâne par un prolongement des hémisphères cérébraux, et à l'extérieur de cette cavité par des ramifications nerveuses. Chez lui aussi, c'est à ces ramifications seules que la dénomination de *nerfs olfactifs* est véritablement applicable.

Toutefois l'acception plus étendue qu'on attache à cette dénomination ayant depuis longtemps prévalu dans le langage, je ne vois aucun inconvénient à m'y conformer après avoir signalé l'erreur qu'elle renferme. Je décrirai donc successivement : l'origine apparente et l'origine réelle des nerfs olfactifs, leur tronc ou pédicule, leur renflement ou *ganglion*, et enfin leurs divisions terminales ou les nerfs olfactifs proprement dits.

A. *Origine des nerfs olfactifs.*

a. *Origine apparente.*—Les nerfs olfactifs émergent de la partie interne de la scissure de Sylvius par trois racines, deux blanches ou superficielles, qui convergent et qui limitent en avant le quadrilatère perforé, une grise, profondément située. — Les racines blanches se distinguent en externe ou longue, et interne ou courte.

La racine blanche externe est la plus apparente. Sa largeur est d'un millimètre et sa longueur de 12 à 15. Elle se dirige en arrière et en dehors, en décrivant une courbe dont la convexité répond au quadrilatère perforé. Cette racine s'étend sans diminuer de largeur jusqu'au fond de la scissure de Sylvius, c'est-à-dire jusqu'au lobe sphénoïdal, dans lequel elle pénètre et semble disparaître.

La racine blanche interne, d'une longueur de 5 à 6 millimètres, se dirige en arrière, en dedans et en haut, en formant avec la précédente un angle obtus. Elle plonge bientôt dans la substance grise située au devant de l'extrémité interne du quadrilatère perforé, puis se dérobe à la vue après un court trajet.

La racine grise n'est visible que lorsque le tronc du nerf olfactif a été détaché du sillon qu'il occupe et renversé en arrière. Elle naît de l'extré-

mité postérieure de ce sillon, sous la forme d'une petite pyramide triangulaire, obliquement dirigée en bas et en avant. Le sommet de la pyramide se prolonge sur le tronc du nerf olfactif jusqu'au ganglion ethmoïdal.

b. *Origine réelle.* — Les nerfs de l'olfaction tirent chacun leur origine réelle d'un noyau de substance grise qui avait déjà été signalé par Rolando et Foville, mais qui a été mieux décrit par M. Luys. Ce noyau, du volume d'une noisette, est situé à la base du cerveau, dans l'extrémité antérieure des lobes sphénoïdaux. Il répond : en arrière à l'extrémité terminale de l'hippocampe, en dedans à la partie correspondante de la fente cérébrale, en avant à la substance grise des circonvolutions.

Fig. 530. — *Origine des nerfs olfactifs et optiques* (*).

1. Nerf olfactif du côté droit. — 2. Sa racine blanche externe. — 3. Sa racine blanche interne. — 4. Quadrilatère perforé. — 5. Racine grise du nerf olfactif gauche. — 6. Anfractuosité qu'occupe ce nerf ; les deux bords de celle-ci ont été écartés pour laisser voir la racine grise du tronc nerveux correspondant. — 7. Bulbe olfactif. — 8. Bandelette optique. — 9. Corps genouillé interne. — 10. Corps genouillé externe. — 11. Racine grise des nerfs optiques : pour montrer cette racine, le chiasma a été soulevé et renversé sur les tubercules mamillaires ; la lame fibreuse qui la recouvre a été ensuite enlevée ; de là une ouverture médiane qui laisse entrevoir la commissure antérieure. — 12. Origine du nerf moteur oculaire commun. — 13. Coupe de la protubérance annulaire et des pédoncules cérébraux. — 14. Substance noire de ces pédoncules. — 15. Corne occipitale des ventricules latéraux. — 16. Origine de la corne sphénoïdale. — 17. Extrémité inférieure de la bandelette demi-circulaire. — 18. Genou du corps calleux.

C'est vers ce noyau que se dirige la racine externe des nerfs olfactifs Après avoir pénétré dans le lobe sphénoïdal, elle change de direction pour se porter en arrière et en dedans, et se dissocie alors en plusieurs filaments qui vont se perdre dans son épaisseur. — La racine interne, dont l'origine réelle est inconnue, s'entre-croiserait, selon M. Luys, sur la ligne médiane avec celle de l'autre côté, et irait ensuite se terminer dans un petit amas de substance grise situé sur les côtés de la cloison transparente.

B. *Tronc et bulbe des nerfs olfactifs.*

Le tronc ou pédicule des nerfs olfactifs résulte de la convergence des trois racines précédemment décrites. Le point au niveau duquel elles se réunissent est très-rapproché des ventricules latéraux, rapport important qui nous explique comment, au début de la vie fœtale, les ventricules peuvent se prolonger jusqu'à ses racines, et s'insinuer entre elles de manière à réaliser temporairement une disposition qui est permanente dans la plupart des vertébrés.

Le tronc des nerfs olfactifs occupe le sillon rectiligne que forment par leur adossement les deux circonvolutions les plus internes de la face inférieure du lobe frontal. — Sa direction est un peu oblique en avant et en dedans, de telle sorte qu'au niveau de l'ethmoïde les deux troncs ne sont séparés que par l'épaisseur de l'apophyse *crista-galli*. — Le feuillet viscéral de l'arachnoïde ne l'entoure pas, mais passe au-dessous de lui, et convertit ainsi le sillon qu'il parcourt en un espace prismatique et triangulaire sur lequel il se moule. — Des trois faces qu'il présente, l'une, tournée en haut et en dedans, est creusée d'une gouttière qui correspond à la circonvolution satellite interne. L'autre, tournée en haut et en dehors, est disposée aussi en gouttière pour s'appliquer sur la circonvolution satellite externe. La troisième, tournée en bas, est plane; elle offre un très-petit sillon qui la partage en deux moitiés parallèles.

Ce tronc est composé de substance médullaire et de substance grise : la substance médullaire forme sa partie inférieure et ses angles latéraux; la substance grise constitue son arête supérieure. Pour observer cette double disposition, ainsi que la forme et les rapports du nerf, il convient de pratiquer sur le lobe frontal une coupe transversale et verticale. On remarque alors : 1° que la pie-mère ne se prolonge pas sur lui pour lui constituer une gaîne, mais qu'elle passe sur ces parties latérales et tapisse les deux lèvres de l'anfractuosité qu'il occupe; 2° que l'arachnoïde forme au-dessous de lui une sorte de pont, et ne l'entoure qu'à son extrémité antérieure, au voisinage du bulbe ethmoïdal; 3° que la substance médullaire constitue les deux tiers de son volume, et la substance grise le tiers et parfois le quart ou le cinquième seulement.

On a longtemps pensé que le nerf olfactif, chez l'homme adulte comme chez les animaux, était creusé d'un canal central. Lorsque Nicolas Massa eut découvert les ramifications que ce nerf envoie à la pituitaire, Vésale, un des premiers, avança qu'il était constamment plein dans l'espèce humaine, et la plupart des observateurs se rangèrent à son avis. Cependant, un siècle plus tard, deux anatomistes d'une grande célébrité, Diemerbroeck et Willis, croyaient encore à la réalité de ce canal. Willis même, sous ce rapport, alla beaucoup plus loin que tous ses prédécesseurs, car il admet une disposition canaliculée non-seulement pour le tronc et le bulbe du nerf olfactif, mais pour chacun des ramuscules qui partent de ce bulbe, et il s'attache à montrer que ces canalicules ont pour fonction de déposer sur la pituitaire un liquide qui l'entretient dans un état constant d'humidité très-favorable à l'exercice de l'odorat. Ce fut Vieussens, contemporain de Willis, qui réfuta définitivement cette erreur.

Le *bulbe* ou *ganglion ethmoïdal des nerfs olfactifs* occupe la dépression qu'on observe de chaque côté de l'apophyse *crista-galli* sur la lame criblée de l'ethmoïde. Sa forme est olivaire, sa couleur cendrée, sa consistance extrêmement molle. Comme tous les renflements du même genre, il est composé de fibres nerveuses portant sur un point de leur continuité un corpuscule ganglionnaire.

La moitié supérieure du ganglion olfactif est entourée par l'arachnoïde. Sa face inférieure donne naissance aux ramifications qui vont se répandre dans la pituitaire.

C. *Branches terminales des nerfs olfactifs.*

Au nombre de quinze à dix-huit de chaque côté, ces branches se portent du bulbe olfactif vers la pituitaire, à travers les trous de la lame criblée.

Elles diffèrent de la portion intra-crânienne de ces nerfs : 1° par leur enveloppe névrilématique, qu'elles empruntent à la dure-mère; 2° par leur résistance très-prononcée due à la solidité de ce névrilème; 3° par leur forme et leur structure. (Fig. 531 et 532.)

Toutes ces différences réunies nous montrent combien est réelle et profonde la ligne de démarcation qu'on observe entre le tronc des nerfs de la première paire et leur partie terminale, et combien aussi est fondée l'opinion, aujourd'hui généralement admise, qui considère cette partie terminale comme méritant seule le nom de *nerfs olfactifs*.

Les ramifications des nerfs de l'odorat, découvertes en 1536, par Massa, se trouvent mentionnées dans les ouvrages de Schneider, de Diemerbroeck, de Willis, de Vieussens, qui parurent de 1655 à 1684. Mais ce n'est qu'en 1789 qu'elles ont été décrites avec exactitude par Scarpa.

Ces branches terminales présentent un volume très-inégal; quelques-

unes sont assez considérables, d'autres extrêmement grêles. Elles varient, sous ce rapport, comme les trous, ou plutôt comme les canaux que leur fournit la lame criblée de l'ethmoïde. Entourées par l'arachnoïde, puis par la dure-mère, qui bientôt s'applique sur elles et leur adhère d'une manière intime, toutes pénètrent dans les fosses nasales, où elles se partagent en deux plans dont les divisions cheminent d'abord dans la couche fibreuse ou périostique de la pituitaire. — De ces deux plans, l'un est interne, l'autre externe.

Le plan interne se compose de huit ou dix faisceaux qui forment par leur divergence une sorte d'éventail. Chacun de ces faisceaux s'épanouit à la manière d'un pinceau. Jusqu'à présent il n'a pas été possible de les suivre au delà de la partie moyenne de la cloison.— Les divisions qui forment le plan externe, au nombre de six ou huit seulement, se trouvent d'abord logées dans des canaux ou gouttières creusées sur la face interne des masses latérales de l'ethmoïde, et descendent ensuite sur les cornets supérieur et moyen en devenant de plus en plus superficielles. Elles se distinguent des précédentes par des anastomoses plus nombreuses qui leur donnent une disposition plexiforme bien représentée par Sœmme-

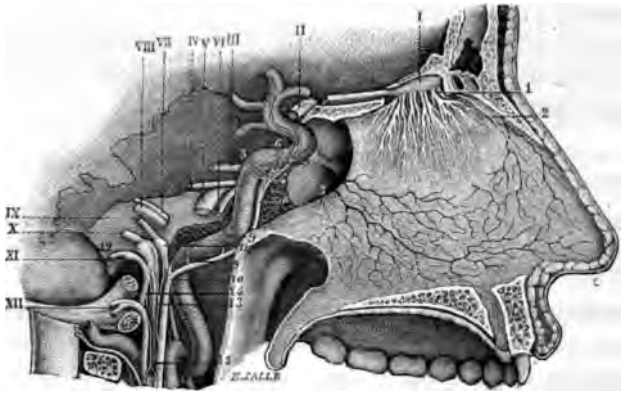

FIG. 531. — *Branches internes du nerf olfactif.*

1. Branches internes du bulbe olfactif se ramifiant dans la muqueuse qui recouvre la cloison des fosses nasales. — 2. Ramuscule interne du filet ethmoïdal du nerf nasal. — 3. Nerfs naso-palatins. — 4, 5, 6. Plexus caverneux. — 7. Filets supérieurs ou ascendants de ce plexus. — 8. Rameau carotidien interne du ganglion cervical supérieur. — 9, 9. Filets partant de ce rameau pour aller s'anastomoser avec le rameau carotidien externe. — 10. Origine de ce rameau. — 11. Ganglion du glosso-pharyngien. — 12. Ganglion jugulaire du pneumogastrique. — 13. Filet anastomotique s'étendant du grand sympathique aux deux nerfs qui précèdent. — 14. Anastomose du spinal avec le pneumogastrique. — 15. Filet unissant le nerf hypoglose au grand sympathique. — I. Olfactif. — II. Optique. — III. Moteur oculaire commun. — IV. Pathétique. — V. Trijumeau. — VI. Moteur oculaire externe. — VII. Facial. — VIII. Acoustique. — IX. Glosso-pharyngien. — X. Pneumogastrique. — XI. Spinal. — XII. Grand hypoglosse.

ring. Ces divisions ne dépassent pas le bord libre du cornet moyen; elles ne se prolongent ni dans les méats, ni dans les sinus. — Les tubes nerveux qui les composent sont dépourvus de myéline.

Quel est le mode de terminaison des nerfs olfactifs ? Suivant Treviranus, chaque fibre se terminerait par une extrémité libre sous forme de papille. Selon Scarpa, leurs ramifications multipliées formeraient par leurs anastomoses une sorte de membrane. Mais les tubes qui constituent ces nerfs, ou mieux le cylindre-axe de ces tubes, semblent plutôt se rendre dans les *cellules olfactives* récemment découvertes par M. Schultze, cellules de nature spéciale, situées profondément entre les cellules épithéliales qui recouvrent la pituitaire, allongées, fusiformes, s'étendant par une de leurs extrémités jusqu'à la surface libre de l'épithélium, et se continuant par l'autre, renflée et comme variqueuse, avec les tubes nerveux. Rappelons, toutefois, que cette continuité entre les cellules olfactives et les nerfs de l'olfaction est seulement probable; jusqu'à présent il n'a pas été possible de la démontrer. On voit donc, en résumé :

1° Que les nerfs de l'olfaction se distribuent exclusivement à la moitié supérieure des fosses nasales ;

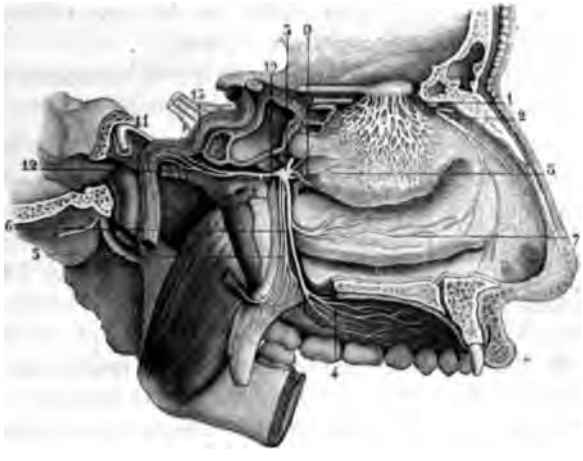

Fig. 532. — *Branches externes du nerf olfactif* (d'après L. Hirschfeld).

1. Branches terminales externes du bulbe olfactif, se ramifiant et s'anastomosant sur la muqueuse des cornets supérieur et moyen. — 2. Filet externe du rameau ethmoïdal du nerf nasal. — 3. Ganglion sphéno-palatin. — 4. Divisions terminales du grand nerf palatin. — 5. Nerf palatin postérieur. — 6. Nerf palatin moyen. — 7. Rameau fourni à la muqueuse du cornet inférieur par le grand nerf palatin. — 8. Ramuscule que donne le ganglion de Meckel à la muqueuse du cornet moyen. — 9. Origine du rameau qui s'étend du même ganglion à la muqueuse de la cloison des fosses nasales. — 10. Nerf vidien. — 11. Rameau crânien du nerf vidien, ou grand nerf pétreux superficiel se rendant du ganglion de Meckel au ganglion géniculé du nerf facial. — 12. Rameau sympathique du nerf vidien. — 13. Rameau carotidien externe du ganglion cervical supérieur.

2° Qu'ils constituent par leur épanouissement une sorte de cône tronqué dont la base se dirige vers l'ouverture des narines;

3° Que ce cône est aplati de dehors en dedans et allongé au contraire d'avant en arrière, disposition qui facilite le passage de la colonne d'air chargée du transport des molécules odorantes ;

4° Que ces nerfs se trouvent ainsi dans les conditions les plus favorables pour recevoir l'impression des odeurs, puisque, d'une part, la colonne d'air aspirée par la dilatation du thorax monte directement vers la région qu'ils occupent, et de l'autre, n'arrive jusqu'à eux qu'après avoir traversé une sorte de vestibule dans lequel elle s'imprègne d'humidité.

D. *Usages des nerfs olfactifs.*

La muqueuse qui revêt les fosses nasales présente deux espèces de sensibilité : une sensibilité spéciale ou olfactive, et une sensibilité générale ou tactile. Willis, le premier, a été frappé de la coexistence de ces deux modes de sensibilité sur une même membrane, et avec une rare sagacité il a montré que l'une réside dans les nerfs de la première paire, que l'autre est confiée aux nerfs de la cinquième. Cette importante distinction, tour à tour admise et méconnue, n'a été établie sur des bases solides et définitives que dans la première moitié du XIXe siècle.

Des faits de plusieurs ordres démontrent que la sensibilité spéciale de la pituitaire est exclusivement confiée aux nerfs de la première paire.

1° *Faits tirés de l'anatomie comparée.* — Les vertébrés chez lesquels ces nerfs sont le plus développés sont aussi ceux chez lesquels l'odorat est le plus perfectionné. Au nombre des animaux les plus remarquables sous ce double rapport, on peut citer : Parmi les poissons, le requin et les autres squales, qu'un cadavre jeté à la mer attire souvent en foule et à de grandes distances. — Parmi les reptiles, certains batraciens qui, d'après les observations de Scarpa, sont promptement attirés par les émanations d'une femelle qui fraie, ou seulement de la main imprégnée de frai. — Parmi les oiseaux, les rapaces, les palmipèdes et les échassiers.—Et enfin parmi les mammifères, les ruminants, qui se laissent guider dans le choix de leurs aliments par l'odorat, ainsi que l'avait déjà remarqué Willis, et les carnassiers, doués de cette faculté à un si haut degré, qu'ils voient encore leur proie là où elle n'est plus depuis longtemps, suivant l'expression d'un naturaliste célèbre.

2° *Faits tirés de l'anatomie anormale.* — Schneider, Haller, Valentin, Rosenmüller, Cerutti, M. Pressat, etc., ont constaté l'absence congénitale des nerfs olfactifs sur des individus qui étaient privés de l'odorat depuis leur enfance.

3° *Faits tirés de l'anatomie pathologique.* — Morgagni, Baillou, Loder, M. Leblond, M. Vidal, etc., ont trouvé les nerfs olfactifs, plus ou moins

altérés, chez des adultes et des vieillards qui, après avoir longtemps joui de l'odorat, ont perdu peu à peu et complétement cette faculté.

4° *Faits tirés de l'expérimentation.* — Lorsqu'on détruit chez un mammifère les nerfs olfactifs, l'animal perd la faculté d'odorer. — Chez l'homme, si à l'aide d'un tube, on dirige le courant odorifère vers les parties de la pituitaire auxquelles se distribuent les nerfs de l'olfaction, l'impression des odeurs est aussitôt vivement sentie; si le courant est dirigé vers tout autre point, cette impression devient nulle.

Les nerfs de la première paire sont donc réellement les nerfs de l'odorat. Mais l'intégrité de leur fonction est liée à celle de la membrane dans laquelle ils se ramifient. Il importe que les sécrétions dont celle-ci est le siége ne soient ni supprimées, ni augmentées, ni altérées. Or, les sécrétions et la nutrition, ainsi que la sensibilité générale de la pituitaire, sont placées sous l'influence de la cinquième paire, qui joue par conséquent un rôle très-important dans l'exercice de l'odorat, bien qu'elle ne participe en aucune manière au transport des impressions odorantes.

§ 2. — Deuxième paire, ou nerfs optiques.

Les nerfs optiques diffèrent des autres nerfs crâniens, par leur origine, par leur enroulement autour de la racine des hémisphères, par leur réunion sur la ligne médiane, par leur terminaison, leur structure et la spécialité de leurs usages.

A. *Origine des nerfs optiques.*

a. **Origine apparente.** — Ces nerfs naissent par trois racines, deux blanches et une grise.—Les racines blanches, rampantes comme celles des nerfs olfactifs, mais beaucoup plus larges et moins nettement limitées, se distinguent aussi par leur position en interne et en externe. (Fig. 530.)

La *racine blanche interne* part des tubercules quadrijumeaux postérieurs sous la forme d'un cordon court et assez volumineux qui se dirige d'abord obliquement en bas et en avant vers le corps genouillé interne. Parvenue au niveau de cette saillie, elle s'étale à sa surface, s'élargit par l'addition de fibres nouvelles, puis, se portant en bas et en avant, ne tarde pas à se réunir par voie de fusion à la racine externe.

La *racine blanche externe*, beaucoup plus considérable que la précédente, émane des tubercules quadrijumeaux antérieurs par un tractus grêle et peu apparent qui contourne l'extrémité postérieure de la couche optique, ainsi que le corps genouillé interne, pour se porter vers le corps genouillé externe. Arrivée au niveau de celui-ci, elle acquiert des proportions beaucoup plus grandes, revêt un aspect rubané en poursuivant son trajet demi-circulaire, et se réunit bientôt à la racine précédente.

De cette réunion résulte un faisceau aplati, la *bandelette optique*, qui se porte obliquement en bas, en avant et en dedans, parallèlement à la grande fente cérébrale dont elle concourt à former la lèvre interne; après avoir décrit une courbe demi-spiroïde qui embrasse dans sa concavité le pédoncule cérébral correspondant, cette bandelette se rapproche de celle du côté opposé, et s'unit à celle-ci sur la ligne médiane pour constituer le *chiasma* ou *commissure des nerfs optiques*.

La *racine grise* est située au-dessus de cette commissure. Elle a été entrevue en 1780 par Vicq d'Azyr, qui l'a signalée sous le nom de *lame grise de la jonction des nerfs optiques*, mais c'est à Foville qu'appartient le mérite d'en avoir donné le premier une description exacte.

Cette racine est une dépendance de la masse grise qui revêt la face interne des couches optiques, laquelle n'est elle-même qu'un prolongement de la colonne grise centrale de l'axe cérébro-spinal. (Fig. 530, 11.)

Lorsqu'on soulève le chiasma, les deux racines grises réunies se présentent sous l'aspect d'une lame quadrilatère qui répond par son bord supérieur au bec du corps calleux, ainsi qu'au quadrilatère perforé, et par son bord inférieur aux nerfs optiques. Cette lame, appelée *sus-optique* par quelques auteurs, se dirige obliquement de haut en bas et d'arrière en avant. Elle offre sur la ligne médiane une demi-transparence à travers laquelle on aperçoit la cavité du troisième ventricule. Deux couches superposées la composent :

1° Une couche antérieure, fibro-vasculaire, qui dépend de la pie-mère;

2° Une couche postérieure, formée de substance grise.

La couche antérieure, ou fibro-vasculaire, est transparente, de couleur opaline et assez consistante. Elle s'étend de chaque côté sur l'espace perforé et sur les racines des nerfs olfactifs. En bas, elle adhère au bord antérieur du chiasma et aux nerfs optiques, qui lui empruntent leur névrilème. Sur tous les autres points de son étendue on peut facilement la détacher et l'enlever.

La seconde couche de la lame sus-optique, ou la couche grise, résulte de l'adossement de deux petites pyramides, de forme triangulaire, dont la base, dirigée en haut et en arrière, correspond aux pédoncules du corps calleux et à la substance perforée de Vicq d'Azyr, et dont le sommet, tourné en bas et en avant, se prolonge sur les angles antérieurs du chiasma : ce sont ces pyramides qui forment les racines grises.— Celles-ci, au nombre de deux, une droite et une gauche, paraissent unies et confondues sur la ligne médiane lorsqu'elles sont voilées par la couche fibro-vasculaire qui les recouvre. Mais on peut facilement constater leur indépendance, lorsque cette couche a été enlevée; elles restent séparées alors par un intervalle conduisant dans le troisième ventricule et limité en haut par la commissure cérébrale antérieure (fig. 530, 11).

b. **Origine réelle.** — Les nerfs de la vision ont leur origine réelle dans la substance grise des tubercules quadrijumeaux. Leurs connexions intimes avec ces tubercules sont démontrées :

1° Par les faisceaux de fibres très-manifestes que nous avons vues partir de ces derniers ;

2° Par l'anatomie comparée : dans les poissons, les reptiles et les oiseaux, les nerfs visuels naissent exclusivement de ces tubercules, chez eux au nombre de deux seulement et connus sous le nom de *lobes optiques;*

3° Par l'anatomie de développement : au début de la vie embryonnaire, les tubercules quadrijumeaux, alors aussi au nombre de deux, sont creusés d'une cavité arrondie qui se continue avec celle des nerfs optiques; et ces nerfs représentent un simple prolongement de leurs parois ;

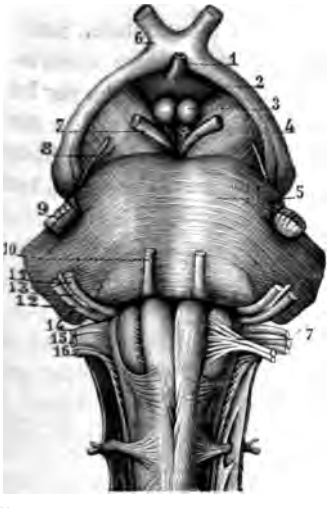

FIG. 533. — *Portion intra-crânienne du nerf optique.*

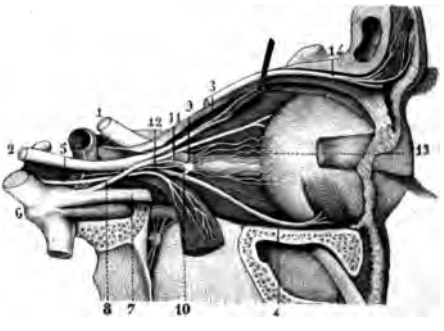

FIG. 534. — *Portion intra-orbitaire de ce nerf* (d'après Hirschfeld).

Fig. 533. — 1. Tige pituitaire. — 2. Corps cendré. — 3. Tubercules mamillaires. — 4. Pédoncule cérébral. — 5. Protubérance annulaire. — 6. Les nerfs optiques s'entrecroisant sur la ligne médiane pour former le chiasma. — 7. Nerf moteur oculaire commun. — 8. Nerf pathétique. — 9. Nerf trijumeau. — 10. Nerf moteur oculaire externe.— 11. Nerf facial. — 12. Nerf auditif. — 13. Nerf de Wrisberg. — 14. Nerf glosso-pharyngien. — 15. Nerf pneumogastrique. — 16. Nerf spinal. — 17. Nerf grand hypoglosse.

Fig. 534. — 1. Nerf optique s'engageant dans le trou optique et s'étendant ensuite de ce trou au globe de l'œil. — 2. Nerf moteur oculaire commun. — 3. Branche supérieure de ce nerf allant se distribuer aux muscles droit supérieur et élévateur de la paupière. — 4. Rameau que le moteur oculaire commun fournit au petit oblique. — 5. Nerf moteur oculaire externe. — 6. Nerf trijumeau. — 7. Branche ophthalmique incisée au voisinage de son origine. — 8. Rameau nasal de la branche ophthalmique. — 9. Ganglion ophthalmique. — 10. Filet gros et court ou racine motrice de ce ganglion. — 11. Son filet long et grêle ou racine sensitive. — 12. Sa racine grise ou sympathique. — 13. Nerfs ciliaires. — . 14. Nerf frontal.

4° Par l'anatomie pathologique : Gall, Wrolick, Magendie, M. Lélut, rapportent des faits dans lesquels l'atrophie de l'œil et des nerfs optiques remontait jusqu'aux tubercules quadrijumeaux;

5° Par la physiologie expérimentale : l'excitation de l'un de ces tubercules détermine des sensations lumineuses, et produit en outre la contraction simultanée des deux iris. L'excitation, la compression, l'ablation de l'une des couches optiques, et même de toutes deux, ne produisent rien de semblable; la vision survit à leur mutilation. C'est donc bien à tort que Galien, Eustachi, Varole, Haller, et tant d'autres anatomistes, voyaient dans ce renflement, les uns l'origine exclusive, les autres l'origine partielle des nerfs optiques.

Quant aux corps genouillés ils pourraient être considérés, avec M. Luys, comme des ganglions situés sur le trajet des nerfs optiques, et simplement annexés aux couches optiques.

Indépendamment des trois racines précédemment mentionnées, Santorini, Sœmmering et Gall disent avoir vu partir des pédoncules cérébraux quelque filets d'origine qui se joindraient à la bandelette optique par son bord externe. Les mêmes auteurs parlent également de fibres qui se porteraient du *tuber cinereum* au chiasma. J'ai vainement cherché ces fibres soit sur le contour des pédoncules, soit au devant du corps cendré; leur existence est au moins très-douteuse.

B. *Commissure des nerfs optiques.*

Le *chiasma*, ou *commissure des nerfs optiques*, est situé au devant du corps cendré.—Recouvert par la lame sus-optique, il recouvre inférieurement la tige et le corps pituitaires. — Une gaîne fibreuse, dépendante de la pie-mère, l'entoure et lui donne une consistance bien supérieure à celle des bandelettes optiques.

Comment sont disposées au niveau du chiasma les fibres qui forment ces bandelettes? Trois opinions ont été émises sur ce sujet.

Un grand nombre d'auteurs anciens, et avec eux quelques modernes, tels que Cheselden, Pourfour du Petit, Sœmmering, etc., pensaient que les nerfs optiques s'entre-croisent d'une manière complète, de telle sorte que celui du côté droit passerait du côté gauche, et *vice versâ*.

Selon Galien, Vésale, Santorini, A. Monro, Zinn, Vicq d'Azyr, etc., ces nerfs ne feraient que s'adosser ou mélanger leurs fibres en traversant le chiasma, pour se reconstituer au delà de la commissure, chacun avec leurs éléments primitifs.

Pour la plupart des anatomistes modernes, les bandelettes optiques s'entre-croisent, mais en partie seulement, leurs fibres internes passant du côté opposé, les externes restant accolées au même tronc dans toute son étendue, depuis les tubercules quadrijumeaux jusqu'au globule ocu-

laire correspondant. En faveur de cet entre-croisement partiel on invoque trois ordres de faits dont l'importance ne peut être contestée.

1° *Des faits empruntés à la dissection.* — Si, après avoir soumis à l'action des acides concentrés les deux nerfs optiques, on enlève avec précaution leur gaîne névrilématique, on les voit se décomposer : en fibres externes qui suivent un trajet direct, et fibres internes qui passent du côté opposé en s'entre-croisant entre elles sur la partie moyenne du chiasma, de telle sorte qu'au delà de cette commissure chaque tronc nerveux se trouve formé, en dehors par des fibres émanées du même côté, en dedans par des fibres venues du côté opposé. — Indépendamment des fibres directes et entre-croisées, on observe sur le bord postérieur du chiasma des fibres en arcades dont les extrémités répondent de chaque côté aux tubercules quadrijumeaux ; ces fibres, qui n'existent pas constamment, ont été signalées par Treviranus, par J. Müller et par Arnold. En opposition à celles-ci, il en existe d'autres situées au devant du chiasma et tournées en sens contraire, dont les extrémités se perdent dans les rétines.

2° *Des faits empruntés à l'anatomie comparée.* — Dans les poissons osseux, les nerfs optiques s'entre-croisent sans mélanger leurs fibres. Dans les poissons cartilagineux, dans les reptiles, les oiseaux et les mammifères, ces fibres s'entre-croisent aussi, mais en se mêlant et en formant par ce mélange un chiasma analogue à celui qu'on observe chez l'homme. Longet a soumis ce chiasma à l'analyse anatomique dans plusieurs espèces animales, particulièrement chez le cheval et le bœuf, et il a constaté un entre-croisement partiel des fibres qui le composent. Il en est très-probablement de même dans le plus grand nombre des vertébrés.

3° *Des faits empruntés à l'anatomie pathologique.* — Les annales de la science renferment un très-grand nombre d'exemples d'atrophie des nerfs optiques à la suite de la perte de la vue d'un seul côté. Les cas les plus nombreux sont ceux dans lesquels l'atrophie se trouve limitée à la partie du nerf qui est antérieure au chiasma. Mais on a vu aussi cette atrophie se propager d'avant en arrière jusqu'aux corps genouillés, et suivre alors, tantôt la bandelette optique du même côté, tantôt celle du côté opposé, et tantôt enfin ces deux bandelettes à la fois. L'anatomie nous fournit l'explication de toutes ces différences : l'atrophie à son début, et même longtemps après qu'elle a débuté, n'atteint pas d'une manière toujours égale les deux ordres de fibres qui forment les nerfs optiques : porte-t-elle plus spécialement sur les fibres externes, elle semblera se propager du même côté en arrière du chiasma ; porte-t-elle sur les fibres internes, elle paraîtra au contraire se propager du côté opposé ; intéresse-t-elle également les deux espèces de fibres, elle se manifestera des deux côtés à la fois. C'est donc à tort que Vésale, Riolan, Santorini, Meckel, etc., en voyant l'atrophie se propager du même côté en arrière du chiasma, avaient conclu de

ces faits au non-entrecroisement des nerfs optiques; c'est à tort aussi que Michaëlis, Sœmmering, Caldani, en voyant cette même atrophie se propager du côté opposé, ont conclu à une décussation complète.

C. *Trajets, rapports, terminaison des nerfs optiques.*

a. **Trajet.** — Après s'être partiellement entre-croisés au niveau de leur commissure, ces nerfs, jusque-là un peu aplatis, prennent une forme régulièrement cylindrique et se séparent à angle obtus en se portant, l'un à droite, l'autre à gauche, vers les trous optiques, qu'ils traversent pour pénétrer dans l'orbite. Arrivés dans cette cavité, ils s'inclinent un peu en dedans, de manière à former avec leur direction primitive un coude peu prononcé dont la convexité regarde en dehors; puis se dirigent d'arrière en avant vers les globes oculaires, dans lesquels ils pénètrent par leur partie postérieure, inférieure et interne.

Dans le trajet qu'ils parcourent de leur origine à leur terminaison, les nerfs optiques suivent donc trois directions différentes : une direction curviligne et convergente jusqu'au chiasma; une direction rectiligne et divergente depuis le chiasma jusqu'au sommet de la cavité orbitaire; et enfin une direction rectiligne et presque parallèle dans les orbites. Chacune de ces parties présente des rapports différents.

b. **Rapports.** — La *portion postérieure au chiasma* répond : par sa face interne ou concave, à la couche optique et au pédoncule cérébral de son côté; et par sa face externe ou convexe, d'abord au plexus choroïde des ventricules latéraux, puis à la circonvolution de l'hippocampe. Elle est recouverte en arrière par la membrane ventriculaire, et en avant par un prolongement extrêmement mince de la pie-mère.

La *portion étendue du chiasma au sommet de l'orbite* correspond à la gouttière optique; au trou optique, dans lequel elle s'engage avec l'artère ophthalmique placé à son côté inférieur et externe, et, à son entrée dans l'orbite, à l'insertion des quatre muscles droits. — Elle reçoit de la pie-mère une gaîne mince et résistante qui provient en partie de la membrane étalée sur les racines grises, en partie de celle qui recouvre le corps cendré.—Le feuillet viscéral de l'arachnoïde lui fournit une seconde enveloppe qui l'accompagne dans le trou optique jusqu'à l'insertion des muscles droits, où elle se réfléchit pour se continuer avec le feuillet pariétal. Au niveau de cette réflexion finit le canal fibreux que la dure-mère envoie dans les trous optiques comme dans tous les autres trous de la base du crâne. Il finit en se continuant avec le périoste orbitaire, mais ne se prolonge nullement, ainsi que l'avancent plusieurs auteurs, jusqu'au globe de l'œil, pour former la gaîne externe des nerfs optiques : cette gaîne est constituée par une sorte de ligament qui s'étend du pourtour du trou optique à la sclérotique, et qui offre une structure très-différente de celle de la dure-mère.

La *portion orbitaire* est entourée par une masse cellulo-adipeuse qui la sépare des quatre muscles droits. En haut, le nerf nasal la croise obliquement; en dehors elle répond au ganglion ophthalmique et aux nerfs ciliaires, qui plus loin l'entourent complétement.

c. **Terminaison.** — Parvenu au globe de l'œil, chacun de ces nerfs traverse la sclérotique, puis la choroïde, et s'épanouit en une membrane hémisphérique dont la concavité se dirige en avant : cette membrane constitue la *rétine*. Elle sera décrite avec l'appareil de la vision, dont elle fait partie. Ici je dirai seulement :

1° Qu'à son entrée dans le globe oculaire, le nerf optique présente un étranglement assez prononcé;

2° Qu'au niveau de son passage à travers la sclérotique, on observe une membrane mince, et résistante, qui rappelle l'aspect d'un petit crible;

3° Que ses divers filaments se tamisent à travers les pertuis de ce crible, à peu près comme nous avons vu les filaments partis du bulbe olfactif se tamiser à travers les trous de la lame criblée de l'ethmoïde;

4° Qu'arrivé dans la cavité de l'œil, le nerf optique se termine, non par une saillie improprement appelée papille, mais par un plan circulaire légèrement concave ;

5° Que du pourtour de ce plan partent, en rayonnant d'avant en arrière, les fibres, qui contribuent à former la rétine.

D. *Structure des nerfs optiques.*

Cette structure n'est pas la même pour les trois portions des nerfs visuels. La portion postérieure, ou bandelette des nerfs optiques, se compose de tubes nerveux juxtaposés se continuant à leur origine avec les cellules des tubercules quadrijumeaux. — La portion moyenne est formée de tubes semblables reliés entre eux par une gaîne névrilématique.

La troisième portion, ou portion orbitaire, est la plus compliquée. Elle diffère très-notablement de celle de tous les autres nerfs. Sa structure comprend : une enveloppe externe ou superficielle, de nature fibreuse, qui s'étend du trou optique au globe de l'œil ; une enveloppe interne ou profonde, offrant la disposition du névrilème ; et enfin des *nervi nervorum* en très-grand nombre et des vaisseaux sanguins.

a. **Enveloppe superficielle.** — Elle est très-épaisse et très-résistante, de couleur blanche. — Un tissu cellulaire extrêmement lâche unit sa face externe aux parties environnantes. Sa face interne, lisse, adhère à la tunique sous-jacente, comme deux plaques de marbre parfaitement polies adhèrent l'une à l'autre. — Son extrémité postérieure s'attache au pourtour du trou optique. L'antérieure se continue avec la sclérotique.

Cette enveloppe est formée essentiellement de fibres lamineuses groupées en faisceaux qui n'affectent aucune direction déterminée. Au tissu lamineux

ou conjonctif se mêlent un très-grand nombre de fibres élastiques. Dans la trame aréolaire, constituée par les deux ordres de fibres, cheminent des artérioles qui viennent des artères ciliaires courtes et qui toutes sont encore munies de leur tunique musculaire dans les couches les plus superficielles de l'enveloppe ; mais, après s'être divisées et anastomosées deux ou trois fois, elles passent à l'état de simples capillaires. Chacune d'elles est accompagnée d'une et quelquefois deux veinules.

La gaîne superficielle des nerfs optiques est extrêmement riche en nervi nervorum. Aucun autre tronc nerveux ne peut leur être comparé sous ce rapport. Tous les filets nerveux qu'elle reçoit tirent leur origine des nerfs ciliaires. On les rencontre en grand nombre, surtout dans les couches externes de la gaîne ; en s'avançant dans son épaisseur, ils se divisent et deviennent si déliés, qu'ils ne se composent plus que de deux ou trois tubes. Ces nervi nervorum suivent en général le trajet des vaisseaux sanguins, mais s'en écartent souvent, et en sont parfois entièrement indépendants. Chemin faisant, ils s'unissent par de nombreuses divisions qu'ils s'envoient réciproquement ; de là un plexus à mailles irrégulières, beaucoup plus apparent que dans les autres nerfs.

En résumé, la gaîne externe des nerfs optiques est surtout remarquable par sa grande épaisseur et sa résistance, par la multiplicité des fibres élastiques qu'elle renferme et des ramuscules nerveux qu'elle reçoit. C'est bien à tort, par conséquent, qu'elle a été considérée comme un prolongement de la dure-mère crânienne, formant un trait d'union entre cette membrane et la sclérotique, c'est-à-dire comme participant par sa texture intime de l'une et de l'autre. Elle diffère de toutes deux, en effet, soit par sa vascularité, soit par l'abondance de ses fibres élastiques et de ses nervi nervorum. L'analyse anatomique, loin de confirmer l'analogie qu'avaient cru entrevoir un si grand nombre d'auteurs, atteste au contraire que cette enveloppe se distingue des deux membranes avec lesquelles elle se continue par des caractères qui lui sont propres. Elle joue le rôle d'un ligament surajouté au véritable névrilème que représente la gaîne sous-jacente ; sa destination est de rattacher le globe de l'œil au sommet de l'orbite.

b. **Enveloppe profonde ou interne.** — Elle se continue en arrière avec la pie-mère, c'est-à-dire avec la gaîne qui recouvre la portion intra-crânienne des nerfs optiques. En avant, elle pénètre dans l'orifice, ou plutôt dans le canal très-court que lui présente la sclérotique et se termine en se continuant avec l'extrémité antérieure de celui-ci.

Cette seconde enveloppe est surtout caractérisée par les cloisons qui partent de sa face adhérente, lesquelles, en s'unissant par leurs bords partagent sa cavité en une multitude de canaux longitudinaux et parallèles, d'un diamètre à peu près égal : d'où l'aspect en moelle de jonc que présentent les nerfs optiques lorsqu'on les coupe transversalement. Une tranche

de ceux-ci, réduite à ses éléments fibreux, prend l'aspect d'un petit crible. La lame criblée que présente l'orifice postérieur de la sclérotique est une dépendance de leur gaîne profonde : c'est la tranche terminale de leur névrilème.

Comme la précédente, cette gaîne est de nature fibreuse et très-résistante. Mais elle en diffère par sa minceur, par la rareté de ses fibres élastiques et la ténuité de ses vaisseaux sanguins.

A ces vaisseaux nés des artères ciliaires courtes viennent s'en joindre d'autres qui émanent de l'artère centrale de la rétine. En s'anastomosant, ils donnent naissance à un réseau capillaire très-riche, situé dans les parois des canaux névrilématiques.

Les nervi nervorum, si développés et si multipliés dans la gaîne externe, font totalement défaut dans la gaîne interne et ses prolongements.

E. *Usages des nerfs optiques.*

Les objets extérieurs viennent se peindre sur la rétine, et leur image est transmise à l'encéphale par le nerf optique. Ce nerf préside donc à la vision. Nul autre nerf ne peut le suppléer dans cette fonction.

Une semblable destination suppose une sensibilité exquise. Longtemps on a pensé que la moindre irritation mécanique ou galvanique, soit de la rétine, soit du nerf optique, devait avoir pour conséquence immédiate un ébranlement douloureux de tout l'organisme. Il n'en est rien cependant ; on peut sur un animal vivant pincer, cautériser, couper, détruire de toutes les manières le nerf optique sans éveiller aucun sentiment de douleur. Il en est de même chez l'homme. M. Magendie, opérant une femme de la cataracte, ne craignit pas de diriger son aiguille vers le fond de l'œil et de piquer cinq ou six fois la rétine en divers points ; la malade ne manifesta aucune douleur. Sur un homme qui se présenta à lui un peu plus tard pour subir la même opération, le même expérimentateur, usant de la même témérité, piqua également la rétine à différentes reprises, et cette fois encore aucune sensation douloureuse ne vint révéler au patient les coupables tentatives dont il était l'objet. — Avec un grand nombre de chirurgiens j'ai pu m'assurer, en pratiquant l'ablation du globe de l'œil, de la complète insensibilité des nerfs optiques.

Ces nerfs ne sont donc sensibles qu'à un seul excitant, la lumière. Lorsqu'on les divise, les pique, les comprime ou les irrite d'une manière quelconque, on n'éveille d'autres sensations que des sensations lumineuses. Il en est de même dans l'état de maladie : certains malades affectés d'inflammation de la rétine se plaignent de voir des étincelles, des corps lumineux, et parfois des flots de lumière, alors même qu'ils sont entourés de l'obscurité la plus complète.

Les mouvements de l'iris sont en partie subordonnés à l'intégrité de la

rétine et du nerf optique. A la suite des affections qui amènent la désor nisation de cette membrane ou du tronc nerveux dont elle dépend, la pille se dilate et reste dilatée. Si l'œil sain se trouve soustrait à l'influe des rayons lumineux, vainement alors présente-t-on à l'œil malade un o vivement éclairé : l'impression de la lumière n'étant plus transmise au c veau, et cet organe, dont l'intervention n'est plus sollicitée, cessant de r gir sur l'iris, celui-ci cesse de se contracter, bien qu'il ait conservé toute contractilité. Pour constater que l'iris est en effet contractile, il suffit rendre à la lumière l'œil qui en a été privé; on voit alors les deux pupil se contracter simultanément; elles se contractent sous l'influence d'u action réflexe : l'impression faite sur la rétine saine est transmise au c veau, qui réagit sur les iris par les nerfs de la troisième paire, les ga glions ophthalmiques et les nerfs ciliaires.

§ 3. — Troisième paire, ou nerfs moteurs oculaires communs.

Préparation. — La troisième paire fait partie des nerfs de l'orbite, parmi l quels on compte, indépendamment de celle-ci, la seconde, la quatrième, sixième paire, et une branche importante de la cinquième. Tous ces nerfs d vent être compris dans une même préparation qu'on exécutera d'après les règ suivantes :

1° Inciser sur la ligne médiane, de la racine du nez à la protubérance c cipitale externe les parties molles épicrâniennes, les séparer de la voûte crâne, les rabattre de chaque côté; briser circulairement la boîte osseuse, viser la dure-mère, et enlever l'encéphale avec les précautions que nous avo fait connaître.

2° Briser la voûte de l'orbite du centre à la circonférence, à l'aide d'un cise et du marteau, en conservant le périoste, et détacher ensuite l'arcade orbitai par deux traits de scie.

3° Inciser, puis écarter ce périoste avec attention, afin de découvrir sans l intéresser les rameaux lacrymal et frontal de la branche ophthalmique, et le n pathétique, qui se trouvent immédiatement au-dessous.

4° Préparer ensuite la branche supérieure du moteur oculaire commun c vient se rendre au droit supérieur de l'œil et à l'élévateur de la paupière.

5° Procéder à la recherche du ganglion ophthalmique qu'on trouvera au c externe du tiers postérieur de la portion orbitaire du nerf optique.

6° Isoler le rameau nasal de la branche ophthalmique de Willis, en c servant le filet qu'il envoie au ganglion ophthalmique et les nerfs ciliai directs qu'il fournit.

7° Disséquer les trois divisions de la branche inférieure du moteur ocula commun en ménageant le filet gros et court que le rameau du petit oblique voie au ganglion ophthalmique.

8° Découvrir la partie terminale du nerf moteur oculaire externe, ainsi que rameau orbitaire du maxillaire supérieur.

9° Enfin suivre dans l'épaisseur de la paroi externe du sinus caverneux les ne de la troisième, de la quatrième, de la sixième paire, ainsi que la branche ophth mique de la cinquième, en conservant les rapports et les anastomoses de tous troncs nerveux.

Pour cette préparation, il importe au plus haut point de choisir un adulte ou un vieillard extrêmement maigre, afin de ne pas être exposé à diviser quelques rameaux nerveux en enlevant la masse cellulo-adipeuse qui sert de coussinet au globe de l'œil.

A. **Origine apparente.** — Les nerfs moteurs oculaires communs naissent dans l'espace interpédonculaire, sur le côté interne des pédoncules cérébraux, au-dessus de la protubérance, en arrière des tubercules mamillaires. Ils sont constitués à leur point d'émergence par un assez grand nombre de radicules qui s'étendent, en divergeant, des troncs nerveux vers leur surface d'implantation. Ces radicules peuvent être distinguées en *internes*, *moyennes* et *externes*. (Fig. 535.)

Les *radicules internes* les plus superficielles s'entre-croiseraient avec celles du côté opposé, selon MM. Vulpian et Philipeaux (1). Je dois avouer que dans les études auxquelles nous nous sommes livrés M. Duval et moi, nous avons toujours vainement cherché ces fibres entre-croisées. Toutes les radicules internes sont d'abord parallèles à celles du côté opposé; en poursuivant leur trajet ascendant elles se rapprochent de celles-ci, mais en restant cependant très-distinctes; ces radicules se prolongent jusqu'à la paroi inférieure de l'aqueduc de Sylvius.

Les *radicules moyennes* traversent la substance noire de Sœmmering pour monter ensuite, comme les précédentes, vers l'aqueduc de Sylvius.

Les *radicules externes* traversent successivement la portion motrice des pyramides antérieures et la substance noire; elles répondent ensuite à la portion sensitive de ces mêmes pyramides, puis poursuivent leur marche ascendante en suivant la direction des fibres moyennes.

Considérés dans leur ensemble, tous ces filets radiculaires peuvent être comparés, avec M. Vulpian, à un cône qui embrasserait dans son contour la substance noire de Sœmmering. D'abord divergents, ils deviennent parallèles, puis convergent dans la dernière partie de leur trajet et se terminent dans un très-petit noyau de substance grise.

B. **Origine réelle.** — Le noyau gris auquel aboutissent tous les filets radiculaires des nerfs moteurs oculaires communs se trouve situé immédiatement au-dessus du sillon médian de la paroi inférieure du quatrième ventricule, à l'entrée de l'aqueduc de Sylvius, sur sa paroi inférieure. Ces filets sont remarquables par leur nombre et leur volume. (Fig. 536.)

C. **Trajet et rapports.** — A leur point de départ, les nerfs moteurs oculaires communs présentent une forme aplatie. Mais bientôt leurs racines se rapprochent pour former un cordon régulièrement arrondi qui se dirige obliquement en haut, en dehors et en avant. Parvenus sur les côtés des apophyses clinoïdes postérieures, ils s'engagent dans l'épaisseur de la paroi externe du sinus caverneux, se portent en bas et en avant vers la par-

(1) Vulpian, *Essai sur l'origine des nerfs crâniens*, thèse, p. 10.

tie la plus large de la fente sphénoïdale, traversent le tendon du muscle droit externe, et pénètrent dans l'orbite, où ils se distribuent aux muscles soumis à leur influence.

Dans le trajet qu'ils parcourent des pédoncules cérébraux aux apophyses clinoïdes postérieures, les nerfs moteurs oculaires communs occupent le réservoir central du liquide sous-arachnoïdien. Les artères cérébrale postérieure et cérébelleuse supérieure correspondent à leur origine. Plus loin ils deviennent sous-jacents à la bandelette des nerfs optiques. Au voisinage des apophyses clinoïdes, l'arachnoïde viscérale les entoure et les accompagne à une profondeur de 3 ou 4 millimètres dans le canal que leur fournit la dure-mère.

Dans la paroi externe du sinus caverneux, ces nerfs sont en rapport : en dedans, avec l'artère carotide interne, en dehors, avec le pathétique et la branche ophthalmique de Willis qui se portent en haut et en avant, et qui les croisent, par conséquent, à angle aigu ; en bas, avec le moteur oculaire externe, qui en est d'abord séparé par un espace angulaire.

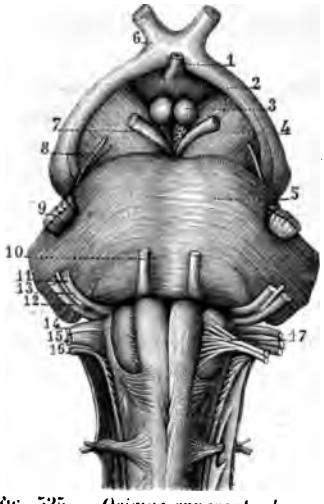

Fig. 535.— *Origine apparente des nerfs de la troisième paire* (*).

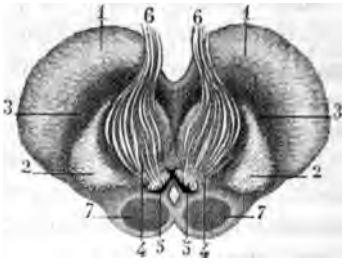

Fig. 536. — *Origine réelle de ces nerfs* (*).

Fig. 535. — Tige pituitaire. — 2. Corps cendré. — 3. Tubercules mamillaires. — 4. [illegible] doncule cérébral. — 5. Protubérance annulaire. — 6. Les nerfs optiques contournant [illegible] pédoncules cérébraux et s'entre-croisant sur la ligne médiane pour former le chiasma. — 7.—Nerf moteur oculaire commun.— 8. Nerf pathétique. — 9. Nerf trijumeau. — 10. [illegible] moteur oculaire externe. — 11. Nerf facial. — 12. Nerf auditif. — 13. Nerf de Wrisbe[illegible] — 14. Nerf glosso-pharyngien. — 15. Nerf pneumogastrique. — 16. Nerf spinal. — 17. [illegible] grand hypoglosse.

Fig. 536. — *Coupe des pédoncules cérébraux au niveau de l'origine des nerfs mote[illegible] oculaires communs.* — 1, 1. Portion motrice des pyramides. — 2, 2. Leur portion s[illegible]sitive. — 3, 3. Locus niger. — 4, 4. Filets radiculaires des nerfs moteurs oculai[illegible] communs. — 5, 5. Leur noyau d'origine. — 6, 6. Tronc formé par la réunion de [illegible] filets. — 7, 7. Coupe des tubercules quadrijumeaux.

D. **Anastomoses.** — Vers le tiers antérieur de la paroi externe du même sinus, le nerf moteur oculaire commun reçoit :

1° Un ou plusieurs filets extrêmement grêles, venus des rameaux carotidiens du grand sympathique ;

2° Un filet plus apparent, émané de la branche ophthalmique de Willis.

E. **Distribution.** — En entrant dans l'orbite, ces nerfs se divisent en deux branches, une supérieure ou ascendante, beaucoup plus petite, et une inférieure qui continue le tronc principal.

La *branche supérieure*, d'abord située en dehors du nerf optique, se place bientôt au-dessus de ce nerf, croise le rameau nasal de la branche ophthalmique de Willis, puis, continuant à se porter en haut et en avant, pénètre dans le muscle droit supérieur. Un rameau détaché de sa partie moyenne longe le bord externe du muscle précédent, et quelquefois le traverse pour aller se terminer dans l'élévateur de la paupière supérieure.

La *branche inférieure* se porte directement en avant, et, après un trajet de quelques millimètres, se partage en trois rameaux :

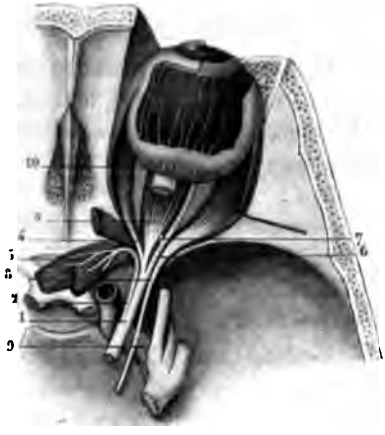

Fig. 537. — *Distribution des nerfs moteurs oculaires communs* (d'après Hirschfeld).

Fig. 537. — 1. Tronc du nerf de la troisième paire, ou moteur oculaire commun. — 2. Branche supérieure de ce nerf. — 3. Filets que cette branche fournit aux muscles droit supérieur et élévateur de la paupière. — 4. Rameau que la branche inférieure du même tronc donne au muscle droit interne. — 5. Rameau partant de cette branche pour aller s'épanouir dans le muscle droit inférieur. — 6. Rameau du petit oblique. — 7. Filet gros et court du ganglion ophthalmique, coupé à son entrée dans ce ganglion. — 8. Nerf de la sixième paire, ou moteur oculaire externe, dont les divisions terminales s'épanouissent dans le muscle droit externe ou abducteur de la pupille. — 9. Filets anastomotiques unissant le nerf moteur oculaire externe au rameau carotidien du grand sympathique. — 10. Nerfs ciliaires traversant la sclérotique, cheminant ensuite entre cette membrane et la choroïde pour se rendre d'une part dans le muscle ciliaire et l'iris, de l'autre dans la conjonctive et la cornée transparente.

Un *rameau interne*, qui s'épanouit en pinceau dans la partie moyenne du muscle adducteur de la pupille ;

Un *rameau inférieur*, très-court, dont les filaments étalés en éventail pénètrent dans le muscle abaisseur de la pupille ;

Un *rameau externe*, beaucoup plus long, qui se porte directement en avant vers le petit oblique, auquel il est destiné, et dans lequel il pénètre sous une incidence presque perpendiculaire à sa direction. — A une petite distance de son point de départ, ce rameau fournit un filet court et assez volumineux qui se rend à l'angle postérieur et inférieur du ganglion ophthalmique, dont il constitue la *racine motrice*.

Chacun de ces rameaux est remarquable par le grand nombre de filets qu'il fournit à son extrémité terminale. Les muscles moteurs du globe de l'œil sont les plus riches en tubes nerveux.

En résumé, les nerfs moteurs oculaires communs, après s'être anastomosés avec le grand sympathique et la branche ophthalmique de la cinquième paire se distribuent à cinq muscles : l'élévateur de la paupière, le droit supérieur, le droit interne, le droit inférieur et le petit oblique. Ils fournissent en outre la racine motrice du ganglion ophthalmique, qui tient sous sa dépendance le muscle ciliaire et la constricteur de la pupille.

F. **Usages.** — Lorsque le nerf moteur oculaire commun est divisé chez un animal, ou lorsqu'il est comprimé, altéré, détruit, en un mot complétement paralysé chez l'homme, on observe du côté correspondant :

1° La chute de la paupière supérieure ;

2° Un strabisme externe ;

3° L'abolition des mouvements alternatifs de rotation du globe oculaire autour de son axe antéro-postérieur ;

4° La dilatation et l'immobilité de la pupille ;

5° La diplopie ou formation d'une double image.

Le *prolapsus* de la paupière reconnaît pour cause la paralysie du muscle releveur. Elle est alors lisse, mobile, nullement tendue, en sorte qu'on peut la relever avec la plus extrême facilité.

Le *strabisme externe* s'explique par le défaut d'action du muscle droit interne, et la persistance de celle du muscle droit externe, qui, animé par le nerf de la sixième paire, entraîne la pupille de son côté.

L'*abolition des mouvements de rotation alternative du globe oculaire autour de son axe antéro-postérieur* dépend de l'inertie du muscle petit oblique, c'est-à-dire de l'influence sans contre-poids du grand oblique qui imprime au globe de l'œil un mouvement de rotation en haut et en dedans et le fixe d'une manière permanente dans cette position. Pour constater une semblable lésion chez un malade affecté de la paralysie de la troisième paire, il faut lui faire porter la tête alternativement vers l'une et l'autre épaule, en même temps qu'il regarde fixement un objet placé à une cer-

distance, et observer, pendant ces oscillations, les mouvements des yeux; on pourra alors constater : 1° que l'œil sain tourne sur son axe en sens inverse des mouvements de la tête ; 2° que l'œil affecté se meut aussi en sens inverse de la tête lorsqu'elle s'incline de son côté, et qu'il suit au contraire son mouvement lorsque celle-ci s'incline du côté opposé.

La *dilatation* et l'*immobilité de la pupille* résultent de la paralysie de la racine motrice du ganglion ophthalmique et des nerfs ciliaires qui tiennent sous leur dépendance le sphincter de cet orifice. — A la suite de la compression, de l'altération ou de la section du nerf optique, on voit aussi l'ouverture pupillaire se dilater et rester immobile; mais sa dilatation et son immobilité tiennent alors à un défaut de stimulus et non à l'impuissance ou à la paralysie de son constricteur; aussi, lorsqu'on approche une bougie de l'œil sain, le cerveau étant stimulé et stimulant à son tour les deux iris, on remarque que les pupilles se contractent simultanément. Il n'en est pas ainsi dans les paralysies de la troisième paire : quelque vive que soit la lumière dirigée sur les deux yeux à la fois, la dilatation et l'immobilité de la pupille persistent du côté paralysé.

La *diplopie* est l'effet de la déviation de la pupille et de son immobilisation. Il y a deux images, parce que celles-ci tombent sur des parties rétiniennes qui ne se correspondent plus. — Pour expliquer la vue simple avec les deux yeux, on admet avec Müller que chaque rétine est formée de particules groupées dans un ordre déterminé, et que ces particules se correspondent une à une, d'un œil à l'autre. L'observation démontre que lorsque les deux images de l'objet regardé tombent sur des points qui se correspondent, ou *points identiques*, elles se superposent dans l'encéphale; la vision avec les deux yeux est alors simple. Si, au contraire, elles reposent sur des points qui ne se correspondent pas, ou *non identiques*, la superposition n'a plus lieu, et la vision est double. La moitié supérieure de l'une des rétines est identique avec la moitié supérieure de l'autre; il en est de même pour leur moitié inférieure. La moitié externe d'un côté est identique avec la moitié interne du côté opposé, et réciproquement. Les points identiques des rétines, en un mot, sont situés du même côté du centre de la cavité de ces membranes. Cette théorie admise, il est facile d'en faire l'application : dans la paralysie de la troisième paire, l'une des pupilles étant entraînée en dehors et restant immobilisée dans cette position, les deux images tombent sur des parties qui ne sont plus identiques: elles s'écartent en s'éloignant d'autant plus, que le défaut de correspondance des points identiques est plus prononcé.

La situation relative et la direction des deux images ont été très-bien déterminées par M. Vulpian et M. Françès. Le malade regardant un objet vertical, celle de l'œil sain est verticale et située à droite de l'œil dévié, si la déviation porte sur l'œil droit, à gauche si elle porte sur l'œil

gauche. Celle de l'œil dévié serait également verticale si le muscle droit interne était seul paralysé, c'est-à-dire si le globe de l'œil n'avait subi qu'une seule déviation. Mais le petit oblique étant paralysé aussi, le globe oculaire, en même temps qu'il tourne sur son axe vertical de dedans en dehors, tourne en outre sur son axe antéro-postérieur de dehors en dedans et de bas en haut, sous l'influence du grand oblique. Il y a donc, en réalité, un double déplacement des points identiques et une double diplopie. Le déplacement par rotation autour du diamètre antéro-postérieur a pour effet d'incliner l'image de l'œil dévié en bas et en dedans. Dans la paralysie de la troisième paire, l'une des deux images est donc toujours oblique. Si la paralysie est à droite, l'image oblique se dirige en bas et à gauche ; si elle occupe le côté gauche, elle se dirige en bas et à droite.

§ 4. — Quatrième paire, ou nerfs pathétiques.

Les nerfs pathétiques sont les plus grêles de tous les nerfs encéphaliques ; ce sont ceux aussi qui parcourent le trajet le plus étendu.

A. **Origine apparente.** — Ces nerfs naissent de la face supérieure de l'isthme de l'encéphale, à 1 millimètre en arrière des tubercules quadrijumeaux, à 2 millimètres de la petite colonne qui descend de ces tubercules sur la valvule de Vieussens. Ils se présentent sous l'aspect de deux petits tractus de couleur blanche, transversalement dirigés. De chacun de ces tractus partent quatre ou cinq radicules qui pénètrent et qui semblent se perdre dans le pédoncule cérébelleux supérieur. (Fig. 538.)

B. **Origine réelle.** — Ces radicules, qu'on regardait autrefois comme provenant pour la plupart des pédoncules cérébelleux, le traversent pour se rendre dans un noyau de substance grise, situé sur les parties antéro-latérales de l'aqueduc de Sylvius, à l'entrée de cet aqueduc, c'est-à-dire au niveau de l'orifice par lequel il communique avec le quatrième ventricule. Ce noyau nous est déjà connu : c'est celui qui donne naissance au nerf moteur oculaire commun. Né de ce noyau commun, à la troisième et à la quatrième paire, le nerf pathétique se porte en haut et en dedans, traverse la pédoncule cérébelleux supérieur, s'entre-croise avec celui du côté opposé, et apparaît ensuite sur la face supérieure de l'isthme.

C. **Trajet et rapports.** — Les nerfs pathétiques se dirigent d'abord en dehors, en avant et en bas pour contourner les parties latérales de la protubérance et le pédoncule cérébral correspondant. Parvenus au-dessous de ces pédoncules, ils se portent directement en avant, vers le repli de la dure-mère, qui s'étend du sommet du rocher à la lame quadrilatère du sphénoïde et traversent ce repli au niveau de sa partie moyenne. Ils parcourent ensuite la paroi externe du sinus caverneux dans toute sa lon-

gueur, en suivant une direction ascendante, pénètrent dans l'orbite par la partie interne de la fente sphénoïdale, puis s'inclinent en dedans pour se rendre au muscle grand oblique. (Fig. 539.)

Dans ce long trajet ils se trouvent situés : depuis leur origine jusqu'au sommet du rocher, entre le feuillet viscéral de l'arachnoïde et la pie-mère; depuis le sommet du rocher jusqu'à la fente sphénoïdale, dans l'épaisseur de la paroi externe du sinus caverneux ; depuis leur entrée dans l'orbite jusqu'à leur terminaison, au-dessous du périoste orbitaire.

Autour de la protubérance, les nerfs pathétiques sont accompagnés par l'artère cérébelleuse supérieure.

Au-dessous des pédoncules cérébraux et de la bandelette des nerfs optiques, ils se placent entre le tronc de la troisième paire, qui répond à leur côté interne, et celui de la cinquième, dont ils sont plus rapprochés.

Dans l'épaisseur de la paroi externe du sinus caverneux, les nerfs de

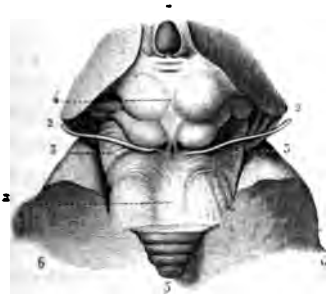

Fig. 538. — *Origine du nerf pathétique* (d'après Hirschfeld).

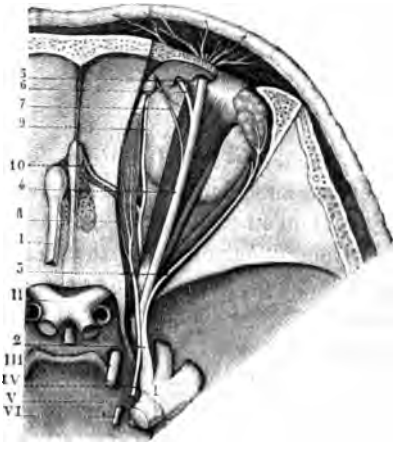

Fig. 539. — *Terminaison de ce nerf* (d'après Hirschfeld).

Fig. 538. — 1. Valvule de Vieussens. — 2, 2. Nerfs pathétiques émergeant de la face supérieure de l'isthme de l'encéphale, à 1 millimètre en arrière des tubercules quadrijumeaux, à 2 millimètres en dehors de la colonne de la valvule de Vieussens. — 3, 3. Faisceaux triangulaires de l'isthme, dont les fibres postérieures affectent une direction rétrograde. — 4. Tubercules quadrijumeaux. — 5. Extrémité antérieure du vermis supérieur renversé en arrière pour laisser voir la valvule de Vieussens. — 6, 6. Coupe des pédoncules cérébelleux moyens. — 7. Glande pinéale renversée en avant.

Fig. 539. — I. Première paire. — II. Deuxième paire. — III. Troisième paire. — IV. Quatrième paire, ou nerf pathétique, longeant la branche opthalmique de Willis, et allant se terminer dans le muscle grand oblique de l'œil. — V. Cinquième paire. — VI. Sixième paire. — 1. Ganglion de Gasser. — 2. Branche ophthalmique de Willis. — 3. Rameau lacrymal de cette branche. — 4. Son rameau frontal. — 5. Frontal externe. — 6. Frontal interne. — 7. Nerf trochléaire. — 8. Rameau nasal de la branche ophthalmique. — 9. Nasal externe. — 10. Nasal interne.

la quatrième paire marchent parallèlement à la branche ophthalmique de Willis, au-dessus de laquelle ils sont situés, et croisent à angle aigu le moteur oculaire commun, qui occupe leur côté interne.

D. **Anastomoses et terminaison.** — Au niveau du sinus caverneux, le nerf pathétique reçoit de la branche ophthalmique plusieurs filets de communication qui s'appliquent aux fibres dont il se compose, et qui, pour la plupart, s'en séparent à une petite distance. Le premier rameau qui se détache du tronc est destiné à la tente du cervelet. Le second se joint au nerf lacrymal, qui naît ainsi, dans quelques circonstances, par une double racine. — Mais ces rameaux ne sauraient être considérés comme une dépendance du nerf pathétique auquel ils se trouvent seulement accolés sur une courte partie de son trajet : ils ont pour point de départ véritable la cinquième paire.

Parvenu dans l'orbite, le nerf pathétique croise d'abord la branche supérieure du moteur oculaire commun, ainsi que les muscles droit supérieur et élévateur de la paupière. Il se sépare alors de la branche ophthalmique, ou plutôt du rameau frontal de cette branche, puis s'épanouit en un pinceau de filaments qui pénètrent dans le muscle grand oblique par son bord supérieur. (Fig. 539.)

E. **Usages.** — MM. J. Guérin, Szokalski, Hueck, Hélie, ont fait remarquer que lorsqu'on incline alternativement la tête à droite et à gauche pendant qu'on regarde fixement un objet quelconque, les globes oculaires décrivent autour de leur axe antéro-postérieur un mouvement de rotation inverse qui a pour effet de conserver entre l'objet d'où partent les rayons lumineux et les deux rétines un rapport constant.

Dans ce mouvement rotatoire, le grand oblique, d'un côté, a pour congénère le petit oblique du côté opposé : lorsque la tête se penche sur l'épaule droite, l'œil droit tourne autour de son axe de dehors en dedans et de bas en haut, sous l'influence de l'oblique supérieur, tandis que l'œil gauche tourne sur lui même de dedans en dehors et de haut en bas, sous l'influence de l'oblique inférieur; lorsque la tête s'incline sur l'épaule gauche, un mouvement inverse se passe dans les deux yeux.

Cette rotation simultanée des deux globes oculaires autour de leur diamètre antéro-postérieur pendant que nous inclinons la tête de l'un ou de l'autre côté est nécessaire pour l'unité de perception des images visuelles. Si l'un des yeux reste immobile pendant que l'autre tourne autour de son axe, l'image sera dédoublée. S'agit-il, par exemple, d'un barreau verticalement dirigé, l'image de l'œil sain sera verticale, celle du côté paralysé sera oblique. Le barreau est-il horizontal, l'une des images sera horizontale, l'autre oblique aussi. Le barreau est-il oblique, les deux images le seront également, mais l'une plus que l'autre; dans tous les cas, elles se croiseront au niveau de leur partie centrale.

L'occasion de constater ces divers phénomènes se présente très-rarement, parce que la paralysie isolée des nerfs de la quatrième paire ne peut se produire que sous l'influence de causes tout à fait exceptionnelles. C'est ordinairement à la suite de tumeurs intra-orbitaires qu'on voit les muscles de l'œil se paralyser ; mais ces tumeurs agissant alors d'une manière extrêmement inégale sur les différents nerfs qui pénètrent dans la cavité de l'orbite, on observe des paralysies multiples dont les résultats se mêlent et se compliquent, en sorte qu'il devient très-difficile de démêler les phénomènes propres à chacune d'elles.

Pour cette étude physiologique, les observations de paralysie isolée sont indispensables. La science, qui possède un grand nombre de faits semblables relatifs à la troisième paire, n'en possède que deux se rattachant à la quatrième : ils ont été recueillis par M. Szokalski. D'après ces faits, la paralysie du nerf pathétique serait en effet caractérisée :

1° Par l'impossibilité du mouvement de rotation de l'œil affecté autour du diamètre antéro-postérieur, lorsque le malade incline la tête de son côté.

2° Par une diplopie croisée, dans laquelle les deux images s'écartent quand on incline la tête du côté paralysé, pour se rapprocher au contraire au point de se confondre lorsqu'on ramène la tête du côté opposé.

3° Par une légère déviation de la pupille qui est portée en bas et en dehors.

§ 5. — Cinquième paire, ou nerfs trijumeaux.

La *cinquième paire, nerf trijumeau* de Winslow, *nerf trifacial* de Chaussier, naît par deux racines, l'une sensitive, l'autre motrice ; se renfle avant de sortir du crâne pour former un ganglion extrêmement remarquable, le *ganglion de Gasser ;* puis s'échappe de cette cavité par trois branches principales qui fournissent un grand nombre de divisions secondaires et à chacune desquelles se trouve aussi annexé un petit ganglion près de leur origine. Ce simple énoncé laisse entrevoir une distribution compliquée et des fonctions importantes. Entre tous les nerfs crâniens, il n'en est aucun en effet qui offre un volume aussi considérable, des ramifications aussi nombreuses et aussi difficiles à poursuivre, des usages aussi variés, des altérations aussi fréquentes.

A. **Origine apparente.** — Les deux racines du trijumeau émanent de la partie supérieure et externe de la protubérance annulaire, sur la limite qui sépare ce renflement des pédoncules cérébelleux moyens. Leur point d'émergence, quoique très-rapproché, est cependant bien distinct. — La racine sensitive, beaucoup plus considérable, émerge du sillon intermédiaire aux fibres supérieures et moyennes de la protubérance. — La racine

motrice, plus élevée et plus antérieure, part du faisceau des fibres sup rieures, de telle sorte qu'elle se trouve séparée de la précédente par u petit groupe de ces fibres. (Fig. 533.)

La *racine sensitive*, ou *grosse racine* appelée aussi *racine ganglionnai* présente à son point d'émergence une sorte d'étranglement. Lorsqu' l'arrache, ses fibres se déchirent à des hauteurs inégales, et à sa place observe alors un petit tubercule, assez analogue aux tubercules mam laires, mais plus petit et d'une consistance extrêmement molle. — l nombre des filets qui la composent varie de 25 à 30.

La *racine motrice*, ou *petit racine*, *racine non ganglionnaire*, n'off ni étranglement à sa sortie de la protubérance, ni une sorte de bulbe à s origine, lorsqu'on l'arrache. Ses filets, au nombre de six à huit, s'anast mosent aussi, mais moins fréquemment que ceux de la racine précédent

B. **Origine réelle.** — Elle diffère pour la grosse et la petite racine, q cependant émanent l'une et l'autre de la colonne grise centrale.

La grosse racine pénètre dans la protubérance et la parcourt de haut bas et d'avant en arrière. Parvenue sur les limites du bulbe rachidien, e s'engage dans son épaisseur, chemine alors entre le faisceau intermédia et le corps restiforme, dans la tête gélatineuse de la corne postérieure, elle se termine par un pinceau de filaments, ou plutôt dans laquelle e prend naissance par des radicules, d'abord rares et très-déliées, mais augmentent de volume et de nombre à mesure qu'elles s'élèvent, et se réunissent supérieurement en un seul faisceau.

La *petite racine*, *racine motrice*, *racine non ganglionnaire*, *nerf mo cateur*, traverse la protubérance d'avant en arrière et de haut en b pour se rendre dans un petit noyau de substance grise qui se tro situé comme celui du facial sur le prolongement des cornes antérieu de la colonne grise centrale. Ce noyau, de forme arrondie, se au-dessus et en dehors du noyau d'origine des nerfs moteurs oculai externes, en dedans de la grosse racine de la cinquième paire, à deux trois millimètres au-dessous du plancher du quatrième ventricule. Il reconnaissable surtout aux grosses cellules multipolaires qui contribu à le former. Sa situation et son existence même n'avaient pas encore bien clairement démontrées; les recherches que nous avons longtemps po suivies avec M. Duval nous ont permis d'en fixer exactement le siége et l rapports. Les filets qui en partent longent obliquement le côté interne de grosse racine, dont ils se rapprochent progressivement, et au-dessus laquelle leur tronc commun vient se placer à son point d'émergence.

C. **Trajet intra-crânien.** — Sorti de la protubérance, le nerf trijume se dirige obliquement en haut, en dehors et en avant, vers le sommet d rocher, sur lequel il rencontre une dépression convertie en orifice ovalai par la dure-mère. En pénétrant dans cette orifice, il s'aplatit, change d

direction pour se porter en bas et en avant, et se jette presque aussitôt dans le ganglion de Gasser.

Dans ce court trajet, les deux racines se trouvent accolées l'une à l'autre, mais non parallèles : la petite, d'abord supérieure à la grosse, la contourne et lui devient inférieure avant d'arriver à l'anneau fibreux de la dure-mère. Un prolongement du feuillet viscéral de l'arachnoïde les accompagne l'une et l'autre jusqu'au voisinage du ganglion de Gasser.

D. **Ganglion de Gasser**. *sa division en trois branches.* — Le ganglion de Gasser, ou *semi-lunaire*, présente la forme d'un croissant dont la concavité tournée en haut et en dedans reçoit la grosse racine du trijumeau. — Il occupe une fossette creusée sur la partie interne de la face antérieure du rocher. — Sa direction est un peu oblique, de telle sorte que l'une de ses faces regarde en avant et en dehors, l'autre en arrière et en dedans. Sa face antéro-externe répond à la dure-mère qui lui adhère d'une manière assez intime. Sa face postéro-interne est revêtue aussi par un mince feuillet de cette membrane qui tapisse la fossette sur laquelle il se trouve appliqué et le sépare de l'artère carotide interne, ainsi que du grand nerf pétreux. — En renversant en avant le ganglion semi-lunaire, on aperçoit sur sa face interne la petite racine qui a conservé son indépendance primitive et qui se dirige en bas, en avant et en dehors, vers le nerf maxillaire inférieur, auquel elle s'applique pour sortir de la cavité du crâne. — A cette même face on voit constamment aboutir un ou deux filets venus du rameau carotidien du grand sympathique.

La structure de ce ganglion est celle de tous les renflements du même genre. Il se compose essentiellement de fibres et de cellules nerveuses. Les cellules sont de trois ordres, unipolaires, bipolaires et multipolaires. Des premières et des dernières partent de nouveaux tubes qui nous rendent compte du volume relativement si considérable des trois branches du ganglion. — Les fibres nerveuses se groupent en fascicules de petit diamètre, mais très-multipliés, qui échangent de continuelles anastomoses. De celles-ci résulte un réseau inextricable qu'une macération de quelques jours permet facilement d'observer. Les cloisons dépendantes du névrilème étant très-minces, on peut suivre, à l'aide d'une simple dissection, les fascicules fibreux entrant et sortant, et reconnaître leur disposition plexiforme. — Du bord inférieur ou convexe du ganglion de Gasser émanent trois branches considérables (fig. 529, 13) :

1° Une branche supérieure, qui se porte vers l'orbite : c'est la *branche ophthalmique de Willis.*

2° Une branche moyenne, qui sort du crâne par le trou grand rond : c'est le *nerf maxillaire supérieur.*

3° Une branche inférieure, qui, associée à la petit racine du trijumeau, s'engage dans le trou ovale : c'est le *nerf maxillaire inférieur.*

I. — Branche ophthalmique de Willis.

Préparation. — La branche ophthalmique fait partie des nerfs de l'orbite dont la préparation a été indiquée d'une manière générale page 290. Mais comme cette préparation est surtout applicable aux nerfs moteurs, il ne sera pas inutile, pour la compléter, de faire connaître les règles qui s'appliquent plus spécialement à la préparation des rameaux orbitaires de la cinquième paire. Ces règles sont les suivantes :

1° Les parties molles épicrâniennes ayant été divisées d'avant en arrière sur la ligne médiane et rabattues de chaque côté, le crâne ayant été brisé circulairement, la dure-mère incisée, et l'encéphale extrait de sa cavité, attaquez la voûte de l'orbite à l'aide d'un ciseau et d'un maillet, en la morcelant du centre à la circonférence avec assez de ménagement pour laisser intact le périoste sous-jacent, ce qui est facile.

2° Isolez l'arcade orbitaire en respectant les rameaux nerveux qui la contournent, et divisez cette arcade à l'aide de deux traits de scie appliqués, l'un en dedans de l'apophyse orbitaire externe, l'autre en dehors de la poulie du grand oblique.

3° Cherchez le rameau lacrymal dans l'angle de réunion de la paroi supérieure avec la paroi externe de l'orbite ; isolez d'abord la partie moyenne de ce rameau, puis remontez de proche en proche jusqu'à son origine, en le séparant de la dure-mère à laquelle il est très-adhérent au niveau de la fente sphénoïdale, et suivez ensuite le nerf jusqu'à sa terminaison.

4° Découvrez de la même manière le rameau frontal dont la préparation est beaucoup plus facile, et, lorsque vous serez arrivé à la base de l'orbite, rabattez en avant les téguments du front, en les soumettant à une certaine traction, puis poursuivez à travers le muscle frontal toutes les divisions du nerf.

5° Pour trouver le rameau nasal, isolez avec beaucoup de soin le tronc de la branche ophthalmique en conservant le filet qu'elle envoie à la tente du cervelet et ses anastomoses avec les nerfs moteurs de l'œil. Parvenu au nerf nasal, disséquez-le de son origine vers sa terminaison, en redoublant de ménagement, afin de laisser intact le filet long et grêle qu'il envoie au ganglion ophthalmique, les rameaux ciliaires qu'il fournit à son passage au-dessus du nerf optique. Pour l'étude du nasal interne, on pratiquera une coupe antéro-postérieure qui portera sur la fosse nasale du côté opposé ; la cloison sera ensuite dépouillée de la muqueuse qui la revêt ; puis sa portion ostéo-cartaligineuse sera extraite, de manière à découvrir la face périostique de la pituitaire qui tapisse la paroi interne de la fosse nasale correspondante à la préparation. En prenant le tronc du nerf à sa sortie du trou ethmoïdal, on pourra alors le suivre sur l'une et l'autre paroi de cette cavité, jusqu'à sa terminaison sur le lobule du nez. (Fig. 501.)

La *branche ophthalmique* de Willis, *branche supérieure* de Vieussens, *première branche* de Sœmmering, *nerf orbito-frontal* de Chaussier, naît de la partie antérieure et interne du ganglion de Gasser. Elle s'engage, dès son origine, dans l'épaisseur de la paroi externe du sinus caverneux et pénètre dans l'orbite par la partie supérieure et interne de la fente sphénoïdale en se divisant en trois rameaux :

Un *rameau externe*, ou *nerf lacrymal* :

Un *rameau moyen*, ou *nerf frontal* ;

Un *rameau interne*, ou *nerf nasal*.

A cette première branche se trouve annexé le *ganglion ophthalmique*,

Direction et rapports. — Dans le court trajet qu'elle parcourt du ganglion de Gasser à la fente sphénoïdale, la branche ophthalmique ne se porte pas directement en avant, mais un peu obliquement en haut, en avant et en dedans, de telle sorte qu'elle croise à angle aigu le nerf moteur oculaire commun, et sous un angle plus aigu encore le nerf moteur oculaire externe à son entrée dans l'orbite. Le nerf pathétique lui est parallèle. Les deux premiers occupent son côté interne ; le dernier longe son côté supérieur et lui adhère d'une manière assez intime.

Anastomoses. — Au niveau de la partie moyenne du sinus caverneux, le nerf ophthalmique reçoit deux filets anastomotiques du grand sympathique, et en fournit un ou plusieurs à chacun des nerfs moteurs de l'œil.

Les filets fournis par le grand sympathique naissent de la partie la plus

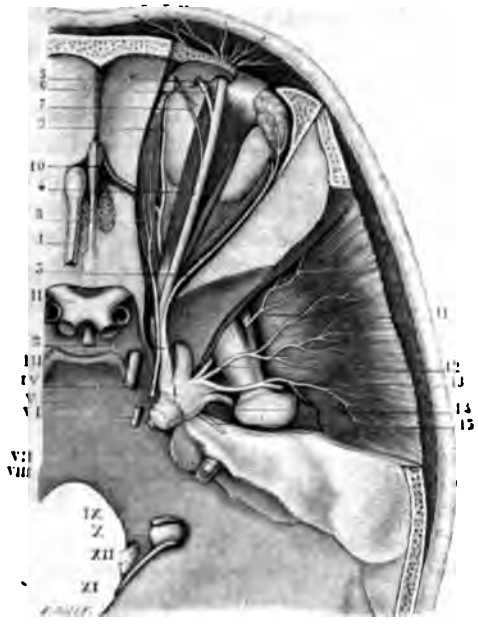

FIG. 540. — *Ganglion de Gasser; branche ophthalmique de Willis.*
(D'après L. Hirschfeld.)

1. Ganglion de Gasser. — 2. Branche ophthalmique. — 3. Son rameau lacrymal. — 4. Rameau frontal. — 5. Frontal externe. — 6. Frontal interne. — 7. Nerf sus-trochléaire. — 8. Rameau nasal. — 9. Nasal externe. — 10. Nasal interne. — 11. Nerf temporal profond antérieur naissant du rameau buccal de la branche maxillaire inférieure. — 12. Nerf temporal profond moyen. — 13. Nerf temporal profond postérieur naissant du rameau massétérin. — 14. Origine du rameau temporal superficiel. — 15. Grand nerf pétreux superficiel. — I. Olfactif. — II. Optique. — III. Moteur oculaire commun. — IV. Pathétique allant se distribuer au muscle grand oblique. — V. Trijumeau. — VI. Moteur oculaire externe. — VII. Facial. — VIII. Acoustique. — IX. Glosso-pharyngien. — X. Pneumo-gastrique. — XI. Spinal. — XII. Grand hypoglosse.

élevée du plexus caverneux : plexus qui donne un ou deux filets à chacune des divisions de l'artère, un à chacun des nerfs moteurs de l'œil, et un autre, plus long et plus important, au ganglion ophthalmique ; c'est aussi de ce plexus que partent les deux filets destinés à la branche supérieure du trijumeau.

Les filets que la branche ophthalmique abandonne aux nerfs de la troisième, de la quatrième et de la sixième paire ne sont pas moins réels que les précédents.

Celui qui est destiné au moteur commun part du bord supérieur et interne de la branche ophthalmique, au niveau de l'origine du rameau nasal. Il pénètre dans le tronc de la troisième paire en se bifurquant.—Celui qui se porte au moteur externe naît au même niveau, mais sur le point opposé ; il croise le rameau nasal en se portant en bas et en avant.

L'anastomose de la branche ophthalmique avec le nerf pathétique a été très-bien décrite par M. Cusco. Elle est ordinairement double :

1° Du bord supérieur de la branche ophthalmique, immédiatement au devant du ganglion de Gasser, se détache un petit filet qui se recourbe presque aussitôt en arrière, s'engage alors dans une boutonnière que lui présente le pathétique ; puis, cheminant d'avant en arrière, il va se distribuer dans la tente du cervelet et à la base de la faux du cerveau. C'est ce filet, long et grêle, qui a reçu le nom de *rameau récurrent*. Il ne traverse pas toujours le tronc de la quatrième paire ; quelquefois il lui livre passage ; mais qu'il soit perforé ou perforant, ses connexions avec ce nerf restent très-intimes.

2° Un peu plus loin, la branche ophthalmique envoie souvent au pathétique un second filet, très-grêle, qui lui adhère par un tissu cellulaire assez dense et le contourne pour aller se réunir au nerf lacrymal ; de là l'erreur de Swan qui faisait naître le rameau lacrymal en partie de la cinquième paire, en partie de la quatrième ; les deux racines de ce nerf partent constamment de la même branche.

A. **Nerf lacrymal.** — Le *nerf lacrymal*, *lacrymo-palpébral* de Chaussier, est le plus grêle des trois rameaux de la branche ophthalmique. Il se détache du bord externe de cette branche au niveau de l'extrémité antérieure du sinus caverneux, pénètre dans l'orbite par la partie la plus élevée et la plus étroite de la fente sphénoïdale, s'incline en dehors, pour se porter en ligne droite vers la glande lacrymale, qu'il traverse en lui abandonnant plusieurs rameaux, et se prolonge jusqu'à la paupière supérieure, dans laquelle il se termine.

Dans ce trajet, le nerf lacrymal répond d'abord à la dure-mère, qui lui adhère d'une manière intime et qui lui forme une sorte de gaîne longue de 12 millimètres environ. Plus loin, il est situé entre le périoste orbitaire, qui le recouvre immédiatement, et le bord supérieur du muscle droit

externe, dont il suit la direction. Dans la glande lacrymale, il se trouve en général plus rapproché de sa face inférieure que de sa face supérieure.

Le lacrymal s'anastomose avec deux nerfs, le pathétique et le rameau orbitaire du maxillaire supérieur. Il se partage ensuite en deux ordres de filets, des filets *lacrymaux* et des filets *palpébraux*.

Le *filet anastomotique qui s'étend du pathétique au lacrymal* s'unit à ce dernier sur un point très-rapproché de son origine, c'est-à-dire au niveau ou un peu en avant son entrée dans l'orbite. Nous avons vu que ce filet constitue l'une des racines du lacrymal, qu'il provient en réalité de la branche ophthalmique, et qu'il n'est pas constant.

Le *filet anastomotique étendu du rameau lacrymal au rameau orbitaire* naît du premier de ces rameaux immédiatement en arrière de la glande lacrymale, quelquefois dans son épaisseur. Il est en général très-délié, et forme par sa réunion avec le filet ascendant du rameau orbitaire une arcade dont la concavité se dirige en arrière.

Les *filets lacrymaux*, en nombre indéterminé, se perdent dans l'épaisseur de la glande. Ils naissent assez fréquemment par un tronc commun : le nerf est alors divisé en deux branches : l'une lacrymale, l'autre palpébrale. D'autres fois le tronc se partage en plusieurs ramuscules qui se portent, pour la plupart, vers la paupière supérieure, en fournissant chacun de leur côté un ou plusieurs filets à la glande lacrymale.

Les *filets palpébraux* pénètrent dans la paupière supérieure à l'union de son tiers externe avec ses deux tiers internes, puis se partagent : en filets postérieurs qui se distribuent à la conjonctive palpébrale, en filets antérieurs qui se répandent dans la peau de la paupière, et en filets externes ou temporaux qui contournent l'apophyse orbitaire externe pour se ramifier dans les téguments de la partie correspondante de la tempe.

B. **Nerf frontal.** — Continuation de la branche ophthalmique par son volume et sa direction, le nerf frontal pénètre dans l'orbite par la partie moyenne de la fente sphénoïdale, se porte directement en avant, et se divise vers le tiers antérieur de cette cavité en deux rameaux : le *frontal externe* et le *frontal interne*. (Fig. 540.)

A son entrée dans l'orbite, il répond : en haut à la voûte orbitaire, en bas à l'attache du muscle élévateur de la paupière, en dedans au pathétique, en dehors au lacrymal, dont le sépare un intervalle de quelques millimètres. Dans son trajet ultérieur, il chemine entre le périoste et le muscle élévateur de la paupière supérieure.

Avant de se diviser, le frontal donne assez souvent un filet anastomotique qui se porte obliquement en dedans et en avant vers le nasal externe, auquel il s'unit en formant une grande arcade dont la concavité regarde en bas. Ce filet, remarquable par sa longueur et sa ténuité, passe tantôt au-dessus, tantôt au-dessous du muscle grand oblique.

a. Le *frontal externe*, en général plus considérable que l'interne, se porte directement en avant, s'engage dans le trou sus-orbitaire avec l'artère du même nom, et se divise, après l'avoir traversé, en filets descendants ou palpébraux extrêmement grêles, et filets ascendants ou frontaux qui continuent le tronc principal. (Fig. 540.)

Les *filets descendants*, au nombre de deux ou trois, se partagent : 1° en ramifications postérieures qui se répandent dans la muqueuse palpébrale et les glandes de Meibomius ; 2° en ramifications antérieures qui se terminent dans la peau de la paupière et les bulbes des cils.

Les *filets ascendants*, ordinairement au nombre de deux, sont d'abord recouverts par le muscle frontal. Mais, après avoir parcouru un certain trajet, ils le traversent et cheminent dans le tissu cellulaire dense qui l'unit à la peau ; plusieurs de leurs divisions cependant deviennent sous-cutanées dès leur origine. Les téguments du front et ceux de la partie antérieure et médiane du cuir chevelu reçoivent leurs dernières ramifications; quelques-unes de celles-ci se perdent daus le péricrâne.

Parmi les divisions du frontal externe, on remarque un ramuscule qui parcourt un conduit osseux étendu de l'échancrure sus-orbitaire à la bosse de l'os coronal, fournit dans ce conduit un ou deux filets au diploé, d'autres à la muqueuse des sinus frontaux, et chemine ensuite sous le péricrâne en donnant encore quelques fines ramifications au tissu osseux.

b. Le *frontal interne* sort de l'orbite entre le trou sus-orbitaire et la poulie du muscle grand-oblique ; il se dirige ensuite en haut et en dedans entre le périoste et le muscle frontal. Ses divisions se partagent :

1° En ramifications descendantes destinées, les unes à la couche muqueuse, les autres à la couche cutanée de la paupière supérieure.

2° En ramifications internes, divisées en antérieures et postérieures : les antérieures se distribuent aux téguments de la racine du nez et de la région intersourcilière ; les postérieures se rendent à la muqueuse des sinus frontaux par des orifices situés sur les côtés de la bosse nasale.

3° En ramifications ascendantes et internes, extrêmement déliées, qui s'épuisent dans la partie médiane de la peau du front.

Il n'est pas rare de voir le frontal se partager en trois branches, une externe, une moyenne et une interne : cette dernière, très-petite, a été décrite par Arnold sous le nom de *rameau sus-trochléaire*. Elle sort en effet de l'orbite en passant au-dessus de la poulie du grand oblique, et se divise aussitôt en filets internes ou nasaux et ascendants ou frontaux.

C. **Nerf nasal.** — Ce rameau, d'un diamètre inférieur à celui du frontal et un peu supérieur à celui du lacrymal, naît du bord interne de la branche ophthalmique, à l'union du tiers antérieur avec les deux tiers postérieurs de la paroi externe du sinus caverneux. Il se dirige d'abord en avant, pénètre dans l'orbite par la partie la plus large de la fente sphénoïdale à tra-

vers l'anneau fibreux qui sépare les deux tendons d'origine du muscle droit externe ; change alors de direction pour se porter vers la paroi interne de l'orbite, et se divise au niveau du trou orbitaire interne antérieur en deux ramuscules : le *nasal externe* et le *nasal interne.*

Deux parallèles réunies par une sécante représentent assez bien la direction de ce nerf, auquel on peut distinguer trois portions : une portion postérieure, une portion moyenne ou oblique, et une portion antérieure.

La portion postérieure est d'abord entourée de tous côtés par des troncs nerveux qui lui forment une sorte de gaîne : elle répond en haut au nerf frontal, en dedans au nerf moteur oculaire commun, en bas et en dehors au nerf moteur oculaire externe. A son entrée dans l'orbite, elle est séparée du premier de ces nerfs par l'extrémité postérieure des muscles élévateurs de la pupille et de la paupière supérieure, et se trouve placée entre les deux derniers, qui traversent avec elle l'anneau fibreux du muscle droit externe. — La portion oblique passe entre le nerf optique et le muscle élévateur de la pupille, qu'elle croise à angle aigu.—La portion antérieure chemine entre le grand oblique et le droit interne.

Il résulte de ces rapports que le nerf nasal diffère des nerfs frontal et lacrymal, non-seulement par son volume et sa direction, mais aussi par sa situation : il est sous-musculaire et non sous-périostique.

Dans le trajet qu'il parcourt de son origine à sa bifurcation, ce nerf fournit plusieurs filets d'une extrême ténuité :

1° Un filet long et grêle qui se rend au ganglion ophthalmique, dont il constitue l'une des racines, la *racine sensitive.* (Fig. 534, 1).

2° Deux ou trois filets ciliaires qui, longeant le nerf optique, se portent vers la sclérotique et pénètrent dans le globe de l'œil.

3° Des filets, en nombre indéterminé, qui se perdent dans les muscles de l'œil; la racine longue et grêle du ganglion ophthalmique en fournit ordinairement un très-apparent qui vient se confondre, après un court trajet avec la branche supérieure du moteur oculaire commun.

a. Le *nasal externe, rameau sous-trochléaire* marche dans la direction du nerf nasal, parallèlement au bord supérieur du muscle droit interne. Dans cette première partie de son trajet, il reçoit l'anastomose que lui envoie le nerf frontal, sort ensuite de l'orbite en passant au-dessous de la poulie du grand oblique, et se partage :

En filets descendants et superficiels, qui s'épuisent dans la partie interne de la paupière inférieure, où ils s'anastomosent avec les filets ascendants des rameaux sous-orbitaires du maxillaire supérieur ;

En filets descendants et profonds, qui se distribuent au sac lacrymal et au canal nasal, à la caroncule lacrymale et aux conduits lacrymaux ;

En filets internes et cutanés, qui se portent vers la racine du nez;

Et filets ascendants, destinés à la peau de la région intersourcilière.

b. Le *nasal interne, rameau ethmoïdal* de Chaussier, était déjà connu de Willis. Il a été décrit avec une très-grande exactitude par Sœmmering. On le voit s'engager dès son origine dans le trou orbitaire interne antérieur, se porter vers la fosse ethmoïdale, pénétrer alors dans un orifice elliptique situé sur les côtés de l'apophyse crista-galli, et descendre dans la fosse nasale correspondante, où il se divise aussitôt en rameau interne et rameau externe. (Fig. 540, 10, et 532, 2.)

Dans son trajet du trou orbitaire à l'apophyse crista-galli, le nasal interne est logé dans un dédoublement de la dure-mère. Il fournit à cette membrane un ou deux filets de la plus extrême ténuité.

Le *rameau interne* se distribue à la muqueuse qui revêt la cloison des fosses nasales. Il descend sur le bord antérieur de cette cloison en se divisant en deux ou trois ramuscules qui se dirigent en arrière et qu'on peut suivre jusqu'à sa partie moyenne. (Fig. 531, 2.)

Le *rameau externe* se partage en deux filets : un filet postérieur ou muqueux, et un filet antérieur ou cutané. — Du filet postérieur se détachent une série de fines ramifications destinées à la muqueuse qui tapisse les cornets et les méats ; ces ramifications, dirigées d'avant en arrière, s'anastomosent par leurs divisions terminales avec celles des nerfs sphéno-palatins ou nasaux postérieurs. — Le filet antérieur ou cutané, appelé aussi *naso-lobaire*, se place dans une gouttière et quelquefois dans un canal que lui

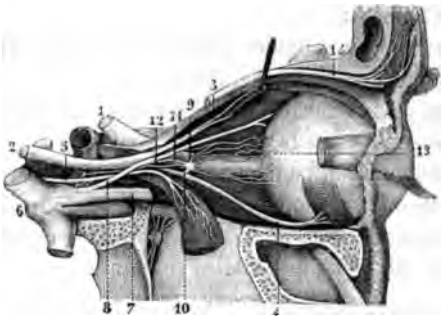

FIG. 541. — *Ganglion ophthalmique* (d'après Hirschfeld).

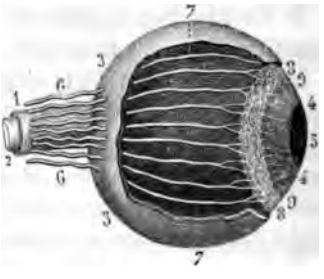

FIG. 542. — *Nerfs ciliaires, trajet, terminaison* (*).

Fig. 541. — 1. Nerf optique s'engageant dans le trou optique et s'étendant ensuite de ce trou au globe de l'œil. — 2. Nerf moteur oculaire commun. — 3. Branche supérieure de ce nerf allant se distribuer aux muscles droit supérieur et élévateur de la paupière. — 4. Rameau que le moteur oculaire commun fournit au petit oblique. — 5. Nerf moteur oculaire externe.— 6. Nerf trijumeau. — 7. Branche ophthalmique. — 8. Rameau nasal de cette branche. — 9. Ganglion ophthalmique. — 10. Filet gros et court ou racine motrice de ce ganglion. — 11. Son filet long et grêle ou racine sensitive. — 12. Sa racine grise ou sympathique. — 13. Nerfs ciliaires. — 14. Nerf frontal.

Fig. 542. — 1. Nerf optique recouvert de sa gaîne externe ou ligamenteuse. — 2. Ce même nerf recouvert seulement de son enveloppe propre ou névrilématique. — 3, 3. Enveloppe fibreuse du globe de l'œil ou sclérotique. — 4, 4. Iris. — 5. Pupille. — 6, 6. Nerfs

présente la face postérieure de l'os propre du nez, traverse le tissu fibreux qui unit le bord inférieur de cet os au cartilage latéral du nez, ainsi que le muscle transverse, puis se divise en un petit pinceau de filaments qui se répandent dans les téguments du lobule du nez.

D. *Ganglion ophthalmique.*

Le *ganglion ophthalmique*, annexé à la branche de ce nom, est un petit corps lenticulaire qui naît par trois racines, et dont les divisions vont se terminer, d'une part dans le muscle ciliaire et l'iris, de l'autre dans la conjonctive et la cornée.

Ce ganglion est situé sur le côté externe du nerf optique, au point de réunion de son tiers postérieur avec ses deux tiers antérieurs, c'est-à-dire à 6 ou 8 millimètres environ au devant du sommet de l'orbite. Le tissu cellulo-adipeux qu'on trouve dans cette région l'entoure de tous côtés, ainsi que les nerfs qui s'y rendent et qui en partent.

Sa couleur, d'un gris rougeâtre au centre, pâlit vers sa circonférence ordinairement blanche. Ses dimensions varient du volume d'un grain de millet à celui d'une lentille.

Sa forme est indéterminée : quelquefois arrondie, il représente alors

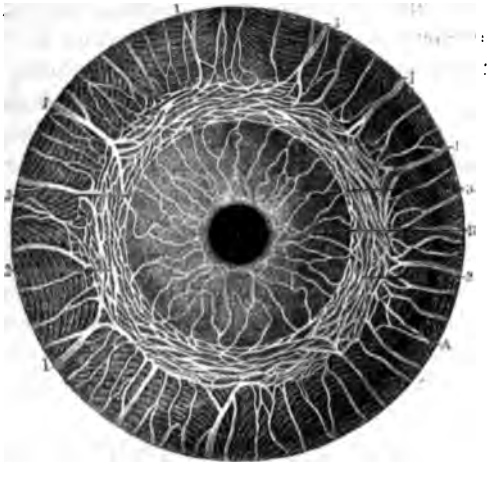

FIG. 543. — *Plexus des nerfs ciliaires. — Nerfs de l'iris.*

Fig. 543. — A. Choroïde. — B. Iris. — 1, 1, 1, 1. Nerfs ciliaires se divisant à leur extrémité terminale en deux ou plusieurs rameaux et s'anastomosant par l'intermédiaire de ceux-ci pour former un plexus circulaire qui entoure la grande circonférence de l'iris. — 2, 2. Plexus résultant des anastomoses multipliées de ces nerfs. — 3, 3. Nerfs de l'Iris partant de ce plexus.

ciliaires pénétrant dans les orifices que leur présente la sclérotique. — 7. 7. Ces mêmes nerfs cheminant entre la sclérotique et la choroïde. — 8, 8. Plexus résultant de leurs anastomoses. — 9, 9. Ramifications qui s'étendent de ce plexus dans l'iris.

un centre d'irradiation ; le plus souvent un peu allongée d'avant en arrière, il prend dans ce cas l'aspect d'un petit rectangle, figure qui permet de lui considérer quatre angles, deux postérieurs et deux antérieurs.

A l'angle postérieur et supérieur se rend un filet long et grêle que lui envoie le nerf nasal (racine sensitive).

A l'angle postérieur et inférieur aboutit un filet gros et court fourni par le rameau qui se porte du nerf moteur oculaire commun au muscle petit oblique (racine motrice).

Entre ces deux racines il en existe une troisième (racine grise), qui, née du plexus caverneux du grand sympathique, se place entre les nerfs de la troisième et de la sixième paire, au-dessous de la branche ophthalmique de Willis, pénètre dans l'orbite avec le nerf nasal, et se jette tantôt dans la racine longue, tantôt directement dans le ganglion lui-même.

Les angles antérieurs donnent naissance aux nerfs ciliaires, qui forment deux faisceaux composés chacun de six à huit filets. — Le faisceau qui naît de l'angle supérieur chemine entre le nerf optique et le muscle élévateur de la pupille ; l'un de ses filets s'anastomose avec les rameaux ciliaires fournis par le nerf nasal. — Le faisceau inférieur se place entre le nerf optique et le muscle abaisseur de la pupille.

Les nerfs ciliaires marchent d'arrière en avant en décrivant des flexuosités, comme les artères correspondantes auxquelles ils se trouvent mêlés ; traversent obliquement la sclérotique sur le pourtour de l'entrée du nerf optique, cheminent entre cette membrane et la choroïde, et arrivent au muscle ciliaire. Là ils se divisent chacun en deux ou trois rameaux qui s'anastomosent avec les rameaux des nerfs ciliaires voisins, et qui constituent ainsi un plexus circulaire que Sœmmering, Gall et Arnold ont rangé à tort au nombre des ganglions. De ce plexus partent deux groupes de divisions, les unes externes, les autres internes. — Les divisions externes traversent la sclérotique et convergent ensuite vers la cornée transparente en abandonnant quelques ramifications à la conjonctive. Elles se terminent dans les couches les plus superficielles de la cornée en se prolongeant jusque dans sa lame épithéliale. — Les divisions internes ou profondes se ramifient en partie dans le muscle ciliaire, en partie dans l'iris.

E. *Vue générale de la branche ophthalmique.*

Au niveau du sinus caverneux, la branche ophthalmique s'anastomose avec quatre paires de nerfs : le grand sympathique, le moteur oculaire commun, le moteur oculaire externe et le pathétique. Parmi les filets qu'elle envoie à ce dernier, il en est un qui ne fait que le traverser et qui va se terminer dans la tente du cervelet.

Parvenue dans l'orbite, elle se divise en trois branches secondaires : le nerf lacrymal, le nerf frontal, le nerf nasal.

Chacun de ces nerfs se partage en deux rameaux : le lacrymal, en rameau lacrymal et rameau palpébral; le frontal, en frontal interne et frontal externe; le nasal, en nasal externe et nasal interne.

De ces six rameaux on voit naître des filets très-multipliés qui se distinguent par leurs terminaisons en six ordres :

1° Des filets cutanés, dont les divisions se rendent à la peau du front, du sourcil, des paupières, de la racine et du lobule du nez.

2° Des filets muqueux, destinés à la conjonctive palpébrale, à la conjonctive oculaire, à la muqueuse des voies lacrymales, à celle des sinus frontaux et à la partie antérieure de la pituitaire.

3° Des filets glandulaires, ramifiés dans la glande lacrymale, la caroncule lacrymale et les glandes de Meibomius.

4° Des filets musculaires extrêmement grêles et peu nombreux, qui se perdent dans les muscles intra-orbitaires et très-probablement aussi dans les muscles orbiculaires des paupières, sourcilier et frontal.

5° De filets périostiques non moins ténus que les précédents et dont plusieurs pénètrent dans le tissu osséux.

6° Des filets anastomotiques qui unissent : le lacrymal au rameau orbitaire du maxillaire supérieur, le nasal externe aux rameaux sous-orbitaires du même nerf, et les nombreuses ramifications parties des trois rameaux de la branche ophthalmique aux ramifications correspondantes du facial.

II. — Nerf maxillaire supérieur.

Préparation. — La plupart des rameaux du nerf maxillaire supérieur traversent à leur origine des orifices ou des canaux osseux ; c'est à travers ces canaux qu'il faut les poursuivre, en sculptant les os avec la gouge et le maillet, et en usant des plus grands ménagements afin de ne pas diviser les filets nerveux qu'on cherche à découvrir.

Lorsqu'on se propose d'étudier toute la cinquième paire sur un même côté de la tête, il faudra faire précéder l'étude du nerf maxillaire supérieur de celle du nerf maxillaire inférieur, la préparation du premier nécessitant la section ou la mutilation de presque toutes les divisions du second, et celle du second étant au contraire un moyen préparatoire indispensable pour arriver aux diverses branches du maxillaire supérieur.

La tête qui doit servir à la préparation du nerf maxillaire supérieur étant supposée intacte, on procédera de la manière suivante :

1° Inciser les parties molles sur la ligne médiane, de la racine du nez à la protubérance occipitale externe, les rabattre de chaque côté ; briser le crâne circulairement, diviser la dure-mère et enlever le cerveau.

2° Enlever la voûte de l'orbite par deux traits de scie.

3° Agrandir le trou maxillaire supérieur avec un ciseau et un maillet, de manière à découvrir le tronc du nerf correspondant jusqu'au sommet de la fosse zygomatique.

4° Chercher le rameau orbitaire du maxillaire supérieur, puis le rameau lacrymal de la branche ophthalmique ; suivre ces deux rameaux, et conserver leur

anastomose ainsi que leurs divisions terminales, en enlevant par débris l'apophyse d'Ingrassias et toute la moitié postérieure de la paroi externe de l'orbite.

5° Diviser le cuir chevelu, les téguments de la tempe et ceux de la face par une incision passant sur la partie moyenne de l'arcade zygomatique.

6° Soulever la lèvre antérieure de cette incision, et chercher un peu au-dessus du sommet de l'apophyse zygomatique le filet temporal du rameau orbitaire, et plus bas, sur la partie moyenne de l'os de la pommette, le filet malaire du même rameau.

7° Abattre l'apophyse zygomatique par deux traits de scie appliqués à ses extrémités et l'enlever avec la totalité du masséter.

8° Poursuivre sur la face postérieure de l'os malaire le filet temporal du rameau orbitaire, ainsi que le rameau temporal profond antérieur du maxillaire inférieur, et enlever le muscle crotaphite, la moitié correspondante de la mâchoire inférieure et les muscles ptérygoïdiens.

9° Emporter par deux traits de scie réunis à angle au devant du ganglion de Gasser toute la grande aile du sphénoïde, et la portion écailleuse du temporal.

10° Achever de mettre à nu le tronc du maxillaire supérieur ainsi que son rameau orbitaire; suivre les filets qui descendent vers le ganglion sphéno-palatin et isoler les rameaux dentaires postérieurs et supérieurs.

11° Attaquer la base de l'apophyse ptérygoïde, de manière à la faire disparaître peu à peu et à ouvrir par son côté supérieur le conduit vidien; poursuivre ensuite le nerf correspondant, depuis le ganglion sphéno-palatin jusqu'au facial d'une part, et au rameau carotidien du grand sympathique de l'autre.

12° Ouvrir le conduit palatin postérieur et mettre à nu les trois nerfs qu'il renferme.

13° Enlever la paroi supérieure du conduit sous-orbitaire, et disséquer les branches terminales du maxillaire supérieur.

14° Poursuivre dans leurs canaux respectifs les nerfs dentaires postérieurs et antérieurs. Ces nerfs sont visibles par transparence lorsque l'os maxillaire supérieur a séjourné quelques jours dans un acide étendu.

15° Enfin, aller à la recherche des branches nasales du ganglion sphéno-palatin. — Après avoir découvert ces dernières, préparez aussi les nerfs nasaux antérieurs, et poursuivez le nerf naso-lobaire jusque sur le lobule du nez.

Le nerf maxillaire supérieur, branche moyenne du trijumeau par sa situation et son volume, part du bord inférieur du ganglion de Gasser, entre la branche ophthalmique, qui lui est d'abord parallèle, et le nerf maxillaire inférieur, qui s'en sépare à angle droit. (Fig. 544 et 545.)

Trajet. — Parvenu au trou grand rond, le maxillaire supérieur s'y engage, pénètre dans la fosse sphéno-maxillaire et s'incline légèrement en dehors pour atteindre la gouttière sous-orbitaire; là il se dévie de nouveau pour se diriger au contraire en avant et en dedans vers la partie supérieure de la fosse canine, dans laquelle il se partage en un grand nombre de rameaux divergents. — Sa direction est donc antéro-postérieure; car une ligne tirée du trou grand rond au trou sous-orbitaire se porte directement en avant. Mais elle n'est pas rectiligne; il décrit dans la fosse ptérygo-maxillaire un premier coude dont l'ouverture regarde en dehors, et à son entrée dans le canal sous-orbitaire un second à la concavité interne.

Cette direction en ligne brisée permet de lui considérer quatre parties :

une partie intra-crânienne qui marche d'arrière en avant, une partie sphéno-maxillaire qui s'incline en dehors, une partie sous-orbitaire qui s'incline en dedans, et une partie terminale qui se porte en bas.

Rapports. — La portion intra-crânienne du nerf maxillaire supérieur se trouve logée, comme le ganglion de Gasser, dans un dédoublement de la dure-mère. Elle est grisâtre, plexiforme et un peu aplatie.

La portion sphéno-maxillaire est séparée des parties molles intra-orbitaires par une lame d'apparence fibreuse, mais en réalité musculaire, qui s'étend du bord externe au bord interne de la fente correspondante et qui comble celle-ci dans toute sa longueur.

La portion sous-orbitaire répond en arrière au périoste du plancher de l'orbite, qui la sépare des parties molles sus-jacentes et qui convertit en canal la gouttière dans laquelle elle est d'abord placée.

La portion terminale s'épanouit au devant du muscle canin, en arrière du muscle élévateur propre de la lèvre supérieure, qu'il faut enlever complétement, ainsi qu'une partie de l'élévateur commun, pour la découvrir.

Distribution. — Les premiers filets émanés du bord inférieur de la branche moyenne du trijumeau se rendent au ganglion sphéno-palatin, qui est annexé à cette branche, comme le ganglion ophthalmique par sa racine sensitive est annexé à la branche supérieure.

Indépendamment de ces filets, au nombre de deux ou trois, la branche moyenne fournit d'arrière en avant :

Le *rameau orbitaire;*

Les *rameaux dentaires postérieurs;*

Le *rameau dentaire antérieur;*

Et enfin des *rameaux terminaux* ou *sous-orbitaires.*

Occupons-nous d'abord de ces divers rameaux. Nous étudierons ensuite le ganglion sphéno-palatin avec ses branches afférentes et efférentes.

A. **Rameau orbitaire.** — Ce rameau se détache du maxillaire supérieur à sa sortie du trou grand rond, immédiatement au devant de cet orifice. Il se porte en avant et en dehors, parallèlement au bord inférieur de la paroi externe de l'orbite, et se divise vers la partie antérieure de la fente sphéno-maxillaire en deux filets : un filet supérieur ou *lacrymo-palpébral*, et un filet inférieur ou *temporo-malaire.* (Fig. 544.)

Dans son trajet, le rameau orbitaire est d'abord entouré par le tissu cellulo-graisseux, qui occupe le sommet de la fosse zygomatique. Au niveau de la fente sphéno-maxillaire, il est logé dans l'épaisseur de la lame fibro-musculaire, qui se porte de l'un à l'autre de ses bords. Ce n'est que vers la partie moyenne de cette fente qu'il devient intra-orbitaire.

Le *filet lacrymo-palpébral* se dirige vers la glande lacrymale, où il se partage en filet lacrymal et filet palpébral. — Le premier s'anastomose avec un filet descendant du rameau lacrymal de la branche ophthalmique,

tantôt en arrière de la glande, tantôt dans son épaisseur, et se perd ensuite dans cet organe. — Le second rampe sous la glande lacrymale pour aller se terminer dans la paupière supérieure.

Le *filet temporo-malaire*, par son volume et sa direction, continue le rameau orbitaire. Comme le précédent, il se divise en deux filets secondaires, un filet interne ou *malaire*, et un filet externe ou *temporal*. — Le *filet malaire*, quelquefois double, s'engage dans le conduit que lui présente l'os de ce nom, pour se diriger un peu obliquement en bas et en avant; arrivé à la face, il se distribue aux téguments qui recouvrent l'os de la pommette en s'anastomosant avec le nerf facial. — Le *filet temporal*, qui peut être double aussi, traverse la portion orbitaire de l'os de la pommette, pour s'anastomoser avec le rameau temporal profond antérieur du maxillaire inférieur; il traverse ensuite l'aponévrose temporale, et se divise alors en plusieurs filaments qui se perdent dans la peau de la tempe.

B. **Rameaux dentaires postérieurs.** — En général au nombre de deux, assez souvent au nombre de trois, ces rameaux naissent du coude que forme le maxillaire supérieur à son entrée dans la gouttière sous-orbitaire. Ils se portent en bas et en avant en décrivant sur la tubérosité

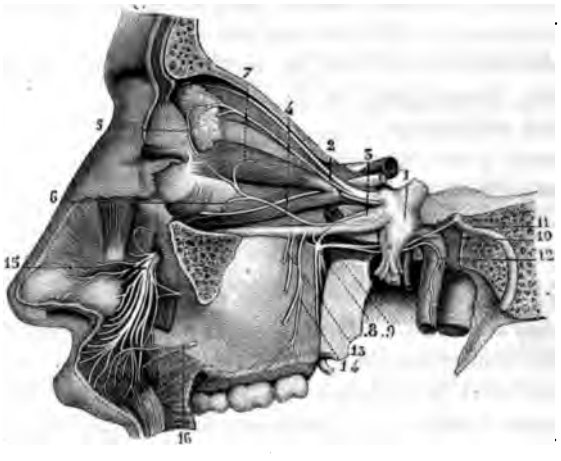

FIG, 544. — *Nerf maxillaire supérieur* (d'après Hirschfeld).

1. Ganglion de Gasser. — 2. Rameau lacrymal de la branche ophthalmique. — 3. Branche moyenne du ganglion de Gasser, ou nerf maxillaire supérieur. — 4. Son rameau orbitaire. — 5. Filet lacrymo-palpébral de ce rameau. — 6. Filet malaire du même rameau, divisé près de son origine. — 7. Filet temporal du rameau orbitaire divisé aussi à une petite distance de son origine. — 8. Ganglion sphéno-palatin. — 9. Nerf vidien. — 10. Grand nerf pétreux superficiel. — 11. Le nerf facial traversant l'aqueduc de Fallope. — 12. Rameau sympathique du nerf vidien se continuant avec le rameau carotidien du ganglion cervical supérieur. — 13. Nerfs dentaires postérieurs et supérieurs, au nombre de trois. — 14. Filet gingival provenant de l'un de ces nerfs. — 15. Branches terminales, ou rameaux sous-orbitaires du maxillaire supérieur. — 16. Un rameau du facial s'anastomosant avec ceux qui précèdent.

maxillaire de légères flexuosités, donnent quelques ramifications à la muqueuse buccale, d'autres à la muqueuse gingivale, et pénètrent dans les conduits dentaires postérieurs et supérieurs. (Fig. 545.)

En parcourant leur conduit respectif, ces nerfs s'envoient réciproquement plusieurs filets qui les unissent l'un à l'autre. A l'extrémité de ces conduits ils s'anastomosent avec des ramifications venues du rameau dentaire antérieur. De ces communications multiples résulte un petit plexus à mailles irrégulières, lequel fournit des filets de quatre ordres :

1° Des filets dentaires, qui pénètrent dans les racines des grosses et des petites molaires, pour se prolonger jusque dans la cavité creusée au centre de leur couronne et se répandre dans leur portion pulpeuse en s'entremêlant aux artérioles correspondantes.

2° Des filets alvéolo-dentaires, qui traversent les parois des alvéoles pour se distribuer à leur périoste.

3° Des filets muqueux extrêmement grêles, qui se terminent dans la muqueuse du sinus maxillaire.

4° Enfin des filets osseux, qui se perdent dans le tissu spongieux du maxillaire supérieur, et particulièrement dans son bord alvéolaire.

Entre les rameaux dentaires postérieurs et le rameau dentaire antérieur

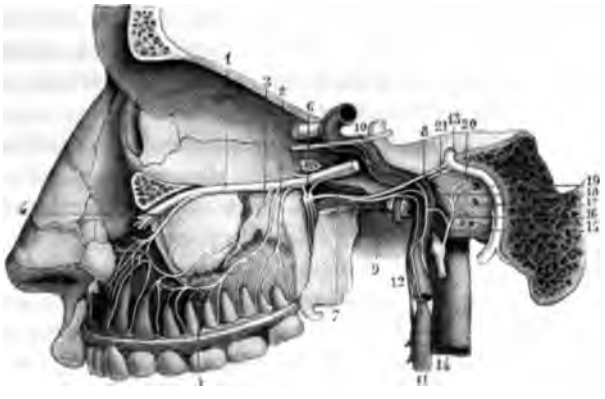

Fig. 545. — *Rameaux dentaires du maxillaire supérieur* (d'après Hirschfeld).

1. Tronc du maxillaire supérieur. — 2. Nerfs dentaires postérieurs et supérieurs. — 3. Nerf dentaire moyen. — 4 Nerf dentaire antérieur. — 5. Anastomoses des nerfs dentaires antérieur et postérieur. — 6. Ganglion sphéno-palatin. — 7. Nerf vidien ou ptérygoïdien. — 8. Rameau crânien du nerf vidien, ou grand nerf pétreux superficiel. — 9. Rameau carotidien du même nerf. — 10. Nerf moteur oculaire externe recevant les deux filets que lui donne le grand sympathique. — 11. Ganglion cervical supérieur. — 12. Rameau carotidien de ce ganglion. — 13. Tronc du facial parcourant l'aqueduc de Fallope. — 14. Tronc du nerf glosso-pharyngien. — 15. Rameau de Jacobson partant de ce nerf. — 16. Filet par lequel ce rameau s'anastomose avec le grand sympathique. — 17. Filet que ce même rameau donne à la fenêtre ronde. — 18. Filet qu'il donne à la trompe d'Eustache. — 19. Filet de la fenêtre ovale. — 20. Nerf pétreux profond externe. — 21. Nerf pétreux profond interne.

on observe quelquefois un *rameau dentaire moyen*, dont le volume et la situation sont également variables : tantôt il est plus rapproché des dentaires postérieurs ; tantôt il occupe le voisinage du dentaire antérieur.

C. **Rameau dentaire antérieur.** — Constamment unique et assez volumineux, le rameau dentaire antérieur part du maxillaire supérieur à 5 ou 6 millimètres au-dessus du trou sous-orbitaire, et s'engage dans un canal particulier pour se porter en bas, en dedans et en avant, en décrivant une courbe dont la concavité regarde en dehors. (Fig. 545.)

Les filets fournis par le rameau dentaire antérieur partent, pour la plupart, de la convexité de sa courbure. — Le premier qui s'en détache s'incline en dehors et s'anastomose par ses divisions avec les rameaux dentaires postérieurs. — Les autres se portent en bas et vont se terminer : les principaux dans la pulpe des incisives, de la canine et quelquefois de la première petite molaire ; les plus grêles dans le tissu spongieux de l'os et le périoste alvéolaire. — Un ou deux ramuscules, nés de la concavité de sa courbure, se portent en haut vers la muqueuse du canal nasal.

D. **Rameaux sous-orbitaires.** — Parvenus à l'extrémité antérieure du canal sous-orbitaire, les rameaux jusque-là juxtaposés du maxillaire supérieur s'écartent à angle aigu et rayonnent dans toutes les directions en s'entre-croisant avec les filets correspondants du facial. De cet entre-croisement résulte une sorte de plexus à mailles quadrilatères, le *plexus sous-orbitaire*, qu'on aperçoit dès qu'on a enlevé le muscle élévateur propre de la lèvre supérieure. Ces rameaux terminaux se divisent :

En *rameaux ascendants* grêles et peu nombreux, qui traversent l'élévateur propre de la lèvre supérieure pour aller se distribuer à la peau et à la conjonctive de la paupière inférieure. — Parmi ces rameaux il en est un qui s'anastomose avec le nasal externe.

En *rameaux descendants*, beaucoup plus considérables et plus multipliés que les précédents, destinés à la peau de la joue et de la lèvre supérieure, à leur couche muqueuse et aux gencives correspondantes.

Et *rameaux internes*, dont les ramifications se répandent, soit dans la peau qui recouvre l'aile du nez, soit dans celle qui tapisse les parois du vestibule des fosses nasales.

Ganglion sphéno-palatin.

Le *ganglion sphéno-palatin*, ou *ganglion de Meckel*, est un petit renflement nerveux qui tire son origine de trois nerfs différents, et dont les rameaux se rendent, d'une part au voile du palais et à la muqueuse palatine, de l'autre aux muqueuses nasale et pharyngienne.

Ce ganglion est situé dans la fosse ptérygo-maxillaire, au-dessous de la branche moyenne du trijumeau, au-dessus du canal palatin postérieur, au

devant du trou vidien ou ptérygoïdien, en dehors du trou sphéno-épineux, sur lequel il s'applique par l'une de ses faces. — Sa couleur est d'un gris cendré ou rougeâtre; sa forme, en général triangulaire. Son volume varie des dimensions d'une lentille à celles d'un petit pois.

Découvert en 1749 par J.-E. Meckel, dont il a conservé le nom, le ganglion sphéno-palatin a été décrit depuis cette époque avec une grande exactitude par la plupart des anatomistes. Mais il restait à déterminer son mode de constitution, c'est-à-dire à rechercher parmi ses rameaux quels étaient ceux qu'on devait considérer comme ses racines, quels étaient ceux qu'on devait considérer comme ses branches. Longet, en 1842, a très-bien établi : 1° que le ganglion de Meckel, de même que le ganglion ophthalmique, et le ganglion otique, naît par trois racines : une racine sensitive, une racine motrice, et une racine molle ou grise fournie par le grand sympathique; 2° que de ce ganglion partent des filets de deux ordres, des filets sensitifs et des filets moteurs.

La racine sensitive du ganglion sphéno-palatin vient du nerf maxillaire supérieur; sa racine motrice est constituée par le grand nerf pétreux qui part du facial; sa racine grise émane des rameaux carotidiens du ganglion cervical supérieur. Les deux dernières, séparées à leur origine, s'appliquent l'une à l'autre en se rapprochant du ganglion, mais sans se confondre : le tronc qu'elles forment par cet accolement a reçu le nom de *nerf vidien* ou *ptérygoïdien*.

Les rameaux qui partent du ganglion se distinguent par leur direction : en inférieurs ou *nerfs palatins*, en postérieur ou *nerf pharyngien*, et internes ou *nerfs sphéno-palatins*.

Les branches afférentes ne font pour la plupart que traverser le ganglion pour aller se continuer avec les branches efférentes, disposition déjà signalée par Longet, et que M. Prévost, s'est surtout attaché à mettre en lumière. Ce dernier auteur a montré, en outre, qu'aux branches efférentes se joignent des filets émanés des cellules ganglionnaires.

Ainsi trois branches afférentes et trois ordres de branches efférentes, tels sont les nerfs que le ganglion de Meckel nous présente à étudier.

1° *Branche afférente sensitive, ou rameaux qui unissent le nerf maxillaire supérieur au ganglion sphéno-palatin.* — Le maxillaire supérieur fournit ordinairement deux rameaux au ganglion sphéno-palatin, quelquefois trois, rarement un rameau unique. — Ces rameaux se détachent du tronc principal pendant que celui-ci traverse la fosse ptérygo-maxillaire. Ils naissent du tronc au-dessous du rameau orbitaire, en arrière des rameaux dentaires. — Leur direction est verticale ou légèrement oblique en bas, en arrière et en dedans; leur longueur variable de 3 à 5 millimètres, et leur volume en raison inverse de leur nombre.— Parvenus à la partie supérieure du ganglion, quelques-uns des filets qui les

composent pénètrent dans son épaisseur; mais la plupart ne font que s'accoler à sa surface pour se porter au delà et aller se continuer avec les rameaux palatins et sphéno-palatins dont ils constituent la plus grande partie. (Fig. 544 et 545.)

2° *Branches afférentes motrice et sympathique, ou nerf vidien.* — Suivis, avec la plupart des auteurs, de la partie postérieure du ganglion vers le nerf facial et le rameau carotidien du grand sympathique, auxquels ils vont se réunir, les deux filets du nerf vidien, d'abord accolés et entourés d'une gaîne commune, s'engagent dans le conduit ptérygoïdien, traversent la substance fibreuse qui occupe le trou déchiré antérieur, et se séparent vers le sommet du rocher pour pénétrer, le filet moteur dans le crâne, et le filet sympathique dans le canal carotidien. (Fig. 545 et 546.)

Le *filet moteur*, ou *filet crânien*, appelé aussi *grand nerf pétreux superficiel*, se dirige en arrière et en dehors. Il passe sous le ganglion de Gasser dont le sépare un mince feuillet de la dure-mère, sur la face antérieure du rocher où il est reçu dans une petite gouttière, traverse l'hiatus de Fallope, pénètre dans l'aqueduc de même nom, et se jette dans le ganglion géniculé du facial, ganglion qui a été considéré comme sa terminaison, et qui doit être regardé au contraire comme son origine.

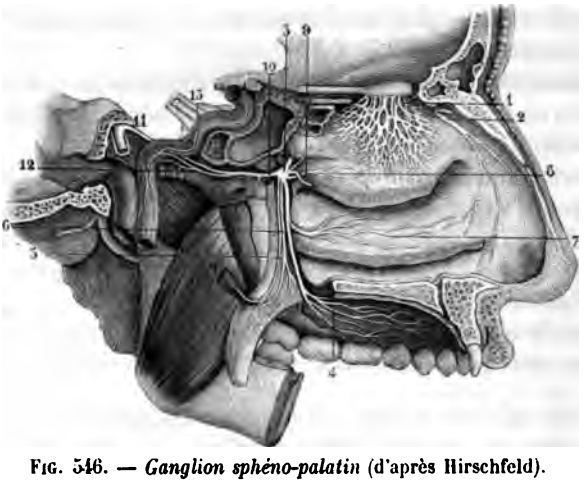

Fig. 546. — *Ganglion sphéno-palatin* (d'après Hirschfeld).

1. Branches terminales externes du bulbe olfactif, se ramifiant et s'anastomosant sur la muqueuse des cornets supérieur et moyen. — 2. Filet externe du rameau ethmoïdal du nerf nasal. — 3. Ganglion sphéno-palatin. — 4. Divisions terminales du grand nerf palatin. — 5. Nerf palatin postérieur. — 6. Nerf palatin moyen. — 7. Rameau fourni à la muqueuse du cornet inférieur par le grand nerf palatin. — 8. Ramuscule que donne le ganglion de Meckel à la muqueuse du cornet moyen. — 9. Origine du rameau qui s'étend du même ganglion à la muqueuse de la cloison des fosses nasales. — 10. Nerf vidien. — 11. Rameau crânien du nerf vidien, ou grand nerf pétreux superficiel se rendant du ganglion de Meckel au ganglion géniculé du nerf facial. — 12. Rameau sympathique du nerf vidien. — 13. Rameau carotidien externe du ganglion cervical supérieur.

Le *filet sympathique* ou *carotidien*, plus volumineux que le précédent, et d'une couleur grisâtre, s'unit à son entrée dans le canal carotidien avec le rameau correspondant du ganglion cervical supérieur.

3° *Branches efférentes inférieures*, ou *nerfs palatins*. — Au nombre de trois, ces nerfs se distinguent en *antérieur*, *moyen* et *postérieur*.

Le *nerf palatin antérieur*, ou *grand nerf palatin*, s'engage dans le conduit palatin postérieur et arrive à la voûte palatine, où il se réfléchit d'arrière en avant en se bifurquant. — A l'intérieur du conduit palatin il fournit : 1° Un filet nasal, dont les ramifications se distribuent à la muqueuse du méat moyen, du cornet inférieur et du méat inférieur. Ce filet constitue le *nerf nasal postérieur* et *inférieur*. 2° Un filet extrêmement grêle destiné à la muqueuse du sinus maxillaire ; 3° Un filet staphylin plus important, qui sort assez souvent par un conduit accessoire, et qui se ramifie dans la muqueuse et les glandules du voile du palais. — Des deux branches de bifurcation du nerf, l'interne se partage en un grand nombre de ramuscules qui se perdent dans la muqueuse et les glandules de la voûte du palais ; l'externe, un peu moins considérable, se distribue à la muqueuse gingivale. (Fig. 532.)

Le *nerf palatin moyen*, beaucoup plus petit que l'antérieur, descend tantôt dans un conduit particulier, tantôt accolé au grand nerf palatin, se dirige d'avant en arrière lorsqu'il est arrivé à la voûte palatine, et se termine dans la muqueuse et la couche glandulaire du voile du palais.

Le *nerf palatin postérieur*, en général un peu plus volumineux que le précédent, descend aussi dans un conduit qui lui est propre, puis se divise au niveau du bord postérieur de la voûte palatine en deux ordres de filets : 1° en filets musculaires destinés aux muscles péristaphylin interne et palato-staphylin, ainsi que Longet le premier l'a très-bien démontré ; 2° en filets sensitifs destinés à la muqueuse de la face supérieure du voile du palais, à celle de sa face inférieure et à ses glandules. — Le palatin postérieur est le prolongement du grand nerf pétreux superficiel ; les deux autres prolongent les rameaux venus du maxillaire supérieur.

4° *Branches efférentes antérieures, ou nerfs sphéno-palatins, nerfs nasaux postérieurs et supérieurs*. — Ces nerfs, qui naissent de la partie interne du ganglion de Meckel, seraient exclusivement formés, d'après M. Prévost, par des tubes émanés des cellules ganglionnaires. Ils s'engagent dans le trou sphéno-palatin, et se divisent en sphéno-palatins *externes* et sphéno-palatin *interne*.

Les *sphéno-palatins externes*, en général très-grêles, ne peuvent être bien étudiés que sur des pièces qui ont macéré pendant quelques jours dans l'acide azotique. Le tronc commun de ces nerfs descend verticalement jusqu'au voisinage du cornet inférieur, et donne dans ce court trajet plusieurs filets qui se dirigent d'arrière en avant ; parmi ces filets, on en dis-

tingue ordinairement deux un peu moins déliés que les autres, dont les ramifications se répandent dans la muqueuse des cornets supérieur et moyen. — Il est rare que celui qui se ramifie dans la muqueuse du cornet inférieur naisse du même tronc ; nous avons vu plus haut qu'il émane ordinairement du nerf palatin antérieur. — Les ramifications de ces nerfs s'anastomosent avec celles du filet ethmoïdal du nerf nasal, mais restent indépendantes de celles des nerfs olfactifs. (Fig. 532, 7, 8.)

Le *nerf sphéno-palatin interne*, *naso-palatin* de Scarpa, plus apparent que les précédents, se dirige de dehors en dedans, passe au devant du sinus sphénoïdal pour atteindre la cloison des fosses nasales, se porte ensuite obliquement en bas et en avant vers le conduit palatin antérieur, dans lequel il s'engage, s'adosse dans la partie inférieure de ce conduit au sphéno-palatin interne opposé, et se termine par des ramifications déliées dans la muqueuse palatine immédiatement en arrière de l'arcade alvéolaire. — Dans le long trajet qu'il parcourt, ce nerf donne deux ou trois filets qu'on voit se détacher à différentes hauteurs. J'ai pu constater leur existence sur des pièces immergées dans l'acide azotique ; leur absence n'est qu'apparente et s'explique par l'extrême ténuité qu'ils présentent. (Fig.531, 3.)

5° *Branche efférente postérieure, ou nerf pharyngien, nerf de Bock.*— Ce nerf, toujours très-grêle, naît de la partie postérieure et interne du ganglion. Il s'engage dans le conduit ptérygo-palatin, et se divise, après l'avoir traversé : en filets antérieurs, qui se perdent dans la muqueuse de la voûte des fosses nasales ; et filets postérieurs, destinés à la muqueuse qui tapisse les parois supérieure et latérale des arrière-narines.

III. — Nerf maxillaire inférieur.

Préparation. — Le nerf maxillaire inférieur est un de ceux dans la préparation duquel il importe au plus haut degré de procéder avec méthode, si l'on veut ne diviser aucune de ses branches. Les règles suivantes conduiront à ce résultat :

1° Chercher entre le conduit auditif externe et la base de l'apophyse zygomatique le nerf auriculo-temporal, le suivre sur la tempe, ainsi que les divisions correspondantes du nerf facial, et mettre à nu l'importante anastomose qui unit ces deux nerfs au niveau du col du condyle.

2° Inciser les téguments depuis la racine du nez jusqu'à la protubérance occipitale ; rabattre de chaque côté le cuir chevelu, ainsi que les muscles crotaphites en divisant ceux-ci le plus près possible de leur attache aux os ; briser ensuite le crâne circulairement, et enlever l'encéphale.

3° Découvrir le masséter, le diviser à son attache supérieure ; le détacher de haut en bas, en procédant avec les plus grands ménagements pour conserver intact le nerf massétérin, qui pénètre dans ce muscle par sa face profonde ; le détacher aussi à sa partie antéro-inférieure, et le laisser adhérer seulement par sa partie postérieure à l'angle de la mâchoire.

4° Mettre à nu le nerf dentaire inférieur en enlevant la table externe du maxillaire inférieur à l'aide du ciseau et du maillet.

5° Abattre l'apophyse zygomatique par deux traits de scie appliqués à ses extrémités et diviser ensuite à sa base l'apophyse coronoïde en faisant usage d'une pince de Liston.

6° Agrandir à l'aide du ciseau le trou ovale, puis enlever toute la partie restante de la fosse latérale moyenne de la base du crâne, en appliquant sur cette partie deux traits de scie, l'un au niveau du sommet de l'apophyse d'Ingrassias, l'autre au devant du rocher et se dirigeant tous deux vers l'orifice agrandi.

7° Préparer les nerfs temporaux profonds, puis le nerf buccal, en retranchant par parcelles le muscle ptérygoïdien externe, et terminer la préparation commencée des nerfs massétérin et auriculo-temporal en remontant vers leur origine.

8° Diviser sur la ligne médiane la base du crâne ainsi que la face, et séparer complétement l'une de l'autre les deux moitiés de la coupe.

9° Enlever la trompe d'Eustache, détacher de son insertion inférieure le ptérygoïdien interne, isoler le tronc du nerf maxillaire inférieur; chercher alors le ganglion otique appliqué sur la face interne de celui-ci, immédiatement au-dessous du trou ovale, puis découvrir le nerf lingual, ainsi que le rameau mylo-hyoïdien du dentaire inférieur.

Le *nerf maxillaire inférieur* est un nerf mixte composé de la troisième division du ganglion de Gasser, branche sensitive, et de la petite racine du trijumeau, branche motrice.

Mode d'union de ses deux branches. — A l'intérieur du crâne, les deux branches du maxillaire inférieur restent indépendantes. La branche ganglionnaire est volumineuse, grisâtre et plexiforme. La branche non ganglionnaire, beaucoup plus petite, d'une couleur blanche, formée de fascicules parallèles, est située en arrière de la précédente; dans son trajet un peu oblique en bas et en avant, elle reçoit du ganglion de Gasser un filet extrêmement délié, qui se perd au milieu de ses fibres, mais qui n'est pas constant. (Fig. 549, 1.)

Ainsi accolées l'une à l'autre, ces deux branches s'engagent dans le trou ovale, et s'unissent à leur sortie du crâne pour former un tronc commun qu'on voit se diviser presque aussitôt en sept rameaux. — Le mode d'union qu'elles présentent est encore un objet de dissidence : Palletta, Lauth et Longet, ne voient dans cette union qu'un simple accolement, et admettent en conséquence que le nerf maxillaire inférieur se compose de deux branches parfaitement distinctes dans toute l'étendue de leur distribution, une branche inférieure et interne ou sensitive, et une branche supérieure et externe ou motrice, qui a reçu tour à tour les noms de *nerf buccinato-buccal*, de *nerf masticateur*, de *nerf maxillaire inférieur moteur*. Mais un grand nombre d'anatomistes ont jugé cette adhésion plus intime et l'ont considérée comme le résultat d'un échange réciproque de filets nerveux. L'observation démontre en effet :

1° Que les deux branches du nerf maxillaire inférieur s'envoient réciproquement un grand nombre de filets.

2° Que parmi ces divisions s'il en est qui se détachent plus particulièrement de la racine motrice, et d'autres de la racine sensitive, les premières

renferment aussi quelques fibres destinées à des organes sensibles, et les secondes quelques fibres destinées à des muscles.

Ce tronc n'est donc pas formé de deux branches à distribution indépendante : c'est *un nerf mixte dont les principales divisions renferment sous des proportions inégales des fibres motrices et des fibres sensitives.*

Distribution. — Les sept rameaux fournis par le nerf maxillaire inférieur peuvent être distingués :

1° En rameaux externes, au nombre de trois : le *nerf temporal profond moyen*, le *nerf massétérin* et le *nerf buccal.*

2° En rameau interne, le *nerf du muscle ptérygoïdien interne.*

3° En rameau postérieur, le *nerf temporal superficiel.*

4° En rameaux inférieurs plus considérables que les précédents et au nombre de deux : le *nerf lingual* et le *nerf dentaire inférieur.*

A cette troisième branche du trijumeau se trouve annexé aussi un petit ganglion, le *ganglion otique.*

A. **Nerf temporal profond moyen.** — Né de la partie antérieure et externe du maxillaire inférieur, à une très-petite distance au-dessous du trou ovale, le nerf temporal profond moyen se porte d'abord presque horizontalement en avant, puis obliquement en haut et en dehors, et enfin verticalement en haut. Sa portion horizontale est située entre le muscle ptérygoïdien externe et la paroi supérieure de la fosse zygomatique ; sa portion oblique chemine entre cette même paroi et le tendon du muscle temporal ; sa portion verticale occupe l'épaisseur de ce muscle.

Au-dessus du muscle ptérygoïdien externe, le nerf temporal profond moyen se partage ordinairement en deux rameaux qui reçoivent un ou plusieurs filets anastomotiques des nerfs buccal et massétérin. Dans le muscle crotaphite, il se subdivise en un grand nombre de ramuscules exclusivement destinés à ce muscle. (Fig. 540, 12.)

B. **Nerf massétérin.** — Ce nerf part du tronc principal au même niveau que le précédent qu'il surpasse en général par son volume. Placé aussi à son origine entre la paroi supérieure de la fosse zygomatique et le muscle ptérygoïdien externe, il change bientôt de direction pour se porter obliquement en bas et en dehors, traverse l'échancrure sigmoïde en croisant à angle aigu le bord postérieur du tendon du temporal, et pénètre dans le masséter par la partie moyenne de sa face profonde. Dans ce trajet le nerf massétérin fournit :

1° Un filet anastomotique qui l'unit au nerf temporal profond moyen.

2° Le *nerf temporal profond postérieur*, qui pénètre aussitôt dans la partie correspondante du muscle crotaphite, où il se partage en plusieurs filets dont un ou deux s'anastomosent avec le temporal profond moyen, tandis que les autres se dirigent très-obliquement en haut et en arrière en se distribuant de proche en proche aux faisceaux musculaires voisins. —

La plupart des auteurs mentionnent parmi ses divisions terminales un filet qui traverserait l'aponévrose temporale pour s'unir à un rameau du nerf temporal superficiel ; j'ai vainement cherché cette anastomose.

3° Un ramuscule destiné à l'articulation de la mâchoire inférieure. Ce ramuscule démontre que le nerf massétérin, essentiellement formé de fibres motrices, renferme aussi des fibres sensitives.

4° Enfin un grand nombre de filets terminaux dont plusieurs peuvent être suivis jusqu'à l'extrémité inférieure du masséter.

C. **Nerf buccal.** — Le nerf buccal, plus volumineux que les précédents, naît du maxillaire inférieur tantôt par une et tantôt par deux racines qui

Fig. 547. — *Branches du nerf maxillaire inférieur* (d'après Hirschfeld).

1. Nerf massétérin. — 2. Nerf temporal profond postérieur, partant du précédent. — 3. Nerf buccal. — 4. Anastomose de ce nerf avec les divisions du nerf facial. — 5. Nerf temporal profond antérieur provenant du nerf buccal. — 6. Divisions que ce nerf abandonne au muscle ptérygoïdien externe. — 7. Nerf temporal profond moyen. — 8. Nerf temporal superficiel ou auriculo-temporal. — 9. Rameaux temporaux de ce nerf. — 10. Ses rameaux auriculaires. — 11. Son anastomose avec le facial. — 12. Nerf lingual. — 13. Rameau mylo-hyoïdien du dentaire inférieur. — 14. Nerf dentaire inférieur. — 15, 15. Filets que ce nerf fournit aux grosses et petites molaires. — 16. Ses divisions terminales ou nerfs mentonniers. — 17. Anastomoses de ceux-ci avec un filet du facial.

traversent le ptérygoïdien externe, et se réunissent bientôt en un seul tronc. Dégagé du muscle, celui-ci se dirige en avant et en bas, entre la tubérosité de l'os maxillaire supérieur et le bord antérieur de l'apophyse coronoïde, et arrive au devant du masséter sur le muscle buccinateur, où il s'épanouit en plusieurs rameaux. (Fig. 547.)

Dans ce trajet, le nerf buccal donne successivement : 1° deux ou trois filets très-grêles au muscle ptérygoïdien externe ; 2° le nerf temporal profond antérieur ; 3° des branches terminales.

Le *nerf temporal profond antérieur* se détache du nerf buccal à sa sortie du muscle ptérygoïdien externe et pénètre aussitôt dans la partie la plus épaisse du muscle temporal, auquel il fournit de nombreux filets. Parvenu au-dessus de la crête qui sépare la fosse zygomatique de la fosse temporale, il rencontre le filet temporal du rameau orbitaire du maxillaire supérieur, auquel il s'unit ordinairement. — Le petit tronc formé par l'adossement de ces deux filets, continuant leur trajet primitif, vient traverser l'aponévrose temporale un peu au-dessous et en arrière de l'apophyse orbitaire externe. Là il se partage en un pinceau de filaments qui vont pour la plupart se terminer à la peau de la tempe ; deux ou trois de ces filaments s'anastomosent avec les filets que le nerf facial envoie au muscle frontal ; aucun d'eux ne s'anastomose avec les filets du nerf temporal superficiel. Il n'est pas rare de voir ce petit tronc se diviser avant de perforer l'aponévrose temporale : l'une de ses divisions traverse alors l'aponévrose dans le point accoutumé ; l'autre chemine entre les deux feuillets dont celle-ci se compose, et devient sous-cutanée un peu au-dessus de l'arcade zygomatique.

Les *branches terminales* du nerf buccal se distinguent par leur situation et destination :

En *branches superficielles*, qui traversent une couche adipeuse très-épaisse pour se distribuer à la peau de la joue.

En *branches profondes*, qui cheminent entre les faisceaux du buccinateur pour se répandre dans la muqueuse buccale.

Et en *branches anastomotiques* fort remarquables, qui unissent le nerf buccal au nerf facial.

Aucune de ses divisions ne s'arrête dans le muscle buccinateur ; des faits physiologiques aussi nombreux que précis ont rigoureusement établi que ce muscle est soumis à l'influence exclusive du nerf facial.

D. **Nerf du muscle ptérygoïdien interne.** — Ce rameau est à la fois le plus petit et le plus court de tous ceux qui naissent du maxillaire inférieur. Il part de son côté antéro-interne, au niveau du ganglion otique, qu'il semble traverser, et se porte obliquement en bas et en dehors, entre le péristaphylin externe et le ptérygoïdien interne, dans lequel il pénètre un peu au-dessous de sa partie moyenne. (Fig. 519, 13).

Au niveau de son origine, il fournirait, selon Meckel et Longet, un

très-petit filet au muscle péristaphylin externe. Selon Lauth, il donnerait un ramuscusle semblable au ptérygoïdien externe.

E. **Nerf temporal superficiel ou auriculo-temporal.** — Ce nerf est remarquable par son volume, par la disposition plexiforme qu'il présente à son origine, par l'étendue de son trajet et le nombre très-considerable de ses ramifications. — Il naît par deux racines qui se réunissent derrière le col du condyle de la mâchoire, en formant une sorte de boutonnière dans laquelle passe l'artère méningée moyenne; contourne ensuite le col du condyle; puis, changeant alors de direction, se porte verticalement en haut entre le pavillon de l'oreille et la base de l'apophyse zygomatique, et arrive sur la tempe, où il s'épanouit en un grande nombre de filets.

Avant d'atteindre le bord parotidien de la mâchoire, le nerf temporal superficiel fournit :

1° Plusieurs ramuscules qui vont se jeter dans le plexus que l'artère maxillaire interne reçoit du grand sympathique.

2° Un filet extrêmement fin, qui vient se réunir au nerf dentaire inférieur à son entrée dans le canal dentaire.

3° Un ou deux filets qui se dirigent horizontalement en arrière pour se distribuer à l'articulation temporo-maxillaire.

Pendant qu'il contourne le col du condyle de la mâchoire, ce nerf donne des rameaux plus considérables, qu'on peut distinguer :

a. En *rameaux auriculaires*, destinés à la peau du conduit auditif externe et de la partie antérieure du pavillon de l'oreille.

b. En *rameaux parotidiens*, qui pénètrent et se perdent dans la moitié supérieure de la glande parotide.

c. Et en *rameaux anastomotiques*, fort importants, ordinairement au nombre de deux, qui s'unissent au niveau du bord postérieur du masséter avec la branche terminale supérieure du facial.

Dans sa portion ascendante ou verticale, le nerf temporal superficiel, après avoir donné quelques ramuscules à la peau de l'hélix et de la face interne du pavillon de l'oreille, se divise en un grand nombre de rameaux divergents qui n'affectent aucun rapport déterminé avec les divisions de l'artère correspondante, et qui se terminent dans la peau de la tempe, en remontant jusqu'au niveau de la bosse pariétale. Aucun de ces filets ne s'anastomose avec les nerfs temporaux profonds. (Fig. 547, 9.)

F. **Nerf dentaire inférieur.** — D'un volume très-supérieur à celui de tous les rameaux qui précèdent, le nerf dentaire inférieur, situé sur le prolongement du tronc principal, dont il peut être considéré comme la continuation, se porte d'abord presque verticalement en bas entre les deux ptérygoïdiens, puis obliquement en bas, en avant et en dehors, entre la branche de la mâchoire et le ptérygoïdien interne, dont le sépare une lame fibreuse; pénètre dans le canal dentaire, qu'il parcourt dans toute son étendue;

sort par le trou mentonnier, et se partage au-dessous du muscle carré en un grand nombre de branches terminales.

A une très-petite distance de son origine, le dentaire inférieur donne au lingual un filet court et assez considérable. Quelquefois ces nerfs s'envoient réciproquement un filet anastomotique ; on remarque alors que les deux filets se croissent à angle aigu à la manière des branches d'un X.

A son entrée dans le canal dentaire, il fournit une division importante, le *rameau mylo-hyoïdien*. Ce rameau, logé dans un canal moitié osseux, moitié fibreux, que lui présente la face interne de la mâchoire inférieure, se porte en bas et en avant vers le muscle mylo-hyoïdien, au-dessous duquel il se divise en plusieurs filets, dont les uns pénètrent dans ce muscle,

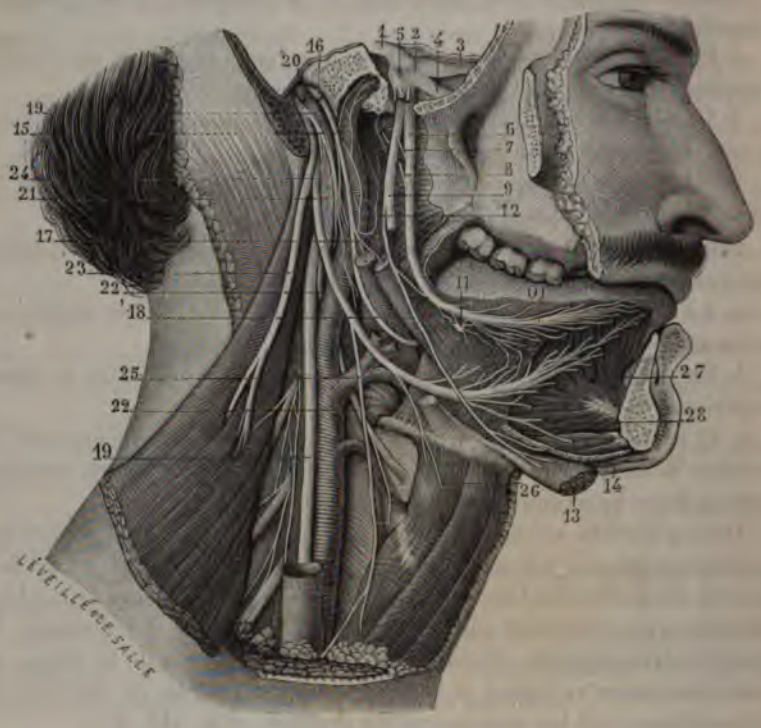

FIG. 548. — *Nerfs de la langue* (*).

1. Portion ganglionnaire du trijumeau. — 2. Ganglion de Gasser. — 3. Branche ophthalmique de Willis. — 4. Nerf maxillaire supérieur. — 5. Nerf maxillaire inférieur. — 6. Nerf lingual ou petit hypoglosse. — 7. Filet que ce nerf reçoit du dentaire inférieur. — 8. Corde du tympan. — 9. Nerf dentaire inférieur. — 10. Divisions terminales du lingual. — 11. Ganglion sous-maxillaire. — 12. Rameau mylo-hyoïdien, naissant du dentaire inférieur et fournissant dans son trajet une division importante au lingual. — 13. Ventre antérieur du digastrique recevant un ramuscule du mylo-hyoïdien. — 14. Coupe du muscle mylo-hyoïdien dans lequel se rend un autre ramuscule du même nerf. — 15. Ner

tandis que les autres vont se terminer dans le ventre antérieur du digastrique. — Parmi les filets qui pénètrent dans le muscle mylo-hyoïdien, il en est un qui ne fait que le traverser et qui va se joindre au nerf lingual. Ce filet, dont l'existence n'avait pas été mentionnée, est le premier qui se détache du tronc principal; il traverse ordinairement le bord postérieur du muscle. Son volume quelquefois est assez considérable pour permettre de le considérer comme une branche de bifurcation.

Dans le canal dentaire, ce nerf fournit : 1° un filet à chacune des racines des grosses et des petites molaires; 2° des filets osseux au bord alvéolaire de la mâchoire; 3° des filets gingivaux qui traversent ce bord pour aller se ramifier dans la muqueuse correspondante; 4° un rameau incisif, qui continue le trajet primitif du nerf et qui se divise en trois rameaux secondaires destinés à la canine et aux deux incisives voisines. (Fig. 547.)

A la sortie du canal que lui présente la mâchoire, le dentaire inférieur prend le nom de *nerf mentonnier*. Ses divisions, très-multipliées et considérables, s'entrecroisent à angle droit avec celles du nerf facial, et forment ainsi une sorte de plexus connu sous la dénomination de *plexus mentonnier;* elles se partagent en deux plans :

1° Un plan antérieur dont les ramifications se rendent à la peau du menton, de la lèvre et de la partie inférieure de la joue.

2° Un plan postérieur à rameaux divergents qui se termine en partie dans la couche glanduleuse, en partie dans la muqueuse labiale.

G. **Nerf lingual ou petit hypoglosse.** — Le nerf lingual, en général un peu plus volumineux que le dentaire inférieur, au devant et en dedans duquel il est placé, décrit comme lui une courbe demi-circulaire dont la concavité regarde en haut et en avant. Il est d'abord placé entre le muscle ptérygoïdien externe et le pharynx, plus bas entre les deux ptérygoïdiens, puis entre le ptérygoïdien interne et la branche de la mâchoire. Changeant alors de direction pour devenir horizontal, de vertical ou légèrement oblique qu'il était, il se place au-dessous de la muqueuse qui tapisse le plancher de la bouche, au-dessus de la glande sous-maxillaire et du muscle mylo-hyoïdien, en dehors du muscle hyo-glosse et du canal de Wharton, qu'il croise à angle aigu pour gagner l'interstice des muscles lingual et génio-glosse, puis se dirige vers la pointe de la langue, en se divisant en

glosso-pharyngien. — 16. Ganglion d'Andersch.— 17. Filets que donne le glosso-pharyngien aux muscles stylo-glosse et stylo-pharyngien. — 18. Ce même nerf passant entre les deux muscles précédents et se réfléchissant de bas en haut pour remonter sur la base de la langue. — 19, 19. Tronc du pneumogastrique. — 20. Son ganglion supérieur ou jugulaire. — 21: Son ganglion inférieur ou plexiforme. — 22, 22. Nerf laryngé supérieur. — 23. Nerf spinal, duquel se détache, à sa sortie du trou déchiré postérieur, une branche importante qui s'unit au ganglion plexiforme du pneumogastrique. — 24. Nerf grand hypoglosse.—25. Sa branche descendante. — 26. Rameau qu'il fournit au muscle thyro-hyoïdien.— 27 Ses divisions terminales.— 28. Ramuscule du même tronc nerveux se divisant en deux filets, dont l'un pénètre dans le génio-glosse et l'autre dans le génio-hyoïdien.

un grand nombre de ramuscules qui pénètrent de bas en haut dans l'épaisseur de cet organe.

Immédiatement au-dessous de son origine, le nerf lingual reçoit le filet que lui envoie le dentaire inférieur.

Au niveau du bord postérieur du muscle ptérygoïdien interne, il reçoit la corde du tympan, branche importante du facial qui s'unit à lui sous un angle aigu ouvert en haut, et qui a été considérée comme lui étant simplement accolée, au moins en grande partie. Après avoir soumis le lingual à l'influence de réactifs énergiques, j'ai pu reconnaître que la corde du tympan, une fois accolée à ce nerf, en reçoit et lui fournit un grand nombre de filets qui les unissent de la manière la plus intime; à une petite distance de leur réunion, les filets réciproquement échangés sont déjà si multipliés, qu'il devient impossible de faire la part de ceux qui appartiennent à l'un et à l'autre. (Fig. 549,5.)

Devenu sous-muqueux, le lingual fournit par son bord supérieur ou concave des ramifications assez nombreuses, mais très-grêles; elles vont se distribuer : 1° à la muqueuse qui tapisse le plancher de la bouche et aux gencives; 2° à celle qui revêt la face inférieure et les bords de la langue. Le filet que le rameau mylo-hyoïdien donne au lingual s'unit à ce nerf, au niveau de la partie moyenne du muscle hyo-glosse.

De son bord inférieur ou convexe on voit se détacher successivement : des rameaux destinés à la glande sous-maxillaire; des filets par lesquels il s'anastomose avec le grand hypoglosse; et d'autres, plus déliés et plus nombreux, qui vont se ramifier dans la glande sublinguale.

a. Les *rameaux destinés à la glande sous-maxillaire* naissent du lingual, au niveau du bord postérieur du mylo-hyoïdien. Ils ne pénètrent pas immédiatement dans la glande, mais se rendent à un petit renflement connu depuis J. F. Meckel sous le nom de *ganglion sous-maxillaire*. Leur nombre est de trois ou quatre. — Les antérieurs, selon Longet et la plupart des anatomistes modernes, naissent du lingual et forment la racine sensitive du ganglion. Le postérieur est constitué par un filet de la corde du tympan; il représente sa racine motrice. — A ce même ganglion aboutit en outre, en arrière, un filet émané du plexus que le grand sympathique fournit à l'artère faciale.

Telles sont les branches afférentes du ganglion sous-maxillaire. Ses branches efférentes se distinguent :

En *supérieures* ou *ascendantes*, qui vont se réunir au lingual en formant avec les racines motrice et sensitives une espèce d'anse à laquelle le ganglion est comme suspendu;

En *moyennes*, au nombre de deux ou trois, qui se répandent dans les parois du conduit de Wharton;

Et *inférieures*, plus nombreuses et moins déliées, qui se ramifient dans l'épaisseur de la glande sous-maxillaire.

Ce ganglion présente ordinairement, ainsi que l'a fait remarquer Meckel, une couleur rougeâtre, une forme ovoïde et des dimensions qui le font facilement reconnaître. Mais chez certains individus son volume est si minime et son contour si peu accusé, qu'il n'offre aucune forme déterminée.

b. Les filets anastomotiques s'étendent du bord inférieur du lingual au bord supérieur de l'hypoglosse. Il en existe en général deux, quelquefois trois. Ces filets décrivent sur la face externe de l'hyo-glosse des arcades à concavité postérieure.

c. Les *rameaux destinés à la glande sublinguale* se rendraient aussi, selon Blandin, à un petit renflement qu'il a décrit sous le nom de *ganglion sublingual*. Si ce renflement existe, il faut reconnaître qu'il fait le plus habituellement défaut. A sa place je n'ai trouvé qu'un petit plexus dont les divisions se répandent dans la glande.

d. Les *branches terminales* du nerf lingual se distribuent à la glande de Nühn, à la muqueuse qui revêt la face inférieure de la langue, à celle qui revêt sa pointe et ses bords, et enfin aux deux tiers antérieurs de celle qui recouvre sa face dorsale.— Ces dernières, au nombre de douze ou quinze, traversent toute l'épaisseur de la langue. Arrivées sous la muqueuse dorsale, elles se divisent en cinq ou six filaments courts et déliés qui vont en rayonnant se perdre dans ses papilles.

Ganglion otique.

Le *ganglion otique*, découvert par Arnold en 1826, est un petit corps rougeâtre, en général ovoïde, situé sur le côté interne du nerf maxillaire inférieur, immédiatement au-dessous du trou ovale. Sa face externe répond au point de réunion de la branche motrice avec la branche sensitive de ce nerf, et sa face interne au muscle péristaphylin externe, qui le sépare de la portion cartilagineuse de la trompe d'Eustache.

Ce ganglion est uni au maxillaire inférieur par un petit groupe de fibres qui semble provenir surtout de la branche motrice de ce nerf, et qui a été comparé par Arnold à la racine courte du ganglion ophthalmique. Indépendamment de ces fibres, le ganglion otique reçoit encore :

1° Une branche motrice que lui envoie le facial;

2° Une branche sensitive, qui lui vient du glosso-pharyngien par l'intermédiaire du rameau de Jacobson;

3° Une branche végétative, qui émane du grand sympathique.

La *branche motrice* a été signalée par Longet, qui l'a décrite avec beaucoup d'exactitude sous le nom de *petit pétreux superficiel*. Ainsi que le grand nerf pétreux, ce filet se détache du premier coude du facial; sort de l'aqueduc de Fallope par un orifice particulier; se place dans une petite gouttière que lui présente la face antérieure du rocher; se dirige en bas et en dedans parallèlement au grand nerf pétreux, au-dessous duquel il

est situé, puis s'engage dans un pertuis qu'on voit entre les trous ovale et sphéno-épineux, et se jette presque aussitôt dans la partie supérieure du ganglion.

La *branche sensitive*, comparée par Arnold à la longue racine du ganglion ophthalmique, est située au-dessous de la précédente. Pour la distinguer de celle-ci, et d'un autre filet qui se porte du rameau de Jacobson au grand nerf pétreux, je l'appellerai *petit pétreux profond externe*. Cette branche sort de la caisse du tympan par un pertuis qui lui est propre, et rencontre alors le petit pétreux superficiel, auquel elle s'accole pour aller se jeter avec lui dans le ganglion otique.

Le *filet émané du grand sympathique*, ou la *branche végétative*, se détache d'un petit plexus qui entoure l'artère sphéno-épineuse, et qui provient, comme celui qu'on trouve sur chacune des branches de la carotide externe, d'un plexus plus considérable, le *plexus intercarotidien*, formé lui-même par des rameaux venus en partie du glosso-pharyngien, en partie du ganglion cervical supérieur.

Du ganglion otique partent deux ordres de rameaux : des rameaux *moteurs* et des rameaux *sensitifs*.

Les *rameaux moteurs* se divisent : en *antérieur*, qui se porte en bas et en avant vers la partie supérieure du muscle péristaphylin externe, dans lequel il se termine; et *postérieur*, qui se dirige en haut et en arrière vers le muscle interne du marteau, auquel il est destiné.

Les *rameaux sensitifs*, au nombre de deux ou trois, s'appliquent d'abord au nerf temporal superficiel, dont ils ne tardent pas à se séparer pour pénétrer dans la caisse du tympan; ils se distribuent à la muqueuse tympanique.

Vue générale du nerf maxillaire inférieur.

Le maxillaire inférieur naît par deux racines, l'une sensitive, l'autre motrice, dont les filets se mélangent à leur sortie du crâne.

Du tronc constitué par cette union partent sept branches, et de celles-ci six ordres de ramifications :

1° Des ramifications musculaires, qui se distribuent au temporal, au masséter, aux deux ptérygoïdiens, au mylo-hyoïdien et au ventre antérieur du digastrique. Toutes ces ramifications dépendent de la petite racine du trijumeau : réunies, elles forment le nerf *masticateur*.

2° Des ramifications cutanées, qui donnent la sensibilité à la peau de la tempe, de la joue, du menton, de la lèvre inférieure, du conduit auditif externe et du bord antérieur du pavillon de l'oreille.

3° Des ramifications glandulaires, qui président à la nutrition et à la sécrétion des glandes salivaires.

4° Des ramifications dentaires qui donnent, chemin faisant, quelques filets au tissu alvéolaire.

5° Des ramifications muqueuses destinées aux gencives, à la langue, aux joues, à la lèvre inférieure et au plancher de la bouche.

6° Enfin des ramifications anastomotiques qui unissent le maxillaire inférieur au grand hypoglosse, mais qui l'unissent surtout d'une manière intime au facial, avec lequel il communique : au niveau de la tempe, par le rameau temporal profond antérieur; au niveau de la joue, par le rameau buccal; au niveau du menton, par les rameaux mentonniers; au niveau du ptérygoïdien interne, par le rameau lingual et la corde du tympan; au niveau du bord parotidien de la mâchoire, par le rameau du temporal superficiel. Ces anastomoses ont pour effet de communiquer au facial, nerf essentiellement moteur, une sensibilité d'autant plus prononcée que l'on se rapproche davantage de sa terminaison.

Parallèle des trois branches du ganglion de Gasser.

Après avoir considéré isolément chacune de ces branches, il n'est pas sans intérêt de les comparer entre elles. Remarquons d'abord qu'elles diffèrent :

1° *Par leur volume*, qui s'accroît de la branche supérieure à la branche inférieure.

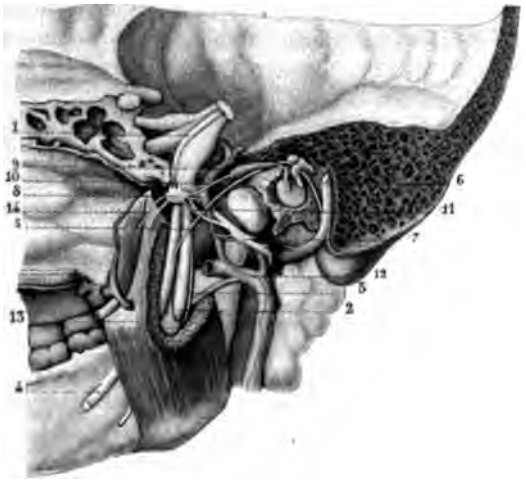

Fig. 549. — *Ganglion otique* (d'après L. Hirschfeld).

1. Petite racine, ou racine motrice de la cinquième paire, accolée à la face postérieure du ganglion de Gasser et traversant plus bas le trou ovale pour se confondre avec le nerf maxillaire inférieur. — 2. Nerf dentaire inférieur. — 3. Rameau mylo-hyoïdien. — 4. Nerf lingual. — 5. Corde du tympan. — 6. Nerf facial — 7. Nerf temporal superficiel ou auriculo-temporal, embrassant entre ses deux racines l'artère méningée moyenne. — 8. Ganglion otique. — 9. Nerf petit pétreux superficiel. — 10. Nerf du muscle interne du marteau. — 11. Anastomose du glanglion otique avec le nerf auriculo-temporal. — 12. Racine sympathique du ganglion otique. — 13. Nerf du ptérygoïdien interne. — 14. Nerf du péristaphylin externe.

2° *Par leur direction :* la branche supérieure se porte obliquement en haut, la branche moyenne horizontalement en avant, la branche inférieure directement en bas.

3° *Par leur mode de division :* les rameaux de la première s'écartent en rayonnant; ceux de la seconde se détachent d'une manière successive comme des rameaux alternes de leur tige commune; ceux de la troisième divergent dans toutes les directions en formant une sorte de bouquet.

Mais à ces différences d'une importance très-secondaire on peut opposer des analogies nombreuses :

Ces trois nerfs présentent à leur point de départ une couleur grisâtre et une disposition plexiforme.

A chacun d'eux se trouve annexé, près de leur origine, un petit ganglion naissant par trois racines, et fournissant deux ordres de filets, des filets sensitifs et des filets moteurs.

Tous affectent dans leur trajet des rapports plus ou moins étendus avec les os, d'où il suit que lorsque ceux-ci se trouvent brisés, ou altérés les rameaux qui les traversent sont exposés à subir les conséquences de ces altérations : de là en effet, pour quelques-uns, des affections aiguës ou chroniques; de là surtout une cause fréquente des névralgies de la face.

Tous enfin présentent des filets cutanés, des filets muqueux, des filets glandulaires, des filets périostiques, et enfin des filets musculaires.

Les filets cutanés de la cinquième paire sont extrêmement multipliés. Par la pensée conduisez de l'oreille droite à l'oreille gauche un plan vertical qui divise la tête en deux moitiés : les téguments de la moitié antérieure représenteront la vaste surface que ces filets recouvrent de leurs dernières ramifications. — Sur toutes les parties du système cutané qui répondent à l'appareil sensorial ils arrivent non-seulement en plus grand nombre, mais de troncs différents : ainsi la paupière supérieure reçoit ses nerfs de la branche ophthalmique, et la paupière inférieure de la branche maxillaire supérieure; la lèvre supérieure emprunte les siens aux rameaux sous-orbitaires, et l'inférieure aux rameaux mentonniers; à la moitié antérieure de l'ouverture des narines se rend le filet naso-lobaire de la première branche, et à la moitié postérieure plusieurs ramifications terminales de la seconde. Les nerfs destinés au conduit auditif et au pavillon de l'oreille émanent également de deux troncs différents; seulement ici l'un de ces troncs est étranger au trijumeau. Une sage prévoyance semble donc avoir présidé à leur répartition. Sous ce rapport, on ne saurait trop admirer, ainsi que l'a fait remarquer Longet, combien la nature a été attentive à multiplier les sources de la sensibilité générale au voisinage des organes les plus importants; redoublant en quelque sorte de sollicitude pour la conservation de ces organes, elle a voulu que cette sensibilité exquise, comme un gardien vigilant, veillât à leur entrée afin de mieux assurer

leur intégrité. Cette plus grande abondance des filets nerveux dans les téguments qui recouvrent et protégent les organes des sens nous explique pourquoi la sensibilité de la face est beaucoup plus prononcée sur la ligne médiane, pourquoi cette sensibilité diminue vers sa partie moyenne, pourquoi on la voit ensuite augmenter en se rapprochant de ses parties latérales ou auriculaires.

Les filets que la cinquième paire envoie aux membranes muqueuses sont beaucoup moins nombreux et moins considérables que ceux qu'elle donne à la peau. Le plan vertical qui limite en arrière le domaine cutané de la cinquième paire, limite aussi la partie du système muqueux auquel elle se distribue : on voit par conséquent qu'elle tient sous sa dépendance la muqueuse des sinus frontaux, celle des fosses nasales avec tous ses prolongements, celle des voies lacrymales, celle qui tapisse les parois de la bouche, celle qui revêt les deux tiers antérieurs de la langue, celle du voile du palais, et enfin celle de la trompe d'Eustache.

Par ses filets glandulaires le trijumeau tient sous sa dépendance la presque totalité des glandes de la tête : les lacrymales, les salivaires, les glandes de Nühn, toutes les glandules disposées par couches au-dessous des muqueuses labiale, buccale et palatine ; et aussi celles plus délicates qui sont annexées aux paupières, comme les glandes de Meibomius, les glandes conjonctives, la caroncule lacrymale, celles bien plus multipliées encore qui dépendent du sens de l'olfaction et qui sont situées dans la pituitaire, et celles du sens de l'ouïe ; enfin celles de la peau de la face.

Les filets périostiques et osseux peuvent être facilement observés sur la face antérieure du frontal, lorsque les os et leur enveloppe fibreuse ont macéré quelques jours dans une solution acide ; il suffit alors de détacher le péricrâne avec les parties molles correspondantes en procédant de haut en bas et avec une suffisante attention. Les filets osseux sont visibles sans préparation sur un maxillaire supérieur qu'on a immergé dans le liquide précédent et qu'on dépouille ensuite complétement de son périoste externe et interne. Parmi ces filets, on en remarque surtout un ou deux qui, nés de l'arcade formée par l'anastomose des nerfs dentaires postérieurs et antérieur, se dirigent non de haut en bas vers les arcades dentaire et alvéolaire, mais de bas en haut, pour disparaître au voisinage du rebord de l'orbite, dans l'épaisseur de l'apophyse montante.

Les filets musculaires du trijumeau sont encore problématiques pour un assez grand nombre d'anatomistes : j'ai longtemps conservé des doutes sur leur existence ; aujourd'hui elle m'est démontrée. On voit très-manifestement le nerf nasal donner des ramifications à plusieurs muscles, et particulièrement au droit supérieur. On voit très-bien aussi des filets se détacher de la cinquième paire et se joindre à des nerfs moteurs, dont ils partagent ensuite la distribution. Tantôt ces filets sont transmis de tronc à tronc, comme ceux que le nerf ophthalmique abandonne à tous les nerfs

moteurs de l'œil pendant son trajet à travers la paroi externe du sinus verneux; tantôt ils sont transmis de rameau à rameau ou de ramuscul ramuscule : c'est ainsi qu'un grand nombre de ramifications sensiti viennent s'accoler aux divisions secondaires et tertiaires du facial. Pa ces ramifications, quelques-unes, il est vrai, se séparent plus loin pour a se répandre dans des parties sensibles; mais plusieurs accompagnent filets moteurs jusque dans l'épaisseur des muscles : telles sont celles se mêlent aux nerfs de la troisième, de la quatrième et de la sixiè paire, puisqu'ils se distribuent exclusivement à des organes de cet ord On peut donc admettre que tous les muscles compris dans la sphère distribution de la cinquième paire en reçoivent des filets sensitifs.

Fonctions de la cinquième paire.

Les deux portions de la cinquième paire remplissent des fonctions di rentes; bien qu'étroitement unies dans leur partie terminale ou ext crânienne, elles constituent en réalité deux nerfs différents.

La portion ganglionnaire tient sous sa dépendance : 1° la sensibilité toutes les parties dans lesquelles elle se termine; 2° la nutrition et sécrétions de ces mêmes parties.

La portion non ganglionnaire préside aux mouvements d'élévation, c baissement et de diduction de la mâchoire inférieure.

A. *Usages de la cinquième paire relatifs à la sensibilité.* — Ces usa sont démontrés par la physiologie expérimentale, par des faits emprun à l'anatomie pathologique et par des faits cliniques.

Lorsqu'on divise chez un mammifère ou sur un oiseau le tronc du r trijumeau avant son passage sur le sommet du rocher, ainsi que l'ont avec succès Fodera et Herbert Mayo en 1822, Magendie en 1824, et p tard Eschricht, Schœpfs, Backer, Longet, etc., on remarque après c section que toutes les parties auxquelles se distribue la cinquième pa sont complétement insensibles. On peut alors pincer la peau et les r queuses, toucher le globe de l'œil, inciser ou enlever les paupières, piqu déchirer ou cautériser la langue du côté paralysé, etc., sans que l'ani manifeste le moindre signe de douleur.

Ce que nous faisons chez un mammifère, la nature le fait quelque chez l'homme en occasionnant le développement d'une tumeur qui vi comprimer et détruire le tronc du trifacial ou l'une de ses branches pr cipales. Les conséquences de cette compression sont les mêmes : si c le tronc du trijumeau qui se trouve englouti dans la tumeur, l'ins sibilité s'étend à toutes les parties de sa distribution; si c'est une de branches ou un de ses rameaux, la paralysie est partielle.

Toute irritation portée sur un point quelconque de la cinquième p détermine un vif sentiment de douleur : parmi les opérations, il en est

d'aussi douloureuses que celles qui intéressent les divisions du trijumeau ; parmi les névralgies, il n'en est pas de plus cruelles que celles de la face, et l'on sait que ces névralgies ont pour siége les rameaux du trifacial.

La douleur succédant à l'irritation du trijumeau et une paralysie de la sensibilité à sa destruction lente et morbide ou violente et instantanée, il est impossible de ne pas reconnaître que la branche ganglionnaire de la cinquième paire est un nerf de sentiment.

Nous avons vu que la cinquième paire fournit des filets aux muscles de l'œil et à tous les muscles de la face. Ces filets sont-ils également de nature sensitive? Oui, incontestablement. Ils distribuent la sensibilité à ces muscles comme ils la distribuent à la peau, aux muqueuses, aux glandes, aux dents, etc. Longet, dans un mémoire fort important et plein d'intérêt, a très-bien démontré que la fibre charnue privée de la faculté de sentir perd bientôt la faculté de se contracter. Ch. Bell, d'une autre part, avait déjà établi que nous sommes redevables aux fibres sensitives de la faculté de sentir le degré de contraction de nos muscles, et de proportionner ainsi l'intensité de nos efforts aux obstacles à vaincre : la sensibilité n'était donc pas moins nécessaire aux agents musculaires qu'aux autres organes.

Nous verrons plus tard que le nerf de la septième paire préside exclusivement à la contraction des muscles de la face; que lorsqu'il est divisé, tous ces muscles sont frappés de paralysie; que lorsqu'on l'irrite galvaniquement, ceux-ci deviennent à l'instant même le siége de contractions convulsives. Rien de semblable ne se produit, lorsqu'on soumet à l'irritation galvanique la portion ganglionnaire de la cinquième paire.

Concluons donc que cette portion ganglionnaire est affectée à la sensibilité dans toutes les parties auxquelles elle se distribue.

Indépendamment de la sensibilité tactile, la branche ganglionnaire tient encore sous son influence la sensibilité gustative des deux tiers antérieurs de la langue ; elle est associée ici au glosso-pharyngien, qui communique au tiers postérieur du même organe sa sensibilité générale et spéciale.

B. *Usages de la cinquième paire relatifs à la nutrition et aux sécrétions.* — La section ou l'altération profonde de la cinquième paire est fréquemment suivie de troubles marqués dans la nutrition et les sécrétions des organes auxquels elle se distribue. Ces troubles, qui offrent beaucoup de variétés, consistent ordinairement :

Pour l'appareil de la vision, dans la diminution du fluide lacrymal, la contraction de la pupille, l'inflammation de la conjonctive, l'ulcération de la cornée, et enfin la fonte purulente du globe oculaire.

Pour l'appareil de l'olfaction, dans l'injection de la muqueuse nasale, qui s'épaissit, devient fongueuse, saigne au moindre attouchement, et perd peu à peu ses propriétés olfactives.

Pour l'appareil de l'audition, dans des altérations de nutrition suivies de l'affaiblissement de l'ouïe.

Pour l'appareil de la gustation, dans l'abolition de toute sensibilité au niveau des deux tiers antérieurs de la langue, du côté affecté.

Pour l'appareil glandulaire, dans une diminution ou une augmentation des fluides sécrétés dont les propriétés sont aussi plus ou moins modifiées.

Ce tableau nous montre : 1° Que lorsque les fonctions de la cinquième paire se trouvent accidentellement ou pathologiquement supprimées, celles des organes soumis à son influence ne tardent pas à s'altérer et à s'éteindre. 2° Que cette extinction des fonctions sensoriales s'opère graduellement et non d'une manière immédiate ou instantanée, ainsi que l'avait pensé Magendie. L'animal chez lequel les deux trijumeaux ont été divisés continue à voir, à odorer et à entendre; puis, après un laps de temps variable, des troubles graves surviennent dans la nutrition et les sécrétions des organes de la vue, de l'odorat, de l'ouïe, etc., et alors plus d'impressions lumineuses, plus d'impressions odorantes, plus d'impressions auditives. Les nerfs des sens cessent donc d'être impressionnés, non parce que la cinquième paire ne fonctionne plus, mais parce que les organes auxquels ils se rendent ont subi des altérations profondes.

Cette influence indirecte de la cinquième paire sur les fonctions sensoriales paraît avoir son siége en partie dans le ganglion de Gasser, et en partie dans les fibres que le grand sympathique envoie à ce ganglion, et particulièrement à la branche ophthalmique. Lorsqu'on divise les trijumeaux avant leur passage sur le sommet du rocher, les fonctions des sens sont ordinairement à peine troublées; c'est surtout lorsque la section porte sur le ganglion ou sur les branches qui en partent qu'on voit se produire dans la nutrition et les sécrétions les troubles que nous avons mentionnés.

Les expériences de M. Snellen et celles de M. Schiff nous ont appris, en outre, que pour l'appareil visuel les troubles nutritifs sont surtout le résultat de la perte de sensibilité, c'est-à-dire du défaut de protection des parties superficielles, qui, ainsi désarmées contre l'injure des corps extérieurs, deviennent le siége d'une irritation continue et croissante.

C. *Usages de la portion non ganglionnaire des trijumeaux.* — Nous avons vu que la portion non ganglionnaire des trijumeaux tient sous sa dépendance les mouvements d'élévation, d'abaissement et de diduction de la mâchoire inférieure. Cette destination est établie :

1° Par l'anatomie, puisque plusieurs des rameaux qui se portent aux muscles de la mâchoire inférieure émanent manifestement de la petite racine de la cinquième paire.

2° Par la section de cette racine, qui a pour effet immédiat la paralysie de tous les muscles auxquels elle fournit des filets : cette paralysie est annoncée par la chute de la mâchoire, qu'on voit en même temps se dévier

légèrement du côté opposé, et par l'impossibilité où se trouve l'animal de la relever, si les trijumeaux ont été divisés dans le crâne des deux côtés.

3° Par des faits d'anatomie pathologique : lorsque le nerf maxillaire inférieur ou le tronc de la cinquième paire est comprimé par une tumeur, tous les muscles qui meuvent la mâchoire sont également paralysés.

4° Et enfin par l'irritation galvanique, qui détermine des contractions spasmodiques dans tous ces muscles, contractions sous l'influence desquelles la mâchoire inférieure s'applique violemment contre la supérieure, pour retomber ensuite dès qu'on suspend l'action de l'électricité.

§ 6. — Sixième paire, ou nerfs moteurs oculaires externes.

Le *moteur oculaire* externe est le plus grêle de tous les nerfs crâniens après le pathétique. Comme celui-ci, il se distribue à un seul muscle.

a. *Origine apparente.* — Les nerfs de la sixième paire naissent du sillon qui sépare le bulbe rachidien de la protubérance, au niveau du bord externe des pyramides antérieures. Parmi leurs racines, il en est une ou deux qui sont implantées sur la protubérance et qui s'enfoncent perpendiculairement entre ses fibres les plus inférieures. Les autres répondent à la moitié externe de la portion motrice des pyramides dans l'épaisseur desquelles elles plongent perpendiculairement pour se porter vers le plancher du quatrième ventricule. (Fig. 550.)

b. *Origine réelle.* — Le moteur oculaire externe tire son origine d'un noyau de substance grise, situé sur le plancher du quatrième ventricule, immédiatement au-dessus de l'eminentia teres, sur les côtés du sillon médian. De la partie interne de ce noyau partent plusieurs radicules, parallèles et un peu sterneuses, qui se dirigent d'arrière en avant et de haut en bas; ces radicules traversent d'abord la portion sensitive des pyramides antérieures, puis leur portion motrice; elles émergent du bulbe entre le bord inférieur de la protubérance annulaire, et la base de la pyramide correspondante. (Fig. 553 et 554.)

c. *Trajet.* — Composé de cinq à six filets à son point d'émergence, ce nerf se porte obliquement en haut, en dehors et en avant, vers le repli fibreux étendu du sommet du rocher à la lame quadrilatère du sphénoïde, traverse ce repli à sa partie la plus inférieure, pénètre dans le sinus caverneux qu'il parcourt horizontalement, puis entre dans l'orbite par la partie la plus large de la fente sphénoïdale, entre les deux insertions du muscle droit externe, et marche ensuite parallèlement à ce muscle, auquel il est destiné. (Fig. 551, 8.)

Il n'est pas rare de voir l'un de ses filets d'origine traverser la dure-mère isolément, pour aller ensuite se réunir au tronc principal.

d. *Rapports.* — La portion ascendante ou intra-crânienne de ce nerf est située entre la protubérance et la gouttière basilaire. Le feuillet viscéral de l'arachnoïde, d'abord simplement appliqué sur lui, l'entoure au moment où il pénètre dans le canal que lui fournit la dure-mère.

Sa portion horizontale ou intra-caverneuse occupe l'angle de réunion des parois inférieure et externe du sinus. Un feuillet séreux extrêmement mince la recouvre et la sépare du courant veineux. En dedans elle répond à l'artère carotide, en haut au moteur oculaire commun, en dehors au pathétique et à la branche ophthalmique de Willis, qui bientôt le croisent à angle aigu pour lui devenir supérieurs.

Sa portion intra-orbitaire se trouve d'abord accolée à la branche inférieure du moteur oculaire commun et au nerf nasal, qui traversent aussi l'anneau du muscle droit externe. Plus loin elle chemine entre ce muscle et le tissu cellulo-graisseux qui entoure le nerf optique.

e. *Anastomoses.* — Le moteur oculaire externe communique au niveau du sinus caverneux avec le rameau carotidien du grand sympathique et avec la branche ophthalmique de Willis.

L'anastomose du nerf de la sixième paire avec le grand sympathique a été longtemps considérée comme l'origine du système nerveux ganglionnaire. Elle est ordinairement double, quelquefois triple. Ces deux ou trois filets anastomotiques s'étendent du bord inférieur du moteur oculaire externe vers l'orifice supérieur du canal carotidien, où ils se continuent avec les rameaux qui entourent la carotide interne ; plus tard nous aurons à rechercher si ces filets se portent de la sixième paire vers les rameaux carotidiens ou des rameaux carotidiens vers la sixième paire, ou bien s'ils émanent à la fois de ces deux sources. (Fig 545, 10 et 551, 9).

Le filet anastomotique qui unit le moteur oculaire externe à la branche ophthalmique a été précédemment décrit ; nous avons vu qu'il émane de cette branche au moment où elle croise le nerf de la sixième paire. Sa ténuité égale son extrême brièveté.

Indépendamment de ces filets anastomotiques, Pourfour du Petit, Grant et Longet ont eu l'occasion d'observer un filament qui se porte de la portion orbitaire du moteur oculaire externe au ganglion ophthalmique. L'existence de ce filament, qui constitue pour le ganglion orbitaire une seconde racine motrice, est extrêmement rare.

f. *Terminaison.* — Arrivé à l'union du tiers postérieur avec les deux tiers antérieurs de l'orbite, ce nerf se divise en cinq ou six rameaux qui pénètrent en rayonnant dans l'épaisseur du muscle droit externe, où ils se subdivisent en un grand nombre de filaments.

g. *Usages.* — Le nerf moteur oculaire externe anime le muscle abducteur de la pupille. Lorsqu'on le soumet à l'irritation galvanique, le globe de l'œil tourne convulsivement autour de son axe vertical et l'ouverture

pupillaire se porte brusquement en dehors. S'il est divisé, la pupille au contraire se dirige en dedans; il en est de même lorsqu'une tumeur vient le comprimer sur un point de son trajet. La paralysie des nerfs de la sixième paire a donc pour conséquence et pour symptôme pathognomonique un strabisme interne. Les exemples de paralysie limitée à ce nerf sont très-rares : au rapport de Burdach, Yelloly a constaté un strabisme simple interne chez un malade dont la sixième paire était comprimée par une tumeur; Jobert a publié un fait semblable.

Dans quelques cas de paralysie de la troisième paire, on a vu persister les mouvements de l'iris; cette persistance, extrêmement rare, était due

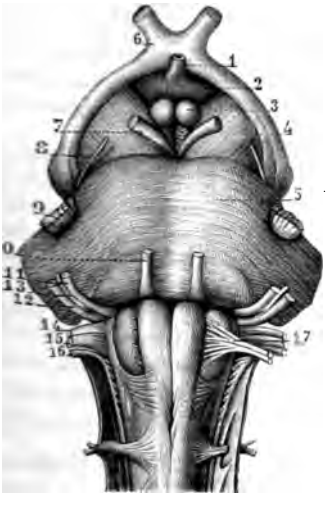

FIG. 550. — *Origine apparente des nerfs de la sixième paire* (*).

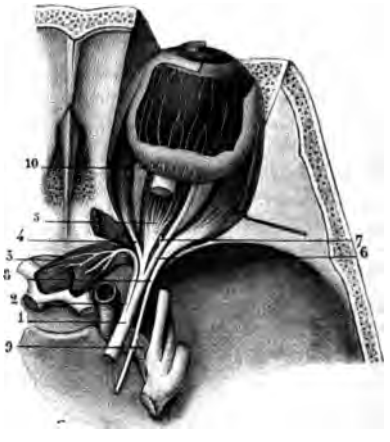

FIG. 551. — *Rapports et terminaison de ces nerfs* (d'après Hirschfeld).

Fig. 550. — 1. Tige pituitaire. — 2. Corps cendré. — 3. Tubercules mamillaires. — 4. Pédoncule cérébral. — 5. Protubérance annulaire. — 6. Les nerfs optiques contournant les pédoncules cérébraux et s'entre-croisant sur la ligne médiane pour former le chiasma. — 7. Nerf moteur oculaire commun. — 8. Nerf pathétique. — 9. Nerf trijumeau. — 10. Nerf moteur oculaire externe — 11. Nerf facial. — 12. Nerf auditif. — 13. Nerf de Wrisberg. — 14. Nerf glosso-pharyngien. — 15. Nerf pneumogastrique. — 16. Nerf spinal. — 17. Nerf grand hypoglosse.

Fig. 551. — 1. Tronc du nerf de la troisième paire, ou moteur oculaire commun. — 2. Branche supérieure de ce nerf. — 3. Filets que cette branche fournit aux muscles droit supérieur et élévateur de la paupière. — 4. Rameau que la branche inférieure du même tronc donne au muscle droit interne. — 5. Rameau partant de cette branche pour aller s'épanouir dans le muscle droit inférieur. — 6. Rameau du petit oblique. — 7. Filet gros et court du ganglion ophthalmique, coupé à son entrée dans ce ganglion. — 8. Nerf de la sixième paire, ou moteur oculaire externe, dont les divisions terminales s'épanouissent dans le muscle droit externe. — 9. Filets anastomotiques unissant le nerf moteur oculaire externe au rameau carotidien du grand sympathique. — 10. Nerfs ciliaires traversant la sclérotique, cheminant ensuite entre cette membrane et la choroïde pour se rendre, d'une part dans le muscle ciliaire et l'iris, de l'autre dans la conjonctive et la cornée.

alors à la présence du filet exceptionnel fourni au ganglion ophthalmique par le moteur oculaire externe.

Primitivement insensible, ce nerf emprunte à l'anastomose qu'il reçoit de la branche ophthalmique une sensibilité assez vive que Longet a pu constater à l'aide d'irritations mécaniques et galvaniques.

§ 7. — Septième paire, ou nerf facial.

Préparation. — Le facial, considéré au point de vue de sa préparation, peut être divisé en deux parties : une partie profonde qui chemine dans l'épaisseur du rocher, et une partie superficielle qui s'épanouit sous les téguments de la face.

La partie profonde ou le tronc du facial ne peut être bien étudié que sur des pièces qui ont macéré dans une solution acide. Dans ce but, on plonge la base du crâne dans un mélange de deux parties d'eau et d'une partie d'acide chlorhydrique, et on l'y laisse jusqu'à ce que les os soient assez ramollis pour qu'on puisse les diviser avec l'instrument tranchant; elle est alors retirée et lavée à grande eau.

Pour l'étude de la partie superficielle du nerf, les pièces fraîches sont au contraire préférables. On procédera dans cette étude d'après les règles suivantes :

1° Inciser les téguments parallèlement au bord inférieur de la mâchoire, depuis le menton jusqu'au voisinage de la protubérance occipitale externe; sur cette incision horizontale faire tomber une incision verticale passant au devant du conduit auditif externe : ces deux incisions doivent être très-superficielles.

2° Disséquer les deux lambeaux cutanés inférieurs de leur sommet vers leur base, afin de découvrir toute la partie supérieure du peaucier cervical.

3° Rechercher au-dessous de ce muscle la branche auriculaire du plexus cervical, la suivre dans son trajet ascendant vers l'apophyse mastoïde; découvrir celui de ces filets qui s'anastomose avec le rameau auriculaire du facial, et préparer ce rameau.

4° Celui-ci étant découvert et ses divisions mises à nu, remonter vers le tronc du facial en enlevant par lambeaux la glande parotide.

5° Compléter l'extirpation de la parotide et isoler le tronc du nerf en procédant des parties profondes vers les superficielles.

6° Isoler aussi le tronc du nerf temporal superficiel, ainsi que ses branches et le rameau anastomotique qu'il fournit au facial après avoir contourné le col du condyle de la mâchoire.

7° Enfin poursuivre les divisions du facial jusqu'à leur terminaison dans les muscles en conservant leurs anastomoses avec celles de la cinquième paire.

Le *nerf facial, portion dure de la septième paire, petit sympathique* de Winslow, émerge du bulbe rachidien, s'engage dans le conduit auditif interne, puis dans l'aqueduc de Fallope, et s'épanouit, au sortir de ce long canal, en branches, rameaux et ramuscules qui vont se perdre dans les muscles peauciers du crâne, de la face et du cou.

Parmi les nerfs moteurs, il n'en est aucun qui suive un trajet aussi compliqué et qui s'anastomose aussi fréquemment avec les nerfs sensitifs, aucun qui tienne sous sa dépendance un aussi grand nombre de muscles, et qui remplisse des fonctions aussi délicates et aussi variées.

a. *Origine apparente.* — Le nerf facial naît de la fossette latérale du bulbe et de la fossette sus-olivaire, sur la limite qui sépare ces deux fossettes, au-dessous de la protubérance et du pédoncule cérébelleux moyen au bord inférieur desquels il adhère, au-dessus et en dedans du nerf auditif dont le séparent les radicules du nerf intermédiaire de Wrisberg. Il est constitué à son point d'émergence par plusieurs filaments réunis en un seul tronc. Deux ou trois de ces filaments ne se joignent au faisceau principal qu'après avoir traversé le bord inférieur de la protubérance.

b. *Origine réelle.*—Le tronc du facial a pour origine réelle un noyau de substance grise, situé dans l'épaisseur de la base du bulbe, sur le prolongement des cornes antérieures de la colonne grise centrale, entre la portion sensitive des pyramides et la racine ascendante de la cinquième paire. (Fig. 552.)

Ce noyau comprend trois îlots arrondis, se touchant par leurs contours et contenant chacun de grosses cellules multipolaires. De ces cellules émanent des filets radiculaires, d'abord rectilignes et parallèles, qui se portent en haut, en dedans et en arrière et qui atteignent bientôt le noyau d'origine du nerf moteur oculaire externe. Devenus alors sous-jacents au plancher du quatrième ventricule, ils contournent ce noyau dont ils recevraient aussi suivant la plupart des auteurs un petit groupe de tubes nerveux, d'où le nom de *noyau supérieur* du facial qui lui a été donné par opposition au précédent ou *noyau inférieur*. Mais il est de toute évidence que ce dernier représente le point de départ réel du facial; si celui-ci emprunte quelques filets au noyau d'origine du moteur oculaire externe, ces filets ne prennent qu'une part très-faible part à sa formation. (Fig. 553.)

Après avoir contourné le noyau supérieur le nerf facial arrive sur les côtés de la tige du calamus scriptorius; là il s'infléchit brusquement en soulevant la couche grise du plancher du quatrième ventricule et en formant sur ce plancher une légère saillie connue sous le nom d'eminentia teres, et appelée aussi *coude* du facial. Ainsi coudé il se dirige en haut, pénètre dans la partie inférieure de la protubérance, s'incline en dehors, passe de nouveau entre les pyramides et la cinquième paire, et arrive ainsi jusqu'à la fossette latérale du bulbe. (Fig. 554, 6, 7.)

Dans le trajet que parcourt le facial, de son noyau d'origine à cette fossette latérale, il présente donc trois portions : 1° une portion initiale ou bulbaire qui se porte obliquement vers le plancher du quatrième ventricule; 2° une portion moyenne ou bulbo-protubérantielle, très-courte et perpendiculaire à la précédente; 3° une portion terminale ou protubérantielle oblique comme la première, mais plus longue que celle-ci.

Pour expliquer l'influence croisée du cerveau sur les nerfs de la septième paire, influence que l'observation clinique met en effet hors de doute. M. Gubler, en 1855, a réuni tous les faits d'anatomie pathologique relatifs

[illegible] faciales ; il les groupe, les compare, et s'attache à démontrer par le rapprochement de ces faits : 1° que les lésions unilatérales de la moitié supérieure de la protubérance et des parties plus élevées entraînent la paralysie de tous les muscles du côté opposé : l'hémiplégie faciale est située alors du même côté que celle du tronc et des membres ; 2° que lorsque la lésion unilatérale occupe la moitié inférieure du mésocéphale, l'hémiplégie faciale est située du côté de celle-ci, tandis que celle du tronc et

Fig. 552.

Fig. 553.

Fig. 554.

Origine réelle des nerfs de la 6e et de la 7e paires.

Fig. 555.

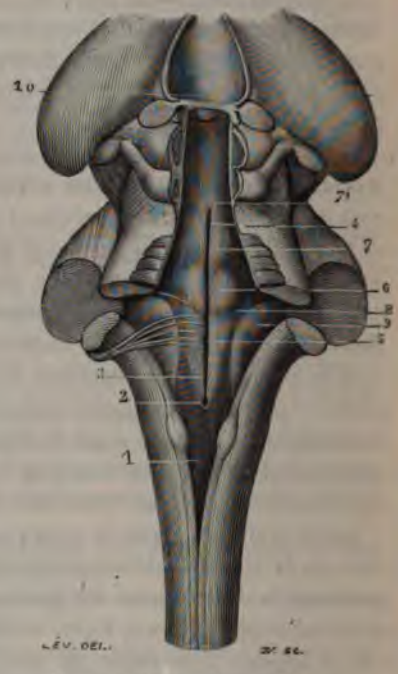

Noyau supérieur et genou du nerf facial.

Fig. 552. — *Coupe du bulbe au niveau de sa base.* — 1, 1. Portion motrice des pyramides. — 2, 2. Leur portion sensitive. — 3. Noyau tendant à les séparer. — 4, 4. Cordons antérieurs. — 5. Cinquième paire. — 6. Noyau d'origine du facial.

Fig. 553. — *Coupe de la protubérance au niveau de son bord inférieur.* — 1, 1. Portion motrice des pyramides. — 2, 2. Leur portion sensitive. — 3. Noyau losangique qui les sépare. — 4, 4. Cordons antérieurs. — 5, 5. Cinquième paire. — 6. Noyau d'origine de la sixième paire. — 7. Noyau d'origine ou noyau inférieur du facial.

Fig. 554. — *Coupe de la protubérance au niveau de son tiers inférieur.* — 1, 1. Portion motrice des pyramides. — 2, 2. Leur portion sensitive. — 3. Noyau qui les sépare. — 4, 4. Cordons antérieurs. — 5, 5. Cinquième paire. — 6, 6. Noyau d'origine de la sixième paire ou supérieure de la septième. — 7, 7. Nerfs partant de ce noyau. — 8, 8. Nerfs de la troisième paire.

Fig. 555. — 1. Substance grise entourant le canal central du bulbe. — 2. Embouchure

des membres est située du côté opposé; il donne à cette variété d'hémiplégie le nom d'*hémiplégie alterne;* considère cette hémiplégie alterne comme le signe certain d'une lésion de la protubérance, puis ajoute : « l'hypothèse d'une décussation complète des nerfs faciaux est la seule » qui soit compatible avec les faits morbides et qui puisse en donner l'ex- » plication rationnelle » (1).

En 1865, les études de M. Luys le conduisent à la même conclusion. Pour cet auteur, de chacun des noyaux d'origine des nerfs faciaux partent des fibres qui s'entre-croisent dans la protubérance et qui longent ensuite le côté interne du pédoncule cérébral correspondant (2).

Ce point d'anatomie semblait donc à peu près élucidé, lorsqu'il fut repris en sous-œuvre par M. Vulpian (3). Or, cet observateur déclare l'entre-croisement des nerfs faciaux extrêmement douteux. L'expérience suivante, qu'il a répétée chez divers animaux, semble en effet le repousser. L'habile physiologiste incise la protubérance et le bulbe en suivant bien exactement le sillon médian de leur face postérieure. Il pensait qu'une double hémiplégie faciale, dans l'hypothèse d'un entre-croisement, devait être la conséquence de cette division; mais les nerfs faciaux ne sont pas paralysés, ils sont seulement affaiblis.

Ce résultat très-imprévu, et dont l'importance ne sera pas contestée, est un fait qui tend bien évidemment à repousser l'existence d'une décussation. Ajoutons que l'examen microscopique des nerfs de la septième paire au niveau de leur origine réelle ne nous montre aucune trace d'un semblable entre-croisement. Les deux noyaux inférieurs sont très-éloignés et n'ont aucune connexion entre eux. Les deux troncs nerveux se rapprochent, il est vrai, au niveau du coude qu'ils décrivent; cependant sur ce point encore chacun d'eux semble rester indépendant. Si la décussation existe (et il semble bien difficile en effet d'en nier l'existence), elle a sans doute pour siége les fibres afférentes du noyau inférieur qui suivent la voie du raphé médian; mais cette décussation occupant aussi la ligne médiane, comment se rendre compte de l'expérience si importante et si concluante

de ce canal central au niveau de l'angle inférieur du quatrième ventricule. — 3. Sillon médian de la paroi inférieure de ce ventricule. — 4. Extrémité supérieure de ce sillon répondant à l'entrée de l'aqueduc de Sylvius. — 5. Colonne d'un blanc grisâtre de laquelle partent les racines du nerf hypoglosse. — 6. *Eminentia teres* correspondant au genou du nerf facial. — 7. Autre saillie légère qui correspond au noyau d'origine du nerf moteur oculaire externe, appelé aussi noyau supérieur du facial. — 7. Noyau d'origine des nerfs moteurs oculaires communs qui ne fait pas saillie sur la paroi du ventricule, mais qui limite en haut son sillon médian. — 8. Colonne grise de laquelle naissent les nerfs mixtes. — 9. Noyau qui donne naissance à la racine profonde du nerf acoustique. — 10. Ventricule moyen et commissure postérieure du cerveau.

(1) Gubler, *De l'hémiplégie alterne comme signe de lésion de la protubérance annulaire et comme preuve de la décussation des nerfs faciaux*, 1856, p. 34.

(2) Luys, *Rech. sur le syst. nerv.*, 1865, p. 103.

(3) Vulpian, *Essai sur l'origine des nerfs crâniens*, 1853, p. 32.

de M. Vulpian ? Avouons-le, la physiologie expérimentale et l'anatomie sont ici en complet désaccord avec les faits cliniques.

c. *Origine du nerf intermédiaire de Wrisberg.* — Entre le tronc de la septième paire et celui de la huitième, situés le premier en dedans et en haut, le second en dehors et en bas, on remarque un très-petit nerf qui accompagne le facial et l'auditif jusqu'à l'entrée de l'aqueduc de Fallope, et qui dans toute l'étendue de son trajet se trouve placé entre ces deux troncs nerveux, d'où le nom de *nerf intermédiaire.*

Ce nerf émane de la fossette latérale du bulbe par plusieurs radicules, dont les unes sont assez souvent accolées au facial et d'autres à l'auditif, mais qui toutes se séparent de ceux-ci au niveau de leur point d'émergence; quelquefois cependant elles leur restent contiguës sur un court trajet. Ces radicules constituent par leur réunion le nerf de Wrisberg.

d. *Trajet et rapports du nerf facial.* — De la fossette sus-olivaire ce nerf se porte en haut, en avant et en dehors, vers le conduit auditif interne, dans lequel il s'engage. Parvenu à l'extrémité profonde de celui-ci, il s'infléchit légèrement en avant pour pénétrer dans l'aqueduc de Fallope; marche d'abord perpendiculairement à l'axe du rocher, s'infléchit une seconde fois après un trajet de 4 millimètres pour devenir parallèle à cet axe, puis une troisième fois après un trajet de 10 millimètres pour se diriger verticalement en bas, et enfin une quatrième, à sa sortie du trou stylo-mastoïdien, pour atteindre le bord parotidien de la mâchoire, où il se divise en deux branches principales.

De ces inflexions successives résultent autant de coudes dont la concavité est tournée, en avant pour le premier, en arrière pour le second, en bas pour le troisième, en haut pour le quatrième. — Parmi ces coudes du facial, le premier et les deux derniers n'offrent rien de remarquable. Mais il n'en est pas ainsi du second, qui est surmonté, du côté de sa convexité, d'un petit renflement pyramidal connu sous le nom de *ganglion géniculé.*

Dans le trajet qu'il parcourt du bulbe rachidien à l'extrémité profonde du conduit auditif interne, le facial se trouve en rapport avec le nerf acoustique, qui occupe sa partie postérieure et inférieure, et qui est creusé d'une gouttière pour le recevoir. — Sa portion accessoire, ou nerf de Wrisberg, marche entre les deux troncs précédents.

A l'intérieur du canal de Fallope, le nerf de la septième paire n'a de rapport immédiat qu'avec l'artère stylo-mastoïdienne et le tissu osseux. Au point de vue chirurgical, ce dernier rapport est important; car le rocher est le siége fréquent de fractures. Lorsque la solution de continuité porte sur sa partie moyenne, elle intéresse presque inévitablement la portion du facial qui est comprise entre son second et son troisième coude, ainsi que l'artère qui l'accompagne : de là une paralysie de tous les muscles de

la face; de là aussi un écoulement sanguin dont l'artère stylo-mastoïdienne sera la source principale.

Dans le trajet qu'il parcourt du trou stylo-mastoïdien jusqu'au bord parotidien de la mâchoire, le tronc du nerf est logé dans l'épaisseur de la glande parotide, qu'on ne saurait extirper sans le diviser.

e. *Réunion du facial et du nerf de Wrisberg.* — Nous avons vu comment se comporte le facial dans le rocher; voyons comment se comporte le nerf de Wrisberg. — Arrivé au fond du conduit auditif, ce nerf s'engage dans l'aqueduc de Fallope, et, après un trajet de 3 ou 4 millimètres, se jette dans l'angle postérieur du ganglion géniculé, où il disparaît.

f. *Ganglion géniculé.* — Ce ganglion, décrit par Arnold sous le nom d'*intumescence gangliforme*, est situé au niveau de l'hiatus de Fallope, sur le sommet du coude que décrit le facial au moment où ce nerf, de perpendiculaire qu'il était à l'axe du rocher, devient parallèle à cet axe.

Fig. 556. — *Nerf intermédiaire de Wrisberg, ganglion géniculé, corde du tympan.* (D'après Hirschfeld.)

1, 1. Nerf facial excisé sur une partie de sa longueur pour laisser voir le nerf de Wrisberg. — 2. Branche limacienne du nerf auditif pénétrant dans l'axe du limaçon. — 3. Branche vestibulaire du même nerf. — 4. Nerf intermédiaire de Wrisberg situé entre les deux branches du nerf auditif, au-dessous du facial, avec lequel il pénètre dans l'aqueduc de Fallope pour aller se terminer à l'angle postérieur du ganglion géniculé. — 5. Ganglion géniculé. — 6. Grand nerf pétreux superficiel partant du sommet de ce ganglion. — 7. Corde du tympan.

Son volume présente quelques variétés. Il est assez considérable ordinairement pour doubler le diamètre du facial sur le point qu'il occupe. Sa couleur, d'un blanc grisâtre, diffère à peine de celle du nerf.

Sa forme est celle d'une petite pyramide triangulaire dont le sommet, tourné vers l'hiatus de Fallope, donne naissance au grand nerf pétreux superficiel et dont la base adhère au tronc du facial. — A l'angle postérieur de la pyramide se rend le nerf intermédiaire de Wrisberg. — De son angle antérieur part le petit pétreux superficiel.

Le ganglion géniculé se compose de tubes nerveux et de corpuscules ganglionnaires dont l'existence, d'abord mise en doute, est aujourd'hui un fait démontré. La nature ganglionnaire du renflement géniculé une fois admise, il était difficile de n'être pas frappé de l'analogie que ce ganglion établit entre le facial et les nerfs spinaux :

Comme ces derniers, les nerfs de la septième paire semblent naître par deux racines, l'une antérieure et l'autre postérieure.

Comme eux, ils présentent un renflement, et ce renflement est situé aussi sur le trajet de la racine postérieure.

Comme eux, par conséquent, ils constituent un nerf mixte dont la grosse racine, ou racine motrice, serait représentée par le nerf facial, et la petite racine, ou racine sensitive, par le nerf de Wrisberg.

Telle fut la conclusion que Bischoff tira le premier de ce parallèle, et qu'adoptèrent Berthold, Gœdechens, M. Ch. Robin, et plusieurs autres anatomistes. Les considérations invoquées en sa faveur semblent en effet nous autoriser à regarder le nerf de Wrisberg comme un nerf de sentiment. Il faut reconnaître toutefois que ce fait jusqu'à présent n'est pas rigoureusement démontré et ne doit être accueilli, par conséquent, qu'avec une certaine réserve. Ajoutons qu'il a été nié par plusieurs physiologistes, au nombre desquels je dois surtout citer Longet.

g. *Distribution.* — Le nerf de la septième paire fournit dix branches collatérales et deux branches terminales, l'une supérieure ou temporo-faciale, l'autre inférieure ou cervico-faciale.

A. *Branches collatérales du nerf facial.*

Elles se détachent du facial dans le trajet qu'il parcourt de l'entrée à la sortie de l'aqueduc de Fallope. On peut les diviser en deux groupes :

1° En celles qui naissent dans l'aqueduc de Fallope ; ces branches sont au nombre de cinq :

Le *grand nerf pétreux superficiel*, qui se rend au ganglion de Meckel ;
Le *petit pétreux superficiel*, qui se rend au ganglion otique ;
Le *filet du muscle de l'étrier ;*
La *corde du tympan*, qui unit le facial au lingual ;
Le *rameau anastomotique*, qui unit le même nerf au pneumogastrique ;

2° En celles qui naissent à la sortie de l'aqueduc ou au niveau du trou stylo-mastoïdien; elles sont aussi au nombre de cinq :

Le *filet anostomotique*, qui unit le facial au glosso-pharyngien;

Le *nerf auriculaire postérieur* ou *auriculo-occipital;*

Le *rameau digastrique;*

Le *rameau du stylo-hyoïdien;*

Le *rameau des muscles stylo-glosse et glosso-staphylin*, auxquels s'ajoute très-probablement le lingual supérieur.

a. **Grand nerf pétreux superficiel, ou rameau crânien du nerf vidien.** — Parti du sommet du ganglion géniculé, ce rameau traverse l'hiatus de Fallope, parcourt la petite gouttière que lui présente la partie interne de la face antérieure du rocher; reçoit, chemin faisant, un filet du nerf de Jacobson, branche du glosso-pharyngien; passe au-dessous du ganglion de Gasser, puis dans l'épaisseur de la substance fibreuse qui occupe le trou déchiré antérieur; se réunit ensuite au filet carotidien pour constituer le nerf vidien ou ptérygoïdien, et se jette dans le ganglion de Meckel, dont il représente la racine motrice. Il résulte de ce trajet que le grand nerf pétreux est d'abord formé uniquement de fibres motrices, auxquelles viennent se joindre presque aussitôt quelques fibres sensitives. Indépendamment de ces dernières, Longet pensait qu'il en contient d'autres provenant du trijumeau par l'intermédiaire du ganglion sphéno-palatin. Cette opinion a paru d'abord confirmée par les recherches de M. Vulpian, qui a observé dans le grand nerf pétreux superficiel quelques fibres saines, après l'arrachement du facial, lesquelles pouvaient provenir du ganglion de Meckel. Mais M. Prévost, plus récemment, ayant enlevé ce ganglion, a pu constater que toutes les fibres du grand nerf pétreux étaient intactes. Les fibres saines observées par M. Vulpian ne venaient donc pas du ganglion sphéno-palatin; elles appartenaient au petit pétreux profond interne, c'est-à-dire au rameau de Jacobson.

b. **Petit pétreux superficiel.** — Ce filet nerveux, objet de nombreuses dissidences, n'a été bien décrit que par Longet. Extrêmement grêle, il se détache du facial au niveau de l'angle antérieur du ganglion géniculé et quelquefois du tronc même du facial, à un millimètre environ au delà du ganglion; sort de l'aqueduc de Fallope par un orifice particulier, se place dans une gouttière située sur la partie interne de la face antérieure du rocher, au-dessous de celle du grand nerf pétreux; marche parallèlement à ce dernier, s'engage dans un pertuis situé entre les trous ovale et petit rond, et se jette, à sa sortie du crâne, dans le ganglion otique, dont il représente l'une des racines motrices.

De même que nous avons vu un filet du rameau de Jacobson s'accoler au grand nerf pétreux superficiel dans la gouttière que lui présente le temporal, pour se porter ensuite avec lui au ganglion sphéno-palatin, de même

et particulièrement Longet, admettent que ce nerf ne fait que s'applique au lingual; qu'arrivé au niveau du ganglion sous-maxillaire, il s'en sépar pour former la racine motrice de ce ganglion. La dissection unie à l'emplo des réactifs démontre entre la corde du tympan et le lingual une fusio intime, complète, fibrille à fibrille, dans toute l'étendue de l'adossemen de ces nerfs; à l'aide de ce procédé on tenterait donc vainement de recon naître le mode de terminaison de la corde du tympan. Mais la méthod wallérienne pouvait être appliquée à la solution de ce petit problème M. Vulpian a coupé la corde du tympan à son passage dans la membran de ce nom; les tubes nerveux qui la forment subissent la dégénératio ordinaire. Poursuivant alors ces tubes dégénérés, il a vu que les uns s détournaient pour se rendre au ganglion sous-maxillaire, ou directemen dans la glande sous-jacente, et que les autres continuant leur trajet allaien se terminer dans la langue. L'opinion de Longet était donc fondée; mai ce n'est pas toute la corde du tympan qui se rend au ganglion; c'est un de ses deux branches terminales. Cette branche du reste, comme celle qu se distribue à la langue, remplit le rôle de nerf vaso-dilatateur. M. Cl. Ber nard en 1858 a très-bien établi que lorsqu'on irrite la corde du tympan l sang artériel afflue en grande abondance vers la glande sous-maxillaire tous ses vaisseaux se dilatent; les veines elles-mêmes participent à l dilatation; elles sont agitées de mouvements rhythmiques semblables ceux des artères; le sang qui les parcourt n'est plus du sang noir mais d sang rouge. La sécrétion salivaire est surexcitée. Si on suspend l'excita tion la sécrétion s'arrête, le sang des veines reprend sa couleur noire, e la circulation revient à son type habituel.

M. Vulpian, en 1873, a démontré avec la même netteté que des phéno mènes analogues se produisent dans la langue lorsqu'on électrise la cord du tympan avant sa jonction au nerf lingual. Sous l'influence du couran électrique, la muqueuse prend rapidement une coloration d'un rouge in tense sur la moitié correspondante. Sa température augmente de deux o trois degrés. Suspend-on l'électrisation, aussitôt ces phénomènes dispa raissent, puis se reproduisent dès qu'on la renouvelle (1).

e. **Rameau anastomotique étendu du facial au pneumogastrique.** — C rameau part du facial au même niveau que la corde du tympan, mais su le point diamétralement opposé. Il s'accole presque aussitôt à un ramea émané du pneumogastrique, et, marchant en sens inverse de sa direction s'engage dans un petit conduit qui le transmet dans la fosse de la vein jugulaire; chemine entre la paroi antérieure de cette fosse, qui est creusé tantôt d'un sillon, tantôt d'un canal pour le recevoir, et la veine jugulair interne, qu'il faut enlever avec ménagement pour le découvrir; puis, con tinuant à se porter transversalement en dedans, vient se jeter dans le gan

(1) Vulpian, *Leçons sur l'appareil vaso-moteur*, 1875, t. I, p. 156.

glion supérieur du pneumogastrique. Il suit de cette description que l'anastomose destinée à unir le nerf de la septième paire à celui de la dixième est un rameau mixte qui se compose :

1° D'un filet moteur étendu du facial au pneumogastrique ;

2° D'un filet sensitif étendu de ce dernier au facial.

Ce rameau proviendrait exclusivement du pneumogastrique, selon Arnold, qui le désigne sous le nom de *rameau auriculaire*. Des deux filets qui le composent, le filet sensitif est en effet le plus important. Nous verrons plus loin qu'il ne s'accole pas au facial; arrivé dans l'aqueduc de Fallope, il croise ce nerf en s'anastomosant avec lui, et se porte ensuite en haut et en dehors, vers la membrane du tympan et la paroi supérieure du conduit auditif externe. Pour éviter toute confusion, je conserverai à cette portion sensitive le nom de *rameau auriculaire du pneumogastrique*.

f. **Rameau anastomotique étendu du facial au glosso-pharyngien.** — Après avoir franchi le trou stylo-mastoïdien, ce rameau, en général très-délié, se porte transversalement de dehors en dedans, et vient se jeter dans le tronc du glosso-pharyngien immédiatement au-dessous du ganglion pétreux, en formant une arcade qui embrasse le côté antérieur de la veine jugulaire interne. Son existence n'est pas constante.

g. **Rameau auriculaire postérieur.** — Il naît du facial, à 1 ou 2 millimètres au-dessus du trou stylo-mastoïdien, et se dirige d'abord verticalement en bas. Au niveau du bord antérieur de l'apophyse mastoïde, il se réfléchit à angle droit pour contourner cette apophyse, et se porter ensuite en haut et en arrière sur la région mastoïdienne du temporal, où il se partage en deux filets, l'un supérieur et vertical ou auriculaire, l'autre inférieur et horizontal ou occipital.

Dans son trajet demi-circulaire autour de l'apophyse mastoïde, ce rameau est entouré d'un tissu cellulo-fibreux très-dense. Il reçoit de la branche auriculaire du plexus cervical un filet anastomotique constant, et assez volumineux en général pour être facilement découvert et servir ensuite de guide dans la recherche de l'auriculaire postérieur.

Le *filet supérieur* ou *ascendant* traverse les deux ou trois faisceaux qui composent le muscle auriculaire postérieur en leur abandonnant à chacun un ramuscule. Il contourne ensuite le pavillon de l'oreille, et vient se terminer dans le muscle auriculaire supérieur.

Le *filet inférieur* ou *horizontal* suit la direction de la ligne courbe supérieure, et se divise en plusieurs filaments qui se perdent exclusivement dans le muscle occipital.

h. **Rameau digastrique.** — Ce rameau se détache du facial à la même hauteur que le précédent, et vient ensuite se jeter dans la partie moyenne du ventre postérieur du muscle digastrique. On le voit ordinairement s'ana-

et particulièrement Longet, admettent que ce nerf ne fait que s'appliquer au lingual; qu'arrivé au niveau du ganglion sous-maxillaire, il s'en sépare pour former la racine motrice de ce ganglion. La dissection unie à l'emploi des réactifs démontre entre la corde du tympan et le lingual une fusion intime, complète, fibrille à fibrille, dans toute l'étendue de l'adossement de ces nerfs; à l'aide de ce procédé on tenterait donc vainement de reconnaître le mode de terminaison de la corde du tympan. Mais la méthode wallérienne pouvait être appliquée à la solution de ce petit problème. M. Vulpian a coupé la corde du tympan à son passage dans la membrane de ce nom; les tubes nerveux qui la forment subissent la dégénération ordinaire. Poursuivant alors ces tubes dégénérés, il a vu que les uns se détournaient pour se rendre au ganglion sous-maxillaire, ou directement dans la glande sous-jacente, et que les autres continuant leur trajet allaient se terminer dans la langue. L'opinion de Longet était donc fondée; mais ce n'est pas toute la corde du tympan qui se rend au ganglion; c'est une de ses deux branches terminales. Cette branche du reste, comme celle qui se distribue à la langue, remplit le rôle de nerf vaso-dilatateur. M. Cl. Bernard en 1858 a très-bien établi que lorsqu'on irrite la corde du tympan le sang artériel afflue en grande abondance vers la glande sous-maxillaire; tous ses vaisseaux se dilatent; les veines elles-mêmes participent à la dilatation; elles sont agitées de mouvements rhythmiques semblables à ceux des artères; le sang qui les parcourt n'est plus du sang noir mais du sang rouge. La sécrétion salivaire est surexcitée. Si on suspend l'excitation la sécrétion s'arrête, le sang des veines reprend sa couleur noire, et la circulation revient à son type habituel.

M. Vulpian, en 1873, a démontré avec la même netteté que des phénomènes analogues se produisent dans la langue lorsqu'on électrise la corde du tympan avant sa jonction au nerf lingual. Sous l'influence du courant électrique, la muqueuse prend rapidement une coloration d'un rouge intense sur la moitié correspondante. Sa température augmente de deux ou trois degrés. Suspend-on l'électrisation, aussitôt ces phénomènes disparaissent, puis se reproduisent dès qu'on la renouvelle (1).

e. **Rameau anastomotique étendu du facial au pneumogastrique.** — Ce rameau part du facial au même niveau que la corde du tympan, mais sur le point diamétralement opposé. Il s'accole presque aussitôt à un rameau émané du pneumogastrique, et, marchant en sens inverse de sa direction, s'engage dans un petit conduit qui le transmet dans la fosse de la veine jugulaire; chemine entre la paroi antérieure de cette fosse, qui est creusée tantôt d'un sillon, tantôt d'un canal pour le recevoir, et la veine jugulaire interne, qu'il faut enlever avec ménagement pour le découvrir; puis, continuant à se porter transversalement en dedans, vient se jeter dans le gan-

(1) Vulpian, *Leçons sur l'appareil vaso-moteur*, 1875, t. I, p. 156.

glion supérieur du pneumogastrique. Il suit de cette description que l'anastomose destinée à unir le nerf de la septième paire à celui de la dixième est un rameau mixte qui se compose :

1° D'un filet moteur étendu du facial au pneumogastrique ;

2° D'un filet sensitif étendu de ce dernier au facial.

Ce rameau proviendrait exclusivement du pneumogastrique, selon Arnold, qui le désigne sous le nom de *rameau auriculaire*. Des deux filets qui le composent, le filet sensitif est en effet le plus important. Nous verrons plus loin qu'il ne s'accole pas au facial; arrivé dans l'aqueduc de Fallope, il croise ce nerf en s'anastomosant avec lui, et se porte ensuite en haut et en dehors, vers la membrane du tympan et la paroi supérieure du conduit auditif externe. Pour éviter toute confusion, je conserverai à cette portion sensitive le nom de *rameau auriculaire du pneumogastrique*.

f. **Rameau anastomotique étendu du facial au glosso-pharyngien.** — Après avoir franchi le trou stylo-mastoïdien, ce rameau, en général très-délié, se porte transversalement de dehors en dedans, et vient se jeter dans le tronc du glosso-pharyngien immédiatement au-dessous du ganglion pétreux, en formant une arcade qui embrasse le côté antérieur de la veine jugulaire interne. Son existence n'est pas constante.

g. **Rameau auriculaire postérieur.** — Il naît du facial, à 1 ou 2 millimètres au-dessus du trou stylo-mastoïdien, et se dirige d'abord verticalement en bas. Au niveau du bord antérieur de l'apophyse mastoïde, il se réfléchit à angle droit pour contourner cette apophyse, et se porter ensuite en haut et en arrière sur la région mastoïdienne du temporal, où il se partage en deux filets, l'un supérieur et vertical ou auriculaire, l'autre inférieur et horizontal ou occipital.

Dans son trajet demi-circulaire autour de l'apophyse mastoïde, ce rameau est entouré d'un tissu cellulo-fibreux très-dense. Il reçoit de la branche auriculaire du plexus cervical un filet anastomotique constant, et assez volumineux en général pour être facilement découvert et servir ensuite de guide dans la recherche de l'auriculaire postérieur.

Le *filet supérieur* ou *ascendant* traverse les deux ou trois faisceaux qui composent le muscle auriculaire postérieur en leur abandonnant à chacun un ramuscule. Il contourne ensuite le pavillon de l'oreille, et vient se terminer dans le muscle auriculaire supérieur.

Le *filet inférieur* ou *horizontal* suit la direction de la ligne courbe supérieure, et se divise en plusieurs filaments qui se perdent exclusivement dans le muscle occipital.

h. **Rameau digastrique.** — Ce rameau se détache du facial à la même hauteur que le précédent, et vient ensuite se jeter dans la partie moyenne du ventre postérieur du muscle digastrique. On le voit ordinairement s'ana-

stomoser à la surface ou dans l'épaisseur de ce muscle avec un rameau semblable venu du glosso-pharyngien. De cette anastomose, disposée en arcade, partent plusieurs filets qui vont se terminer dans le digastrique, le stylo-hyoïdien, et quelquefois aussi dans le stylo-pharyngien.

i. **Rameau stylo-hyoïdien.** — Il naît au niveau du trou stylo-mastoïdien, se dirige obliquement en bas, en dedans et en avant, parallèlement au bord supérieur du muscle stylo-hyoïdien, auquel il est exclusivement destiné. Très-souvent ce rameau provient d'un tronc qui lui est commun avec celui du muscle digastrique. Son volume est toujours très-grêle.

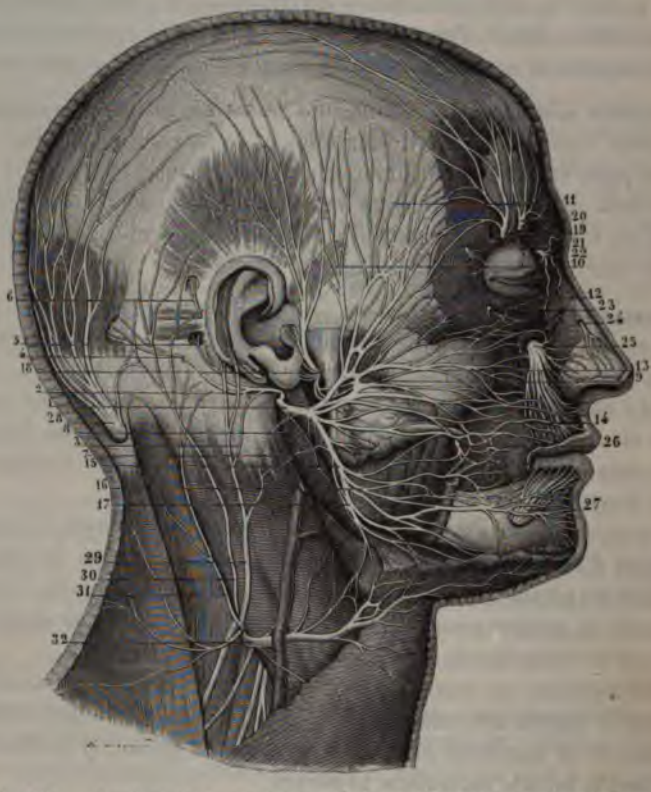

Fig. 558. — *Les branches superficielles de la septième et de la cinquième paire.* (d'après Hirschfeld).

1. Tronc du facial sortant de l'aqueduc de Fallope. — 2. Rameau auriculaire postérieur. — 3. Filet par lequel la branche auriculaire du plexus cervical s'anastomose avec ce rameau. — 4. Division que ce même rameau fournit au muscle occipital. — 5. Division qu'il fournit au muscle auriculaire postérieur. — 6 Division qu'il fournit au muscle auriculaire supérieur. — 7. Rameau digastrique. — 8. Rameau stylo-hyoïdien. — 9 Branche terminale supérieure. — 10. Rameaux temporaux. — 11. Rameaux frontaux. — 12. Rameaux palpébraux ou orbitaires. — 13. Rameaux nasaux ou sous-orbitaires — 14. Rameaux buccaux. — 15. Branche terminale inférieure. — 16. Rameaux mentonniers. —

k. **Rameau des muscles stylo-glosse et glosso-staphylin.** — Remarquable par sa longueur et sa ténuité, ce rameau naît du facial, tantôt au niveau du trou stylo-mastoïdien, tantôt un peu au-dessus de cet orifice. Dans ce dernier cas, on le voit souvent sortir par un conduit osseux particulier, qui vient s'ouvrir à la partie interne de la base de l'apophyse styloïde. Son origine est alors difficile à découvrir. Aussi a-t-il échappé à l'observation de la plupart des anatomistes, qui ne lui ont même pas accordé une simple mention, bien que P. Bérard, en 1835, eût déjà signalé son existence. Pour le découvrir, il faut préalablement pratiquer la coupe du pharynx, ainsi que le fait remarquer M. Hirschfeld, qui a décrit ce petit nerf sous le nom de *rameau lingual*. — Situé à son point de départ en arrière de l'apophyse styloïde, il se place plus bas en dehors du muscle stylo-pharyngien, passe entre l'amygdale et le pilier antérieur du voile du palais, et arrive sous la muqueuse de la base de la langue, où il se ramifie.

Dans ce long trajet le rameau des muscles stylo-glosse et glosso-staphylin reçoit constamment du nerf glosso-pharyngien un et quelquefois deux ramuscules qui, après avoir traversé le muscle stylo-pharyngien au niveau de sa partie moyenne, viennent s'unir à lui à angle aigu, à peu près comme la corde du tympan s'unit au nerf lingual. Le rameau lingual ainsi renforcé arrive à la langue sans fournir aucun filet. Mais là il s'anastomose par ses divisions avec les branches terminales du glosso-pharyngien, et se partage en deux ordres de ramifications destinées, les unes à la muqueuse linguale, les autres au stylo-glosse et au glosso-staphylin. (Fig. 557, 13.)

B. *Branche terminale supérieure ou temporo-faciale.*

Un peu plus considérable que l'inférieure, cette branche, logée dans l'épaisseur de la glande parotide, se dirige en haut et en avant vers le col du condyle de la mâchoire. Sur le côté externe du col, elle reçoit du nerf temporal superficiel un ou deux rameaux anastomotiques remarquables par leur volume, par leur existence constante et par la courbe demi-circulaire qu'ils décrivent.

Sensiblement accrue par l'adjonction de ces rameaux, la branche temporo-faciale se partage en plusieurs branches secondaires qu'on voit presque aussitôt se subdiviser, puis s'anastomoser entre elles, et constituer

17. Rameaux cervicaux. — 18. Nerf temporal superficiel s'anastomosant par deux rameaux avec la branche terminale supérieure du facial, et s'élevant ensuite vers la tempe. — 19. Frontal externe. — 20. Frontal interne. — 21. Terminaison du nerf lacrymal. — 22. Terminaison du nasal externe. — 23. Terminaison du filet malaire et du rameau orbitaire du maxillaire supérieur. — 24. Filet naso-lobaire. — 25. Rameaux sous-orbitaires du maxillaire supérieur. — 26. Rameau buccal du maxillaire inférieur. — 27. Rameaux mentonniers du nerf dentaire inférieur. — 28. Branche postérieure du second nerf cervical. — 29. Branche auriculaire du plexus cervical. — 30. Branche mastoïdienne du même plexus. — 31. Petite mastoïdienne. — 32. Branche cervicale transverse.

une série d'arcades à convexité antérieure. De ces arcades, formant leur réunion le *plexus sous-parotidien*, naissent un très-grand nombr rameaux qui se portent en divergeant vers la tempe, le front, les paupiè la base du nez et l'angle des lèvres : d'où la division de ceux-ci en t poraux, frontaux, palbébraux, nasaux et buccaux.

a. **Rameaux temporaux.** — Verticaux et parallèles, ils coupent à a droit l'arcade zygomatique, s'anastomosent par quelques divisions ave branche temporale superficielle du maxillaire inférieur, donnent plusie filets aux téguments de la tempe, ainsi qu'au cuir chevelu, et se termin dans les muscles auriculaire antérieur, auriculaire supérieur et tempo superficiel, auxquels ils sont destinés.

b. **Rameaux frontaux.** — Plus nombreux et plus volumineux que les p cédents, ils se portent obliquement en haut et en avant vers le mus frontal. Les supérieurs s'engagent sous le bord externe de ce musc rampent ensuite sous sa face profonde, puis se ramifient dans s épaisseur.

Les inférieurs s'anastomosent en dehors de l'apophyse orbitaire exter avec le nerf temporal profond antérieur, et au-dessus de cette même ap physe avec un ou plusieurs filets du nerf frontal externe. Ils vont ensu se terminer, soit dans le muscle sourcilier, soit dans la portion correspo dante de l'orbiculaire des paupières.

c. **Rameaux palbébraux ou orbitaires.** — Leur direction est légèreme ascendante. Parvenus au voisinage de l'orbiculaire des paupières, ils divisent : 1° en palpébraux supérieurs, qui s'engagent sous le segme supérieur de ce muscle pour pénétrer dans son épaisseur d'arrière en ava ou de sa face profonde vers sa face cutanée, en se subdivisant en un gra nombre de filets qui s'anastomosent entre eux ; 2° en palpébraux inférieu qui s'engagent sous le segment inférieur de l'orbiculaire, auquel ils se di tribuent de la même manière.

Le sphincter de l'orifice palpébral est remarquable entre tous les muscl de la face par les ramifications extrêmement multipliées qu'il reçoit du f cial ; sous ce rapport, il ne peut être comparé qu'aux muscles oculair plus riches encore en fibres nerveuses. (Fig. 558.)

d. **Rameaux nasaux ou sous-orbitaires** — Au nombre de deux et trè volumineux, ces rameaux se dirigent horizontalement en avant, comme canal de Sténon, au-dessus duquel ils sont situés, et se divisent sur le bo antérieur du masséter chacun en trois ou quatre filets. Ceux-ci s'engage pour la plupart sous les muscles grand et petit zygomatiques, puis sous l muscles élévateur propre de la lèvre supérieure et élévateur commun, ils s'appliquent aux rameaux sous-orbitaires du maxillaire supérieur, en l croisant à angle droit et en s'anastomosant avec eux sur plusieurs point

Du mélange de ces deux ordres de rameaux et de leurs anastomoses résulte un plexus déjà mentionné, le *plexus sous-orbitaire.*

Dans ce long trajet les rameaux sous-orbitaires donnent d'abord des filets qui se distribuent à la parotide; plus loin ils fournissent plusieurs ramifications qui vont manifestement se perdre dans la peau de la face, et un ou deux filaments qui accompagnent l'artère faciale. Ces divers ramuscules viennent très-probablement du rameau anastomotique que le facial reçoit du temporal superficiel. — Leurs divisions terminales, fréquemment anastomosées entre elles, vont se répandre dans les deux zygomatiques, le canin, les deux élévateurs de la lèvre supérieure et de l'aile du nez, le transverse, le myrtiforme, le dilatateur des narines, le pyramidal et la partie correspondante de l'orbiculaire des lèvres.

e. **Rameaux buccaux.** — Situés plus bas que les précédents, au niveau ou un peu au-dessous du canal de Sténon, ils suivent aussi une direction horizontale, croisent perpendiculairement le bord antérieur du masséter, et se partagent : 1° en filets musculaires qui se distribuent au buccinateur, au segment supérieur de l'orbiculaire labial, et au muscle triangulaire des lèvres, 2° en filets anastomotiques qui s'unissent aux divisions de la branche buccale du maxillaire inférieur. — Ces rameaux fournissent en outre quelques filets cutanés et deux ou trois autres qui suivent le trajet de l'artère faciale.

C. *Branche terminale inférieure ou cervico-faciale.*

Située comme la précédente dans l'épaisseur de la glande parotide, cette branche se porte obliquement en bas, en avant et en dedans, reçoit ordinairement dans son trajet un rameau anastomotique de la branche auriculaire du plexus cervical, et se partage au niveau de l'angle de la mâchoire en trois ou quatre rameaux, lesquels se subdivisent un peu plus loin pour former des rameaux secondaires qu'on peut distinguer d'après leur position : en *buccaux*, *mentonniers* et *cervicaux*. (Fig. 558.)

a. **Rameaux buccaux.** — Ils cheminent entre le masséter et la glande parotide, à laquelle ils abandonnent plusieurs ramuscules, communiquent soit entre eux, soit avec les rameaux buccaux de la branche temporo-faciale, et se divisent au devant du masséter : en filets anastomotiques, qui s'unissent avec le nerf buccal du maxillaire inférieur, et filets musculaires, destinés au buccinateur et à l'orbiculaire des lèvres.

b. **Rameaux mentonniers.** — On en compte ordinairement deux principaux qui suivent le bord inférieur de la mâchoire. Ces rameaux s'engagent sous le muscle triangulaire des lèvres, s'appliquent aux rameaux mentonniers du dentaire inférieur qu'ils croisent à angle droit en s'anastomosant avec eux par plusieurs filets, et se terminent dans les muscles de la lèvre

inférieure, c'est-à-dire dans le triangulaire, le carré et l'orbiculaire lab ainsi que dans celui de la houppe du menton. De l'entremêlement filets mentonniers du facial avec ceux de la cinquième paire résulte *plexus mentonnier*, qui rappelle le plexus sous-orbitaire.

L'un et l'autre, en effet, se composent de filets horizontaux ou mote dépendant de la septième paire, et de filets verticaux ou sensitifs appar nant à la cinquième.

Dans l'un et l'autre les filets horizontaux sont situés sur un plan p antérieur, et les verticaux sur un plan plus profond.

Dans l'un et l'autre enfin, les filets à direction horizontale sont grêle peu nombreux, les filets à direction verticale remarquables au contra par leur volume et leur nombre.

c. **Rameaux cervicaux.** — Situés dans la région sus-hyoïdienne, ils m chent d'arrière en avant en décrivant des arcades à concavité supérieu Tous ces filets rampent au-dessous du peaucier, auquel ils sont spécia ment destinés et qui les sépare à leur extrémité terminale des ramificati correspondantes de la branche transverse du plexus cervical, lesquel vont se terminer à la peau. On voit quelquefois une ou deux divisi de ces rameaux se diriger presque verticalement en bas jusqu'à la pa moyenne du peaucier, où ils disparaissent dans son épaisseur.

Fonctions du facial.

Nous avons vu que les nerfs de la cinquième paire ne possèdent auc action sur les muscles de la face, qu'ils président à la sensibilité, i nutrition et aux sécrétions des parties placées sous leur dépendance qu'ils exercent par la nature même de cette triple destination une ren quable influence sur les fonctions des sens. Établissons maintenant :

A. Que les nerfs de la septième paire transmettent le principe de contraction à tous les muscles dans lesquels ils pénètrent, et qu'ils ne préposés sur aucun point à la sensibilité.

B. Qu'ils exercent aussi une très-grande influence sur les fonctions sens, mais une influence toute mécanique.

C. Que les impressions transmises au centre nerveux par les nerfs soriaux sont réfléchies en quelque sorte et fidèlement reproduites pa nerfs de la septième paire sur le mobile tableau de la physionomie.

Après avoir constaté que ces nerfs sont affectés au mouvement, à la tection des sens et à l'expression de la face, nous aurons à recher quelle est la part de leur portion principale, et quelle est celle de portion accessoire dans l'accomplissement de ces divers phénomènes.

A. **Le facial est un nerf moteur.** — A l'appui de cette première pr siion on peut invoquer trois ordres de faits :

1° *Des faits empruntés à la physiologie expérimentale.* — En 1

Ch. Bell coupa le tronc du facial sur un âne ; tous les muscles du côté correspondant de la face furent paralysés. John Shaw, pour observer cette paralysie, répéta l'opération sur un singe ; le résultat fut le même. Plus tard la section de ce nerf a été pratiquée chez divers animaux par Mayo, Hund, Eschricht, Magendie, Gœdechens, M. Cl. Bernard, etc. La paralysie des muscles sous-cutanés de la face en a été la conséquence immédiate et constante. Backer a constaté qu'après l'empoisonnement par la noix vomique, la section du nerf facial ramène aussitôt le calme dans tous les muscles de la face, tandis que ceux des autres parties du corps restent en proie aux plus vives convulsions. — Longet a excité galvaniquement ce nerf, sur plusieurs mammifères, et il a toujours obtenu des contractions très-apparentes dans les muscles du front et de la tempe, des paupières, des narines, des lèvres, etc.

2° *Des faits empruntés à l'observation clinique.* — Lorsque le tronc du facial se trouve rompu à la suite d'une solution de continuité du rocher, tous les muscles auxquels il se distribue sont frappés de paralysie. Ce nerf est-il divisé, soit pendant le cours d'une opération, soit à la suite d'une blessure, on observe un résultat semblable ; si la section porte sur son tronc, ce qui a lieu par exemple pendant l'extirpation de la glande parotide, la paralysie s'étend à tous les muscles de la face ; si elle intéresse seulement l'une de ses branches ou l'un de ses rameaux, la paralysie est alors partielle et plus ou moins circonscrite.

3° *Des faits empruntés à l'anatomie pathologique.* — Le nerf facial peut être comprimé par une tumeur ; il peut être détruit à la suite d'une carie du rocher ; il peut participer à la dégénérescence encéphaloïde d'un organe voisin et particulièrement de la parotide : dans toutes ces circonstances, on observe une paralysie musculaire complète et incurable du côté correspondant de la face.

Dans les trois ordres de faits qui précèdent, la paralysie des muscles auxquels se distribue le facial se présente donc comme le résultat invariable de la section, de la compression, ou de l'altération de ce nerf. Elle en est aussi le résultat unique : à la suite de cette section, la sensibilité, la nutrition et les sécrétions des diverses parties du crâne et de la face auxquelles il se distribue sont constamment restées intactes. Concluons donc que le facial est un nerf moteur.

B. **Le facial exerce sur les organes des sens une influence mécanique qui a pour but, soit de les protéger, soit de les favoriser dans l'exercice de leurs fonctions.** — A chaque sens est annexé un petit appareil musculaire préposé à sa protection. D'autres excitants que ceux qui sont en rapport avec ce sens se présentent-ils, cet appareil musculaire intervient aussitôt pour leur en défendre l'entrée. Les excitants spéciaux de ce sens agissent-ils sur lui avec trop d'intensité, il intervient pour modérer leur

action ; celle-ci est-‹ e au c ntraire trop faible, il intervient encore, m alors dans un but opposé. Passons en revue ces divers appareils afin d'é dier le mécanisme de leur influence.

a. *Appareil musculaire annexé au sens de l'ouïe.* — Il se compose deux appareils secondaires que leur position permet de distinguer en p fond, ou appareil moteur de la chaîne des osselets, et superficiel, ou ap reil moteur du pavillon de l'oreille.

L'*appareil moteur de la chaîne des osselets* est constitué par le mus interne du marteau, auquel se rend le petit pétreux superficiel, et le m cle de l'étrier qu'anime aussi un filet particulier du facial. De ces de muscles, les usages du dernier n'ont pas encore été bien définis. Quant premier, il a incontestablement pour destination de tendre la membr du tympan. Or, Savart a démontré que lorsque cette membrane est c verte de grains de sable, elle exécute, sous l'influence d'un corps sono dans l'état de relâchement, des mouvements tels, que les grains de sa peuvent être lancés à 3 ou 4 centimètres de hauteur, et que lorsqu'e est tendue, au contraire, les mouvements communiqués à ces corpuscu deviennent à peine appréciables. Le muscle interne du marteau a do pour effet, en se contractant, de diminuer l'amplitude des vibrations de membrane tympanique, et de modérer par conséquent l'intensité d ondes sonores ; d'où il suit que lorsque ce muscle sera paralysé, c'est-dire lorsque les fonctions du facial seront affaiblies, suspendues ou su primées, le sens de l'audition sera péniblement affecté par les sons un p forts. Dans un mémoire sur ce sujet, publié en 1851, Landouzy établit effet, par des observations concluantes, que l'exaltation de l'ouïe est des symptômes de l'hémiplégie faciale.

L'*appareil moteur du pavillon de l'oreille* est rudimentaire chez l'ho me, mais très-développé dans quelques animaux ; en dirigeant le pavil du côté des sons, il lui permet de les recueillir d'une manière plus c plète, et favorise ainsi l'action de l'excitant dont les impressions devi nent alors plus perceptibles.

b. *Appareil musculaire annexé au sens de la vue.* — Cet appareil compose de deux muscles : du releveur de la paupière supérieure, ouvre l'accès de la rétine aux rayons lumineux, et de l'orbiculaire paupières, qui interdit au contraire à ces mêmes rayons l'entrée du gl oculaire. — De ces deux muscles, le premier, contenu dans l'orbite, placé sous l'influence du nerf de la troisième paire; nous n'avons pa nous en occuper ici. — Le second protége l'appareil de la vision :

1° En imprimant à ses fonctions un caractère d'intermittence, caract qui est l'attribut de tous les appareils de la vie animale .

2° En modérant l'action du fluide lumineux, c'est-à-dire en abaissan sourcil lorsqu'une lumière trop éclatante vient affecter la rétine.

3° En abaissant instantanément les deux voiles palpébraux sur ce globe lorsqu'un corps étranger le menace de son contact.

4° En participant au clignement qui étale le fluide lacrymal sur le globe de l'œil et qui le soustrait à l'influence irritante de l'air extérieur.

c. *Appareil musculaire annexé au sens de l'odorat.* — Les fosses nasales présentent deux orifices, l'un antérieur, l'autre postérieur.

L'orifice antérieur du sens de l'odorat est pourvu : 1° d'un muscle qui le dilate, et qui permet ainsi au courant odorifère de se porter vers la voûte des fosses nasales ; 2° d'un muscle qui le resserre et qui, en diminuant les proportions de ce courant, le dévie en partie de sa direction ascendante. — Lorsque le muscle dilatateur est paralysé, les émanations n'arrivent plus jusqu'aux nerfs olfactifs. En fermant la narine restée saine et en abaissant les paupières chez plusieurs malades affectés d'hémiplégie faciale complète, Longet a constaté qu'il y avait pour eux impossibilité de distinguer le tabac, le musc, le camphre, etc., malgré des inspirations réitérées et profondes. Ch. Bell et John Shaw ont également constaté cette impossibilité, soit chez l'homme, soit dans plusieurs mammifères.

d. *Appareil musculaire annexé au sens du goût.*—Les muscles qui sont sous la dépendance du facial, et qui exercent une influence sur le sens du goût, sont assez nombreux. On peut les distinguer en extérieurs ou sous-cutanés, et intérieurs ou sous-muqueux.

Parmi les premiers, il faut ranger tous les muscles qui retiennent les matières sapides dans la bouche pendant leur trituration, et qui concourent, lorsqu'elles ont été suffisamment triturées, à les rassembler sur la face dorsale de la langue. Après la division du facial chez un animal, ou sa paralysie chez l'homme, on voit les matières alimentaires s'accumuler dans le sillon qui sépare les joues et la lèvre inférieure de l'arcade alvéolaire correspondante, et s'échapper en partie par l'orifice buccal au moment de la mastication ; la salive surtout s'écoule au dehors avec une grande facilité chez les malades affectés de paralysie faciale, lorsqu'ils inclinent la tête en avant ou lorsqu'ils se couchent du côté paralysé.

Parmi les muscles sous-muqueux, nous trouvons : le muscle lingual supérieur et le stylo-glosse, qu'anime aussi un filet du facial. Ces deux muscles, qui constituent les peauciers de la langue, tiennent sous leur dépendance immédiate le mouvement de toutes les papilles gustatives ; ils exercent ainsi sur le sens du goût une influence toute mécanique.

C. **Le nerf facial préside à l'expression de la physionomie.**— J'emprunterai cette partie de l'histoire du facial à un travail remarquable de P. Pérard, travail dont la publication remonte déjà à plus de trente ans, et auquel cependant les études faites depuis cette époque n'ont presque rien trouvé à ajouter. Il s'exprime ainsi : « Que les traits de l'homme soient épanouis » par la joie ou concentrés par la douleur, qu'ils expriment l'indignation,

» la surprise ou la colère, c'est toujours la contraction musculaire qui v
» dessiner sur sa face, et quelquefois en dépit de lui-même, la passion
» l'agite à l'intérieur. Le nerf de la septième paire préside à ces conti
» tions ; et si on le supposait paralysé des deux côtés, les traits de l'hom
» aussi immobiles que ceux d'un masque, ne laisseraient rien aperce
» de ce qui se passe au dedans de lui.

» Ch. Bell, dans le but d'étudier l'influence du nerf de la septième p
» sur la prosopose, coupa ce nerf sur un âne; l'animal, ainsi qu'on l'a
» depuis, n'était pas bien choisi pour servir d'étude à l'expression d
» physionomie. Aussi l'expérience fut-elle répétée sur d'autres animaux
» parent de M. Bell (M. Shaw) coupa le nerf facial sur le singe le
» expressif de la ménagerie d'Exeter-Change; la physionomie de cet ani
» devint si singulière, que personne ne pouvait le regarder sans rire.
» lui trouva de la ressemblance avec un acteur anglais, depuis longte
» en possession d'égayer le public par le désaccord qui existait entre
» deux côtés de sa figure; et l'on reconnut alors que cet homme a
» mis à profit, pour exciter le rire, une hémiplégie faciale incomp
» dont il avait été atteint.

» Dans l'hémiplégie faciale, le côté paralysé devenu étranger à l'exp
» sion contraste d'une manière ridicule avec le côté opposé. L'aspect g
» ral de la physionomie varie alors suivant que les muscles sont à l'éta
» repos ou qu'il y a des contractions pour la parole et le rire.

» Dans l'état de repos, les traits sont tirés vers le côté sain ; la com
» sure labiale du côté paralysé est plus basse, plus rapprochée de la li
» médiane ; la bouche est oblique, et sa partie moyenne ne correspond
» à l'axe du corps ; les deux moitiés de la face, en un mot, ne sont plus
» métriques. La moitié paralysée est située un peu en avant de la m
» saine. Celle-ci est comme rabougrie, ridée, cachée derrière l'autre;
» paraît avoir moins d'étendue verticale que la moitié paralysée. Dans c
» dernière, les traits sont comme étalés ; l'œil est plus largement ouv
» il semble plus volumineux que celui du côté opposé. Il suit de là q
» éprouve au premier abord quelques difficultés à reconnaître les per
» nes qui viennent d'être atteintes d'hémiplégie faciale ; car l'attentio
» l'observateur se porte plus naturellement sur cette moitié de la face
» est plus en avant et dont les dimensions sont plus considérables. Or
» moitié défigurée par la paralysie offre à celui qui la considère des t
» qui lui sont complétement inconnus ; et s'il veut rencontrer une ex
» sion qui lui soit familière, il doit la chercher dans cette petite moit
» la face qui semble se dérober derrière l'autre.

» Lorsque le malade affecté d'hémiplégie vient à parler, le cont
» qu'on observe entre les deux côtés de la physionomie se prononce
» vantage, et la difformité s'exagère encore s'il vient à rire.

» L'anatomie comparée montre que dans l'échelle animale la sept

» paire et l'expression faciale offrent un développement proportionnel. Il » résulte des dissections de M. Shaw que la septième paire, comparée à la » cinquième, présente chez l'homme le développement le plus considérable. » Après l'homme le singe est le mieux partagé. Chez quelques animaux ce » nerf se concentre autour des nasaux et des lèvres, dont les mouvements » sont pour eux de puissants moyens d'expression.

D. **Quelle est la part de la portion principale, et quelle est celle de la portion accessoire dans l'exercice des diverses fonctions du facial ?** — Les faits précédemment exposés démontrent que la portion principale tient sous son influence tous les muscles qui reçoivent une ou plusieurs divisions de la septième paire.

La portion accessoire, ou le nerf intermédiaire de Wrisberg, paraît avoir pour usage de communiquer au tronc du facial un certain degré de sensibilité. A mesure qu'il s'éloigne de son origine d'autres rameaux sensitifs, partis de la cinquième paire, s'accolent de la même manière au tronc et aux branches de ce nerf et renforcent en quelque sorte sa sensibilité propre. Constatons d'abord que les nerfs de la septième paire sont sensibles ; nous verrons ensuite qu'ils empruntent la plus grande partie de leur sensibilité aux nombreuses anastomoses qu ils reçoivent.

a. *Le nerf facial est sensible.* — « J'ai mis à découvert, dit Longet, les » branches principales du nerf facial chez le cheval, le bœuf, le mouton, la » chèvre, le chien, le chat, le lapin, et j'ai constamment trouvé ces diver- » ses branches très-sensibles au pincement et à la section. Bien souvent » chez le chien il m'est arrivé d'agir sur le facial immédiatement à sa sor- » tie du trou stylo-mastoïdien : une vive douleur s'est manifestée toutes les » fois que j'ai irrité ce tronc nerveux. » Herbert Mayo, Schœpfs, Backer, Gœdechens, Eschricht, Cl. Bernard, et la plupart des physiologistes modernes ont également soumis le facial à des irritations mécaniques, et dans tous les cas une douleur manifeste en a été le résultat. La sensibilité de ce nerf est donc un fait que ne conteste aujourd'hui aucun expérimentateur. Tous aussi s'accordent pour admettre qu'elle est beaucoup moins prononcée que celle de la cinquième paire.

b. *Le nerf facial emprunte la plus grande partie de sa sensibilité aux rameaux qu'il reçoit de la cinquième paire.* — Pour reconnaître la vérité de cette proposition, le moyen le plus direct et le plus sûr consistait à neutraliser complétement l'influence du trijumeau en le coupant à son origine et à irriter ensuite le tronc et les branches du facial. Cette expérience a été faite par Backer, Magendie, Eschricht, Longet; et ces observateurs ont trouvé le nerf insensible aux irritants mécaniques.

Toutefois Eschricht, ayant répété plus tard la même expérience sur des chiens, reconnut qu'il n'était pas complétement insensible. Muller avance également qu'après la section du trijumeau, le facial conserve encore un reste de sensibilité.

En présence de ces résultats, il faut reconnaître que la sensibilité du facial dérive essentiellement de la cinquième paire; mais il reste douteux que ce nerf en soit la source exclusive.

c. *Le nerf facial emprunte une partie de sa sensibilité au nerf de Wrisberg.* — Tous les expérimentateurs reconnaissent que le facial est sensible à sa sortie de l'aqueduc de Fallope. D'où vient cette sensibilité ? Est-ce du rameau auriculaire du pneumogastrique, ainsi que le pense Muller? Mais nous avons vu que ce rameau n'est pas destiné au facial; il le croise pour aller se terminer dans la peau du conduit auditif externe. Est-ce du grand pétreux superficiel ? Mais nous avons vu aussi que celui-ci marche du facial vers le ganglion de Meckel, et qu'il ne renferme aucune fibre émanant de ce ganglion. En procédant ainsi par voie d'exclusion, nous sommes conduit à penser que la sensibilité inhérente au tronc du facial est due au nerf de Wrisberg. Répétons toutefois que cette conclusion ne prendra l'autorité d'un fait démontré que lorsqu'on aura trouvé le moyen de porter l'irritation mécanique directement sur ce nerf.

Parallèle des nerfs de la cinquième et de la septième paires.

Comme le nerf de la cinquième paire, celui de la septième semble naître par deux racines, l'une motrice, l'autre sensitive.

La racine sensitive du trijumeau se jette dans le ganglion de Gasser, et la racine sensitive du facial dans le ganglion géniculé.

De la cinquième paire on voit se détacher des rameaux qui vont s'adjoindre aux troncs de la troisième, de la quatrième et de la sixième, d'abord exclusivement moteurs, qu'elle transforme par l'adjonction de ces rameaux en nerfs mixtes. De la septième paire se détachent également des rameaux qui vont se perdre dans la branche linguale de la cinquième, et les troncs de la neuvième et de la dixième.

Le trijumeau, par ses innombrables ramifications, tient sous sa dépendance la sensibilité, la nutrition et les sécrétions de toutes les parties comprises au devant d'un plan vertical transversalement conduit de l'une à l'autre oreille; le facial, par ses divisions presque aussi multipliées, tient sous son influence tous les muscles peauciers répandus à la surface de cette grande région, et distribue en outre l'influx nerveux : aux muscles tenseurs du voile du palais par le grand nerf pétreux superficiel; aux muscles moteurs de la chaîne des osselets, par le petit pétreux superficiel et le filet du muscle de l'étrier; aux muscles moteurs du pavillon de l'oreille et du cuir chevelu par son rameau auriculaire postérieur; au muscle stylo-hyoïdien et au ventre postérieur du digastrique par des rameaux particuliers; aux muscles styloglosse et lingual supérieur par un autre rameau; au muscle peaucier du cou par les rameaux cervicaux de sa branche terminale inférieure.

Indépendamment des filets qu'il fournit à tous les autres organes, le trijumeau en fournit aussi à la plupart des muscles peauciers du crâne et de la face; sous ce rapport, les nerfs de la septième et de la cinquième paire sont en quelque sorte complémentaires l'un de l'autre. Le premier verse dans les muscles un principe incitateur qui a pour conséquence la contraction de leurs fibres. Le second transmet à l'encéphale l'impression qu'il éprouve pendant cette contraction, impression toujours exactement proportionnelle à l'abondance de l'influx nerveux. Aux filets du facial nous sommes redevables de l'action de tous les muscles peauciers du crâne, de la face et du cou ; les filets du trijumeau nous donnent la conscience de cette action et la faculté de la graduer à volonté. — Si l'alliance de ces deux ordres de filets était utile quelque part, n'était-ce pas en effet dans les muscles qui avaient à exprimer, à refléter en quelque sorte dans leurs mille nuances toutes les émotions de l'âme, les plus secrètes et les plus expansives, les plus douces et les plus violentes !

Mais ce n'est pas seulement dans les muscles qui président à l'expression de nos passions qu'on voit ces nerfs s'allier entre eux. La tendance qui les porte l'un vers l'autre se manifeste dès leur origine. Seulement les rameaux qu'ils échangent se multiplient d'autant plus qu'on se rapproche davantage de leur terminaison : ainsi le facial communique avec le maxillaire supérieur par le grand nerf pétreux et le ganglion sphéno-palatin, avec le maxillaire inférieur par le petit pétreux et le ganglion otique, avec le lingual par la corde du tympan, avec le temporal superficiel par ses rameaux temporaux, avec le temporal profond antérieur et le frontal externe par ses filets frontaux, avec le filet malaire par ses rameaux palpébraux inférieurs, avec les rameaux sous-orbitaires par ses rameaux correspondants, avec le nerf buccal par ses rameaux buccaux, avec le nerf mentonnier par ses rameaux mentonniers, etc. C'est à ces rameaux d'emprunt que le nerf facial est principalement redevable de la sensibilité qu'il présente et aussi de sa sensibilité récurrente signalée par M. Cl. Bernard ; c'est de ces mêmes rameaux que partent les filets cutanés qu'il fournit.

§ 8. — Huitième paire, ou nerfs auditifs.

Les *nerfs auditifs, nerfs acoustiques, portion molle de la septième paire* de Willis, s'étendent des parties latérales et supérieures du bulbe rachidien au fond du conduit auditif interne, où ils se divisent en deux branches. Ils sont surtout remarquables par leur mollesse, leur forme demi-cylindrique et leurs rapports avec les nerfs de la septième paire.

a. *Origine apparente.* — Le nerf acoustique naît de la fossette latérale du bulbe, immédiatement au-dessous de la protubérance, en dedans du pédoncule cérébelleux inférieur, en dehors du facial, dont le sépare le nerf

de Wrisberg. Aplatie de dedans en dehors, non fasciculée, la huitième paire constitue une dépendance, un simple prolongement de la substance médullaire de l'encéphale. (Fig. 561, 12.)

b. *Origine réelle.* — Ce nerf tire son origine réelle du plancher du quatrième ventricule par deux racines, l'une externe et superficielle, l'autre interne et profonde. (Fig. 559 et 560.)

La *racine externe* ou *superficielle*, appelée aussi *racine postérieure*, se voit sans préparation. Elle contourne le pédoncule cérébelleux, sur lequel elle fait une saillie très-prononcée, sans contracter du reste avec celui-ci aucune adhérence. Sa couleur est d'une teinte grisâtre, et sa forme irrégulièrement arrondie. On remarque sur son trajet, au niveau de sa réunion avec la branche profonde du pédoncule, un ou deux noyaux de substance grise, dont Stilling le premier a signalé la présence. Au delà de cette intumescence gangliforme très-manifeste sur les coupes, mais en géné-

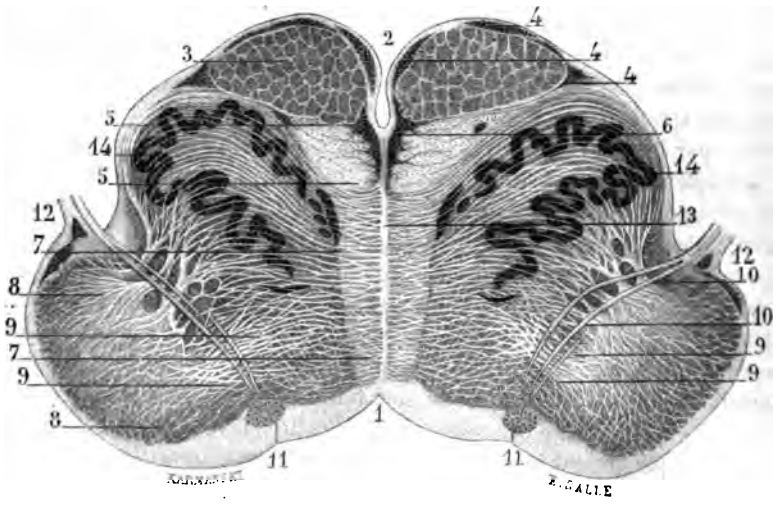

Fig. 559. — *Coupe du bulbe rachidien au niveau de la partie supérieure des olives. — Racine profonde du nerf auditif.*

1. Sillon médian de la face postérieure du bulbe. — 2. Sillon médian antérieur. — 3. Portion motrice des pyramides. — 4, 4, 4. Noyaux qui l'entourent. — 5, 5. Portion sensitive. — 6. Noyau qui sépare les deux portions sensitives. — 7, 7. Coupe des cordons antérieurs. — 8, 8. Coupe des corps restiformes. — 9, 9. Réseau très-délié de fibres arciformes naissant de la partie postérieure des corps restiformes. — 10, 10. Faisceaux volumineux émanant de leur partie antérieure, et se prolongeant par leurs divisions vers les olives, les pyramides et le raphé. — 11, 11. Noyau d'origine des nerfs acoustiques; de la partie inférieure de ce noyau part la racine profonde des nerfs de l'audition, qui se porte en bas et en dehors en traversant le réseau des fibres arciformes. — 12, 12. Les deux racines de ces nerfs émergeant de la fossette latérale du bulbe. — 13. Raphé formé par l'entre-croisement des fibres arciformes. — 14, 14. Olives dont l'ouverture regarde en dedans et en arrière.

ral peu apparente à l'extérieur, la racine superficielle répond à la substance grise du plancher du quatrième ventricule. Elle s'aplatit alors et s'élargit, puis se divise en plusieurs radicules qui cheminent de dehors en dedans, en s'écartant de plus en plus, et qui se terminent dans la substance grise correspondante, de chaque côté du sillon médian. (Fig. 560.)

Ces radicules, connues depuis Piccolomini sous le nom de *barbes du calamus scriptorius*, présentent de très-grandes variétés dans leur aspect, leur nombre, leurs dimensions et leur direction. En général, elles sont bien manifestes, quelquefois ternes et comme voilées, parfois même à peine visibles. Toutes ces différences proviennent de la situation plus ou moins superficielle qu'elles occupent, c est-à-dire de la couche plus ou moins épaisse de substance grise qui les recouvre. Leur nombre est ordinairement de 5 à 7. Toutes ne convergent pas de dedans en dehors pour former la racine externe; il en existe presque toujours une qui ne participe pas à sa formation; elle se dirige en haut et en dehors vers le centre

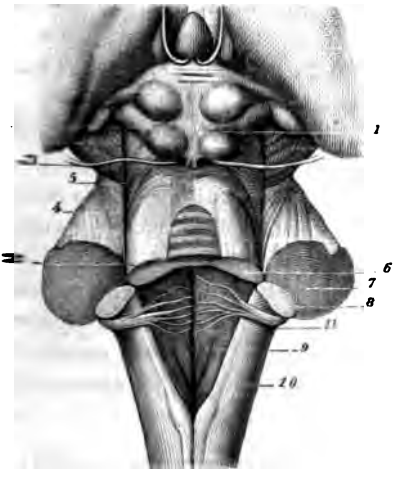

FIG. 560. — *Racine superficielle du nerf auditif* (*).

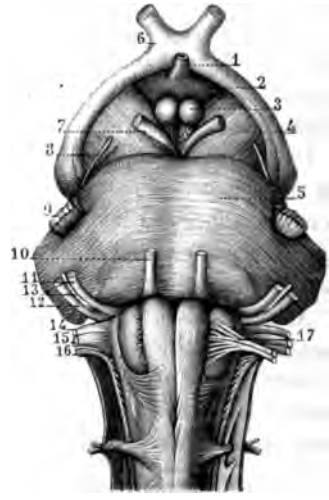

FIG. 561. — *Tronc du nerf auditif; son point d'émergence* (*).

Fig. 560. — 1. Tubercules quadrijumeaux. — 2. Pédoncules cérébelleux supérieurs. — 3. Nerf pathétique. — 4. Sillon latéral de l'isthme. — 5. Faisceau triangulaire de cet isthme, ou ruban de Reil. — 6. Coupe du pédoncule cérébelleux supérieur. — 7. Coupe du pédoncule cérébelleux moyen. — 8. Coupe du pédoncule cérébelleux inférieur. — 9. Corps restiforme. — 10. Racine superficielle du nerf auditif naissant du plancher du quatrième ventricule et contournant le pédoncule cérébelleux inférieur.

Fig. 561. — 1. Tige pituitaire. — 2. Corps cendré. — 3. Tubercules mamillaires. — 4. Pédoncule cérébral. — 5. Protubérance annulaire. — 6. Nerfs optiques. — 7. Nerf moteur oculaire commun. — 8. Nerf pathétique. — 9. Nerf trijumeau. — 10. Nerf moteur oculaire externe. — 11. Nerf facial. — 12. Nerf auditif. — 13. Nerf de Wrisberg. — 14. Nerf glosso-pharyngien. — 15. Nerf pneumogastrique. — 16. Nerf spinal. — 17. Nerf grand hypoglosse.

de convergence des trois pédoncules du cervelet. Selon Vicq d'Azyr, ces radicules se continueraient sur la ligne médiane avec celles du côté opposé; mais aucun fait n'est venu démontrer cette continuité à l'aide de laquelle on a voulu expliquer l'unité de perception des impressions auditives. Selon d'autres auteurs plus nombreux, elles s'entre-croiseraient sur la ligne médiane, entre-croisement très-contestable aussi. Les inférieures sont obliquement descendantes, les supérieures obliquement ascendantes, les moyennes transversales.

La *racine interne, racine profonde, racine antérieure*, bien décrite par M. Vulpian, pénètre dans l'épaisseur du bulbe, entre le faisceau latéral et le pédoncule cérébelleux inférieur, contourne la face adhérente ou profonde de celui-ci, puis se divise en plusieurs filets qui se portent en dedans comme les radicules de la racine externe, au-dessous desquelles ils cheminent. Tous ces filets se rendent dans un noyau allongé, situé sur le plancher du quatrième ventricule, en dehors de la colonne d'origine du nerf hypoglosse, et parallèle à celle-ci. (Fig. 559, 11, 12.)

c. *Trajets et rapports.* — Des parties supérieure et latérale du bulbe rachidien le nerf acoustique se dirige obliquement en haut, en avant et en dehors, vers le conduit auditif interne, dans lequel il s'engage, et qu'il parcourt sans se dévier de sa direction primitive.

Dans toute l'étendue de ce trajet, il se trouve en rapport avec le nerf facial, qui occupe son côté supérieur et antérieur, et sur lequel il se moule. Sa forme, par conséquent, est celle d'une gouttière dont la concavité, tournée en haut et en avant, devient d'autant plus profonde, qu'on se rapproche davantage de sa terminaison. (Fig. 556.)

Ainsi disposés, les nerfs de la septième et de la huitième paire contournent le pédoncule cérébelleux moyen en le croisant à angle droit, longent le bord antérieur du lobule du pneumogastrique, et reçoivent ensuite du feuillet viscéral de l'arachnoïde une gaîne commune qui les accompagne jusqu'au fond du conduit auditif interne.

d. *Division et terminaison.* — En entrant dans le conduit auditif, le nerf acoustique se partage en deux branches, dont l'une comprend sa moitié antérieure et l'autre sa moitié postérieure.

D'abord contiguës et parallèles, celles-ci se séparent au fond du conduit pour aller se ramifier, l'antérieure dans la lame spirale du limaçon, la postérieure dans le vestibule membraneux. Les détails relatifs à leur mode de terminaison seront exposés d'une manière complète lorsque nous étudierons l'oreille interne. Ici nous devons nous borner à une simple vue d'ensemble, en jettant un coup d'œil rapide sur le labyrinthe membraneux, le limaçon et l'extrémité profonde du conduit auditif.

Au delà de ce conduit et sur son prolongement, se trouve une petite cavité ovoïde, c'est le *vestibule osseux*. Dans celle-ci viennent s'ouvrir

trois canaux cylindriques, mais recourbés en demi-cercle ; ce sont les *canaux demi-circulaires osseux ;* chacun d'eux se renfle en ampoule à l'une de ses extrémités. — Le vestibule osseux contient deux vésicules qui constituent le *vestibule membraneux*, et qui sont superposées : la supérieure, beaucoup plus grande et ovoïde, porte le nom d'*utricule ;* l'inférieure, de forme sphérique, porte celui de *saccule*. — Les canaux demi-circulaires osseux renferment chacun un tube membraneux, demi-circulaire aussi, s'ouvrant dans l'utricule par ses deux extrémités, dont l'une est également renflée en ampoule. C'est dans l'utricule, le saccule et les ampoules des trois canaux membraneux que vient se terminer la branche postérieure ou vestibulaire du nerf auditif.

Quant au limaçon, il est formé par un cône creux qui s'enroule en spirale autour d'un cône plein, et prend ainsi l'aspect d'une véritable coquille. — Le cône plein représente l'axe ou le noyau de la coquille ; il est traversé par un très-grand nombre de canalicules, parallèles, destinés à recevoir les divisions de la branche antérieure ou cochléenne du nerf de l'audition. — Le cône creux est subdivisé sur toute sa longueur en deux

FIG. 562.

Labyrinthe membraneux (*).

FIG. 563.

Les deux branches du nerf auditif (*).

FIG. 564.

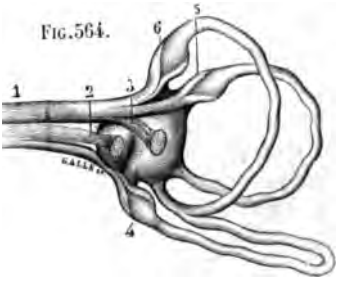

Distribution de la branche vestibulaire au labyrinthe membraneux (*).

Fig. 562. — *Le vestibule et les trois canaux demi-circulaires membraneux.* — 1. Extrémité non ampullaire du tube membraneux supérieur. — 2. Extrémité non ampullaire du tube membraneux postérieur. — 3. Tube formé par la réunion de ces deux extrémités. — 4. Extrémité non ampullaire du tube membraneux externe. — 5. Ampoule du tube membraneux supérieur. — 6. Ampoule du tube membraneux externe. — 7. Ampoule du tube membraneux postérieur. — 8. Utricule. — 9. Saccule.

Fig. 563. — *Les deux branches du nerf auditif, de grandeur naturelle, se distribuant au labyrinthe membraneux et à la lame spirale du limaçon.* — 1. Branche vestibulaire du nerf auditif. — 2. Son rameau sacculaire. — 3. Son rameau utriculaire. — 4. Rameau qu'elle fournit à l'ampoule du tube membraneux postérieur. — 5. Rameau qu'elle donne à l'ampoule du tube membraneux externe. — 6. Rameau de l'ampoule du tube membraneux supérieur. — 7. Branche cochléenne. — 8. Limaçon ouvert pour montrer sa lame spirale dans laquelle se ramifie la branche précédente.

Fig. 564. — *Vestibule et canaux demi-circulaires membraneux, vus à un grossissement de trois diamètres.* — 1. Branche vestibulaire de ce nerf. — 2. Son rameau sacculaire. — 3. Son rameau utriculaire. — 4. Rameau qu'elle fournit à l'ampoule du tube membraneux postérieur. — 5. Rameau qu'elle donne à l'ampoule du tube membraneux externe. — Rameau qui se rend à l'ampoule du tube membraneux supérieur.

demi-cônes ou *rampes*, par une longue lamelle triangulaire appelée *lame spirale*. On distingue à cette lame trois portions : une portion interne ou osseuse, en rapport avec le noyau ; une portion moyenne ou fibro-cartilagineuse très-étroite ; et une portion externe, périphérique ou membraneuse, beaucoup plus large. C'est dans les deux premières portions de la lame spirale que se rendent les ramifications terminales de la branche cochléenne ou limacienne.

L'extrémité profonde du conduit auditif interne est partagée antérieurement en deux étages par une crête horizontale, falciforme, dont le bord libre se dirige en arrière et en dedans.

L'étage supérieur ne comprend que le tiers de la hauteur totale du conduit. Une très-minime crête le subdivise en deux parties. — La partie interne représente l'entrée de l'aqueduc de Fallope ; elle reçoit le nerf facial et le nerf de Wrisberg. — La partie externe est une fossette rugueuse, criblée d'orifices microscopiques ; elle donne passage au rameau supérieur de la branche vestibulaire. Arrivé dans le vestibule osseux, ce rameau se partage en trois ramuscules : le premier ou antérieur se rend à l'ampoule du tube membraneux supérieur, et le second ou moyen

FIG. 565. — *Extrémité profonde du conduit auditif interne.*

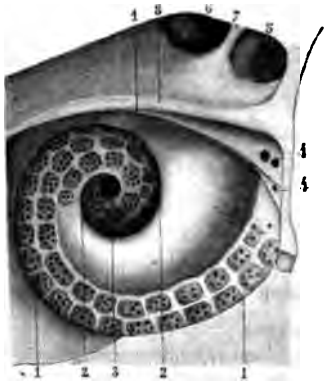

FIG. 566. — *Lame criblée spiroïde de la base du limaçon.*

Fig. 565. — 1. Paroi antérieure du conduit auditif. — 2, 2. Coupe de ce conduit. — 3. Crête falciforme qui divise le fond du conduit en deux étages. — 4. Entrée de l'aqueduc de Fallope. — 5. Fossette criblée livrant passage au rameau supérieur de la branche vestibulaire. — 6. Orifices par lesquels le nerf sacculaire pénètre dans le vestibule. — 7. Coupe du canalicule qui se rend à l'ampoule du tube demi-circulaire postérieur. — 8. Lame criblée spiroïde de la base du limaçon. — 9. Vestibule — 10. Canal demi-circulaire supérieur. — 11. Canal demi-circulaire postérieur.

Fig. 566. — 1, 1, 1. Premier tour de la lame criblée spiroïde du limaçon. — 2, 2. Deuxième tour de cette lame. — 3. Orifice inférieur du canal central de l'axe du limaçon. — 4. Trous donnant passage aux divisions du nerf sacculaire. — 5. Fossette criblée à travers laquelle se tamise le rameau supérieur de la branche vestibulaire. — 9. Entrée de l'aqueduc de Fallope. — 7. Petite crête verticale qui sépare cet orifice de la fossette précédente. — 8. Crête falciforme du conduit auditif.

à l'ampoule du tube membraneux externe; le troisième ou postérieur se termine sur les parois de l'utricule.

L'étage inférieur, d'une capacité beaucoup plus grande, présente aussi une partie interne et une partie externe.

La partie interne, très-large, est formée par une lame criblée qui s'enroule autour d'un orifice central : c'est la *lame criblée spiroïde du limaçon*; elle forme la base du noyau de la coquille; ses pertuis sont l'entrée des canalicules creusés dans ce noyau. — Au niveau de la lame criblée spiroïde, la branche limacienne se décompose en autant de filaments qu'il existe d'orifices. Ces filaments pénètrent dans les canalicules de l'axe du limaçon, et montent parallèlement jusqu'au niveau de la lame spirale; là ils s'infléchissent à angle droit pour se répandre dans sa portion osseuse en se divisant et s'unissant. De leurs anastomoses multipliées résulte un réseau qui simule une élégante dentelle; les plus superficiels se distribuent dans le premier tour de la lame spirale, les moyens dans le second tour; le filament central s'élève jusqu'au sommet du limaçon.

La partie externe de l'étage inférieur est constituée aussi par une lame osseuse; celle-ci, beaucoup plus forte que la précédente, sépare le fond du conduit auditif du vestibule osseux. Elle n'offre que trois ou quatre orifices, notablement plus grands que les pertuis de la lame criblée spiroïde. Les plus élevés, situés immédiatement au-dessous de la crête falciforme, livrent passage aux divisions du nerf sacculaire, et le plus inférieur a un rameau qui se rend à l'ampoule du tube membraneux postérieur.

Il résulte de cette disposition que les nerfs acoustiques se comportent à leur entrée dans le sens de l'ouïe, comme les nerfs olfactifs et optiques à leur entrée dans les fosses nasales et dans le globe oculaire : ne possédant en eux-mêmes aucun moyen de résistance, tous les trois empruntent un point d'appui aux organes qui les entourent; et lorsque, arrivés à leur terminaison, ils se divisent, ces points d'appui semblent se multiplier pour chacun d'eux en raison composée de leur nombre, de leur ténuité et de leur mollesse.

e. *Usages.* — Le nerf de la huitième paire transmet au centre nerveux les impressions vibratoires qui lui arrivent de tous les points de l'horizon; il constitue par conséquent la partie essentielle du sens de l'ouïe. Mais ses deux branches ne concourent pas également aux sensations auditives. Des faits tirés de l'anatomie comparée et de l'anatomie pathologique semblent établir que la branche vestibulaire jouit sous ce rapport d'une plus grande importance que la branche cochléenne. Cette dernière apparaît plus tardivement dans la série animale; elle n'arrive à son plus grand développement que dans les vertébrés supérieurs; et enfin elle a été trouvée plus ou moins altérée chez des individus qui avaient conservé toute l'intégrité du sens de l'ouïe. — Comme les nerfs de l'olfaction et de la vision, ceux de l'audition sont insensibles à toute irritation mécanique.

puis traversent le réseau des fibres arciformes, et se rapprochent ainsi de plus en plus de la colonne grise des nerfs mixtes dans laquelle ils se terminent ou plutôt dans laquelle ils prennent naissance. (Fig. 567.)

C. *Trajets et rapports.* — Du bulbe rachidien au trou déchiré postérieur par lequel il sort du crâne, le glosso-pharyngien se dirige horizontalement en avant et en dehors. Arrivé à l'extrémité antérieure de ce trou, il s'y engage en se coudant à angle droit, se renfle alors pour former un petit ganglion, le *ganglion pétreux* ou *ganglion d'Andersch* et se porte ensuite en bas, en avant et en dedans, de la base du crâne à la base de la langue, en décrivant une courbure à concavité antérieure. (Fig. 568.)

Dans le court trajet qu'il parcourt à l'intérieur du crâne, le nerf de la neuvième paire est d'abord sous-arachnoïdien. Au voisinage du trou déchiré, le feuillet viscéral de l'arachnoïde lui fournit une gaîne qui lui est commune avec les nerfs pneumogastrique et spinal.

A l'intérieur du trou déchiré, il est situé en avant du pneumogastrique et du spinal, dans un conduit particulier que complète en arrière une lamelle moitié osseuse, moitié fibreuse.

A sa sortie du trou déchiré, il se trouve placé entre la veine jugulaire et l'artère carotide internes, en dedans des muscles qui s'attachent à l'apophyse styloïde. — Plus bas, ce nerf contourne la carotide interne pour lui devenir antérieur, passe entre le stylo-pharyngien et le stylo-glosse, longe les parties latérales du pharynx, ainsi que l'amygdale, et, devenu alors légèrement ascendant, marche d'arrière en avant sous la muqueuse de la base de la langue, dans laquelle il se termine.

D. *Ganglion pétreux.* — Ce renflement, décrit par Andersch en 1791, occupe une petite cavité située en avant et en dedans du trou déchiré, en arrière de l'orifice d'entrée du canal carotidien, au niveau de l'aqueduc du limaçon, cavité décrite par le même anatomiste sous le nom de *receptaculum ganglioli petrosi.* (Fig. 570.)

La forme du ganglion pétreux est ovoïde, et sa couleur légèrement grisâtre. Son grand axe, verticalement dirigé, présente une longueur qui varie de 2 à 3 millimètres.

Ehrenritter en 1790, et Müller en 1833, ont décrit un autre ganglion très-minime qui existerait à la partie supérieure du trou déchiré, sur l'un des faisceaux d'origine du glosso-pharyngien. Ce ganglion, selon le physiologiste allemand, compléterait l'assimilation du glosso-pharyngien avec les nerfs spinaux ; le faisceau qu'il occupe formerait sa racine sensitive, et l'autre sa racine motrice.

E. *Anastomoses.* — Au niveau du trou déchiré, le glosso-pharyngien présente quatre branches anastomotiques : le *rameau de Jacobson*, un *filet qui l'unit au pneumogastrique*, un *autre filet qui l'unit au grand sympathique*, et un *rameau que lui envoie le facial.*

entre le nerf de la huitième paire qui est au-dessus, et celui de la dixième situé immédiatement au-dessous. Son origine a lieu par un groupe de filets linéairement échelonnés et juxtaposés dont les plus antérieurs sont implantés sur le faisceau intermédiaire, et les postérieurs sur le pédoncule cérébelleux. Ces filets répondent aux fibres arciformes les plus élevées qui passent dans leurs intervalles. Souvent, au lieu de se réunir en un seul tronc, ils forment deux faisceaux parallèles, qui conservent leur indépendance jusqu'au trou déchiré.

B. *Origine réelle.* — Les filets radiculaires du nerf glosso-pharyngien pénètrent dans le bulbe rachidien, entre le faisceau latéral et le corps restiforme. Ils passent ensuite au devant de la racine sensitive de la 5e paire,

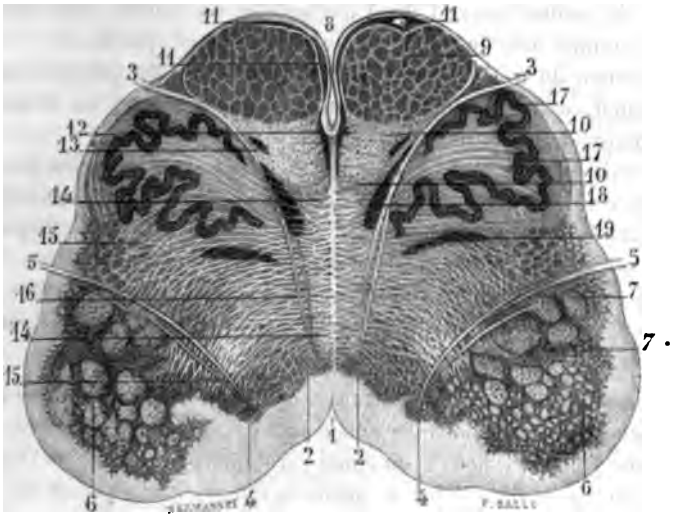

Fig. 367. — *Coupe du bulbe rachidien au niveau de la partie moyenne des olives. — Origine réelle des nerfs pneumogastriques et glosso-pharyngiens.*

1. Sillon médian de la face postérieure du bulbe qui fait ici partie du plancher du quatrième ventricule. — 2, 2. Noyau d'origine des nerfs hypoglosses. — 3, 3. Ces nerfs émergeant du bulbe dans le sillon qui sépare les pyramides des olives. — 4, 4. Noyau d'origine des nerfs pneumogastrique et glosso-pharyngien. — 5, 5. Racines de ces nerfs qui traversent le réseau des fibres arciformes et qui passent ensuite au-devant de la racine sensitive de la cinquième paire. — 6, 6. Noyau des corps restiformes, traversé à cette hauteur par les faisceaux descendants du pédoncule cérébelleux inférieur. — 7, 7. Tête des cornes postérieures, presque entièrement envahie par les faisceaux qui constituent la racine sensitive de la cinquième paire. — 8. Sillon médian antérieur. — 9. Portion motrice des pyramides. — 10, 10. Leur portion sensitive. — 11, 11, 11. Noyaux gris entourant la portion motrice des pyramides. — 12. Noyau situé sur les côtés du raphé. — 13. Très-petit noyau compris dans l'épaisseur des portions sensitives. — 14, 14. Coupe des cordons antérieurs, traversés par le réseau des fibres arciformes. — 15, 15. Réseau des fibres arciformes. — 16. Raphé résultant de leur entre-croisement. — 17, 17. Olive. — 18. Noyau juxta-olivaire antéro-interne. — 19. Noyau juxta-olivaire postéro-externe.

celui de la neuvième, auquel il s'unit vers la partie moyenne du trou déchiré postérieur et quelquefois au-dessous de celui-ci.

3° *Anastomose du ganglion pétreux avec le grand sympathique.* — Non moins grêle que le précédent, ce filet anastomotique part de la partie inférieure du ganglion pétreux et souvent un peu plus bas, c'est-à-dire de la partie non ganglionnaire du tronc du glosso-pharyngien. Il se dirige presque verticalement en bas, pour se jeter après un court trajet dans le rameau carotidien du ganglion cervical supérieur. On voit quelquefois un ramuscule venu du pneumogastrique se joindre au filet du glosso-pharyngien, et former avec celui-ci un petit tronc qui se termine de la même manière dans le rameau carotidien.

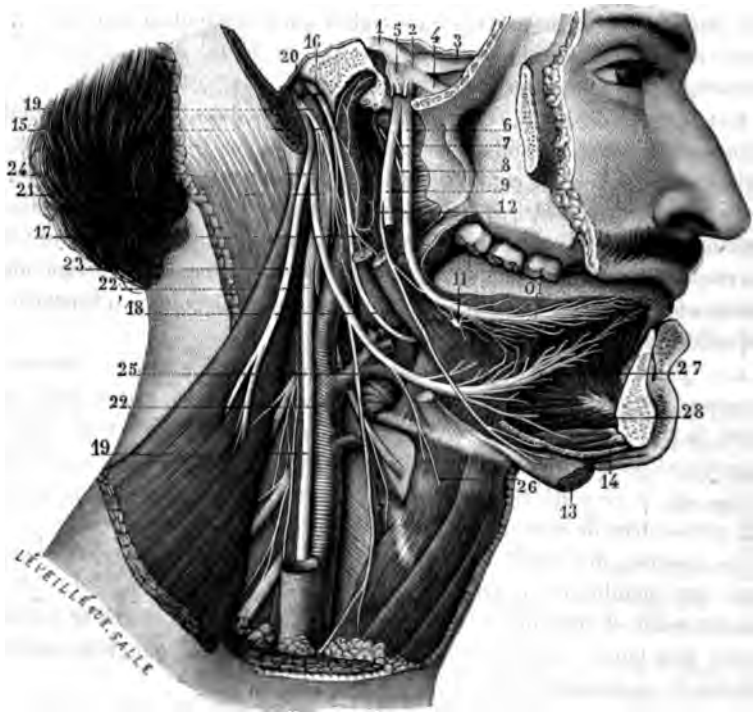

FIG. 568. — *Nerf glosso-pharyngien.*

1. Portion ganglionnaire du trijumeau. — 2. Ganglion de Gasser. — 3. Branche ophthalmique de Willis. — 4. Nerf maxillaire supérieur. — 5. Nerf maxillaire inférieur. — 6. Nerf lingual ou petit hypoglosse. — 7. Filet que ce nerf reçoit du dentaire inférieur. — 8. Corde du tympan. — 9. Nerf dentaire inférieur. — 10. Divisions terminales du lingual. — 11. Ganglion sous-maxillaire. — 12. Rameau mylo-hyoïdien, naissant du dentaire inférieur et fournissant dans son trajet une division importante au lingual. — 13. Ventre antérieur du digastrique recevant un ramuscule du mylo-hyoïdien. — 14. Coupe du muscle mylo-hyoïdien dans lequel se rend un autre ramuscule du même nerf. — 15. Nerf glosso-pharyngien. — 16. Ganglion d'Andersch. — 17. Filets que donne le glosso-pharyngien aux muscles stylo-

1° *Rameau de Jacobson.* — Mentionné pour la première fois par Andersch en 1792, mais mieux décrit en 1818 par Jacobson, dont il a conservé le nom, et mieux encore en 1827 par Arnold, ce rameau est remarquable par le nombre et la ténuité de ses filaments, par le trajet de ceux-ci à travers la partie la plus dure du rocher, et surtout par les communications qu'il établit entre le glosso-pharyngien d'une part, le facial, le trijumeau et le grand sympathique de l'autre. (Fig. 545 et 570.)

Le rameau de Jacobson naît de la partie antérieure et externe du ganglion pétreux, et s'engage dès son origine dans un petit canal qui, obliquement dirigé en haut et en dehors, vient s'ouvrir après un trajet de 6 à 8 millimètres dans la caisse du tympan, immédiatement au-dessous du promontoire. Là il est reçu dans une gouttière verticalement ascendante située sur cette saillie, et se partage en six filets qui s'écartent en rayonnant à la manière des nervures d'une feuille. De ces six filets, deux se portent en arrière, deux en avant et deux en haut.

Les *filets postérieurs*, extrêmement grêles, sont destinés à la muqueuse tympanique. Ils se répandent en fines ramifications, l'un sur la membrane qui recouvre la fenêtre ronde, l'autre sur le contour de la fenêtre ovale.

Des *deux filets antérieurs*, le premier, quelquefois double, se porte directement en avant dans le canal carotidien, où il s'anastomose avec le rameau correspondant du ganglion cervical supérieur. Le second se dirige obliquement en avant et en haut vers la muqueuse de la trompe d'Eustache, à laquelle il se distribue.

Les *filets supérieurs* se distinguent par leur position en interne et externe : ce sont les *nerfs pétreux profonds*. L'interne, après avoir traversé la face supérieure du rocher, vient s'accoler au grand nerf pétreux superficiel pour se rendre avec lui au ganglion sphéno-palatin, tandis que l'externe, si bien décrit par Arnold, s'unit au petit pétreux superficiel, à 2 millimètres de son origine, pour se porter au ganglion otique.

En résumé, des six filets du rameau de Jacobson, trois se répandent dans une membrane muqueuse : celui de la fenêtre ronde, celui de la fenêtre ovale et celui de la trompe d'Eustache. Les trois autres se rendent à des ganglions : au ganglion cervical supérieur, au ganglion sphéno-palatin et au ganglion otique.

On voit assez souvent un filet se détacher du rameau auriculaire du pneumogastrique et se joindre au rameau de Jacobson, tantôt au moment où celui-ci s'engage dans le canal qui lui est destiné, tantôt au moment où il en sort pour se ramifier sur le promontoire ; dans ce dernier cas, le filet venu du rameau auriculaire pénètre dans la caisse du tympan par un canal particulier.

2° *Anastomose du pneumogastrique avec le ganglion pétreux.* — Ce rameau, dont l'existence n'est pas constante, offre en général une grande ténuité. Il se dirige en bas et en avant du tronc de la dixième paire vers

celui de la neuvième, auquel il s'unit vers la partie moyenne du t
déchiré postérieur et quelquefois au-dessous de celui-ci.

3° *Anastomose du ganglion pétreux avec le grand sympathique.* — I
moins grêle que le précédent, ce filet anastomotique part de la partie i
rieure du ganglion pétreux et souvent un peu plus bas, c'est-à-dire d
partie non ganglionnaire du tronc du glosso-pharyngien. Il se dirige pres
verticalement en bas, pour se jeter après un court trajet dans le ram
carotidien du ganglion cervical supérieur. On voit quelquefois un ramus
venu du pneumogastrique se joindre au filet du glosso-pharyngien, et
mer avec celui-ci un petit tronc qui se termine de la même manière d
le rameau carotidien.

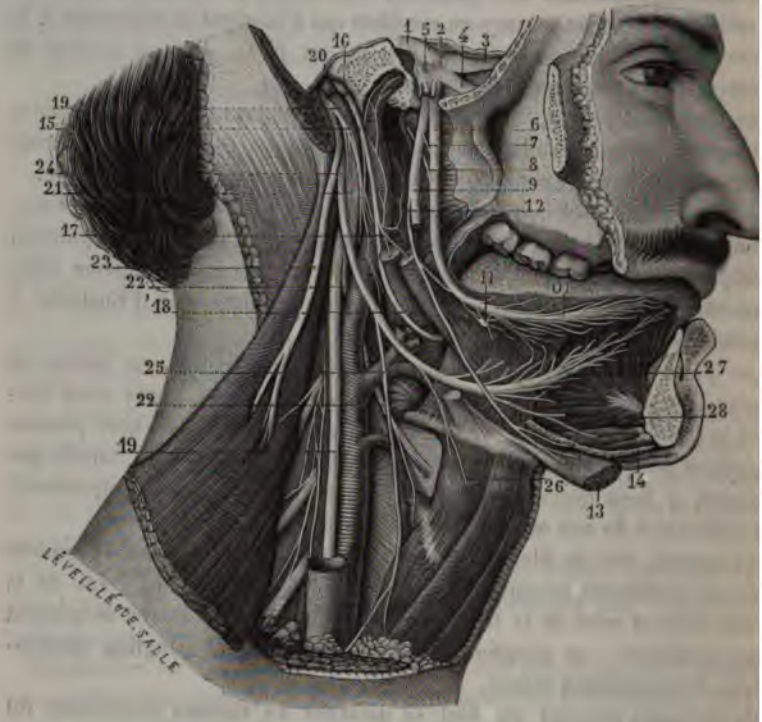

FIG. 568. — *Nerf glosso-pharyngien.*

1. Portion ganglionnaire du trijumeau. — 2. Ganglion de Gasser. — 3. Branche opht
mique de Willis. — 4. Nerf maxillaire supérieur. — 5. Nerf maxillaire inférieur. — 6. I
lingual ou petit hypoglosse. — 7. Filet que ce nerf reçoit du dentaire inférieur. — 8. C
du tympan. — 9. Nerf dentaire inférieur. — 10. Divisions terminales du lingual. — 11. G
glion sous-maxillaire. — 12. Rameau mylo-hyoïdien, naissant du dentaire inférieur et f
nissant dans son trajet une division importante au lingual. — 13. Ventre antérieur du
gastrique recevant un ramuscule du mylo-hyoïdien. — 14. Coupe du muscle mylo-hyoï
dans lequel se rend un autre ramuscule du même nerf. — 15. Nerf glosso-pharyngien
16. Ganglion d'Andersch. — 17. Filets que donne le glosso-pharyngien aux muscles st

4° *Anastomose du facial avec le glosso-pharyngien.* — Ce rameau a déjà été mentionné. Si j'en crois mes dissections, son existence ne serait pas constante. Lorsqu'il existe, nous avons vu qu'il se dirige transversalement de dehors en dedans, en passant au devant de la veine jugulaire interne; il se termine ordinairement un peu au-dessous du ganglion d'Andersch.

F. *Distribution.* — Dans le trajet qu'il parcourt de la base du crâne à la base de la langue, le glosso-pharyngien fournit :

Un rameau destiné aux muscles digastrique et stylo-hyoïdien ;
Un rameau qui s'unit au filet lingual du facial ;
Des *rameaux carotidiens ;*
Des *rameaux pharyngiens ;*
Des *rameaux tonsillaires ;*
Et enfin un grand nombre de *branches terminales* ou *linguales.*

a. **Rameau des muscles digastrique et stylo-hyoïdien.** — Il se détache du tronc principal un peu au-dessous du trou déchiré, passe en arrière du stylo-pharyngien auquel il abandonne quelquefois un ou deux filets, puis au-dessus et en dehors du stylo-hyoïdien qui en reçoit constamment un ramuscule, et vient se terminer dans le ventre postérieur du digastrique, en décrivant une arcade dont l'extrémité terminale s'anastomose avec les divisions correspondantes du rameau digastrique du facial. Cette anastomose a lieu tantôt au-dessus, tantôt au-dessous, tantôt dans l'épaisseur du muscle. Lorsqu'elle a lieu au-dessus du muscle digastrique, tous les filets musculaires qu'elle fournit naissent de la convexité de sa courbure.

b. **Rameau qui vient s'accoler au filet lingual du nerf facial.** — D'un volume à peu près égal au précédent, ce rameau part du tronc de la neuvième paire au dessus du stylo-pharyngien, s'engage presque aussitôt dans l'épaisseur de ce muscle, le traverse sans lui abandonner aucune division, et s'unit alors au filet long et grêle qui se porte du facial à la base de la langue. De la réunion de ces deux filets résulte un ramuscule qui continue à descendre, mais qui atteint bientôt les parties latérale et postérieure du sens du goût; il devient alors ascendant et s'anastomose par des filets transverses avec les branches terminales du glosso-pharyngien. Ses dernières ramifications se perdent en partie dans la muqueuse gustative, en partie dans les muscles stylo-glosse et glosso-staphylin. (Fig. 557, 15.)

glosse et stylo-pharyngien. — 18. Ce même nerf passant entre les deux muscles précédents et se réfléchissant de bas en haut pour remonter sur la base de la langue. — 19, 19. Tronc du pneumogastrique. — 20. Son ganglion supérieur ou jugulaire. — 21. Son ganglion inférieur ou plexiforme. — 22, 22. Nerf laryngé supérieur. — 23. Nerf spinal, duquel se détache, à sa sortie du trou déchiré postérieur, une branche importante qui s'unit au ganglion plexiforme du pneumogastrique. — 24. Nerf grand hypoglosse. — 25. Sa branche descendante. — 26. Rameau qu'il fournit au muscle thyro-hyoïdien. — 27. Ses divisions terminales. — 28. Ramuscule du même tronc nerveux se divisant en deux filets, dont l'un pénètre dans le génio-glosse et l'autre dans le génio-hyoïdien.

En rapprochant ce rameau de quelques autres précédemment décrits, on voit que le glosso-pharyngien s'anastomose avec le facial sur quatre points différents :

1° Sur la partie interne de la face antérieure du rocher par l'adjonction des deux nerfs pétreux profonds aux deux nerfs pétreux superficiels.

2° Immédiatement au-dessous du rocher par un rameau transversal qui concourt à former le rameau de la fosse jugulaire.

3° Au niveau de la partie moyenne du ventre postérieur du digastrique par les rameaux correspondants des deux nerfs.

4° Enfin, au-dessous de la partie moyenne du stylo-pharyngien par deux autres branches émanées des mêmes troncs : cette anastomose se fait à angle aigu, à peu près comme celle du lingual avec la corde du tympan.

c. **Rameaux carotidiens.** — Au nombre de deux ou trois, ils se portent verticalement en bas, vers la bifurcation de la carotide primitive, en communiquant dans leur trajet avec un rameau venu du pneumogastrique et plusieurs filets émanés du ganglion cervical supérieur. De l'union de ces divers filets résulte un plexus, le *plexus intercarotidien*, dont les divisions, extrêmement déliées et de couleur grise, s'appliquent pour la plupart sur le tronc de l'artère carotide externe et sur ses différentes branches; quelques-unes descendent sur la carotide primitive, qu'elles abandonnent un peu plus bas pour s'unir au nerf cardiaque supérieur.

Le plexus intercarotidien est remarquable par la présence de très-petits renflements ganglionnaires qui se montrent principalement sur les rameaux fournis par le grand sympathique.

d. **Rameaux pharyngiens.** — Leur nombre varie. Il en existe ordinairement deux principaux qui se rendent sur les côtés du pharynx, où ils s'unissent à d'autres rameaux partis du pneumogastrique, du spinal et du grand sympathique. L'union et l'entremêlement de ces divers rameaux et de leurs nombreuses divisions donnent naissance au *plexus pharyngien*, plexus important et compliqué, présentant plusieurs ganglions. De ce plexus naissent deux ordres de filets :

1° Des filets musculaires, qui divergent dans toutes les directions pour se distribuer aux trois muscles constricteurs du pharynx.

2° Des filets sensitifs, qui traversent ces muscles pour se répandre dans la muqueuse pharyngienne.

e. **Rameaux tonsillaires.** — Avant d'arriver à la base de la langue, le glosso-pharyngien fournit plusieurs filets qui se portent vers l'amygdale en s'anastomosant entre eux sur sa face externe et en constituant un petit plexus mentionné par Andersch sous le nom de *plexus tonsillaire*. Les ramifications qui émanent de ce plexus se distribuent : 1° aux amygdales; 2° à la muqueuse qui revêt leur face interne, à celle qui entoure les piliers du voile du palais, et enfin à une partie de celle qui tapisse la face infé-

rieure de ce dernier organe ; 3° très-probablement aussi aux muscles glosso- et pharyngo-staphylins. — Les filets qui pénètrent dans ces muscles ne partant pas directement du glosso-pharyngien, mais de rameaux auxquels des filets de diverses sources viennent s'adjoindre, il est presque impossible d'arriver par la dissection seule à déterminer leur point de départ véritable; c'est surtout à la physiologie expérimentale qu'il appartient de compléter nos connaissances sur ce point.

f. **Branches terminales ou linguales.** — Réduit à la moitié de son volume après avoir fourni toutes les branches collatérales qui précèdent, le glosso-pharyngien pénètre dans l'épaisseur de la base de la langue à égale distance de sa partie médiane et de ses parties latérales, se place d'abord sous la couche glanduleuse qu'elle présente, et se divise presque aussitôt en deux ou trois branches principales qui se subdivisent elles-mêmes après un court trajet en devenant de plus en plus superficielles. Toutes ces divisions et subdivisions sont unies entre elles par des communications transversales, et forment ainsi un plexus, le *plexus lingual*, non moins remarquable que les plexus intercarotidien et pharyngien; il est seulement plus régulier, les divisions qui le composent étant situées sur un même plan, et celles-ci affectant les unes une direction antéro-postérieure, les autres une direction transversale.

Parmi les ramifications qui émanent du plexus terminal ou lingual, quelques-unes se perdent dans les glandules de la base de la langue, toutes les autres se rendent à la muqueuse linguale et surtout aux papilles caliciformes, au delà desquelles elles ne semblent pas se prolonger. Cependant Andral a vu une de ces divisions s'avancer jusqu'à la partie moyenne de la langue et s'anastomoser avec un filet rétrograde du nerf lingual. En dedans et au niveau du *foramen cæcum*, celles d'un côté s'anastomosent avec celles du côté opposé par un ou deux filets, ainsi que l'a démontré Huguier; de là un petit plexus médian décrit par Valentin sous le nom de *plexus circulaire*. En dehors, le réseau que forment les branches terminales de ce nerf communique avec le filet lingual du facial.

Fonctions du nerf glosso-pharyngien. — Soumis à une irritation mécanique, le glosso-pharyngien devient le siége d'une douleur vive. Lorsqu'on le coupe, toutes les parties qui en reçoivent des rameaux sont frappées d'insensibilité; le même phénomène se produit lorsqu'il est comprimé par une tumeur ou profondément altéré. Ce nerf est donc sensible. Mais est-il exclusivement sensitif?

En le soumettant, à sa sortie du trou déchiré postérieur, à l'action des irritants mécaniques ou galvaniques, on détermine dans le stylo-pharyngien et les muscles constricteurs du pharynx des contractions manifestes. Hors du crâne, par conséquent, il est à la fois sensitif et moteur; sur ce point encore tous les physiologistes sont unanimes.

Les résultats de l'expérimentation, lorsqu'on prend le glosso-pharyngie à son origine même, sont restés longtemps incertains ; car, tandis que d'u côté Longet, Reid et Valentin avancent qu'on peut irriter de toutes le manières sa portion intra-crânienne sans déterminer aucune contractio musculaire, nous voyons, de l'autre, Herbert Mayo, Müller, Volkman affirmer au contraire que cette irritation est suivie de contractions convul sives du pharynx. M. Debrou ajoute que la galvanisation du glosso-pharyn gien produit aussi des mouvements convulsifs dans le voile du palais.

La science, sur ce point, était donc encore fort indécise, lorsque paru rent en 1862 de nouvelles expériences de M. Chauveau. Sur des che

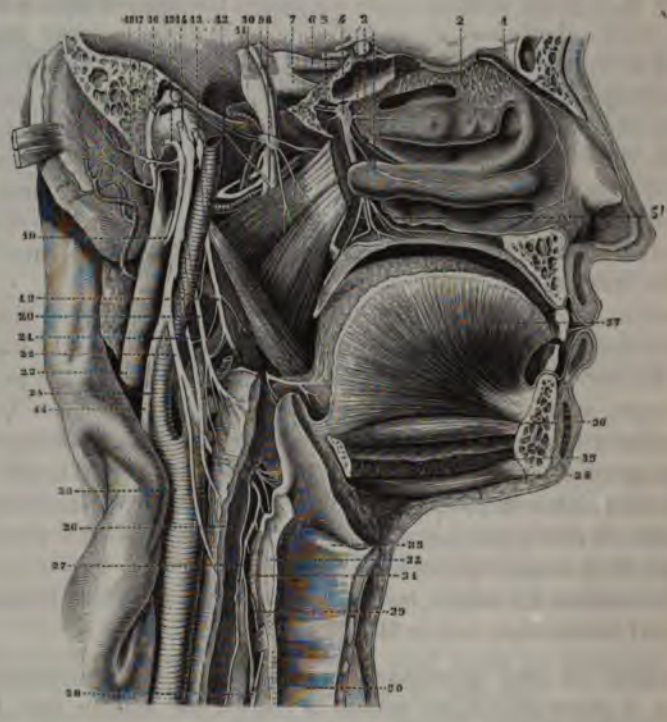

Fig. 569. — *Le nerf glosso-pharyngien vu par son côté interne; ses branches terminales ou linguales* (d'après Arnold).

1. Filet externe du rameau ethmoïdal du nerf nasal. — 2. Branches externes du ne olfactif. — 3. Nerfs sphéno-palatins externes. — 4. Ganglion sphéno-palatin. — 5. Ne vidien. — 5'. Nerfs palatins. — 6. Branche ophthalmique de Willis. — 7. Nerf maxillai supérieur. — 8. Ganglion otique. — 9. Racine motrice de la cinquième paire couch sur le ganglion de Gasser. — 10. Nerf maxillaire inférieur. — 11. Ganglion de Gasse — 12. Corde du tympan allant se réunir au nerf lingual. — 13, 13. Glosso-pharyngi dont les dernières divisions se terminent dans la muqueuse de la face dorsale de langue. — 14, 14. Nerf pneumogastrique. — 15. Nerf spinal. — 16. Le facial parcoura la portion descendante de l'aqueduc de Fallope. — 17. Rameau auriculaire du pneum

vaux qu'il venait d'abattre, cet auteur a soumis à l'action de l'électricité les racines des nerfs pneumogastrique et glosso-pharyngien. Le crâne étant ouvert et les nerfs mis en évidence, l'excitant était porté directement sur leurs racines. Or, l'excitation du glosso-pharyngien a eu pour résultat constant de déterminer des contractions dans le constricteur supérieur du pharynx et dans quelques muscles palatins. De ce résultat très-net nous devons conclure que la neuvième paire est réellement un nerf mixte, et que ses tubes moteurs, mêlés dès leur origine aux tubes sensitifs, se distribuent exclusivement au constricteur supérieur du pharynx, et à plusieurs muscles du voile du palais, du moins chez le cheval. Il en est très-probablement de même chez l'homme.

Par ses branches sensitives terminales, ce nerf préside à la sensibilité tactile et à la sensibilité gustative du tiers postérieur de la face dorsale de la langue : la base de cet organe est privée de toute sensibilité générale et spéciale chez les animaux dont le tronc de la neuvième paire a été divisé, et chez l'homme, lorsque ce même tronc se trouve englobé dans une tumeur où altéré dans sa texture.

Le sens du goût, par conséquent, est desservi par deux nerfs différents : par le lingual en avant, par le glosso-pharyngien en arrière.

§ 10. — Dixième paire, ou nerfs pneumogastriques.

Les *nerfs de la dixième paire*, *nerfs pneumogastriques* de Chaussier, *nerfs vagues* des anciens, *deuxièmes portions de la huitième paire* de Willis, *nerfs sympathiques moyens* de Winslow, s'étendent du bulbe rachidien aux viscères du cou, de la poitrine et de l'abdomen.

Ce simple énoncé laisse entrevoir toute l'importance du rôle qu'ils sont appelés à remplir. Parmi les divers cordons qui rayonnent du centre nerveux vers les appareils de la vie nutritive, il n'en est aucun, en effet, dont l'influence se répartisse sur une surface aussi large, aussi complexe, et dont l'intégrité se lie d'une manière plus essentielle au maintien de la vie.

a. *Origine apparente.* — Les nerfs pneumogastriques naissent des parties latérales et supérieure du bulbe rachidien, immédiatement au-dessous du point d'émergence du glosso-pharyngien, au-dessus des racines les

gastrique. — 18. Rameau auriculaire postérieur du facial. — 19. Coupe du spinal. — 20, 21. Rameaux pharyngiens du pneumogastrique. — 22. Nerf laryngé supérieur. — 23. Veine jugulaire interne. — 24. Artère carotide interne. — 25. Carotide primitive. — 26. Partie inférieure du pharynx. — 27. Anastomose des nerfs laryngés supérieur et inférieur. — 28. Nerf laryngé inférieur. — 29. Filet par lequel il s'anastomose avec le laryngé supérieur. — 30. Trachée-artère. — 31. Paroi postérieure du larynx. — 32. Coupe du cartilage cricoïde. — 33. Ventricule du larynx. — 34. Ventre antérieur du digastrique. — 35. Coupe du muscle mylo-hyoïdien. — 36. Génio-hyoïdien. 37. Génio-glosse.

plus élevées du spinal, entre le faisceau intermédiaire ou latéral du bulbe et le corps restiforme, sur la direction d'une ligne qui prolongerait jusqu'à la protubérance le sillon collatéral postérieur de la moelle.

Leur origine a lieu par un grand nombre de filaments déliés et parallèles, implantés comme les filets radiculaires du glosso-pharyngien, en partie sur le faisceau latéral, en partie sur le corps restiforme, mais principalement sur le sillon qui les sépare. (Fig. 550, 15.)

Origine réelle. — Les radicules du pneumogastrique naissent de la colonne des nerfs mixtes, colonne située sur le plancher du 4e ventricule, en dehors de la colonne d'origine des nerfs moteurs; de là elles se portent en dehors et en avant, traversent d'abord le réseau des fibres arciformes, passent entre la racine bulbaire de la cinquième paire et le faisceau intermédiaire, puis émergent des parties latérales du bulbe par 8 ou 10 filets linéairement échelonnés. (Fig. 567, 3, 5.)

b. *Trajet et rapports.* — Du bulbe rachidien ces nerfs se dirigent presque transversalement en dehors vers le trou déchiré postérieur, dans lequel ils s'engagent en se coudant à angle droit. Devenus verticaux, ils se renflent une première fois dans le trou déchiré, puis une seconde fois un peu au-dessous de cet orifice, et descendent sur les parties latérales du cou, parallèlement aux veines jugulaires internes et aux artères carotides primitives, en arrière desquelles ils sont placés; pénètrent ensuite dans la poitrine ; se partagent au niveau des bronches en un très-grand nombre de rameaux qui s'unissent entre eux pour former un plexus remarquable, le *plexus pulmonaire;* puis se reconstituent au-dessous de ce plexus par le rapprochement de quelques-uns de leurs principaux faisceaux; s'appliquent à l'œsophage qu'ils enlacent de leurs nombreuses anastomoses, et arrivent avec ce conduit dans l'abdomen, où l'on voit le pneumogastrique gauche se terminer dans le foie et l'estomac, tandis que le pneumogastrique droit se rend en partie dans ce dernier viscère, en partie dans le plexus solaire, et par l'intermédiaire de ce vaste plexus, dans la plupart des viscères abdominaux.

Ce long trajet permet de considérer au pneumogastrique cinq portions : une *portion intra-crânienne*, une portion contenue dans le trou déchiré postérieur ou *intra-pariétale*, une *portion cervicale*, une *portion thoracique*, et enfin une *portion abdominale*.

La *portion intra-crânienne*, étendue du bulbe rachidien au trou déchiré, répond : en haut, au tronc du glosso-pharyngien, et en bas au tronc du spinal, qui lui sont parallèles; en avant et en arrière, au feuillet viscéral de l'arachnoïde, qui se prolonge sur ces trois nerfs en leur formant une gaîne commune infundibuliforme.

La *portion intra-pariétale* occupe un conduit qui lui est commun avec le spinal, conduit situé au devant de la veine jugulaire interne, en arrière

du glosso-pharyngien ; une cloison moitié osseuse, moitié fibreuse, formant sa paroi postérieure, sépare le tronc de la dixième paire de celui de la neuvième. (Fig. 531, 12.)

La *portion cervicale* du pneumogastrique, plus rapprochée de la ligne médiane que la portion correspondante du grand sympathique, repose dans toute son étendue sur les muscles prévertébraux. Elle occupe l'espace angulaire qu'interceptent en arrière, d'un côté la veine jugulaire interne, de l'autre les artères carotides interne et carotide primitive. La portion cervicale est contenue dans la même gaîne que ces vaisseaux ; elle répond à l'intervalle angulaire qui les sépare, tandis que le grand sympathique est situé en arrière de la veine.

La *portion thoracique* se comporte un peu différemment à droite et à gauche. — A droite, elle s'engage entre l'artère sous-clavière et le tronc veineux brachio-céphalique correspondant, qu'elle croise à angle droit; se porte ensuite en bas et en arrière en formant avec le tronc brachio-céphalique artériel un angle aigu; se place dans le sillon qui sépare l'œsophage de la trachée-artère, échange au niveau de la bifurcation de celle-ci de nombreuses branches avec la portion thoracique du côté opposé, puis s'incline un peu en arrière pour s'appliquer à la partie droite et postérieure du conduit œsophagien. — A gauche, elle chemine d'abord entre les artères carotide primitive et sous-clavière qui lui sont parallèles ; plus bas, elle croise la partie moyenne et antérieure de la crosse de l'aorte, passe derrière la bronche gauche où elle fournit un grand nombre de rameaux qui concourent à la formation du plexus pulmonaire, et s'applique à l'œsophage, dont elle longe le côté antérieur. (Fig. 571.)

La *portion abdominale* présente des différences plus tranchées encore, suivant qu'on l'examine de l'un ou de l'autre côté. Après avoir franchi l'ouverture œsophagienne du diaphragme, le pneumogastrique droit, devenu postérieur, chemine entre l'œsophage et les piliers du diaphragme, puis se jette presque aussitôt dans le plexus solaire. Le pneumogastrique gauche, devenu antérieur, s'épanouit en un très-grand nombre de ramifications qui se rendent pour la plupart à l'estomac.

c. *Ganglions du pneumogastrique.* — Nous avons vu qu'en s'engageant dans le trou déchiré postérieur, le tronc de la dixième paire présente un premier renflement ganglionnaire, et qu'à peine sorti de cet orifice, il en présente un second. Ces deux ganglions ne sont pas semblables.

Le *ganglion supérieur*, appelé aussi *ganglion jugulaire*, offre une forme ovoïde. Sa couleur est grisâtre ; sa surface inégale. Ses dimensions varient de 4 à 6 millimètres. Un ou deux filets l'unissent ordinairement au ganglion du glosso-pharyngien. (Fig. 570.)

Le *ganglion inférieur*, *plexus gangliforme* de Willis et de Vieussens, est très-allongé, fusiforme, d'une longueur de 2 à 4 centimètres. Son extré-

mité supérieure se continue ordinairement avec l'extrémité inférieure du précédent. — Il se trouve situé au devant et en dedans du ganglion cervical supérieur du grand sympathique, en arrière du glosso-pharyngien et de l artère carotide interne. — Le grand hypoglosse répond successivement à son côté postérieur, à son côté externe, puis à son côté antérieur, de telle sorte qu'il le contourne à la manière d'une spirale. (Fig. 570.)

d. *Anastomoses.* — Aux fibres propres des pneumogastriques viennent se joindre des filets moteurs et des filets sympathiques, qui, partis de sources très-différentes, s'échelonnent de haut en bas sur toute l'étendue de leur tronc, comme autant de racines tardives ou additionnelles.

Les racines motrices additionnelles du pneumogastrique émanent du spinal, du facial, du grand hypoglosse et de l'arcade formée par les deux

Fig. 570. — *Les deux ganglions du pneumogastrique; ses anastomoses* (d'après Hirschfeld).

1. Facial. — 2, 2. Glosso-pharyngien. — 2.' Anastomose de ce nerf avec le filet lingual du facial. — 3, 3. Le pneumogastrique et ses deux ganglions. — 4, 4, 4. Spinal.— 5. Grand hypoglosse. — 6. Ganglion cervical supérieur du grand sympathique. — 7. Anse anastomotique des deux premières paires cervicales. — 8. Rameau carotidien du ganglion cervical supérieur.— 9. Rameau de Jacobson partant du ganglion d'Andersch.— 10, 10. Filets qui l'unissent au grand sympathique. — 11. Filet qu'il fournit à la trompe d'Eustache. — 12. Filet de la fenêtre ovale. — 13. Filet de la fenêtre ronde. — 14. Nerf pétreux profond externe unissant le rameau de Jacobson au petit pétreux superficiel. — 15. Nerf pétreux profond interne unissant le même rameau au grand pétreux superficiel. — 16. Ganglion otique. — 17. Rameau auriculaire du pneumogastrique. — 18. Anastomose de ce nerf avec le spinal. — 19. Anastomose de la première paire cervicale avec le grand hypoglosse.

premiers nerfs cervicaux. Les racines végétatives naissent des ganglions cervicaux et thoraciques du grand sympathique.

1° *Racine anastomotique fournie par le spinal.* — Cette anastomose est la plus considérable et la plus importante de toutes celles que reçoit le tronc de la dixième paire. Elle est ainsi constituée : le spinal, placé en arrière du pneumogastrique, à son passage dans le trou déchiré postérieur, lui abandonne plusieurs filets qui pénètrent aussitôt dans le ganglion supérieur de celui-ci ; puis il se divise en deux branches, dont l'externe, un peu plus volumineuse, va se porter, ainsi que nous le verrons, dans les muscles sterno-mastoïdien et trapèze, tandis que l'interne s'unit au plexus ganglioforme. — Cette branche interne ou *anastomotique* ne se perd pas, comme les filets précédents, dans l'épaisseur du pneumogastrique ; elle rampe à la surface de son ganglion inférieur en échangeant avec celle-ci de nombreux filets, et se subdivise bientôt en deux rameaux : un rameau supérieur ou pharyngien, et un rameau inférieur qui longe le côté externe du tronc de la dixième paire en se confondant avec lui.

2° *Racine anastomotique fournie par le facial.* — Ce rameau, mentionné par Willis, était oublié lorsque Comparetti vint le signaler de nouveau à l'attention des anatomistes. Nous avons vu qu'il naît du facial, dans l'aqueduc de Fallope, à quelques millimètres au-dessus du trou stylo-mastoïdien, qu'il s'engage dans un conduit particulier, et contourne ensuite la partie antérieure de la veine jugulaire interne pour venir se jeter dans le ganglion supérieur du pneumogastrique. — A ce rameau moteur on voit se joindre constamment un rameau sensitif, le *rameau auriculaire*, parfaitement décrit par Arnold. Parti du ganglion supérieur du pneumogastrique, ce rameau auriculaire s'applique aussitôt à celui qui vient du facial, se dirige transversalement en dehors, pénètre dans l'aqueduc de Fallope ; croise perpendiculairement le tronc de la septième paire au niveau de l'origine de la corde du tympan, s'anastomose avec ce tronc par un très-petit filet à direction descendante ; puis chemine dans l'épaisseur de l'apophyse mastoïde, où il est facile de le suivre sur un temporal ramolli par l'action des acides, et se partage en trois filets, dont deux vont se terminer dans les téguments de la paroi supérieure du conduit auditif externe ; le troisième, se rend dans la membrane du tympan.

3° *Racine anastomotique fournie par le grand hypoglosse.* — Très-variable. Ordinairement elle se compose de deux ou trois filets qui naissent de l'hypoglosse au moment où il contourne en spirale le plexus ganglioforme du pneumogastrique, et qui se perdent aussitôt dans les mailles de ce plexus. (Fig. 570, 19.)

4° *Racine anastomotique fournie par l'arcade que forment les branches antérieures des deux premières paires cervicales.* — Non constante et en général grêle, elle s'étend de la partie moyenne de cette arcade au gan-

glion inférieur du pneumogastrique, dans lequel elle se jette à peu au même niveau que les filets émanés de l'hypoglosse. (Fig. 570.)

5° *Racine anastomotique fournie par le ganglion cervical supérieu* Entre tous les ganglions, le cervical supérieur est celui qui affecte av

FIG. 571. — *Nerf pneumogastrique* (d'après Hirschfeld).

1. Tronc du pneumogastrique gauche. — 2. Plexus gangliforme. — 3. Anastomo ce plexus avec le spinal. — 4. Anastomose du même plexus avec le grand hypoglos 5. Rameau pharyngien. — 6. Nerf laryngé supérieur. — 7. Nerf laryngé extern 8. Plexus laryngé. — 9, 9. Nerf laryngé inférieur ou récurrent. — 10. Rameau ca que supérieur. — 11. Rameau cardiaque moyen. — 12. Plexus gangliforme infèrie thoracique signalé par Willis. — 13. Plexus pulmonaire postérieur. — 14. Nerf lin — 15. Partie terminale du grand hypoglosse donnant inférieurement un rameau au cle tyro-hyoïdien et s'anastomosant sur le muscle hyoglosse avec deux rameaux de dants du lingual. — 16. Nerf glosso-pharyngien. — 17. Nerf spinal, dont la br

cordon du pneumogastrique les rapports les plus intimes. Les filets que ce ganglion lui envoient varient du reste beaucoup dans leur nombre, leur volume et leur direction. En général ils sont multiples : le plus élevé se porte de son extrémité supérieure vers le plexus gangliforme du pneumogastrique; les autres se dirigent transversalement ou un peu obliquement de haut en bas et sont parfois si nombreux et si courts, que le tronc de la dixième paire est comme soudé au ganglionr. (Fig. 570.)

6° *Racines anastomotiques fournies par les ganglions cervical moyen, inférieur et dorsaux supérieurs.* — Les filets qui unissent ces divers ganglions au pneumogastrique sont très-grêles. Quelques-uns se jettent dans son tronc; mais la plupart vont se joindre à ses branches ou à ses rameaux.

e. *Distribution.* — Les branches émanées du pneumogastrique se distinguent par leur destination :

1° En celles qui se distribuent aux organes du cou; elles sont au nombre de trois :

Le *rameau pharyngien;*
Le *nerf laryngé supérieur;*
Le *nerf laryngé inférieur.*

2° En celles qui se distribuent aux organes contenus dans la poitrine; elles sont de trois ordres :

Les *rameaux cardiaques;*
Les *rameaux pulmonaires;*
Les *rameaux œsophagiens.*

3° En celles qui se distribuent aux organes de l'abdomen; elles se partagent aussi en trois groupes destinés :

A l'estomac;
Au foie;
Au plexus solaire.

A. — Branches cervicales du pneumogastrique.

a. **Rameau pharyngien.** — Souvent double et même triple, ce rameau se détache ordinairement de la partie supérieure et externe du plexus gangliforme du pneumogastrique, au niveau du point où la branche interne du spinal s'unit à ce ganglion. Lorsqu'on le soumet à l'influence de réactifs

interne s'unit au pneumogastrique, tandis que l'externe va traverser le sterno-cléidomastoïdien pour se rendre ensuite au trapèze. — 18. Second nerf cervical. — 19 Troisième nerf cervical. — 20. Quatrième nerf cervical. — 21. Origine du nerf diaphragmatique. — 22. Cinquième nerf cervical. — 23. Sixième, septième et huitième nerfs cervicaux s'unissant en haut au cinquième cervical et en bas au premier dorsal pour former le plexus brachial. — 24. Ganglion cervical supérieur du grand sympathique. — 25. Ganglion cervical moyen. — 26. Ganglion cervical inférieur réuni au premier ganglion dorsal. — 27. Second ganglion dorsal. — 28. Troisième ganglion dorsal. — 29. Quatrième ganglion dorsal. — 30. Cinquième ganglion dorsal.

assez énergiques pour détruire son névrilème, il est facile de reconnaître qu'il tire son origine en partie du pneumogastrique et en partie du spinal, mais principalement de ce dernier. (Fig. 570.)

Placé d'abord en dehors de la carotide interne, le rameau pharyngien la contourne pour lui devenir antérieur; fournit dans cette partie de son trajet plusieurs filets destinés au plexus intercarotidien, et se porte ensuite obliquement en bas, en avant et en dedans, sur les côtés du constricteur supérieur du pharynx, où il se partage en un grand nombre de ramuscules qui s'unissent aux divisions correspondantes du glosso-pharyngien et à d'autres non moins nombreuses venues du ganglion cervical supérieur, pour former le *plexus pharyngien*. Des mailles irrégulières et très-multi-

Fig. 572. — *Les nerfs du larynx, vue postérieure* (*).

Fig. 573. — *Les nerfs du larynx, vue latérale* (d'après Hirschfeld).

Fig. 572. — 1, 1. Nerfs laryngés supérieurs traversant la membrane thyro-hyodïenne. — 2, 2. Rameau laryngé externe se rendant au muscle crico-thyroïdien. — 3. Rameaux ascendants destinés à la muqueuse linguale. — 4. Rameaux transverses se distribuant à la muqueuse de l'épiglotte et aux replis aryténo-épiglottiques. — 5. Rameaux descendants allant se perdre pour la plupart dans la muqueuse qui recouvre la face postérieure du larynx. Parmi ces rameaux il en est deux assez volumineux qui traversent le muscle aryténoïdien pour se rendre à la muqueuse tapissant les parois du vestibule.— 6. Ramuscule unissant le laryngé supérieur au laryngé inférieur. — 7. Ce même ramuscule qui a été coupé à gauche près de son point de départ. — 8, 8. Nerf laryngé inférieur. — 9. Rameau du crico-aryténoïdien postérieur : ce muscle a été divisé sur sa partie moyenne afin de montrer le rameau de l'aryténoïdien. — 10. Rameau de l'aryténoïdien s'engageant sous le bord inférieur de ce muscle pour pénétrer dans son épaisseur par sa face

pliées de ce plexus, ses ramifications terminales passent dans l'épaisseur des parois du pharynx, où elles se distribuent, les unes aux muscles, les autres à la muqueuse.

b. **Nerf laryngé supérieur.** — Le laryngé supérieur naît de la partie inférieure et interne du plexus gangliforme, du côté opposé par conséquent à celui qui reçoit la branche interne du spinal : d'où il suit qu'il provient exclusivement ou au moins principalement du pneumogastrique. — Sa direction est d'abord oblique en bas et en dedans. Parvenu sur les côtés du pharynx, il fournit un rameau important, le *nerf laryngé externe*, devient alors horizontal et parallèle à la grande corne de l'os hyoïde, traverse la membrane thyro-hyoïdienne sur sa partie moyenne, et arrive dans l'épaisseur du repli aryténo-épiglottique, où il se divise en un grand nombre de branches terminales, que leur direction divergente permet de distinguer en antérieures, moyennes et postérieures.

Situé plus bas et plus profondément que le glosso-pharyngien, et plus bas aussi que le rameau pharyngien du pneumogastrique et le grand hypoglosse, le laryngé supérieur décrit comme ces nerfs une courbe à concavité antérieure. Dans ce trajet curviligne il répond successivement : aux muscles prévertébraux et à l'artère carotide interne qu'il croise à angle aigu, puis aux parois latérales du pharynx, plus loin au muscle thyro-hyoïdien qui le recouvre, et enfin à la membrane thyro-hyoïdienne sur laquelle il rampe d'abord, mais qu'il ne tarde pas à traverser. (Fig. 571.)

Le *nerf laryngé externe*, remarquable par sa longueur et sa ténuité, part de la convexité du laryngé supérieur, en avant ordinairement de la carotide interne; mais il n'est pas rare de le voir se détacher sur un point plus élevé et même directement du pneumogastrique. — D'abord profondément situé, il se place bientôt entre le corps thyroïde et le constricteur inférieur du pharynx qui en reçoit un ou deux filets, puis se dirige en bas, vers le crico-thyroïdien, dans lequel il se termine. De l'une de ses divisions terminales on voit partir un ou deux filets qui passe entre les cartilages thyroïde et cricoïde et qui traversent le muscle crico-aryténoïdien latéral pour aller se ramifier dans la muqueuse du ventricule du larynx. — Chemin faisant,

profonde. — 11. Rameau du muscle crico-aryténoïdien latéral. — 12. Rameau du muscle thyro-aryténoïdien.

Fig. 573. — a. Coupe de l'os hyoïde.— b. Coupe du cartilage thyroïde. — c. Membrane thyro-hyoïdienne. — d. Cartilage cricoïde. — e. Trachée-artère. — f. Œsophage. — g. Epiglotte — h. Grande corne du cartilage thyroïde. — i. Grande corne de l'os hyoïde — k. Ligament thyro-hyoïdien latéral. — l. Membrane thyro-hyoïdienne. — m. Crico-aryténoïdien postérieur. — n. Crico-aryténoïdien latéral. — o. Thyro-aryténoïdien. — p. Base de la langue. — 1. Nerf récurrent. — 2. Rameaux que ce nerf fournit au crico-aryténoïdien postérieur. — 3. Rameau qu'il donne au crico-aryténoïdien latéral. — 4. Rameau du thyro-aryténoïdien.— 5. Rameau de l'aryténoïdien.— 6. Nerf laryngé supérieur droit. — 7. Anastomose de ce nerf avec le laryngé inférieur. — 8. Branches descendantes du laryngé supérieur. — 9. Branches moyennes du même nerf. — 10. Ses branches ascendantes.

devient superficiel au niveau du bord supérieur du cartilage cricoïde, puis se prolonge sous le muscle aryténoïdien, dans lequel il pénètre aussi par sa face adhérente. Ce rameau, occupe un sillon situé en arrière de la facette aryténoïdienne du cartilage cricoïde. — Le troisième et le quatrième, dirigés en dehors, se perdent, l'un dans le muscle crico-aryténoïdien latéral, l'autre dans le muscle thyro-aryténoïdien. (Fig. 573.)

Par ses filets terminaux, le laryngé inférieur tient donc sous sa dépendance tous les muscles intrinsèques du larynx, à l'exception du crico-thyroïdien qu'anime le laryngé externe.

B. *Branches thoraciques du pneumogastrique.*

a. **Rameaux cardiaques.** — Ces rameaux présentent de très-grandes variétés d'origine, de nombre et de volume, non-seulement chez les divers sujets, mais d'un côté à l'autre. Indépendamment de ceux qui émanent des nerfs laryngés inférieurs, il en est quelques-uns qui naissent de la portion cervicale du pneumogastrique, et d'autres de sa portion thoracique.

Les *rameaux cardiaques cervicaux du pneumogastrique*, ordinairement au nombre de deux ou trois, se détachent du tronc principal à des hauteurs différentes. Le plus élevé se réunit assez souvent au nerf cardiaque supérieur fourni par le grand sympathique, et communique dans tous les cas, avec ce nerf. On voit aussi quelquefois les autres se joindre aux nerfs cardiaques moyen et inférieur; mais le plus souvent ils échangent seulement quelques ramuscules avec ceux-ci. Quoi qu'il en soit, les rameaux cervicaux se dirigent obliquement en bas et en dedans, pénètrent dans la poitrine et se jettent dans le plexus cardiaque, plexus qui se compose surtout de branches émanées du grand sympathique et qui sera décrit avec les nerfs ganglionnaires.

Les *rameaux cardiaques thoraciques* partent du tronc nerveux au-dessous de l'origine des nerfs récurrents, s'anastomosent avec les nerfs cardiaques du laryngé inférieur, et s'engagent entre la trachée et la crosse aortique, puis se jettent comme les précédents dans le plexus cardiaque.

b. **Rameaux pulmonaires ou bronchiques.** — Quelques-uns partent du tronc principal, un peu au-dessus de la bifurcation de la trachée-artère, et se rendent à la partie antérieure de ce conduit. Les autres, beaucoup plus nombreux et plus importants, naissent en arrière de l'origine des bronches : de là l'ancienne distinction de ces rameaux en *antérieurs* et *postérieurs*. (Fig. 571.)

Les *rameaux pulmonaires antérieurs*, rares et grêles, sous-jacents aux nerfs cardiaques thoraciques, se dirigent en bas, en dedans et en avant, croisent obliquement les parties latérales de la trachée en lui abandonnant plusieurs filets, et arrivent au devant des bronches, où ils s'unissent, se

inférieur pour se comporter ensuite comme le précédent. Les deux nerfs diffèrent donc :

1. Par leur longueur : le gauche est plus long que le droit de toute la hauteur comprise entre la concavité de la crosse aortique et l'extrémité supérieure du tronc brachio-céphalique, hauteur équivalente à celle des deux premières vertèbres dorsales.

2. Par leur volume : le gauche, qui dans son trajet plus étendu fournit un plus grand nombre de rameaux, est en général un peu plus considérable que le droit.

3. Par leur direction : le premier est vertical ; le second est oblique dans sa moitié inférieure et vertical supérieurement.

4. Par leurs rapports : celui qui contourne la crosse aortique répond dans toute sa longueur à la partie antérieure de l'œsophage, celui qui contourne l'artère sous-clavière répond à la partie latérale de cet organe. Les rapports du premier avec le conduit œsophagien sont par conséquent beaucoup plus étendus et plus importants que ceux du second ; cette différence ne saurait être trop présente à l'esprit du chirurgien qui se dispose à pratiquer l'œsophagotomie. (Fig. 571.)

Dans le trajet qu'ils parcourent de leur origine à leur terminaison, les nerfs laryngés inférieurs fournissent :

1° Des *filets cardiaques* plus nombreux à gauche qu'à droite. Ces filets très-variables dans leur volume, s'anastomosent soit entre eux, soit avec les nerfs cardiaques cervicaux et thoraciques, et se jettent ensuite dans le plexus cardiaque qu'ils concourent à former.

2° Des *filets œsophagiens* très-multipliés, qui, nés à différentes hauteurs, se dirigent pour la plupart de bas en haut dans une direction presque parallèle à celle du tronc principal, puis pénètrent dans l'épaisseur des parois de ce conduit, où ils se divisent : en ramifications externes, destinées à sa tunique musculaire, et ramifications internes, destinées à sa tunique muqueuse.

3° Des *filets trachéens*, dont les divisions se répandent, les unes dans le plan musculaire qui sous-tend les cerceaux cartilagineux de la trachée, les autres dans la membrane muqueuse correspondante.

4° Un ou deux *filets pharyngiens*, qui se détachent du récurrent au moment où il s'engage sous le constricteur inférieur, et qui se perdent dans ce muscle.

5° Un *filet ascendant* ou *anastomotique*, qui s'unit au niveau du cartilage cricoïde avec le filet descendant du laryngé supérieur.

6° Enfin, des *filets terminaux* ou *laryngiens*. Ces filets sont au nombre de quatre : — Le premier, oblique en haut en dedans, pénètre dans le crico-aryténoïdien postérieur par sa face profonde ou adhérente ; il est souvent double. — Le second, un peu plus élevé que le précédent, s'engage sous le tendon du crico-aryténoïdien postérieur, se porte aussi en haut et en dedans,

culaire des bronches et à la muqueuse respiratoire, n'ont avec les vaisseau sanguins aucune connexion.

Pour préparer tous ces filets depuis leur origine jusqu'à leur terminaiso il faut suspendre par la trachée les poumons d'un bœuf ou d'un cheva détacher tout le parenchyme pulmonaire à l'aide d'un manche de scap demi-tranchant, ce qui est facile, et poursuivre ensuite chaque divisi nerveuse en les laissant appliquées sur les canaux bronchiques. J'ai dépo dans le musée de la Faculté une préparation de ce genre.

c. **Rameaux œsophagiens.** — Nous avons constaté précédemment q la partie supérieure de l'œsophage reçoit de nombreux rameaux des ne récurrents, et qu'à sa partie moyenne se rendent plusieurs divisions d rameaux pulmonaires. Nous avons vu aussi que, dans leur trajet de racine des poumons à l'orifice œsophagien du diaphragme, les pneum gastriques s'appliquent au même conduit, l'enlacent de leurs nombreuse anastomoses et forment à sa surface un plexus remarquable, le *plexus œs phagien*. Ce plexus à mailles elliptiques, très-allongées dans le sens vert cal, nous explique la sensation douloureuse qui accompagne la déglutitio d'un bol alimentaire trop volumineux. Il abandonne au tiers inférieur d l'œsophage un grand nombre de filets destinés, comme les supérieurs e les moyens, à ses tuniques musculaire et muqueuse.

C. *Branches abdominales des pneumogastriques.*

Parvenus dans l'abdomen, les deux nerfs pneumogastriques se terminer différemment.

Le pneumogastrique gauche, situé au devant du cardia, se décompo en un très-grand nombre de rameaux divergents. — Parmi ces rameau les uns se portent en bas et à gauche vers le grand cul-de-sac de l'est mac, où ils se terminent. — D'autres, obliquement dirigés en bas et droite, se répandent sur toute la face supérieure du viscère. — D'autre plus volumineux, suivent sa petite courbure, à laquelle ils abandonne un grand nombre de filets; puis, considérablement amoindris au voisina du pylore, se réfléchissent de bas en haut pour aller se distribuer dans foie. D'autres, enfin, plus élevés et réunis en un petit faisceau distin cheminent transversalement de gauche à droite entre les deux lames l'épiploon gastro-hépatique, se mêlent plus loin aux précédents, et pén trent avec eux dans le foie en suivant les divisions de la veine porte.

Le pneumogastrique droit, situé en arrière du cardia, fournit d'ab un groupe de ramifications qui descendent en divergeant sur la face p térieure de l'estomac à laquelle elles sont destinées. Il se porte ensuite arrière vers l'extrémité interne du ganglion semi-lunaire de son côté, formant une arcade à concavité supérieure, et se perd dans ce gangl ainsi que dans le plexus solaire.

De ces deux nerfs, le gauche se termine donc principalement dans l'estomac et accessoirement dans le foie, le droit principalement dans le plexus solaire et accessoirement dans le premier de ces viscères.

Vue générale des nerfs pneumogastriques.

Les pneumogastriques sont des nerfs mixtes auxquels viennent se joindre un grand nombre de filets anastomotiques qu'on peut considérer comme autant de racines accessoires, et dont les innombrables divisions vont se répandre dans six grands appareils. Ils fournissent :

1° A l'appareil de la phonation : le laryngé supérieur, qui, après avoir donné un filet au constricteur inférieur et un autre au crico-thyroïdien, se termine par le plus grand nombre de ses branches, soit dans la muqueuse du larynx, soit dans les muqueuses adjacentes, d'où il suit que ce nerf est beaucoup plus sensitif que moteur; et plus bas, à l'entrée du thorax, le laryngé inférieur, qui donne au cœur des filets moteurs, à l'œsophage et à la trachée des filets mixtes, au larynx d'autres filets moteurs, et qui, contrairement au précédent, est affecté beaucoup plus au mouvement qu'à la sensibilité.

2° A l'appareil de la respiration, les nerfs pulmonaires antérieurs et postérieurs, dont quelques divisions sont destinées à l'œsophage, à la trachée et au péricarde, mais qui s'épuisent essentiellement dans les bronches sur lesquelles ils s'étendent jusqu'à leur extrémité terminale.

3° A l'appareil central de la circulation : les rameaux cardiaques supérieurs qui viennent de la portion cervicale du tronc de la dixième paire ; les rameaux cardiaques moyens qui émanent de la convexité de l'arcade des nerfs récurrents; les rameaux cardiaques inférieurs, qui naissent au-dessous des précédents, de la portion thoracique du pneumogastrique. Ces trois ordres de rameaux s'unissent à ceux du côté opposé et s'entremêlent aux nerfs cardiaques supérieur, moyen et inférieur du grand sympathique pour former le plexus cardiaque.

4° A l'appareil de la déglutition : le rameau pharyngien, l'une des sources principales du plexus pharyngien, dont les filets se répandent en partie dans les muscles, en partie dans la muqueuse du pharynx; les rameaux œsophagiens supérieurs, qui partent des récurrents; les rameaux œsophagiens moyens qui viennent des plexus pulmonaires postérieurs; et les rameaux œsophagiens inférieurs, qui naissent directement du tronc des pneumogastriques.

5° A l'appareil de la chymification, les rameaux si multipliés qui se distribuent au cardia, au grand cul-de-sac de l'estomac, à sa face supérieure, à sa petite courbure et à sa face inférieure.

6° A l'appareil de la chylification : les rameaux que le pneumogastrique gauche envoie au foie ; ceux, infiniment plus multipliés, que le pneumo-

culaire des bronches et à la muqueuse respiratoire, n'ont avec les vaisseaux sanguins aucune connexion.

Pour préparer tous ces filets depuis leur origine jusqu'à leur terminaison, il faut suspendre par la trachée les poumons d'un bœuf ou d'un cheval, détacher tout le parenchyme pulmonaire à l'aide d'un manche de scalpel demi-tranchant, ce qui est facile, et poursuivre ensuite chaque division nerveuse en les laissant appliquées sur les canaux bronchiques. J'ai déposé dans le musée de la Faculté une préparation de ce genre.

c. **Rameaux œsophagiens.** — Nous avons constaté précédemment que la partie supérieure de l'œsophage reçoit de nombreux rameaux des nerfs récurrents, et qu'à sa partie moyenne se rendent plusieurs divisions des rameaux pulmonaires. Nous avons vu aussi que, dans leur trajet de la racine des poumons à l'orifice œsophagien du diaphragme, les pneumogastriques s'appliquent au même conduit, l'enlacent de leurs nombreuses anastomoses et forment à sa surface un plexus remarquable, le *plexus œsophagien*. Ce plexus à mailles elliptiques, très-allongées dans le sens vertical, nous explique la sensation douloureuse qui accompagne la déglutition d'un bol alimentaire trop volumineux. Il abandonne au tiers inférieur de l'œsophage un grand nombre de filets destinés, comme les supérieurs et les moyens, à ses tuniques musculaire et muqueuse.

C. *Branches abdominales des pneumogastriques.*

Parvenus dans l'abdomen, les deux nerfs pneumogastriques se terminent différemment.

Le pneumogastrique gauche, situé au devant du cardia, se décompose en un très-grand nombre de rameaux divergents. — Parmi ces rameaux, les uns se portent en bas et à gauche vers le grand cul-de-sac de l'estomac, où ils se terminent. — D'autres, obliquement dirigés en bas et à droite, se répandent sur toute la face supérieure du viscère. — D'autres, plus volumineux, suivent sa petite courbure, à laquelle ils abandonnent un grand nombre de filets; puis, considérablement amoindris au voisinage du pylore, se réfléchissent de bas en haut pour aller se distribuer dans le foie. D'autres, enfin, plus élevés et réunis en un petit faisceau distinct, cheminent transversalement de gauche à droite entre les deux lames de l'épiploon gastro-hépatique, se mêlent plus loin aux précédents, et pénètrent avec eux dans le foie en suivant les divisions de la veine porte.

Le pneumogastrique droit, situé en arrière du cardia, fournit d'abord un groupe de ramifications qui descendent en divergeant sur la face postérieure de l'estomac à laquelle elles sont destinées. Il se porte ensuite en arrière vers l'extrémité interne du ganglion semi-lunaire de son côté, en formant une arcade à concavité supérieure, et se perd dans ce ganglion ainsi que dans le plexus solaire.

De ces deux nerfs, le gauche se termine donc principalement dans l'estomac et accessoirement dans le foie, le droit principalement dans le plexus solaire et accessoirement dans le premier de ces viscères.

Vue générale des nerfs pneumogastriques.

Les pneumogastriques sont des nerfs mixtes auxquels viennent se joindre un grand nombre de filets anastomotiques qu'on peut considérer comme autant de racines accessoires, et dont les innombrables divisions vont se répandre dans six grands appareils. Ils fournissent :

1° A l'appareil de la phonation : le laryngé supérieur, qui, après avoir donné un filet au constricteur inférieur et un autre au crico-thyroïdien, se termine par le plus grand nombre de ses branches, soit dans la muqueuse du larynx, soit dans les muqueuses adjacentes, d'où il suit que ce nerf est beaucoup plus sensitif que moteur; et plus bas, à l'entrée du thorax, le laryngé inférieur, qui donne au cœur des filets moteurs, à l'œsophage et à la trachée des filets mixtes, au larynx d'autres filets moteurs, et qui, contrairement au précédent, est affecté beaucoup plus au mouvement qu'à la sensibilité.

2° A l'appareil de la respiration, les nerfs pulmonaires antérieurs et postérieurs, dont quelques divisions sont destinées à l'œsophage, à la trachée et au péricarde, mais qui s'épuisent essentiellement dans les bronches sur lesquelles ils s'étendent jusqu'à leur extrémité terminale.

3° A l'appareil central de la circulation : les rameaux cardiaques supérieurs qui viennent de la portion cervicale du tronc de la dixième paire ; les rameaux cardiaques moyens qui émanent de la convexité de l'arcade des nerfs récurrents; les rameaux cardiaques inférieurs, qui naissent au-dessous des précédents, de la portion thoracique du pneumogastrique. Ces trois ordres de rameaux s'unissent à ceux du côté opposé et s'entremêlent aux nerfs cardiaques supérieur, moyen et inférieur du grand sympathique pour former le plexus cardiaque.

4° A l'appareil de la déglutition : le rameau pharyngien, l'une des sources principales du plexus pharyngien, dont les filets se répandent en partie dans les muscles, en partie dans la muqueuse du pharynx; les rameaux œsophagiens supérieurs, qui partent des récurrents; les rameaux œsophagiens moyens qui viennent des plexus pulmonaires postérieurs; et les rameaux œsophagiens inférieurs, qui naissent directement du tronc des pneumogastriques.

5° A l'appareil de la chymification, les rameaux si multipliés qui se distribuent au cardia, au grand cul-de-sac de l'estomac, à sa face supérieure, à sa petite courbure et à sa face inférieure.

6° A l'appareil de la chylification : les rameaux que le pneumogastrique gauche envoie au foie ; ceux, infiniment plus multipliés, que le pneumo-

gastrique droit abandonne au plexus solaire, et qui de ce plexus rayonnent vers l'estomac, le foie, le pancréas, la rate et le tube intestinal avec les branches du tronc cœliaque et l'artère mésentérique supérieure.

Fonctions du pneumogastrique.

Pour la plupart des physiologistes, aujourd'hui le pneumogastrique est un nerf mixte dès son origine. Mais cette opinion a rencontré de la part de quelques auteurs une vive opposition basée sur des considérations à la fois anatomiques et physiologiques. A leurs yeux, le pneumogastrique et le spinal constituaient une seule et même paire, qui avait pour racine sensitive le premier de ces nerfs, pour racine motrice le second, et qui serait ainsi assimilable à toutes les paires rachidiennes. Ils font remarquer que la dixième paire se rend en totalité dans un ganglion, comme toutes les racines sensitives des nerfs spinaux, et que la onzième ne prend aucune part à la formation de ce ganglion, comme toutes les racines motrices. Ils ajoutent que les excitants portés sur la portion intra-crânienne du pneumogastrique ne déterminent aucune contraction dans les muscles du pharynx, de l'œsophage et de l'estomac. Ces arguments ont été développés surtout par Longet (1).

La question qui domine tout le débat peut être ramenée à ces termes très-simples : l'irritation du pneumogastrique dans l'intérieur du crâne produit-elle, en effet, ou ne produit-elle pas des contractions dans les muscles auxquels il se distribue? Or, plusieurs observateurs affirment avoir constaté ces contractions dans les muscles du pharynx, de l'œsophage et de l'estomac. Parmi ces observateurs, je dois mentionner M. Cl. Bernard (2) et surtout M. Chauveau (3). Les expériences de ce dernier physiologiste ne permettent aucun doute à cet égard. Quant à la sensibilité de la dixième paire, elle n'a jamais été contestée. Nous pouvons donc admettre comme un fait aujourd'hui démontré, qu'il est à la fois sensible et moteur dès son point d'émergence.

Le pneumogastrique joue un rôle important dans la déglutition et la chymification, dans la phonation et la respiration. Il est doué en outre d'une remarquable influence sur le cœur.

A. **Influence du pneumogastrique sur la déglutition et la chymification.** — Par les filets qu'il envoie à la muqueuse de la base de la langue et à celles qui tapissent les parois du pharynx, de l'œsophage et de l'estomac, il préside à leur sensibilité ; et pour chacune d'elles cette sensibilité peut devenir et devient fréquemment le point de départ de mouvements ré-

(1) Longet, *Traité de physiologie*, 3e édit., t. II, p. 512.
(2) Cl. Bernard, *Rech. expériment. sur les fonctions du spinal*, 1844, p. 30.
(3) Chauveau, *Du nerf pneumogastrique* (*Journal de physiol.*, 1862. p. 109).

flexes. Ainsi les aliments, en entrant en contact avec la muqueuse de la base de la langue, provoquent un mouvement de déglutition ; cette même membrane, lorsqu'elle est irritée par le contact des barbes d'une plume ou tout autre excitant, provoque des efforts de vomissement ; le bol alimentaire, en parcourant la partie inférieure du pharynx et l'œsophage, détermine de proche en proche la contraction des muscles sous-jacents ; en s'accumulant dans l'estomac, il produit les contractions vermiculaires de la tunique musculaire de cet organe.

Dans toute cette succession de phénomènes réflexes, il s'établit un cercle dont la première moitié est représentée par les fibres sensitives des nerfs de la dixième paire, lesquelles transmettent l'impression des aliments ou des boissons à la substance grise du bulbe rachidien, et la seconde par leurs fibres motrices, qui apportent aux muscles l'influence incitatrice émanée de cette substance. Les faits suivants démontrent que c'est bien, en effet, par ces tubes moteurs propres des pneumogastriques que le bulbe rachidien agit sur les fibres musculaires du pharynx, de l'œsophage et de l'estomac :

1° L'irritation de ces nerfs dans le crâne, selon la plupart des observateurs, éveillent les contractions de ces trois organes.

2° Après la section de leur tronc dans la région cervicale, le bol alimentaire ne traverse plus que difficilement l'œsophage ; la tunique musculaire de l'estomac est paralysée ; les aliments introduits dans cette cavité sont imprégnés de suc gastrique à leur surface, mais non dans leurs couches profondes, ces aliments, par suite de l'inertie du viscère, ne pouvant plus être ramenés au contact de la muqueuse.

3° Non-seulement ce sont les tubes propres des pneumogastriques qui président aux contractions de ces trois organes, mais en outre les expériences très-précises de M. Chauveau attestent qu'ils ne pourraient être suppléés pour l'œsophage et l'estomac par aucun autre.

L'influence du pneumogastrique sur la digestion stomacale ne se traduit pas du reste par de simples phénomènes mécaniques. Elle s'étend aussi à la couche glanduleuse de cet organe, dont l'action est très-notablement modifiée. Après leur division, le suc gastrique perd en partie ou complétement son acidité ; il est souvent neutre ou même alcalin, et alors impropre au rôle dissolvant qui lui est assigné. La perturbation jetée dans la sécrétion de ce liquide est plus prononcée encore lorsque les pneumogastriques sont coupés à leur extrémité inférieure ou abdominale. M. Pincus a reconnu que le suc gastrique est dans ce cas constamment alcalin, qu'il n'a plus d'action sur les aliments, et que la muqueuse stomacale est injectée. Il a constaté aussi que ces effets sont dus à la section des filets sympathiques des pneumogastriques ; ils sont plus prononcés lorsque la section a lieu sur l'extrémité terminale des deux troncs nerveux, parce qu'alors elle comprend tous les filets provenant du système nerveux ganglionnaire.

Les mêmes phénomènes se produisent du reste sur toute la longueur du tube intestinal après la section des nerfs provenant de ce système.

B. **Influence des pneumogastriques sur la phonation.** — Lorsque l'on coupe les quatre nerfs laryngés sur un mammifère, il devient aussitôt complétement aphone. L'aphonie est le résultat de la paralysie des muscles intrinsèques du larynx. Les filets qui animent ces muscles n'émanent pas cependant des pneumogastriques proprement dits, mais de l'un des nerfs qui s'anastomosent avec ceux-ci; ils proviennent de la branche anastomotique du spinal. Si l'on coupe, en effet, les racines de cette branche, la voix s'éteint graduellement, et l'aphonie devient complète lorsqu'on incise les dernières. Au lieu de procéder à leur section, ce qui nécessite une grave mutilation, il est plus simple de les arracher, ainsi que le conseille M. Cl. Bernard, en saisissant le tronc de chacun des spinaux à sa sortie du crâne : ce double arrachement est aussitôt suivi d'une aphonie complète et définitive.

Lorsqu'on divise les laryngés supérieurs, on ne paralyse que la sensibilité du larynx, et les muscles tenseurs de la glotte. La paralysie de ces muscles s'annonce par le relâchement des cordes vocales et la raucité de la voix. En rapprochant en avant les cartilages thyroïde et cricoïde à l'aide d'une pince, les cordes vocales étant alors tendues, la raucité de la voix disparaît immédiatement.

Si la division porte sur les deux laryngés inférieurs, l'aphonie est complète chez quelques animaux, incomplète chez d'autres; il en est de même qui, après cette double section, peuvent encore faire entendre des cris très-aigus. Ces différences sont dues uniquement, ainsi que l'a montré Longet, à l'influence de l'âge. Chez les animaux jeunes, la glotte est très-petite, et les cordes vocales, en se tendant, se rapprochent beaucoup, d'où la faculté pour eux de faire entendre des cris. Chez les adultes, la glotte étant beaucoup plus large, elles restent très-écartées, et la production de la voix à cet âge n'est plus possible.

C. **Influence des pneumogastriques sur la respiration.**—Ces nerfs communiquent à la muqueuse respiratoire la sensibilité exquise dont elle est douée, et cette sensibilité est aussi la source de mouvements réflexes très-accusés. Qu'une parcelle d'aliment ou une goutte de liquide tombe dans le vestibule de la glotte, aussitôt tous les muscles extérieurs et intérieurs de l'appareil de la respiration entrent en convulsion pour l'expulser; qu'un corps étranger, si minime qu'il soit, se mêle à l'air que nous respirons, et vienne impressionner, irriter la muqueuse de la trachée et des bronches, les mêmes muscles entreront en contradiction pour atteindre le même but. L'action des muscles extérieurs est alors évidente. Celle de la couche musculaire de la trachée et des divisions bronchiques, a été constatée expérimentalement par Longet, sur le bœuf et le cheval, en

soumettant chez ces animaux le tronc et les branches des pneumogastriques à l'influence immédiate des irritants mécaniques et galvaniques.

La section de ces nerfs au niveau de la portion moyenne du cou supprime si complétement la sensibilité des muqueuses trachéale, bronchique et pulmonaire, qu'on peut les toucher, les irriter de toutes manières, les cautériser même sans que l'animal en ait conscience. Elle a en même temps pour résultat d'abolir toute contractilité ; 1° dans les muscles sous-jacents à ces muqueuses ; 2° dans les muscles qui s'associent aux phénomènes de la respiration en maintenant la glotte béante.

Cette paralysie des muscles dilatateurs de la glotte a été bien étudiée et parfaitement définie par M. Cl. Bernard. Il résulte en effet de ses recherches que les muscles du larynx sont soumis à deux influences nerveuses bien différentes : l'une, vocale, dépendante de la branche anastomotique du spinal ; l'autre, respiratoire, dépendante du pneumogastrique. Lorsqu'on supprime la première, ces muscles sont paralysés au point de vue de la phonation, mais non au point de vue de la respiration ; si l'on supprime la seconde, un phénomène inverse se produit.— L'influence vocale est transmise en partie par les laryngés supérieurs, en partie par les récurrents ; et l'influence respiratoire exclusivement par ces derniers.

La section des deux nerfs récurrents a donc pour effet de paralyser complétement, au point de vue de la respiration, tous les muscles du larynx. Si l'animal soumis à l'expérience est jeune, il succombe rapidement; s'il est adulte, la mort a lieu aussi, mais dans un espace qui varie d'un à deux jours. Chez l'un et l'autre, elle est due à une cause toute mécanique. Les muscles qui dilatent l'orifice glottique étant paralysés au moment où la colonne d'air aspirée se présente, les deux replis aryténo-épiglottiques se rapprochent, puis se juxtaposent au point de fermer l'entrée des voies respiratoires. Plus l'inspiration est énergique, plus aussi l'occlusion est complète. Elle est très-complète surtout dans le jeune âge, les cartilages aryténoïdes, alors très-mous, se laissant facilement déprimer ; elle l'est moins chez l'animal adulte, ces cartilages ayant acquis toute leur solidité et restant un peu écartés, d'où l'introduction d'une petite colonne d'air et l'asphyxie plus lente qu'on observe à cet âge.

La section des deux pneumogastriques à la partie moyenne du cou n'a pas seulement pour effet d'abolir la sensibilité de la muqueuse respiratoire, et de paralyser les muscles respirateurs internes ; elle a encore pour conséquences un épanchement muqueux dans les bronches, l'engorgement des poumons, l'emphysème de ces organes, et une diminution très-sensible dans le nombre des inspirations.

D. **Influence des pneumogastriques sur le cœur.** — Le cœur, comme tous les muscles, est soumis à l'influence du système nerveux central. Mais cette influence n'est pas concentrée sur un point unique ; elle dérive

de toute l'étendue de l'axe cérébro-spinal. Toutefois, parmi les diverse parties constituantes de cet axe, il en est une dont l'action sur le cœur es prédominante : c'est le bulbe rachidien. Les pneumogastriques auxquel ils donnent naissance sont les intermédiaires de cette influence.

Lorsqu'on les coupe, les mouvements du cœur s'accélèrent, en sort que leur division produit un effet diamétralement opposé sur la circulatio et sur la respiration. En même temps que les pulsations cardiaques aug- mentent de nombre, elles diminuent d'intensité.

Si l'on irrite ces nerfs, si on les soumet à l'action d'un faible couran

FIG. 574. — *Origine du spinal.* (d'après Hirschfeld).

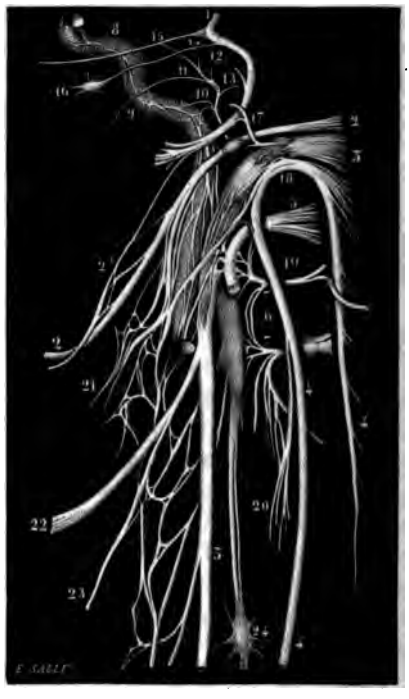

FIG. 575. — *Trajet et anastomose de ce nerf* (d'après Hirschfeld).

Fig. 574. — 1. Plancher du quatrième ventricule. — 2. Pédoncule cérébelleux supérieur — 3. Pédoncule cérébelleux moyen. — 4. Pédoncule cérébelleux inférieur. — 5, Pyramide postérieures. — 6. Nerf glosso-pharyngien. — 7. Nerf pneumogastrique. — 8. Nerf spina naissant de la portion cervicale de la moelle et du bulbe rachidien. — 9, 9. Ligament dentel séparant ce nerf des racines antérieures de la moelle. — 10, 10. Racines postérieures qui on été enlevées à gauche pour montrer le spinal. — 11, 11. Sillon collatéral postérieur dont le radicules de ce nerf sont très-rapprochées — 12, 12. Ganglions spinaux. — I.... VIII. Le huit paires cervicales. — I, II, III. Les trois premières paires dorsales.

Fig. 575. — 1. Tronc du facial; son ganglion géniculé, duquel part le grand nerf pétreu superficiel. — 2, 2. Tronc du glosso-pharyngien; son ganglion, ses anastomoses. — 3, 3. Tron

galvanique, leurs mouvements au contraire s'accélèrent. Mais si le courant est énergique, tous les expérimentateurs ont constaté, avec MM. Weber et Budge, que les contractions du cœur se suspendent instantanément : ses fibres se relâchent, ses cavités se dilatent, et il reste pendant un temps plus ou moins long dans cet état de diastole. Lorsqu'au lieu d'agir sur les troncs nerveux, on galvanise le bulbe rachidien, les mêmes effets se manifestent. Mais en prolongeant la galvanisation, on voit au bout de quelque temps reparaître les contractions, qui sont alors tumultueuses ; puis elles s'arrêtent de nouveau, et l'animal ne tarde pas à succomber.

Ces expériences démontrent clairement l'influence du bulbe rachidien et des pneumogastriques sur le cœur. Mais, d'accord sur le fait, les observateurs sont encore très-divisés sur son interprétation.

§ 11. — Onzième paire ou nerfs spinaux.

Le *nerf spinal* ou *accessoire du nerf vague, troisième portion de la huitième paire* de Willis, s'étend de la moitié supérieure de la portion cervicale de la moelle et de la moitié inférieure du bulbe rachidien à deux organes, le larynx et le pharynx, et à deux muscles, le sterno-mastoïdien et le trapèze.

Ses racines échelonnées de haut en bas sur une grande étendue de l'axe cérébro-spinal, le long détour qu'il décrit pour arriver jusqu'aux parties auxquelles il est destiné, sa terminaison dans des organes de fonctions si différentes, ont vivement attiré sur ce tronc nerveux l'attention des anatomistes de toutes les époques.

A. Origine apparente. — Le spinal naît des parties latérales de la portion cervicale de la moelle et de la portion arrondie du bulbe, par une série de filets nerveux qui sont implantés, les uns sur le sillon collatéral postérieur, les autres sur la lèvre antérieure de ce sillon, et qui se bifurquent pour la plupart au voisinage de leur point d'implantation.

Ces filets radiculaires peuvent être distingués en inférieurs ou *médullaires* beaucoup plus nombreux, et supérieurs ou *bulbaires*.

du pneumogastrique; ses deux ganglions, ses anastomoses, — 4, 4, 4. Tronc du spinal; son trajet, ses anastomoses. — 5. Partie initiale du tronc de l'hypoglosse; ses anastomoses. — 6. Ganglion cervical supérieur. — 7, 7. Arcade anastomotique des deux premières paires cervicales. — 8. Rameau carotidien du grand sympathique. — 9. Nerf de Jacobson. — 10. Filets par lesquels il s'anastomose avec le grand sympathique. — 11. Filet qui se rend à la muqueuse de la trompe d'Eustache. — 12. Filet de la fenêtre ovale. — 13. Filet de la fenêtre ronde. — 14. Nerf pétreux profond externe. — 15. Nerf pétreux profond interne. — 16. Ganglion otique. — 17. Rameau auriculaire du pneumogastrique. — 18. Anastomose du spinal avec le ganglion superieur du pneumogastrique. — 19. Anastomose de la première paire cervicale avec le grand hypoglosse. — 20. Anastomose du spinal et de la deuxième paire cervicale. — 21. Plexus pharyngien. — 22. Nerf laryngé supérieur. — 23. Nerf laryngé externe. — 24. Ganglion cervical moyen.

Les *filets médullaires*, au nombre de six ou sept, sont situés au devant des racines postérieures des quatre ou cinq premiers nerfs cervicaux, entre le ligament dentelé et ces racines, dont ils se trouvent extrêmement rapprochés, puisqu'ils partent du même sillon ou de la lèvre antérieure de celui-ci. Le plus inférieur, qui est aussi le plus long et le plus grêle, ne se bifurque pas; il répond ordinairement au cinquième nerf cervical, quelquefois au quatrième. Les autres, bifides et quelquefois trifides à leur origine, sont d'autant plus volumineux, plus courts et plus obliques, qu'ils deviennent plus supérieurs. — De la réunion successive de tous ces filets médullaires résulte un tronc qui se porte presque verticalement en haut, en augmentant de volume, et qui, après avoir pénétré dans le crâne, s'incline en dehors et en avant pour s'engager dans le trou déchiré postérieur. — Dans leur trajet ascendant ces filets médullaires croisent à angle droit les racines postérieures, avec lesquelles ils s'anastomosent sur certains points. C'est surtout avec celles des deux premières paires cervicales qu'ils s'unissent. Au niveau de cette union, le professeur Mayer a décrit de petits ganglions dont l'existence avait d'abord paru douteuse. Cependant M. Vulpian signale, à l'angle de réunion de quelques-unes des racines du spinal, des amas de cellules nerveuses qui confirme leur existence et qui autorisent à penser que ce nerf, essentiellement moteur, renferme aussi à son origine un certain nombre de tubes sensitifs.

Les *filets bulbaires*, au nombre de quatre ou cinq, sont échelonnés sur le court espace qui s'étend de la première paire cervicale aux pneumogastriques. Ils émergent, soit du sillon qui sépare le faisceau intermédiaire du corps restiforme, soit de la lèvre postérieure de ce sillon, c'est-à-dire du corps restiforme lui-même. Ces filets, plus longs et plus gros que les précédents, se portent en haut et en dehors, en suivant une direction d'autant plus obliquement ascendante, qu'ils sont plus inférieurs; ils se réunissent aussi en un seul tronc. C'est seulement dans le trou déchiré postérieur que les deux troncs se confondent. Leur union est du reste peu intime et on peut facilement les séparer; et l'on reconnaît alors qu'en se prolongeant, ils vont former, l'inférieur ou médullaire la branche externe du spinal et le supérieur ou bulbaire sa branche interne ou anastomotique.

B. **Origine réelle.** — Les filets médullaires du spinal pénètrent dans les cordons latéraux de la moelle, et se prolongent jusqu'aux cornes antérieures de la colonne grise centrale, dans lesquelles ils prennent naissance. — Les filets bulbaires cheminent d'abord entre le faisceau intermédiaire ou latéral, et les cornes postérieures. Ils traversent ensuite la partie postérieure du réseau des fibres arciformes, et se perdent dans la colonne grise des nerfs mixtes. — Cette colonne, située en dehors de celle qui forme le point de départ des nerfs hypoglosses, est parallèle aux olives; elle offre la même longueur que celles-ci et occupe le même niveau.

Le spinal naît de son tiers inférieur, le pneumogastrique de son tiers moyen, le glosso-pharyngien de sa partie la plus élevée.

C. **Trajet et rapports.** — Des parties latérales de la portion cervicale de la moelle, le nerf spinal se porte verticalement en haut, en augmentant peu à peu de volume par l'adjonction successive de toutes ses racines, et en s'éloignant de plus en plus de l'axe nerveux, de manière à atteindre directement le trou déchiré postérieur, dans lequel il s'engage. Sorti de ce trou, il s'unit par une branche considérable au plexus gangliforme du pneumogastrique, puis se porte en bas et en dehors vers le muscle sterno-mastoïdien, qu'il traverse, croise obliquement le creux sus-claviculaire, et s'engage sous le trapèze, dans lequel il se divise en un grand nombre de branches terminales. On peut donc lui considérer une portion ascendante, une portion traversant le trou déchiré ou intra-pariétale, et une portion descendante ou cervicale.

La *portion ascendante* du spinal chemine entre le ligament dentelé qui lui est parallèle, et les racines postérieures des nerfs cervicaux qu'elle croise à angle droit. A son entrée dans le crâne, ce nerf répond en avant à l'artère vertébrale, en haut au cervelet, en dehors au trou occipital, dont la sépare le feuillet viscéral de l'arachnoïde.

La *portion intra-pariétale* est située en avant de la veine jugulaire interne, en arrière du pneumogastrique, dans la même gaîne que ce dernier, auquel il s'unit d'une manière intime à sa sortie du crâne.

La *portion descendante* ou *cervicale*, après s'être divisée et unie par sa branche interne au plexus gangliforme du pneumogastrique, descend obliquement entre l'artère carotide et la veine jugulaire interne, passe entre la veine et l'artère occipitale, en dedans des muscles stylo-hyoïdien et digastrique; longe l'extrémité inférieure de la glande parotide; arrive sous le bord supérieur du sterno-cléido-mastoïdien, dont elle traverse ordinairement la moitié postérieure; chemine dans le creux sus-claviculaire entre les plénius et le muscle peaucier, et répond plus bas à la face antérieure du trapèze, dans lequel ses nombreuses divisions se répandent.

D. **Anastomoses.** — Dans le trajet qu'il parcourt de son origine à sa terminaison, le spinal s'anastomose successivement :

1° Avec les racines postérieures des deux premiers nerfs cervicaux qui lui envoient un filet au moment où il les croise, et qui assez fréquemment en reçoivent un du spinal à son entrée ou avant qu'il ne s'engage dans l'orifice que leur présente la dure-mère.

2° Avec le ganglion supérieur du pneumogastrique, auquel il donne quelquefois un ou deux filets plus ou moins grêles.

3° Avec le plexus gangliforme du même nerf, auquel il fournit une branche considérable qui adhère à ce plexus sans s'identifier avec celui-ci, en sorte qu'on peut la suivre sur sa périphérie.

4° Avec la branche antérieure du deuxième nerf cervical, qui lui abandonne un rameau au moment où il s'engage dans l'épaisseur du muscle sterno-cléido-mastoïdien.

5° Avec les branches antérieures des troisième et quatrième nerfs cervicaux, qui l'un et l'autre aussi lui envoient un rameau de renforcement. Le plus considérable de ces rameaux se réunit ordinairement à sa branche externe au-dessous du bord antérieur du trapèze.

E. **Distribution.** — Nous avons vu que le spinal se divise en deux branches : une branche *externe* et une branche *interne* (Fig. 568.)

La *branche externe*, beaucoup plus volumineuse que l'interne, s'étend du plexus gangliforme du pneumogastrique au sterno-mastoïdien et au trapèze. Cette branche, qui prolonge le tronc constitué par l'ensemble des racines médullaires, a été décrite plus haut.

La *branche interne* ou *anastomotique* est formée par le prolongement des racines bulbaires. Après avoir échangé avec le plexus gangliforme de la dixième paire plusieurs filets qui unissent ces deux nerfs d'une manière intime, elle se porte en bas et en dedans, et ne tarde pas à se subdiviser en deux rameaux : l'un, supérieur, qui s'unit au rameau pharyngien du pneumogastrique et qui se ramifie dans les muscles du pharynx ; l'autre, inférieur, qui descend sur côté externe, puis s'en sépare à l'entrée du thorax pour participer à la formation du nerf récurrent.

La part que prend le rameau supérieur à la formation du plexus pharyngien est évidente. Il n'en est pas ainsi pour celui qui contribue à former le nerf récurrent. Le pneumogastrique en effet présente au plus haut degré le caractère plexiforme; il est aussi impossible de poursuivre les fibres descendantes du spinal à travers le plexus qui constitue le tronc de la dixième paire que de poursuivre ce tronc lui-même à travers les mailles du plexus solaire. Bendz commet certainement une erreur en avançant que le rameau inférieur ou externe de la branche anastomotique peut être suivi anatomiquement jusqu'au nerf récurrent. Mais si l'anatomie nous laisse dans le doute, la physiologie expérimentale supplée ici merveilleusement à son insuffisance. M. Claude Bernard, en arrachant les spinaux et en nous montrant que ce double arrachement est suivi d'une aphonie complète, a rigoureusement établi que les muscles du larynx, considérés comme organes de la voix, sont sous l'influence exclusive de ces nerfs, et qu'ils contribuent à former par conséquent les récurrents.

Le spinal se distribue donc par sa branche interne ou bulbaire aux muscles du pharynx et du larynx, et par sa branche externe ou médullaire au sterno-mastoïdien et au trapèze.

Le mode de terminaison de sa branche externe est très-bien démontré par l'anatomie. Celui de sa branche interne aurait pu être étudié à l'aide de la méthode wallérienne. Mais ce que cette méthode n'aurait pu faire

a'avec difficulté et d'une manière probablement incomplète, la physiologie expérimentale l'a fait avec une grande précision. — Déjà nous avons u avec quelle netteté elle a poursuivi le rameau externe de la branche nastomotique jusqu'aux muscles intrinsèques du larynx, rameau qui mériterait le nom de *nerf vocal*. — Quant au rameau supérieur ou pharyngien, il contribue à former le plexus de ce nom, avec les rameaux correspondants des nerfs de la neuvième et de la dixième paire. Pour reconnaître dans quels muscles se termine chacun des rameaux émanés de ces trois sources, on aurait pu ici encore faire appel à la méthode wallérienne. A son défaut, voyons ce que nous apprend la physiologie.

En 1862, M. Chauveau a excité comparativement chez le cheval les racines des nerfs de la neuvième, de la dixième et de la onzième paire. Or, l'excitation galvanique des racines du glosso-pharyngien a eu pour résultat constant la contraction de la partie la plus élevée du constricteur supérieur du pharynx. Cette excitation portée sur les racines du spinal a donné un résultat semblable. Appliquée aux racines du pneumogastrique, elle a déterminé des contractions dans tous les muscles du pharynx, de l'œsophage et de l'estomac, mais n'agissait que faiblement sur le constricteur supérieur. Ainsi la physiologie expérimentale nous enseigne que les *rameaux pharyngiens de la neuvième et de la onzième paire se terminent dans ce dernier muscle, et que ceux du pneumogastrique se répandent dans les autres muscles du pharynx*. Le constricteur inférieur reçoit en outre plusieurs filets des récurrents.

F. **Usages du spinal.** — Ces usages nous sont déjà en grande partie connus. Je me contenterai donc de rappeler les faits qui suivent :

1° Lorsqu'on soumet ce nerf aux irritants mécaniques ou galvaniques, des mouvements convulsifs surviennent aussitôt dans tous les muscles auxquels il se distribue, c'est-à-dire dans le constricteur supérieur du pharynx, les muscles intrinsèques du larynx, le sterno-mastoïdien et le trapèze.

2° Interrompu dans sa continuité avec le centre nerveux par la section de ses racines, ou par l'arrachement de son tronc pratiqué d'après le procédé de M. Cl. Bernard, toute contraction disparaît dans les muscles qui précèdent. La déglutition continue ; elle est seulement un peu gênée par suite de la paralysie partielle du constricteur supérieur. Le sterno-mastoïdien et le trapèze sont affaiblis, mais non entièrement paralysés, ces muscles recevant des nerfs cervicaux d'autres filets moteurs. — Le phénomène le plus saillant de ce double arrachement est la perte de la voix, qui devient rauque si l'un des nerfs seulement est arraché, et qui s'éteint complétement si les deux troncs nerveux sont intéressés. Ici également les muscles intrinsèques du larynx ne perdent pas toute action ; ils cessent d'agir comme agents de la phonation ; ils agissent encore comme agents de la respiration.

Les spinaux sont donc des nerfs moteurs. Contiennent-ils aussi des tubes sensitifs ? Jusqu'à présent on n'a pas constaté qu'ils fussent sensibles à leur point d'émergence. Cependant les cellules nerveuses que M. Vulpian a signalées sur le trajet de leurs racines semblent annoncer que quelques fibres sensitives se mêlent aux fibres motrices. — En le soumettant dans l'intérieur du crâne à l'action des irritants, M. Cl. Bernard, et plus tard M. van Kampen, ont reconnu que le spinal présente une sensibilité récurrente empruntée à la racine postérieure de la deuxième paire cervicale. — A sa sortie du crâne, tous les observateurs ont constaté que ce nerf est sensible. Les tubes sensitifs qu'il reçoit de ses anastomoses accompagnent les tubes moteurs, et se perdent dans les mêmes muscles auxquels les uns et les autres sont également nécessaires.

Le sterno-mastoïdien et le trapèze recevant des nerfs de deux sources différentes, il nous reste à déterminer si ces nerfs remplissent les mêmes usages ou des usages différents ; et si leur destination est différente, quelle est celle de la branche externe du spinal ? Willis le premier a tenté de résoudre cette difficulté, en disant que les divisions du spinal étaient destinées à coordonner l'action de ces muscles dans les mouvements involontaires du cou et du membre supérieur, et que celles des nerfs cervicaux présidaient à leur contraction dans les mouvements dirigés par la volonté. Mais l'observation démontre que les mouvements soumis à l'influence du spinal et ceux qui dépendent des nerfs cervicaux sont également volontaires. — Cette doctrine, acceptée par Vieussens, a été reprise de nos jours par Ch. Bell, qui l'a formulée en termes moins erronés. D'après ses recherches, la branche externe du spinal aurait pour usage d'associer l'action du sterno-mastoïdien et du trapèze à celle des muscles respiratoires dans le cri, l'effort, le chant, le rire, l'éternument, la toux, etc. ; d'où le nom de *nerf respiratoire supérieur du tronc* sous lequel il l'a désignée. En s'exprimant ainsi, le célèbre physiologiste anglais se rapprochait de la vérité, que M. Cl. Bernard, dans son remarquable mémoire sur le spinal, a mise en pleine évidence. Cet auteur a très-clairement démontré :

1° Que le sterno-mastoïdien et le trapèze, lorsqu'ils se contractent sous l'influence des nerfs cervicaux, dilatent le thorax : ils agissent alors comme inspirateurs, mais seulement dans les grandes inspirations.

2° Que lorsqu'ils se contractent sous l'influence des spinaux, ils maintiennent le thorax dilaté, ou du moins ralentissent le mouvement d'expiration, en sorte que l'action de ces nerfs commence quand celle des nerfs cervicaux est terminée.

3° Que les spinaux sont des nerfs de la vie extérieure annexés à l'appareil de la respiration, pour diriger les mouvements du larynx et du thorax dans les actes de la vie extérieure annexés à cette fonction, tels que l'effort, la voix, le chant, etc.

4° Que les muscles soumis à l'influence des deux branches du spinal

sont congénères dans tous ces actes : ainsi, tandis que les muscles du larynx animés par la branche interne se contractent pour fermer la glotte pendant la durée d'un effort, ceux qu'anime la branche externe se contractent aussi pour maintenir le thorax en état de dilatation ; lorsque les premiers agissent comme agents de la phonation, les seconds ralentissent le resserrement du thorax, qui joue le rôle de porte-vent, etc.

§ 12. — Douzième paire, ou nerf grand hypoglosse.

Préparation. — Préparer le grand hypoglosse, c'est mettre à nu les muscles de la langue et ceux des régions sus- et sous-hyoïdiennes en conservant tous les filets nerveux qu'ils reçoivent. On arrivera à ce résultat en se conformant aux règles qui suivent :

1° Pratiquer sur les téguments du cou trois incisions : la première, antérieure et médiane, étendue de la symphyse du menton à la fourchette du sternum ; la seconde, parallèle à la base de la mâchoire ; et la troisième, parallèle à la clavicule.

2° Disséquer d'avant en arrière le lambeau quadrilatère qui résulte de ces incisions, en détachant à la fois la peau et le muscle peaucier.

3° Chercher le tronc du grand hypoglosse au-dessous du tendon du muscle digastrique, remonter ensuite vers son origine pour découvrir sa branche descendante ; suivre celle-ci de haut en bas jusqu'au niveau de l'arcade qu'elle forme en s'anastomosant avec la branche descendante interne du plexus cervical, et isoler chacun des rameaux qui partent de cette arcade.

4° Enlever la glande sous-maxillaire et isoler le tronc du nerf dans toute la partie moyenne de son trajet, en ménageant le filet qu'il envoie au muscle thyro-hyoïdien.

5° Inciser le mylo-hyoïdien à son insertion maxillaire, ainsi que le ptérygoïdien interne ; découvrir ensuite la mâchoire inférieure, la diviser à l'aide d'un trait de scie appliqué immédiatement en dehors de l'attache du ventre antérieur du digastrique, et enlever toute la partie qui correspond à la préparation en la désarticulant.

6° Abattre par deux traits de scie, angulairement réunis, toute la partie latérale moyenne de la base du crâne.

7° Détacher le sterno-mastoïdien et préparer l'extrémité supérieure de l'hypoglosse en procédant avec les plus grands ménagements, afin de conserver ses différentes anastomoses.

8° Enfin poursuivre le tronc nerveux jusqu'à ses dernières divisions. (Fig. 578.)

Le *nerf de la douzième paire, nerf grand hypoglosse* de Winslow, s'étend de la face antérieure du bulbe rachidien aux muscles de la région sous-hyoïdienne, au génio-hyoïdien et aux muscles de la langue.

a. *Origine apparente.* — Le grand hypoglosse naît du sillon qui sépare l'olive de la pyramide antérieure, par dix ou douze racines, dont la plus déclive répond à l'entrecroisement des pyramides et la plus élevée à l'union du quart supérieur avec les trois quarts inférieurs de l'éminence olivaire. Parmi ces racines, les supérieures, légèrement descendantes, se grou-

pent à l'entrée du trou condyloïdien antérieur, et constituent un petit faisceau qui traverse isolément la dure-mère. Les inférieures, ou ascendantes, convergent également pour former un faisceau distinct qui s'engage aussi dans le trou condyloïdien par un orifice particulier. Les moyennes, horizontalement dirigées, de dedans en dehors, cheminent entre les précédentes dont on les voit le plus souvent se rapprocher pour se réunir à elles, et quelquefois s'isoler pour donner naissance à un troisième faisceau indépendant des deux autres. De cette disposition résulte un petit triangle adhérent par sa base au bulbe rachidien, et par son sommet bifurqué à la dure-mère. Après avoir traversé cette membrane, les deux ou trois faisceaux de l'hypoglosse se rapprochent à leur tour, et se confondent en un tronc unique avant de franchir le trou ou plutôt le canal par lequel ils sortent de la cavité du crâne. (Fig. 561.)

En 1833, le professeur Mayer (de Bonn) a signalé une seconde racine ou racine postérieure, racine sensitive de l'hypoglosse, qui vient se réunir à la précédente ou racine antérieure, racine motrice. Cette seconde racine qu'il a découverte chez le veau et qu'il a trouvée ensuite chez le bœuf, le porc et le chien, n'existe que très-exceptionnellement chez l'homme, où elle a été observée deux fois seulement par cet anatomiste, et une fois par M. Vulpian. Ce dernier auteur en a donné une très-bonne description. Elle tire son origine du sillon sur lequel sont implantées les racines bulbaires du spinal, par deux radicules ; une troisième provient du corps restiforme. De leur réunion résulte un très-petit filet qui se porte en avant, et qui, après un court trajet, s'adjoint aux racines motrices de l'hypoglosse.—Cette racine postérieure ou sensitive est surtout remarquable par la présence d'un très-petit ganglion dont les cellules sont presque toutes unipolaires. Les tubes afférents ne font que le traverser; à ceux-ci s'ajoutent les fibres nées des cellules nerveuses : d'où il suit que la racine postérieure est plus grosse à sa sortie du ganglion qu'à son entrée.

b. *Origine réelle.*—Les filets radiculaires de l'hypoglosse ont pour origine réelle la colonne grise qui se trouve située au devant du canal central du bulbe et qui se prolonge sur le plancher du quatrième ventricule, en limitant à droite et à gauche le sillon de sa partie médiane. Cette colonne descend un peu plus bas que l'olive correspondante, et s'élève un peu moins haut que celle-ci. Elle fait partie de la corne antérieure, dont elle représente le pédicule ou l'extrémité profonde. Sur les coupes transversales, cette colonne revêt la forme d'un simple noyau arrondi, contigu à celui du côté opposé, ou du moins très-rapproché de celui-ci, se continuant en avant avec le raphé du bulbe, par l'intermédiaire duquel il reçoit ses fibres afférentes ou cérébrales. (Fig. 567.)

Partis de ce noyau, les filets radiculaires de l'hypoglosse traversent inférieurement les faisceaux des cordons postérieurs qui le contournent pour

aller s'entrecroiser avec ceux du côté opposé; plus haut ils répondent au réseau des fibres arciformes; cheminent ensuite entre l'olive et le noyau juxta-olivaire antéro-interne, puis entre l'olive et la portion motrice des pyramides, et arrivent ainsi jusqu'au sillon qui les sépare.

c. *Trajet et rapports.* — Parvenu à la base du crâne, le nerf de la douzième paire descend d'abord verticalement au devant des muscles prévertébraux, contourne l'artère carotide interne au niveau de la branche antérieure du deuxième nerf cervical pour se porter en bas et en avant vers l'os hyoïde, devient horizontal au moment où il atteint la grande corne de cet os, puis ascendant et oblique dans sa partie terminale ou linguale. Son tronc décrit par conséquent une grande courbe à concavité antéro-supérieure, parallèle à celle du nerf lingual situé sur un plan plus élevé et plus externe, et à celle du nerf laryngé supérieur situé au contraire plus bas et plus profondément.

Ce trajet permet de considérer au grand hypoglosse cinq portions : une portion intra-crânienne, une portion verticale, une portion oblique et descendante, une portion horizontale, et enfin une portion ascendante.

La *portion intra-crânienne* répond antérieurement à l'artère vertébrale, postérieurement à l'éminence olivaire, qu'elle croise, et au feuillet viscéral de l'arachnoïde.

La *portion verticale*, située d'abord entre le petit droit antérieur et la carotide interne, se loge plus bas dans un espace prismatique et triangulaire que limitent : en arrière, le grand droit antérieur; en dehors, la veine jugulaire; en dedans, l'artère carotide interne. Dans cet espace elle se trouve en rapport : par son côté interne, avec le plexus ganglifome du pneumogastrique qu'elle contourne en demi-spirale; et par son côté externe, d'une part avec le nerf spinal qui la croise à angle aigu, de l'autre avec l'anse anastomotique des deux premiers nerfs cervicaux.

La *portion oblique* et *descendante*, étendue du deuxième nerf cervical au bord antérieur du sterno-mastoïdien, d'autant plus superficielle par conséquent qu'elle est plus antérieure, occupe d'abord l'interstice de la veine jugulaire et de la carotide interne; elle se place ensuite entre les muscles stylo-pharyngien et stylo-glosse situés à son côté interne, et les muscles stylo-hyoïdien et digastrique qui la recouvrent, puis entre la carotide externe qu'elle croise perpendiculairement, et le bord antérieur du sterno-mastoïdien.

La *portion horizontale* s'étend du bord antérieur de ce muscle au bord postérieur du mylo-hyoïdien, entre le tendon du digastrique situé au-dessus l'elle et la grande corne de l'os hyoïde située au-dessous. Appliquée par son côté interne sur le constricteur moyen du pharynx et sur l'hyo-glosse, elle correspond en dehors à la glande sous-maxillaire, au stylo-hyoïdien, au maucier et à la peau. L'artère linguale, placée sur un plan plus profond,

lui est d'abord contiguë ; elle s'en sépare au niveau de l'hyo-glosse pour s'en rapprocher de nouveau au devant de ce muscle. (Fig. 579.)

La *portion ascendante* chemine entre le mylo-hyoïdien et l'hyo-glosse au-dessous du canal de Wharton, et pénètre ensuite dans le génioglosse où elle se divise en un grand nombre de ramifications terminales.

d. *Anastomoses.* — Le nerf grand hypoglosse communique par sa seconde portion, ou portion verticale, avec le ganglion supérieur du grand sympathique, le pneumogastrique, et l'arcade des deux premiers nerfs cervicaux ; il s'unit par sa portion ascendante au lingual.

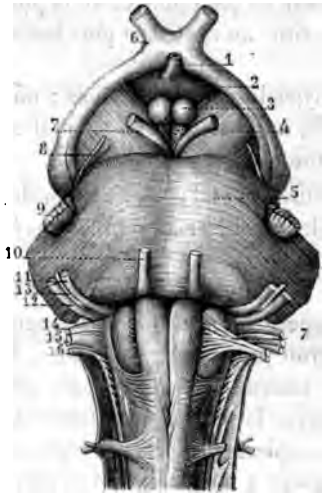

Fig. 576. — *Origine du nerf hypoglosse* (*).

Fig. 577. — *Anastomoses de l'hypoglosse* (d'après Hirschfeld).

Fig. 576. — 1. Tige pituitaire. — 2. Corps cendré. — 3. Tubercules maxillaires. — 4. Pédoncule cérébral. — 5. Protubérance annulaire. — 6. Nerfs optiques. — 7. Nerf moteur oculaire commun. — 8. Nerf pathétique. — 9. Nerf trijumeau. — 10. Nerf moteur oculaire externe. — 11. Nerf facial. — 12. Nerf auditif. — 13. Nerf de Wrisberg. — 14. Nerf glosso-pharyngien. — 15. Nerf pneumogastrique. — 16. Nerf spinal. — 17. Nerf grand hypoglosse.

Fig. 577. — 1. Facial. — 2. Glosso-pharyngien. — 2'. Anastomose de ce nerf avec le filet lingual du facial. — 3, 3. Le pneumogastrique et ses deux ganglions. — 4, 4. Spinal. — 5. Grand hypoglosse. — 6. Ganglion cervical supérieur du grand sympathique. — 7. Anse anastomotique des deux premières cervicales. — 8. Rameau carotidien du ganglion cervical supérieur. — 9. Rameau de Jacobson partant du ganglion d'Anderson. — 10, 10. Filets qui unissent ce rameau au grand sympathique. — 11. Filet qu'il fournit à la trompe d'Eustache. — 12. Filet de la fenêtre ovale. — 13. Filet de la fenêtre ronde. — 14. Nerf pétreux profond externe. — 15. Nerf pétreux profond interne. — 16. Ganglion otique dans lequel vient se terminer le petit pétreux superficiel. — 17. Rameau auriculaire du pneumogastrique. — 18. Anastomose de ce nerf avec le spinal. — 19. Anastomose de la première paire cervicale avec le grand hypoglosse.

1° *Anastomose de l'hypoglosse avec le grand sympathique.*— Elle a lieu à l'aide d'un filet en général très-grêle qui se dirige en bas et en dedans, du tronc de la douzième paire vers le ganglion cervical supérieur ou son rameau carotidien.

2° *Anastomose de l'hypoglosse avec le pneumogastrique.* —Nous avons vu précédemment que ces deux nerfs s'unissent l'un à l'autre au moment où le premier contourne le second, et que le filet qui les unit, tantôt

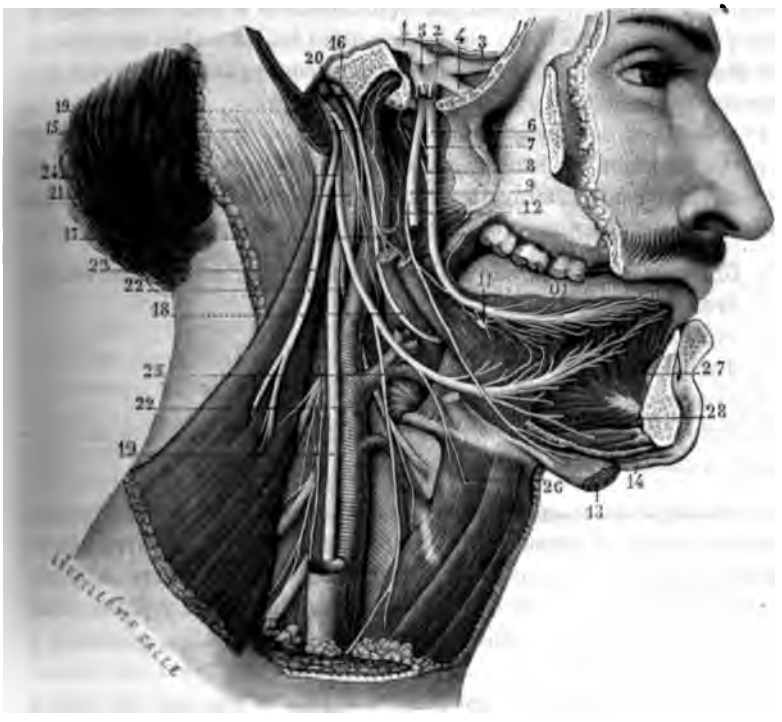

FIG. 578. — *Trajet, rapports, distribution de l'hypoglosse* (*).

1. Portion ganglionnaire du trijumeau. — 2. Ganglion de Gasser — 3. Branche ophthalmique de Willis. — 4. Nerf maxillaire supérieur. — 5. Nerf maxillaire inférieur. — 6. Nerf lingual ou petit hypoglosse. — 7. Filet que ce nerf reçoit du dentaire inférieur. — 8. Corde du tympan. — 9. Nerf dentaire inférieur. — 10. Divisions terminales du lingual. — 11. Ganglion sous-maxillaire. — 12. Rameau mylo-hyoïdien. — 13. Ventre antérieur du digastrique recevant un ramuscule du mylo-hyoïdien. — 14. Coupe du muscle mylo-hyoïdien dans lequel se rend un autre ramuscule du même nerf. — 15. Nerf glosso-pharyngien. — 16. Ganglion d'Andersch. — 17. Filets que donne le glosso-pharyngien aux muscles stylo-glosse et stylo-pharyngien. — 18. Ce même nerf se réfléchissant pour remonter sur la base de la langue. — 19, 19. Tronc du pneumogastrique. — 20. Son ganglion supérieur. — 21. Son ganglion inférieur. — 22, 22. Nerf laryngé supérieur. — 23. Nerf spinal. — 24. Nerf grand hypoglosse. — 25. Sa branche descendante. — 26. Rameau qu'il fournit au muscle thyro-hyoïdien. — 27. Ses divisions terminales. — 28. Ramuscule du même tronc nerveux se divisant en deux filets, dont l'un pénètre dans le génio-glosse et l'autre dans le génio-hyoïdien.

simple, tantôt double et toujours extrêmement court, constitue l'une des racines motrices du nerf de la dixième paire. (Fig. 535.)

3° *Anastomose de l'hypoglosse avec les deux premiers nerfs cervicaux.* — Très-variable. Le plus souvent elle est constituée par deux filets dont l'un descend de l'hypoglosse vers l'arcade qui unit les deux premiers nerfs cervicaux, tandis que l'autre se porte de cette arcade vers le coude que forme l'hypoglosse en contournant l'artère carotide interne. Ce second filet, quelquefois double, ne se perd pas en totalité dans le tronc de la douzième paire; une partie des fibres qui le composent lui est seulement accolée et s'en sépare en général un peu plus loin pour concourir à la formation de la branche descendante.

4° *Anastomose de l'hypoglosse avec le lingual.* — Ces nerfs sont unis sur la partie moyenne de leur trajet par deux ou trois filets verticaux qui reposent sur la face externe du muscle hyo-glosse et qui se portent de l'un à l'autre en décrivant une courbure à concavité postérieure.

c. *Distribution.* — Du tronc de l'hypoglosse se détachent successivement :

Sa *branche descendante;*

Le *rameau du thyro-hyoïdien ;*

Le *rameau du génio-hyoïdien;*

Les *rameaux de l'hyo-glosse et du stylo-glosse;*

Et enfin des *branches terminales* très-nombreuses, destinées au génio-glosse et aux autres muscles de la langue.

1° **Branche descendante.** — Née de la convexité du grand hypoglosse à la manière d'une tangente, cette branche se porte presque verticalement en bas jusqu'à la partie moyenne du cou, s'anastomose en arcade avec la branche descendante interne du plexus cervical, et se termine ensuite dans les muscles sous-hyoïdiens par cinq ou six filets qui partent de la convexité de cette arcade.

La branche descendante est remarquable à la fois par son origine, par la longueur de son trajet et par sa terminaison. (Fig. 579.)

Elle émane de l'hypoglosse au niveau du coude que celui-ci décrit autour de l'artère carotide interne en passant de la direction verticale à la direction oblique. Deux rameaux descendent du tronc principal pour lui donner naissance. — De ces deux rameaux, l'un marche d'arrière en avant ou de l'origine vers la terminaison du nerf; il est formé en partie par des fibres venues du grand hypoglosse, et en partie par le filet anastomotique que ce nerf reçoit de l'anse nerveuse des deux premières paires cervicales. L'autre, antérieur et beaucoup plus grêle, marche d'avant en arrière, ou de la terminaison du nerf vers son origine. Nous verrons plus bas quel est son véritable point de départ.

Ainsi constituée, la branche descendante du grand hypoglosse croise obliquement à leur origine la carotide interne et la carotide externe,

place au devant de la carotide primitive, en arrière et en dehors des muscles sous-hyoïdiens. Parvenue au niveau du tendon du scapulo-hyoïdien, elle s'anastomose avec la branche descendante interne du plexus cervical, et contribue ainsi à former une anse plexiforme, située ordinairement entre le sterno-mastoïdien et la veine jugulaire interne, et dans quelques cas entre celle-ci et la carotide primitive.

Cette anse présente dans son mode de constitution une disposition exceptionnelle qu'il importe de bien saisir. Au moment de concourir à sa formation, la branche descendante interne du plexus cervical se divise en deux rameaux que leur direction très-différente permet de distinguer en inférieur et supérieur. — Le rameau inférieur se rapproche de la branche descendante du grand hypoglosse, et forme avec elle un petit plexus d'où naissent les divers filets destinés aux muscles sous-hyoïdiens. — Le rameau supérieur, qui se réfléchit de bas en haut, s'accole à la branche de l'hypoglosse, remonte avec elle jusqu'à son origine, et s'en sépare alors pour s'appliquer au tronc de la douzième paire qu'il accompagne jusqu'à son extrémité terminale. La direction deux fois réfléchie de ce rameau nous explique la forme régulièrement demi-circulaire que présente la concavité de l'anse formée par l'anastomose des deux branches descendantes, et la marche inverse des deux rameaux qui composent à son origine la branche descendante de l'hypoglosse, l'un de ces rameaux partant réellement de son tronc, l'autre au contraire venant se réunir à celui-ci. — Il suit de cette disposition que le nerf de la douzième paire s'anastomose en réalité avec les quatre premières paires cervicales : avec la première et la seconde, par le rameau provenant de l'arcade qu'elles forment au devant de l'apophyse transverse de l'atlas; avec la troisième et la quatrième, par le rameau supérieur de leur branche descendante interne.

Les filets qui partent de l'anse du grand hypoglosse peuvent être divisés en supérieur, moyens et inférieur. — Le *filet supérieur*, en général grêle, se dirige presque transversalement en dedans et vient se terminer en partie dans la moitié supérieure du scapulo-hyoïdien, en partie dans le sterno-hyoïdien. — Les *filets moyens*, ordinairement au nombre de trois, sont destinés, le premier à la moitié inférieure du scapulo-hyoïdien, le second à la partie moyenne du sterno-hyoïdien, le troisième à la partie correspondante du sterno-thyroïdien. Ces deux derniers pénètrent dans leurs muscles respectifs, tantôt par leur bord externe et tantôt par leur face profonde. — Le *filet inférieur*, plus considérable que les précédents, se dirige presque verticalement en bas, en suivant le bord externe du sterno-thyroïdien, pénètre dans la poitrine avec ce muscle et se termine dans son extrémité inférieure. Suivant Valentin, ce filet se prolongerait même beaucoup plus loin, il irait se réunir au nerf diaphragmatique; en sorte qu'il propose de désigner la branche descendante de l'hypoglosse sous le nom de *nerf diaphragmatique accessoire*. J'ai vainement cherché

ce mode de terminaison dont la constatation cependant serait facile ; s'il existe, il doit être rare et tout à fait exceptionnel.

La branche descendante affecte le plus souvent la disposition qui vient d'être décrite. Mais il importe d'ajouter qu'elle présente de nombreuses variétés dans ses anastomoses : ainsi on voit assez fréquemment les branches qui descendent des troisième et quatrième paires cervicales se réunir à elle isolément. Dans ce cas il existe deux anses nerveuses ; une supérieure, située à 3 ou 4 centimètres au-dessous de l'hypoglosse ; une inférieure, située un peu au-dessus du tendon du scapulo-hyoïdien.

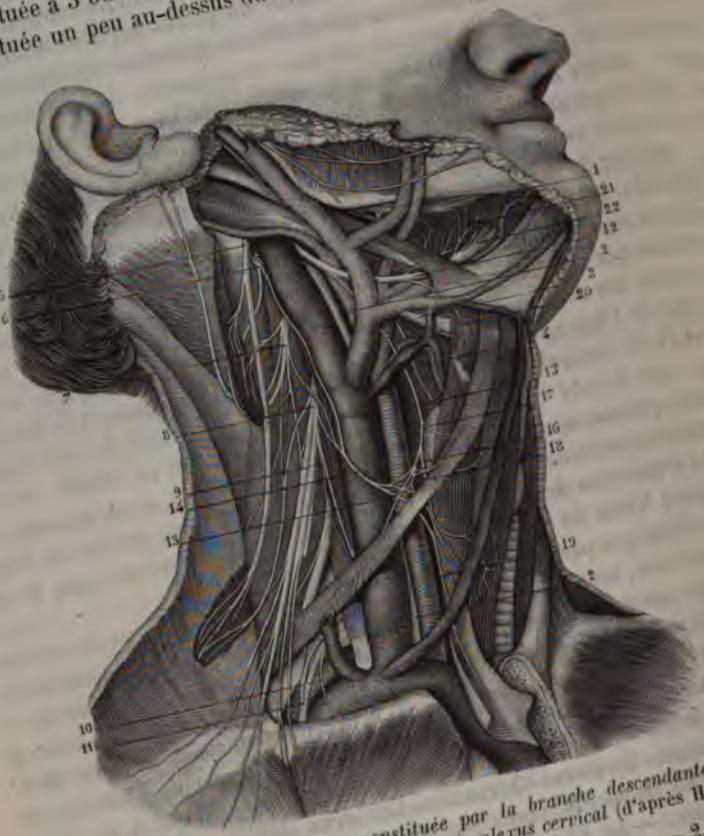

Fig. 579. — *Arcade anastomotique constituée par la branche descendante du g hypoglosse et la branche descendante interne du plexus cervical* (d'après Hirschfe

1. Nerf lingual passant transversalement sur le muscle hyo-glosse. — 2, 2. Tr pneumogastrique. — 3. Nerf laryngé supérieur. — 4. Laryngé externe. — 5. P externe du spinal se distribuant au sterno-mastoïdien et au trapèze. — 6. Bran térieure de la deuxième paire cervicale. — 7. Branche antérieure de la troisièn cervicale. — 8. Branche antérieure de la quatrième paire cervicale. — 9. Or nerf diaphragmatique. — 10. Origine du nerf sous-clavier. — 11 Origine des thoraciques antérieures du plexus brachial. — 12. Partie moyenne du tronc glosse, ses rapports. — 13. Branche descendante de ce nerf. — 14. Branch

2° Rameau thyro-hyoïdien. — Il se détache de la convexité de l'hypoglosse immédiatement au-dessus de la grande corne de l'os hyoïde, au niveau du bord postérieur du muscle hyo-glosse, et se porte obliquement en bas, en avant et en dedans, vers le tiers supérieur du muscle thyro-hyoïdien, auquel il est exclusivement destiné.

3° Rameau génio-hyoïdien. — D'un volume égal ou un peu inférieur à celui du précédent, ce rameau naît du bord convexe du grand hypoglosse, et se dirige horizontalement en avant. Sur les limites du génio-hyoïdien, il se partage en filet inférieur, qui se perd dans la partie correspondante de ce muscle, en suivant sa direction primitive, et filet supérieur, qui se porte de bas en haut. Souvent il ne se divise que dans son épaisseur.

4° Rameaux des muscles hyo-glosse et stylo-glosse. — En passant sur la face externe de l'hyo-glosse, le tronc de la douzième paire, indépendamment des filets par lesquels il s'anastomose avec le nerf lingual, en fournit deux ou trois autres, très-grêles, qui plongent presque aussitôt dans l'épaisseur de ce muscle. L'un de ces filets, après avoir décrit un trajet rétrograde, vient se terminer dans le stylo-glosse, sur lequel il peut être suivi jusqu'au voisinage de l'apophyse styloïde.

5° Branches terminales de l'hypoglosse. — Elles sont nombreuses et cheminent dans l'épaisseur du génio-glosse, où on les voit s'anastomoser en formant des arcades et des aréoles d'où naissent des filets ascendants antérieurs, des filets ascendants moyens, et des filets ascendants postérieurs. Un grand nombre d'entre eux se terminent dans l'épaisseur de ce muscle; les autres se perdent dans les diverses parties du corps charnu de la langue. Plusieurs s'anastomosent dans leur trajet avec des filets du nerf lingual. Aucun ne se rend à la muqueuse.

f. *Usages.* — L'implantation des filets d'origine du grand hypoglosse sur la même ligne que les racines antérieures des nerfs spinaux, l'absence de tout renflement ganglionnaire sur son trajet, et sa terminaison exclusivement musculaire, attestent clairement la nature de ses fonctions : c'est un nerf de mouvement.

Cependant, si l'on découve ce nerf sur un point de son trajet et si on l'irrite, on provoque des signes de douleur; il est donc aussi sensible. Mais sa sensibilité dérive des branches anastomotiques qu'il reçoit dans son trajet, et particulièrement de celle que lui envoie l'anse des deux pre-

dante interne du plexus cervical formant avec la précédente une anse ou arcade à convexité inférieure. — 15. Rameau inférieur de cette anse se rendant au muscle sterno-thyroïdien. — 16. Son rameau supérieur destiné au muscle sterno-hyoïdien. — 17. Autre rameau plus élevé et plus grêle qui va se terminer dans le même muscle. — 18. Rameaux moyens de l'anse anastomotique. — 19. Filet se prolongeant jusqu'à l'extrémité inférieure du sterno-thyroïdien. — 20. Rameau que donne l'hypoglosse au muscle thyro-hyoïdien. — 21. Filets par lesquels l'hypoglosse s'anastomose avec le lingual. — 22. Partie terminale du tronc de la douzième paire.

miers nerfs cervicaux; car on peut pincer, diviser et même arracher se racines, ainsi que l'a démontré Longet, sans que l'animal s'agite et manifeste une souffrance appréciable.

La section de ce nerf est constamment suivie de la paralysie des même muscles. Une tumeur développée sur son trajet, et le comprimant au poin d'amener sa désorganisation, produit un résultat identique. Dans l'un e l'autre cas, la sensibilité tactile et la sensibilité gustative de la langu demeurent intactes; mais la déglutition est impossible ou très-difficile la base de la langue jouant dans cet acte un rôle fort important.

Lorsqu'on soumet l'hypoglosse à l'action des irritants mécaniques et galvaniques, on voit aussitôt se produire dans les muscles sous-hyoïdiens e dans tout le corps charnu de la langue de violentes contractions.

En résumé donc, le grand hypoglosse, nerf exclusivement moteur à son origine, emprunte dans son trajet une sensibilité momentanée à ses anastomoses, et communique le mouvement aux muscles sous-hyoïdiens, au génio-hyoïdien, et à tous les muscles de la langue.

Nous avons vu que le nerf de la septième paire envoie aussi un rameau à la langue. Les mouvements de cet organe, par conséquent, sont sous l'influence de deux nerfs moteurs, de même que sa sensibilité générale et spéciale est sous l'influence de deux nerfs sensitifs. Le facial est ici l'accessoire de l'hypoglosse, de même que le glosso-pharyngien est l'accessoire du lingual; il existe seulement cette différence entre les deux nerfs accessoires que l'importance relative du second est bien supérieure à celle du premier.

ARTICLE II

NERFS RACHIDIENS.

Les *nerfs rachidiens*, *nerfs spinaux*, *nerfs vertébraux*, sont ceux qui tirent leur origine de la moelle épinière. Logés d'abord dans le canal vertébral, ils se portent au dehors à travers les trous de conjugaison.

Autant de vertèbres, autant de paires rachidiennes. Le premier nerf rachidien passant entre l'atlas et l'occipital, tandis que le dernier correspond à la première pièce du coccyx, il en résulte que l'on compte trente et une paires spinales ainsi réparties : *Huit paires cervicales*, *douze paires dorsales*, *cinq paires lombaires* et *six paires sacrées*.

Tous les nerfs rachidiens naissent par une double série de racines que leur insertion permet de distinguer en postérieures et antérieures.

Les *racines postérieures*, échelonnées sur une ligne verticale, se portent de dedans en dehors en convergeant, et constituent par leur réunion un faisceau unique. Ce faisceau traverse la dure-mère spinale, puis se jette

dans un ganglion ovoïde qu'il traverse aussi, et reprend au delà du ganglion sa forme fasciculée.

Les *racines antérieures* convergent de la même manière et se rassemblent également en un seul faisceau, lequel, après avoir traversé la dure-mère par un orifice distinct, passe au devant du renflement des racines postérieures, sans lui adhérer, et se réunit en dehors de celui-ci au faisceau qu'elles forment.

De la fusion des deux faisceaux au delà du ganglion résulte un tronc mixte. A peine formé, ce tronc se divise presque aussitôt en deux branches : une *branche postérieure*, dont les rameaux se répandent dans les parties correspondantes du crâne, du cou et du tronc ; une *branche antérieure* plus considérable, qui se ramifie dans les parties antéro-latérales du cou, du thorax et de l'abdomen, ainsi que dans les membres supérieurs et inférieurs.

Les branches postérieures, destinées à une seule et même région conformée sur le même type dans toute son étendue, affectent dans leur distribution une certaine similitude.

Les branches antérieures, après avoir fourni chacune un ou deux rameaux au grand sympathique, vont se terminer dans des régions d'une structure plus variée ; elles diffèrent aussi davantage les unes des autres.

On voit par cet aperçu général que les nerfs rachidiens présentent la plus remarquable uniformité dans le trajet qu'ils parcourent de leur origine à leur bifurcation ; — qu'ils conservent encore une grande analogie dans la distribution de leurs branches postérieures ; — qu'on retrouve même quelques traces de cette analogie à la naissance de leurs branches antérieures, dans les rameaux que celles-ci envoient au grand sympathique ; — et qu'elle disparaît à cette limite extrême. — Ces nerfs présentent donc des caractères par lesquels ils se ressemblent et des caractères par lesquels ils diffèrent.

Ils se ressemblent : par l'origine, le trajet, les rapports et le mode de réunion de leurs racines ; par la présence d'un ganglion sur leurs racines postérieures ; par l'extrême brièveté de leur tronc ; par la distribution de leurs branches postérieures, et enfin par la disposition générale des rameaux qu'ils fournissent au grand sympathique.

Ils diffèrent assez notablement : par le volume, le trajet, les anastomoses, la distribution, en un mot par l'ensemble des attributs de leurs branches antérieures.

Nous nous occuperons d'abord des caractères qui leur sont communs, c'est-à-dire de leurs racines et de leurs branches postérieures ; nous exposerons ensuite ceux qui sont propres à chacune de leurs branches antérieures.

I. — Racines des nerfs rachidiens.

Ces racines nous offrent à étudier : leur origine apparente et réelle ; leur trajet, leurs rapports et leurs anastomoses ; leurs renflements ou la série des ganglions intervertébraux, et enfin leurs propriétés.

A. *Origine apparente des nerfs spinaux.*

Cette origine présente quelques différences pour les racines postérieures et pour les racines antérieures.

Les *racines postérieures* émanent du sillon collatéral postérieur, sur lequel elles sont disposées en série parfaitement linéaire.

Leur nombre moyen s'élève à six ou huit. — Leur volume, à peu près égal, est d'un demi-millimètre environ. Mais ce nombre et ce volume varient dans les diverses régions. Celles des nerfs cervicaux sont les plus nombreuses et les plus volumineuses ; elles se touchent à leur point d'émergence. Celles des nerfs dorsaux, plus rares et plus grêles, se trouvent séparées les unes des autres par un intervalle assez notable. Celles des nerfs lombaires et sacrés tiendraient le milieu entre les précédentes, selon la plupart des auteurs ; mais elles se rapprochent manifestement beaucoup plus des premières que des secondes ; et comme elles s'implantent sur une très-petite partie de la moelle, elles se serrent et deviennent contiguës.

Les *racines antérieures* naissent des parties antéro-latérales de la moelle sur la direction d'une ligne qui prolongerait inférieurement le sillon intermédiaire aux éminences olivaire et pyramidale du bulbe, ligne décrite par quelques auteurs sous le nom de *sillon collatéral antérieur*. Chacune d'elles a pour origine deux ou trois radicules irrégulièrement implantées, de telle sorte qu'elles ne se rangent pas en série linéaire, mais recouvrent une surface verticale de 3 millimètres de largeur. — Leur nombre moyen est de quatre à six, et leur diamètre d'un demi-millimètre.—Les dorsales sont aussi les plus petites et les plus espacées ; viennent ensuite les supérieures ou cervicales ; puis les lombaires et les sacrées, qui par leur volume l'emportent un peu sur les supérieures.

B. *Origine réelle des nerfs spinaux.*

Les nerfs spinaux naissent de la colonne grise centrale de la moelle épinière. Leur origine réelle diffère, du reste, pour les racines antérieures et postérieures.

Les *racines antérieures*, ou *racines motrices*, émanent des cornes antérieures. Elles ont pour point de départ les grosses cellules multipolaires qu'on remarque dans leur épaisseur, et qui se réunissent sur la plus

grande partie de leur longueur en trois principaux groupes, l'un interne, le deuxième antérieur, le troisième externe. Parmi les prolongements de ces cellules il en est qui se dirigent en avant, et qui s'étendent de la substance grise dans les cordons latéraux, sous l'aspect de faisceaux parallèles, de volume très-inégal. Ces faisceaux ou filets radiculaires sont constitués, au moment où ils émergent des cornes antérieures, par de simples cylindres d'axe. En entrant dans la substance blanche, ils s'entourent de myéline. Celle-ci leur forme une couche d'abord très-mince, mais qui augmente rapidement d'épaisseur. Arrivés sur la face antérieure de la moelle, ils se disposent en série longitudinale et se rangent en même temps les uns à côté des autres, de manière à recouvrir une petite surface verticale de deux à trois millimètres de largeur.

Les racines postérieures, suivant Stilling, auraient pour origine la substance gélatineuse des cornes postérieures; selon la plupart des auteurs, elles naîtraient, en partie de cette substance gélatineuse, et en partie de la substance grise; elles partiraient en un mot de toute leur longueur. Mais l'observation atteste bien manifestement que ces racines, en pénétrant dans

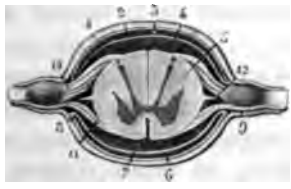

Fig. 580. — *Origine apparente des nerfs spinaux.*

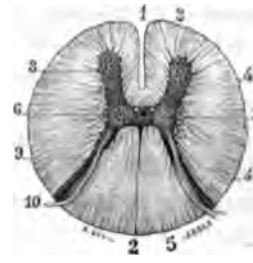

Fig. 581. — *Origine réelle des racines postérieures.*

Fig. 580. — *Coupe de la moelle et de ses enveloppes au niveau du renflement cervical.* — 1. Dure-mère rachidienne. — 2. Feuillet pariétal de l'arachnoïde spinale. — 3. Feuillet viscéral de la même enveloppe. — 4. Cordon postérieur de la moelle. — 5. Cordon antéro-latéral. — 6. Cavité intra-arachnoïdienne. — 7. Espace sous-arachnoïdien. — 8. Continuité des deux feuillets de l'arachnoïde au niveau des orifices de la dure-mère. — 9. Gaîne fournie aux nerfs spinaux par cette enveloppe. — 10. Racines postérieures traversant le ganglion situé sur leur trajet. — 11. Racines antérieures, moins nombreuses et moins volumineuses que les précédentes, passant au-devant du même ganglion, et se réunissant aux postérieures, à leur sortie de celui-ci sans avoir contribué à sa formation. — 12. Coupe du ligament dentelé.

Fig. 581. — *Coupe de la portion dorsale de la moelle épinière;* gross. de 4 diamètres. — 1. Sillon antérieur. — 2. Sillon postérieur. — 3. Cordon antérieur, situé en dedans de la corne correspondante, s'entre-croisant sur la ligne mediane avec celui du côté opposé. — 4, 4. Cordon latéral s'avançant jusqu'au précédent dont aucune ligne de démarcation ne le sépare. — 5. Cordon postérieur. — 6, 7. Coupe des colonnes de Clarke, situées aux deux extrémités de la commissure grise, à l'union des cornes antérieures avec les postérieures, renfermant l'une et l'autre de grosses cellules multipolaires. — 8. Corne antérieure. — 9. Corne postérieure. — 10. Racines postérieures de nerfs dorsaux.

la moelle épinière, cheminent entre les cornes postérieures et les cordo correspondants pour s'avancer jusqu'au niveau de leur continuité avec commissure grise. Elles pénètrent alors dans la substance grise; à niveau de leur immersion, chaque tube se réduit à son filament axil qui vient se continuer avec l'une des petites cellules contribuant à l former; quelques-uns de ces cylindraxes semblent s'avancer jusqu'à colonne de Clarke.

Nous avons vu précédemment que, selon Deiters, parmi les prolong ments des cellules, tous se ramifient, à l'exception d'un seul qu'il appel prolongement cylindre d'axe, prolongement fibre nerveuse; selon ce auteur, le prolongement fibre nerveuse se continuerait seul avec le racines antérieures et postérieures; seul il s'entourerait de myéline pou aller les constituer. Mais nous avons vu aussi que cette opinion est un simple vue spéculative; l'examen microscopique est loin de la confirmer

C. — *Trajet, rapports des racines antérieures et postérieures.*

Les racines du premier nerf cervical sont légèrement ascendantes. Celle du second et du troisième sont transversales; les suivantes obliques en ba et en dehors, de telle sorte qu'elles ont à descendre de la hauteur d'un vertèbre pour arriver à leur orifice de sortie. — Celles des nerfs dorsau deviennent verticales et parcourent, avant d'arriver au trou de conjugaiso dans lequel elles s'engagent, un intervalle qui équivaut aux corps de deu vertèbres. — Celles des nerfs lombaires et sacrés, verticales aussi, ont franchir, pour atteindre leur orifice de sortie, un espace d'autant plu long qu'elles sont plus inférieures : ce sont ces racines lombaires et sacré qui, en se juxtaposant au-dessous de l'extrémité inférieure de la moell constituent la *queue de cheval*. (Fig. 516, 517, 518.)

Considérées dans chaque paire, les racines des nerfs spinaux présente une double obliquité : une obliquité en bas et en dehors, semblable pou les deux groupes; et une obliquité d'avant en arrière pour le groupe de racines antérieures, d'arrière en avant pour le groupe des racine postérieures.

Considérées dans chaque groupe, leur direction est d'autant plus obliquement descendante qu'elles sont plus élevées.

A leur point de départ les racines antérieures sont séparées des postérieures par toute l'épaisseur de la moelle, et en dehors de celle-ci par le ligament dentelé.

Chacune des radicules formant ces racines reçoit de la pie-mère spinal une enveloppe qui accompagne les postérieures jusqu'aux ganglions spinaux et les antérieures jusqu'au point où elles se réunissent aux précédentes point sur lequel toutes ces enveloppes partielles se confondent pour constituer le névrilème des nerfs mixtes.

L'arachnoïde les entoure d'une gaîne commune infundibuliforme, dont le sommet répond à la dure-mère.

Les racines postérieures ne s'anastomosent pas avec les antérieures au dedans du canal vertébral; mais les racines de chaque ordre s'unissent entre elles assez fréquemment.

Tantôt ces anastomoses ont lieu entre deux racines du même groupe, et tantôt entre les racines supérieures et inférieures de deux groupes voisins. Dans ce dernier cas, qui est le plus ordinaire, l'union s'établit de la manière suivante : le filet le plus déclive du groupe supérieur, après avoir marché d'abord parallèlement à ceux qui le surmontent, s'en écarte subitement et vient se joindre sous un angle très-ouvert au filet le plus élevé du groupe inférieur. Cette jonction s'opère sur un point toujours plus ou moins rapproché de la dure-mère, et parfois même à l'intérieur du canal fibreux dans lequel s'engagent les racines anastomosées.

Selon quelques auteurs, il ne serait pas très-rare de voir aussi un filet intermédiaire à deux groupes se bifurquer pour se porter vers l'un et l'autre. Je n'ai pas rencontré ce troisième mode d'anastomose.

D. — *Ganglions spinaux.*

Ces ganglions sont situés dans les trous de conjugaison, d'où le nom de *ganglions intervertébraux* sous lequel on les désigne aussi quelquefois. Chacun d'eux reçoit de la dure-mère une gaîne fibreuse qui adhère en dehors au périoste du trou de conjugaison, et qui s'ouvre par son extrémité interne dans la cavité de celle-ci. Cette extrémité, ou orifice interne, est divisée par une bride en deux orifices secondaires, l'un postérieur, et l'autre antérieur, plus petit. — Le faisceau des racines postérieures entre dans la gaîne par l'orifice postérieur, plonge dans le ganglion par son extrémité interne, puis en ressort par le pôle opposé, un peu plus gros à son point d'émergence qu'à son point d'immersion. — Le faisceau des racines antérieures pénètre dans la gaîne par l'orifice antérieur, passe au devant du faisceau précédent, puis au devant du ganglion en s'aplatissant et en restant indépendant de l'un et de l'autre; parcourt encore 5 ou 6 millimètres et s'unit au faisceau postérieur. Cette union s'opère par voie de mélange et d'intrication, en sorte qu'au niveau et surtout au delà du point de fusion, chaque fascicule se compose de tubes des deux ordres.

Le volume des ganglions spinaux, bien qu'il varie beaucoup pour les différents nerfs rachidiens, reste toujours très-inférieur à celui du trou de conjugaison, dont les larges dimensions sont en rapport avec le calibre des veines intra-rachidiennes et non avec le diamètre des nerfs spinaux.

Leur forme est ovoïde ou ellipsoïde, leur direction transversale, leur couleur d'un gris cendré, et leur consistance assez ferme.

La structure de ces ganglions est celle de tous les renflements du même genre. M. Ch. Robin, le premier, a nettement avancé que presque toutes leurs cellules sont bipolaires et quelques-unes multipolaires. Chaque tube est coupé dans son trajet par un corpuscule. Les cellules multipolaires n'étant en relation avec la moelle que par un seul de leurs prolongements tous les autres se dirigeant en dehors, on comprend pourquoi le faisceau des racines postérieures est plus considérable à sa sortie du ganglion qu'à son entrée.

Toutefois plusieurs observateurs, au nombre desquels je dois citer Remak, Ecker et M. Vulpian, persistent à penser que les cellules des ganglions intervertébraux sont unipolaires. Les tubes émanés de la moelle passeraient dans leurs intervalles sans contracter avec les corpuscules aucune connexion. De chacun de ceux-ci part un tube qui s'ajoute aux tubes venus de la moelle et qui, en grossissant le nombre de ces derniers grossit aussi le volume du faisceau efférent. M. Vulpian invoque à l'appui de son opinion des recherches faites sur les ganglions spinaux des petits mammifères et particulièrement sur le rat.

Il existe donc actuellement, sur le point le plus important de la texture intime des ganglions spinaux, deux opinions également respectables, puisque l'une et l'autre reposent sur un certain nombre de faits bien observés. Mais ces faits ne sont pas encore assez nombreux et assez probants pour autoriser une conclusion définitive.

E. — *Propriétés des racines antérieures et postérieures.*

Nous avons rappelé précédemment que la moelle épinière est parcourue en sens inverse par les excitations centripètes et centrifuges; que les premières sont transmises à l'encéphale par la substance grise; que les secondes sont communiquées aux nerfs spinaux à la fois par cette substance et par les cordons antéro-latéraux.

Deux autres problèmes se présentent à résoudre : Par quelle voie les impressions que recueillent les nerfs spinaux arrivent-elles à la moelle épinière? Par quelle voie les incitations motrices provenant de l'encéphale ou émanant de celle-ci passent-elles dans les nerfs? A cette double question la physiologie expérimentale et la physiologie pathologique répondent par les deux propositions qui suivent :

1° Les excitations centripètes ou sensitives sont transmises des nerfs rachidiens à la moelle par les racines postérieures.

2° Les excitations centrifuges ou motrices sont transmises de la moelle aux nerfs rachidiens par les racines antérieures.

Ces propositions reposent sur des faits si positifs et constatés par un si grand nombre d'observateurs, qu'elles méritent de passer l'une et l'autre à l'état d'axiome.

Les racines antérieures ou motrices étant coupées, si l'on irrite leur bout périphérique, les muscles entrent aussitôt en contraction. Lorsque, après avoir tétanisé le système musculaire par l'administration préalable de la noix vomique, on divise ces mêmes racines, les convulsions cessent brusquement. — L'excitation du bout central ne détermine ni douleur ni contractions.

Coupons les racines postérieures et irritons leur bout périphérique, il ne se produira également ni douleur ni contractions. — Irritons le bout central, l'irritation sera suivie de douleur et de contractions s'étendant à des muscles d'autant plus nombreux que la douleur est plus vive, Mais la douleur est ici le phénomène essentiel; les contractions sont le résultat d'une action réflexe.

Ainsi les racines postérieures conduisent les excitations sensitives, et les antérieures les excitations motrices. — Ces dernières cependant ne sont pas insensibles. Mises à nu et irritées, elles deviennent le siége d'une douleur beaucoup moins vive que lorsque l'irritation est dirigée sur les racines postérieures, mais très-manifeste néanmoins. Cette sensibilité, les racines antérieures l'empruntent aux postérieures, dont quelques filaments nerveux remontent vers la moelle en suivant leur trajet; elle est due à des fibres sensitives réfléchies qui s'étendent de la face postérieure à la face antérieure de l'axe médullaire en décrivant une longue arcade à concavité interne, d'où le nom de *sensibilité récurrente* sous lequel elle a été désignée par Magendie et Longet, qui les premiers l'ont signalée.

Lorsqu'on coupe les racines postérieures, cette sensibilité récurrente disparaît. Si l'on coupe les racines antérieures, elle disparaît dans leur bout central, mais persiste dans leur bout périphérique. Si, après l'avoir constatée dans le bout périphérique, on incise également les racines postérieures, elle disparaît aussi.

On avait pensé d'abord que les fibres émanées des racines postérieures s'en détachent au niveau de leur union avec les antérieures; mais alors, en coupant les nerfs spinaux un peu au delà de cette union, la sensibilité récurrente devrait rester intacte. Or, elle est supprimée, exactement comme lorsque la section porte sur les racines postérieures; elle l'est aussi alors même que la section est faite à 6 ou 8 centimètres au delà des ganglions spinaux. Les fibres sensitives récurrentes parcourent donc un long trajet avant de se réfléchir. Leur point de réflexion, du reste, n'a pu être déterminé d'une manière précise jusqu'à présent; il varie très-probablement pour les différents spinaux, et peut-être aussi pour le même nerf selon les individus.

Parallèle des racines antérieures et postérieures. — Après avoir étudié les caractères propres à chacun des deux groupes de racines, il nous reste, pour compléter leur étude, à les opposer l'un à l'autre.

Les racines postérieures naissent des petites cellules des cornes posté-

rieures. — Les racines antérieures partent des grosses cellules multipola des cornes antérieures.

Les postérieures, très-régulièrement échelonnées, n'occupent sur moelle épinière qu'un espace linéaire. — Les antérieures, composées cune de plusieurs filets à leur point d'émergence, occupent une pe colonne dont la largeur varie de 2 à 3 millimètres.

Les racines sensitives sont à la fois plus nombreuses et plus volu neuses que les racines motrices. Comparées sous ce point de vue, premières sont aux secondes : dans la région cervicale :: 2 : 1 ; dans région dorsale :: 1 : 1 ; dans les régions lombaire et sacrée :: 1 1/2 : 1

Les sensitives portent un ganglion sur leur trajet, d'où le nom de *raci ganglionnaires* qui leur a aussi été donné. — Les motrices en s dépourvues.

Les deux ordres de racines contiennent des tubes de toutes les dim sions, mais le nombre des tubes minces est plus considérable dans ce qui sont affectées à la sensibilité, et le nombre des tubes larges plus gr dans celles qui sont préposées à la motilité.

Rappelons enfin, en terminant, ce parallèle : que les unes et les au jouent le rôle de conducteurs, mais sont parcourues en sens inverse les excitations qu'elles transmettent ; que les unes et les autres sont s sibles, mais que les postérieures le sont extrêmement et jouissent d' sensibilité qui leur est propre, tandis que les antérieures le sont très- et ne possèdent qu'une sensibilité d'emprunt.

II. — Branches postérieures des nerfs rachidiens.

Préparation. — 1° Inciser les téguments sur la ligne médiane depuis l'o pital jusqu'au coccyx.

2° Disséquer ces téguments de l'un et de l'autre côté en procédant de ded en dehors et en usant des plus grands ménagements, afin de ne pas diviser rameaux cutanés des branches postérieures, rameaux qui traversent les ins tions internes du trapèze sur un point très-rapproché des apophyses épineu

3° Lorsque tous ces rameaux cutanés qui, après avoir traversé les mus superficiels du dos, se dirigent de dedans en dehors, auront été préparés, conscrire le segment de peau auquel ils se distribuent en pratiquant une seco incision verticale étendue de l'apophyse mastoïde à la crête de l'os iliaque passant au niveau de l'angle des côtes.

4° Suivre sur la partie postérieure du crâne les divisions de la branche p térieure du second nerf cervical.

5° Diviser le trapèze verticalement au niveau du bord interne de l'omopl soulever et dévier en sens inverse ses deux moitiés ; inciser également le rho boïde à son attache externe, puis repousser l'épaule en dehors.

6° Chercher les branches postérieures des sept dernières paires cervica sur le bord externe du grand complexus, en dedans des insertions du p complexus et du transversaire du cou ; suivre ensuite chacune de ces branc en incisant sur leur partie moyenne les muscles qui les recouvrent.

7° Découvrir la branche postérieure du premier nerf cervical dans l'espace triangulaire circonscrit par les muscles droits et obliques postérieurs.

8° Séparer au niveau de leurs interstices le transversaire épineux du long dorsal, et le long dorsal du sacro-lombaire, en prolongeant la séparation de ces deux derniers muscles jusqu'à l'os iliaque, et isoler les branches postérieures des nerfs dorsaux et lombaires.

Les branches postérieures des nerfs spinaux se détachent de leur tronc respectif immédiatement en dehors des trous de conjugaison.

Toutes ces branches, à l'exception de la première et surtout de la seconde, sont notablement plus petites que les antérieures.

Toutes se dirigent d'abord horizontalement d'avant en arrière et prennent ensuite une direction un peu différente pour chacune d'elles.

Toutes (à l'exception cependant de la première) fournissent deux ordres de rameaux : des rameaux musculaires qui se portent en général directement en arrière comme la branche dont ils émanent; et des rameaux cutanés qui s'inclinent en dedans, pour se rapprocher plus ou moins du sommet des apophyses épineuses, et se réfléchir ensuite de dedans en dehors.

A ces caractères communs viennent se joindre quelques caractères différentiels qui dépendent surtout de la disposition respective des muscles dans les interstices desquels elles cheminent. Envisagées sous ce point de vue, elles peuvent être distinguées :

A. En *sous-occipitales*, au nombre de deux, celle du premier nerf cervical et celle du second, qui offrent chacune une disposition spéciale.

B. En *cervicales*, qui comprennent celles des six derniers nerfs cervicaux et celles du premier nerf dorsal.

C. En *thoraciques*, qui comprennent les branches postérieures des sept nerfs dorsaux suivants.

D. Et enfin en *abdomino-pelviennes*, parmi lesquelles viennent se ranger celles des quatre derniers nerfs dorsaux, celles des cinq nerfs lombaires, et enfin celles des six nerfs sacrés.

A. — Branches sous-occipitales.

Les deux branches sous-occipitales diffèrent beaucoup l'une de l'autre, et méritent par conséquent une description particulière.

a. **Branche postérieure du premier nerf cervical.** — Un peu plus considérable que l'antérieure, cette branche sort du canal vertébral entre l'occipital et l'atlas, en dedans et au-dessous de l'artère vertébrale, se porte directement en arrière, traverse le tissu cellulo-adipeux qui remplit l'espace triangulaire compris entre le muscle grand droit et les deux obliques postérieurs de la tête, puis se divise :

1° En *rameaux internes*, destinés aux grand et petit droit postérieurs ;

le rameau qui se rend au petit droit passe perpendiculairement entre grand droit et le grand complexus.

2° En *rameau externe* ou *supérieur*, extrêmement grêle et quelquef double, destiné au petit oblique.

3° En *rameaux inférieurs*, plus considérables que les précédents, do l'un vient se terminer dans le grand oblique après avoir décrit un tra demi-circulaire, tandis que l'autre s'unit au-dessous de ce muscle à un meau ascendant du deuxième nerf cervical pour former une arcade à co cavité inférieure, comparée par Haller à celle qui embrasse en avant l masses latérales de l'atlas.

b. **Branche postérieure du deuxième nerf cervical, branche sou occipitale, grand nerf occipital.** — Elle se distingue entre toutes l branches postérieures des nerfs spinaux : par son volume ordinaireme double et quelquefois triple de celui de la branche antérieure du mê nerf, par sa forme aplatie, par son trajet ascendant, et la multiplicité ses rameaux cutanés.

Cette branche sort du rachis entre l'arc postérieur de l'atlas et la la correspondante de l'axis, sur le même plan vertical que la branche post rieure de la première paire, c'est-à-dire sur un point notablement plus ra proché de la ligne médiane que l'orifice de sortie de toutes les branch suivantes. — Située d'abord au-dessous de l'oblique inférieur, elle se pla bientôt entre ce muscle et le grand complexus, se porte obliquement e haut et en dedans; traverse ce dernier muscle, puis le trapèze qui la r couvre, et se réfléchit alors pour se porter directement en haut en faisa avec sa direction primitive uu angle obtus. Devenue sous-cutanée, cet branche se partage en un grand nombre de ramifications qu'on pe suivre jusqu'au sommet de la tête. — Dans son trajet elle fournit

1° Deux *filets anastomotiques*, l'un ascendant et l'autre descendant, le quels s'unissent en arcades aux filets correspondants des première et tro sième paires cervicales. De ces arcades, dont l'existence n'est pas constant on voit partir un certain nombre de filets, ordinairement assez grêles, q s'anastomosent sur le bord externe du grand complexus, et qui vont perdre soit dans ce dernier muscle, soit dans l'oblique inférieur, soit da le transversaire épineux.

2° Des *rameaux musculaires* multiples. Le plus important de ces meaux naît au-dessous du grand oblique et se porte aussitôt en arrière fournissant des filets au grand et au petit complexus; il s'épuise princi lement dans le splénius. D'autres se détachent entre l'oblique inférieur le grand complexus ; ils sont destinés à ce dernier. D'autres enfin prenn naissance entre le grand complexus et le trapèze; ils se distribuent à l'an supérieur de celui-ci.

3° Des *rameaux cutanés* qu'on peut diviser : en *internes*, ce sont

plus grêles; en *externes*, dont quelques-uns s'anastomosent avec les filets de la branche mastoïdienne du plexus cervical; et en *moyens*, qui vont se ramifier, ainsi que les précédents, dans l'épaisseur du cuir chevelu.

B. — Branches cervicales.

Les branches postérieures des six derniers nerfs cervicaux et celle du premier nerf dorsal ont pour caractères communs :

1° De diminuer de volume de haut en bas, de telle sorte que la première est la plus considérable, et la dernière la plus grêle.

Fig. 582. — *Branche postérieure de la deuxième paire cervicale* (d'après Arnold).

1. Tronc du nerf facial. — 2. Sa branche supérieure ou temporo-faciale. — 3. Sa branche inférieure ou cervico-faciale. — 4. Son rameau auriculaire ou postérieur. — 5. Nerf auriculo-temporal. — 6. Branche auriculaire du plexus cervical. — 7. Sa branche mastoïdienne. — 8. Sa branche sus-acromiale. — 9. Sa branche sus-claviculaire. — 10. Petite mastoïdienne. — 11. Grand nerf occipital. — 12. Rameau frontal de la branche ophthalmique de Willis. — 13. Rameaux sous-orbitaires du maxillaire supérieur. — 14. Rameaux mentonniers du nerf dentaire inférieur. — A. Peaucier cervical. — B. Sterno-mastoïdien. — C. Trapèze.

2° De se réfléchir dès leur origine sur le bord externe du transversair épineux; de descendre entre ce muscle et le grand complexus en se portan d'autant plus obliquement en dedans qu'elles sont plus inférieures; de tra verser ensuite le splénius et le trapèze; et enfin de se réfléchir une second fois pour cheminer sous la peau de dedans en dehors.

3° De fournir dans leur trajet des rameaux musculaires destinés au trans versaire épineux, au transversaire du cou et au grand complexus.

4° De se diviser à leur extrémité terminale en plusieurs filets qui se rami fient dans les téguments.

Indépendamment de ces deux ordres de rameaux, la branche postérieur du troisième nerf cervical donne : 1° un rameau ascendant, par lequel ell s'unit au grand nerf occipital; 2° un rameau cutané beaucoup plus impor tant, qui traverse le trapèze et qui se dirige verticalement en haut pour s distribuer aux téguments de l'occiput et de la région mastoïdienne, su laquelle il s'anastomose avec la branche postérieure de la deuxième pair cervicale.

C. — Branches thoraciques.

Les branches postérieures des 2e, 3e, 4e, 5e, 6e, 7e et 8e nerfs dorsaux destinées à la paroi postérieure du thorax, se distinguent de toutes les autre branches du même groupe par les caractères suivants :

1° Elles offrent toutes à peu près le même volume.

2° Elles se divisent dès leur origine en deux rameaux : un *rameau externe* ou *musculaire*, et un *rameau interne* ou *musculo-cutané*.

Le *rameau externe* occupe l'interstice des muscles sacro-lombaire et long dorsal, dans lesquels il se distribue exclusivement.

Le *rameau interne* se réfléchit sur le bord externe du transversaire épineux auquel il donne un ramuscule, se dirige en dedans et en arrière, traverse le grand dorsal au niveau de ses insertions spinales; change alors de direction pour se porter transversalement en dehors, entre les muscles spinaux et le trapèze, traverse bientôt celui-ci en continuant le même trajet, et se ramifie dans les téguments de la partie postérieure du thorax e de l'épaule.

D. — Branches abdomino-pelviennes.

Les branches postérieures des quatre derniers nerfs dorsaux, des cin nerfs lombaires et des six nerfs sacrés, destinées à la paroi postérieure d l'abdomen et du bassin, ne se bifurquent pas comme les précédentes Elles pénètrent dans l'interstice du sacro-lombaire et du long dorsal, e dans l'épaisseur de la masse commune des spinaux, sur la direction d'un ligne qui continuerait cet interstice; fournissent des rameaux à ces muscles puis traversent les aponévroses superposées du petit dentelé inférieur, d

grand dorsal, du transverse de l'abdomen et du petit oblique. Arrivées sous la peau, elles se partagent :

1° En *filets internes*, très-petits, qui se distribuent aux téguments voisins des apophyses épineuses.

2° En *filets externes*, très-petits aussi, qui se répandent dans les téguments des parties latérales de l'abdomen.

3° En *rameaux descendants* beaucoup plus considérables. Parmi ceux-ci les dorsaux s'épuisent dans les téguments de la région lombaire. Les lombaires croisent perpendiculairement la crête iliaque pour aller se perdre dans les téguments de la région fessière.

Ces branches n'offrent pas le même volume. — Celles des quatre derniers nerfs dorsaux et des deux ou trois premiers nerfs lombaires sont égales. — Mais celles des deux derniers nerfs lombaires deviennent beaucoup plus grêles et souvent même s'épuisent exclusivement dans la masse commune des muscles sacro-lombaire et long dorsal. — Celles des nerfs sacrés augmentent du premier au quatrième et parfois même au cinquième; la dernière est toujours d'une extrême ténuité. La plupart de ces branches s'anastomosent en arcades après avoir traversé les orifices qui leur livrent passage, cheminent ensuite dans l'épaisseur des faisceaux musculaires correspondants en leur abandonnant de nombreux filets, puis perforent l'aponévrose lombo-sacrée et se partagent en plusieurs ramuscules qui se distribuent aux téguments de la partie postérieure du sacrum et du coccyx.

III. — Branches antérieures des nerfs rachidiens.

Ces branches sont la continuation du tronc des nerfs spinaux. Par leur volume elles l'emportent beaucoup, pour la plupart, sur les branches postérieures qui représentent en réalité de simples rameaux, dont l'importance est en rapport avec la région très-limitée et très-simple dans laquelle leurs divisions se répandent.

Les branches antérieures, destinées aux parties molles situées au devant de la colonne cervicale, aux parois du thorax et de l'abdomen, aux membres supérieurs et inférieurs, présentent au contraire une distribution très-étendue. Elles répondent en outre par leur extrémité terminale à des organes de nature beaucoup plus variée. De là leur prédominance de volume et leur disposition plus compliquée.

Les dimensions et la disposition de ces branches varient du reste beaucoup suivant la région à laquelle elles appartiennent. Ainsi les parties molles de la moitié supérieure du cou étant innervées, surtout par les nerfs crâniens, les branches correspondantes des nerfs rachidiens sont très-grêles. — Les branches antérieures des quatre derniers nerfs cervicaux qui répondent à l'origine des membres thoraciques, et qui vont s'épui-

pent à l'entrée du trou condyloïdien antérieur, et constituent un petit fai[illegible]ai ceau qui traverse isolément la dure-mère. Les inférieures, ou ascendante[illegible]le convergent également pour former un faisceau distinct qui s'engage aus[illegible]s dans le trou condyloïdien par un orifice particulier. Les moyennes, hori[illegible]ri zontalement dirigées, de dedans en dehors, cheminent entre les précéden[illegible]n- tes dont on les voit le plus souvent se rapprocher pour se réunir à elles, [illegible] et quelquefois s'isoler pour donner naissance à un troisième faisceau ind[illegible]é- pendant des deux autres. De cette disposition résulte un petit triang[illegible]le adhérent par sa base au bulbe rachidien, et par son sommet bifurqué à [illegible] la dure-mère. Après avoir traversé cette membrane, les deux ou trois fais[illegible]— ceaux de l'hypoglosse se rapprochent à leur tour, et se confondent en u[illegible] tronc unique avant de franchir le trou ou plutôt le canal par lequel i[illegible] sortent de la cavité du crâne. (Fig. 561.)

En 1833, le professeur Mayer (de Bonn) a signalé une seconde racin[illegible] ou racine postérieure, racine sensitive de l'hypoglosse, qui vient se réuni[illegible] à la précédente ou racine antérieure, racine motrice. Cette seconde racin[illegible] qu'il a découverte chez le veau et qu'il a trouvée ensuite chez le bœuf, l[illegible] porc et le chien, n'existe que très-exceptionnellement chez l'homme, où ell[illegible] a été observée deux fois seulement par cet anatomiste, et une fois pa[illegible] M. Vulpian. Ce dernier auteur en a donné une très-bonne description. Ell[illegible]le tire son origine du sillon sur lequel sont implantées les racines bulbaire[illegible]es du spinal, par deux radicules ; une troisième provient du corps restiforme[illegible]e. De leur réunion résulte un très-petit filet qui se porte en avant, et qui, aprè[illegible]ès un court trajet, s'adjoint aux racines motrices de l'hypoglosse.—Cette ra[illegible]a- cine postérieure ou sensitive est surtout remarquable par la présence d'u[illegible]n très-petit ganglion dont les cellules sont presque toutes unipolaires. Le[illegible]es tubes afférents ne font que le traverser; à ceux-ci s'ajoutent les fibre[illegible]es nées des cellules nerveuses : d'où il suit que la racine postérieure est plu[illegible]us grosse à sa sortie du ganglion qu'à son entrée.

b. *Origine réelle.*—Les filets radiculaires de l'hypoglosse ont pour ori[illegible]ri gine réelle la colonne grise qui se trouve située au devant du canal centra[illegible]ra du bulbe et qui se prolonge sur le plancher du quatrième ventricule, e[illegible]el limitant à droite et à gauche le sillon de sa partie médiane. Cette colonn[illegible]e descend un peu plus bas que l'olive correspondante, et s'élève un peu[illegible] moins haut que celle-ci. Elle fait partie de la corne antérieure, dont ell[illegible]lle représente le pédicule ou l'extrémité profonde. Sur les coupes transver[illegible]r- sales, cette colonne revêt la forme d'un simple noyau arrondi, contigu[illegible]à celui du côté opposé, ou du moins très-rapproché de celui-ci, se continuant[illegible]nt en avant avec le raphé du bulbe, par l'intermédiaire duquel il reçoit se[illegible]s fibres afférentes ou cérébrales. (Fig. 567.)

Partis de ce noyau, les filets radiculaires de l'hypoglosse traversent in[illegible]- férieurement les faisceaux des cordons postérieurs qui le contournent pour [illegible]r

sacrés, de l'union desquelles résulte le plexus de même nom, plexus qu'on peut considérer comme l'analogue du plexus brachial, étant destiné au membre inférieur, de même que celui-ci est destiné au membre supérieur.

§ 1. — Branches antérieures des quatre premiers nerfs cervicaux.

Ces branches offrent des caractères qui leur sont communs, et des caractères par lesquels elles diffèrent les unes des autres.

Caractères communs. — Ils sont relatifs à leur volume, leur situation, leurs rapports, leurs connexions.

1° Leur volume s'accroît progressivement des branches supérieures aux branches inférieures.

2° En sortant des trous de conjugaison, elles sont reçues dans la gouttière que leur présente la face supérieure des apophyses transverses et cheminent entre les muscles intertransversaires.

3° Dans cette première partie de leur trajet, elles passent en arrière de l'artère vertébrale, à l'exception de la plus élevée, qui passe au-dessus de la courbure horizontale de cette artère.

4° Au delà des apophyses transverses, elles répondent aux insertions des muscles splénius, angulaire et scalènes, sur lesquels toutes sont appliquées et fixées par une lame fibreuse assez dense qui leur adhère.

5° En arrivant sur ces muscles, elles s'envoient réciproquement des rameaux anastomotiques qui les relient entre elles et qui contribuent avec les branches ainsi réunies à former le plexus cervical.

Caractères différentiels. — Ils sont propres à chacune des quatre premières branches cervicales antérieures.

a. **Première branche cervicale antérieure.** — Cette branche, très-déliée, est située à son point de départ au-dessus de la portion horizontale de l'artère vertébrale, elle se porte d'abord en dehors et en avant, passe au-dessus de l'apophyse transverse de l'atlas, entre les muscles droit latéral et petit droit antérieur, puis descend au devant de cette apophyse et s'anastomose avec un rameau ascendant de la seconde branche cervicale antérieure.

De la partie la plus élevée de cette branche naissent deux rameaux musculaires, l'un pour le droit latéral, l'autre pour le petit droit antérieur.

De la partie moyenne de l'arcade qu'elle décrit en s'anastomosant avec la branche sous-jacente on voit partir : 1° plusieurs rameaux de couleur grisâtre, destinés au ganglion cervical supérieur; 2° un ou deux ramuscules qui se jettent dans l'hypoglosse; 3° un filet qui se rend au pneumogastrique; 4° un autre filet long et grêle obliquement descendant, qui contribue à former la branche descendante interne du plexus cervical.

lui est d'abord contiguë ; elle s'en sépare au niveau de l'hyo-glosse pour s'en rapprocher de nouveau au devant de ce muscle. (Fig. 579.)

La *portion ascendante* chemine entre le mylo-hyoïdien et l'hyo-glosse, au-dessous du canal de Wharton, et pénètre ensuite dans le génioglosse, où elle se divise en un grand nombre de ramifications terminales.

d. *Anastomoses.* — Le nerf grand hypoglosse communique par sa seconde portion, ou portion verticale, avec le ganglion supérieur du grand sympathique, le pneumogastrique, et l'arcade des deux premiers nerfs cervicaux ; il s'unit par sa portion ascendante au lingual.

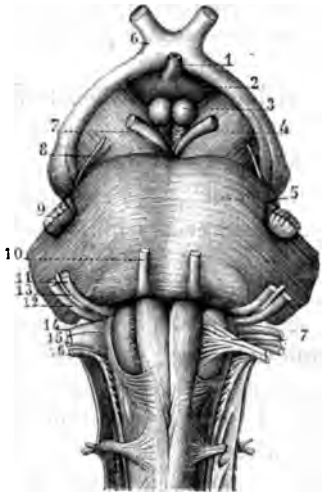

Fig. 576. — *Origine du nerf hypoglosse* (*).

Fig. 577. — *Anastomoses de l'hypoglosse* (d'après Hirschfeld).

Fig. 576. — 1. Tige pituitaire. — 2. Corps cendré. — 3. Tubercules maxillaires. — 4. Pédoncule cérébral. — 5. Protubérance annulaire. — 6. Nerfs optiques. — 7. Nerf moteur oculaire commun. — 8. Nerf pathétique. — 9. Nerf trijumeau. — 10. Nerf moteur oculaire externe. — 11. Nerf facial. — 12. Nerf auditif. — 13. Nerf de Wrisberg. — 14. Nerf glosso-pharyngien. — 15. Nerf pneumogastrique. — 16. Nerf spinal. — 17. Nerf grand hypoglosse.

Fig. 577. — 1. Facial. — 2. Glosso-pharyngien. — 2'. Anastomose de ce nerf avec le filet lingual du facial. — 3, 3. Le pneumogastrique et ses deux ganglions — 4, 4, 4. Spinal. — 5. Grand hypoglosse. — 6. Ganglion cervical supérieur du grand sympathique. — 7. Anse anastomotique des deux premières cervicales. — 8. Rameau carotidien du ganglion cervical supérieur. — 9. Rameau de Jacobson partant du ganglion d'Andersch. — 10, 10. Filets qui unissent ce rameau au grand sympathique. — 11. Filet qu'il fournit à la trompe d'Eustache. — 12. Filet de la fenêtre ovale. — 13. Filet de la fenêtre ronde. — 14. Nerf pétreux profond externe. — 15. Nerf pétreux profond interne. — 16. Ganglion otique dans lequel vient se terminer le petit pétreux superficiel. — 17. Rameau auriculaire du pneumogastrique. — 18. Anastomose de ce nerf avec le spinal. — 19. Anastomose de la première paire cervicale avec le grand hypoglosse.

un ramuscule extrêmement grêle et transversal au cordon du grand sympathique. Presque aussitôt elle en fournit un autre plus important au nerf phrénique, et plus bas un troisième qui s'unit à la branche antérieure de la cinquième paire cervicale. Après avoir donné ces divers filets, elle reçoit celui que lui envoie la troisième branche cervicale antérieure, puis se divise en deux ou plusieurs branches secondaires qui forment les branches descendantes superficielles du plexus cervical.

Plexus cervical.

Ce plexus, constitué par les branches antérieures des quatre premiers nerfs cervicaux anastomosées entre elles, est situé sur les côtés de la colonne cervicale, au devant des muscles qui s'attachent au tubercule postérieur des apophyses transverses. Une lame fibreuse, dense et adhérente, le recouvre sur toute son étendue. Il répond supérieurement à la face profonde du sterno-mastoïdien et plus bas à son bord postérieur.

Les branches de ce plexus peuvent être divisées en *superficielles* ou *cutanées*, et *profondes* ou *musculaires*.

1° Branches superficielles du plexus cervical.

Préparation. — 1° Placer le sujet sur deux billots dont l'un répondra à l'extrémité supérieure du tronc, l'autre à son extrémité inférieure, et renverser la tête en arrière, de manière à tendre toutes les parties antérieures du cou.

2° Pratiquer deux incisions transversales s'étendant jusqu'au peaucier : l'une, supérieure, qui se prolongera de l'apophyse mastoïde à la base du menton ; l'autre, inférieure, parallèle à la clavicule.

3° Réunir ces deux incisions par une troisième qui descendra verticalement de la partie moyenne de la première à la partie moyenne de la seconde, et qui intéressera le peaucier cervical.

4° Détacher successivement les couches cutanées et musculaires en partant des lèvres de cette incision verticale, et isoler les branches et les rameaux qui traversent le muscle peaucier pour se rendre à la peau.

Les branches superficielles ou cutanées du plexus cervical convergent vers la partie moyenne du bord postérieur du sterno-mastoïdien. De cette partie moyenne, comme d'un centre commun, elles divergent dans tous les sens. Ces branches sont au nombre de cinq :

Une antérieure, la *branche cervicale superficielle*.

Deux ascendantes, la *branche auriculaire* et la *branche mastoïdienne*.

Deux descendantes, plus volumineuses et plus longues, l'une *sus-claviculaire*, l'autre *sus-acromiale*.

Considérées dans leur ensemble, ces branches ont été décrites par quelques auteurs sous le nom de *plexus cervical superficiel*, par opposition aux branches musculaires qui forment alors le *plexus cervical profond*.

a. **Branche cervicale superficielle ou transverse.** — Destinée téguments de la moitié antérieure du cou et de la partie inférieure de face, cette branche tire son origine du troisième nerf cervical, contou le bord postérieur du sterno-cléido-mastoïdien en formant une an concavité antérieure, se dirige en avant et un peu en haut, entre ce mu

FIG. 583. — *Branches superficielles du plexus cervical* (d'après Hirschfeld).

1. Branche cervicale superficielle ou transverse. — 2, 2. Rameaux descendants cette branche. — 3. Ses rameaux ascendants. — 4. Filets anastomotiques qui l'unis au facial. — 5. Branche auriculaire. — 6. Filet parotidien de cette branche. — 7. rameau auriculaire externe. — 8. Partie supérieure du même rameau traversant le t fibreux qui entoure la queue de l'hélix pour aller se distribuer à la face externe pavillon de l'oreille. — 9. Son rameau auriculaire interne. — 10. Filet par lequel rameau s'anastomose avec la branche auriculaire postérieure du facial. — 11. Bran mastoïdienne. — 12. Division interne ou postérieure de cette branche allant s'ana

place au devant de la carotide primitive, en arrière et en dehors des muscles sous-hyoïdiens. Parvenue au niveau du tendon du scapulo-hyoïdien, elle s'anastomose avec la branche descendante interne du plexus cervical, et contribue ainsi à former une anse plexiforme, située ordinairement entre le sterno-mastoïdien et la veine jugulaire interne, et dans quelques cas entre celle-ci et la carotide primitive.

Cette anse présente dans son mode de constitution une disposition exceptionnelle qu'il importe de bien saisir. Au moment de concourir à sa formation, la branche descendante interne du plexus cervical se divise en deux rameaux que leur direction très-différente permet de distinguer en inférieur et supérieur. — Le rameau inférieur se rapproche de la branche descendante du grand hypoglosse, et forme avec elle un petit plexus d'où naissent les divers filets destinés aux muscles sous-hyoïdiens. — Le rameau supérieur, qui se réfléchit de bas en haut, s'accole à la branche de l'hypoglosse, remonte avec elle jusqu'à son origine, et s'en sépare alors pour s'appliquer au tronc de la douzième paire qu'il accompagne jusqu'à son extrémité terminale. La direction deux fois réfléchie de ce rameau nous explique la forme régulièrement demi-circulaire que présente la concavité de l'anse formée par l'anastomose des deux branches descendantes, et la marche inverse des deux rameaux qui composent à son origine la branche descendante de l'hypoglosse, l'un de ces rameaux partant réellement de son tronc, l'autre au contraire venant se réunir à celui-ci. — Il suit de cette disposition que le nerf de la douzième paire s'anastomose en réalité avec les quatre premières paires cervicales : avec la première et la seconde, par le rameau provenant de l'arcade qu'elles forment au devant de l'apophyse transverse de l'atlas; avec la troisième et la quatrième, par le rameau supérieur de leur branche descendante interne.

Les filets qui partent de l'anse du grand hypoglosse peuvent être divisés en supérieur, moyens et inférieur. — Le *filet supérieur*, en général grêle, se dirige presque transversalement en dedans et vient se terminer en partie dans la moitié supérieure du scapulo-hyoïdien, en partie dans le sterno-hyoïdien. — Les *filets moyens*, ordinairement au nombre de trois, sont destinés, le premier à la moitié inférieure du scapulo-hyoïdien, le second à la partie moyenne du sterno-hyoïdien, le troisième à la partie correspondante du sterno-thyroïdien. Ces deux derniers pénètrent dans leurs muscles respectifs, tantôt par leur bord externe et tantôt par leur face profonde. — Le *filet inférieur*, plus considérable que les précédents, se dirige presque verticalement en bas, en suivant le bord externe du sterno-thyroïdien, pénètre dans la poitrine avec ce muscle et se termine dans son extrémité inférieure. Suivant Valentin, ce filet se prolongerait même beaucoup plus loin, il irait se réunir au nerf diaphragmatique; en sorte qu'il propose de désigner la branche descendante de l'hypoglosse sous le nom de *nerf diaphragmatique accessoire*. J'ai vainement cherché

miers nerfs cervicaux; car on peut pincer, diviser et même arracher ses racines, ainsi que l'a démontré Longet, sans que l'animal s'agite et manifeste une souffrance appréciable.

La section de ce nerf est constamment suivie de la paralysie des mêmes muscles. Une tumeur développée sur son trajet, et le comprimant au point d'amener sa désorganisation, produit un résultat identique. Dans l'un et l'autre cas, la sensibilité tactile et la sensibilité gustative de la langue demeurent intactes; mais la déglutition est impossible ou très-difficile, la base de la langue jouant dans cet acte un rôle fort important.

Lorsqu'on soumet l'hypoglosse à l'action des irritants mécaniques et galvaniques, on voit aussitôt se produire dans les muscles sous-hyoïdiens et dans tout le corps charnu de la langue de violentes contractions.

En résumé donc, le grand hypoglosse, nerf exclusivement moteur à son origine, emprunte dans son trajet une sensibilité momentanée à ses anastomoses, et communique le mouvement aux muscles sous-hyoïdiens, au génio-hyoïdien, et à tous les muscles de la langue.

Nous avons vu que le nerf de la septième paire envoie aussi un rameau à la langue. Les mouvements de cet organe, par conséquent, sont sous l'influence de deux nerfs moteurs, de même que sa sensibilité générale et spéciale est sous l'influence de deux nerfs sensitifs. Le facial est ici l'accessoire de l'hypoglosse, de même que le glosso-pharyngien est l'accessoire du lingual; il existe seulement cette différence entre les deux nerfs accessoires que l'importance relative du second est bien supérieure à celle du premier.

ARTICLE II

NERFS RACHIDIENS.

Les *nerfs rachidiens*, *nerfs spinaux*, *nerfs vertébraux*, sont ceux qui tirent leur origine de la moelle épinière. Logés d'abord dans le canal vertébral, ils se portent au dehors à travers les trous de conjugaison.

Autant de vertèbres, autant de paires rachidiennes. Le premier nerf rachidien passant entre l'atlas et l'occipital, tandis que le dernier correspond à la première pièce du coccyx, il en résulte que l'on compte trente et une paires spinales ainsi réparties : *Huit paires cervicales*, *douze paires dorsales*, *cinq paires lombaires* et *six paires sacrées*.

Tous les nerfs rachidiens naissent par une double série de racines que leur insertion permet de distinguer en postérieures et antérieures.

Les *racines postérieures*, échelonnées sur une ligne verticale, se portent de dedans en dehors en convergeant, et constituent par leur réunion un faisceau unique. Ce faisceau traverse la dure-mère spinale, puis se jette

férence pour s'anastomoser avec les divisions correspondantes de la branche auriculaire.

Son *rameau interne* se divise en nombreux filets qui s'épuisent exclusivement dans le cuir chevelu. Plusieurs de ces filets s'anastomosent avec les filets externes du grand nerf occipital.

Entre la branche mastoïdienne et la branche auriculaire on observe quelquefois une branche assez grêle, dont les rameaux se perdent dans les téguments de l'occiput. Cette branche, qui n'est en général qu'une division précoce de la précédente, a reçu le nom de *petite mastoïdienne.*

d. **Branche sus-claviculaire** — Elle naît de la quatrième paire cervicale, croise à angle très-aigu le bord postérieur du sterno-mastoïdien au niveau, ou un peu au-dessous de sa partie moyenne, descend perpendiculairement sur la clavicule et se prolonge sur la partie antérieure du thorax, en se divisant en un grand nombre de rameaux cutanés distingués en sus-sternaux et sus-claviculaires.

Les *rameaux sus-sternaux* contournent l'extrémité inférieure de la veine jugulaire externe, passent obliquement sur la portion claviculaire du sterno-mastoïdien et sur l'extrémité interne de la clavicule, pour se distribuer, soit aux téguments du creux sus-sternal, soit à ceux qui recouvrent la moitié supérieure du sternum.

Les *rameaux sus-claviculaires* descendent perpendiculairement sur la partie moyenne de la clavicule, traversent le peaucier et se prolongent au-devant du grand pectoral jusqu'au niveau de la quatrième côte. Dans ce trajet, ils fournissent de nombreuses ramifications à la peau du creux sus-claviculaire, à celle qui recouvre la clavicule et aux téguments du tiers supérieur de la paroi antérieure du thorax.

e. **Branche sus-acromiale.** — Cette branche tire aussi son origine de la quatrième paire cervicale, et présente, comme la précédente, de fréquentes variétés. Elle est ordinairement unique ; assez souvent on la trouve double ; d'autrefois elle naît par un tronc commun avec la branche sus-claviculaire. Mais toutes ces variétés, qui offrent peu d'importance, dépendent de la division tantôt tardive et tantôt précoce des deux branches descendantes : tardive, on observe un seul tronc ; précoce, on en observe trois ou quatre et parfois même un plus grand nombre.

Quelle que soit la hauteur à laquelle la branche sus-acromiale se divise, ses rameaux se partagent en deux groupes principaux : un groupe antérieur, dont les divisions passent sur le tiers externe de la clavicule pour se perdre dans les téguments qui recouvrent la partie antérieure du deltoïde, en se prolongeant jusqu'au voisinage du tendon du grand pectoral ; et un groupe externe, qui, après avoir croisé la portion claviculaire du trapèze, se dirige dehors pour se distribuer à la peau des parties supérieure et externe du signon de l'épaule.

profonds, abandonnent dans leur trajet quelques fines divisions à la parotide. L'un d'eux s'anastomose ordinairement, soit avec le tronc du facial, soit surtout avec sa branche terminale inférieure.

Le *rameau auriculaire externe*, situé dans le tissu cellulaire qui unit la peau à la glande parotide, monte verticalement vers l'oreille, fournit à la partie inférieure du pavillon plusieurs ramifications, traverse le tissu fibreux qui unit le cartilage de la conque à l'extrémité caudale du cartillage de l'hélix et se partage en deux filets : le *filet de la conque*, qui se distribue à la peau de cette partie du pavillon : le *filet de l'hélix* et de l'*anthélix*, qui chemine dans la rainure intermédiaire à ces deux saillies en abandonnant des ramifications cutanées à l'une et à l'autre ; il s'élève jusqu'à leur extrémité supérieure. (Fig. 558.)

Le *rameau auriculaire interne*, situé dans l'épaisseur de la glande parotide, croise obliquement l'apophyse mastoïde, sur laquelle il s'anastomose avec le rameau auriculaire du facial par un filet variable dans ses dimensions, mais dont l'existence m'a paru constante ; chemine ensuite dans le tissu cellulaire dense qui recouvre la région mastoïdienne et se divise au niveau du muscle auriculaire postérieur en deux filets : un filet auriculaire et un filet occipital. — Le filet auriculaire s'applique à la partie supérieure de la face interne du pavillon, et se partage en nombreuses ramifications dont quelques-unes se réfléchissent sur la circonférence de l'oreille pour passer de sa face interne sur sa face externe. — Le filet occipital se dirige en haut et en dehors, s'anastomose avec une division de la branche mastoïdienne, et se termine dans le cuir chevelu au voisinage du muscle occipital.

c. **Branche mastoïdienne.** — La *branche mastoïdienne* est une dépendance du second nerf cervical. Elle contourne le bord postérieur du sterno-mastoïdien en décrivant une arcade à concavité supérieure, et se dirige en haut et un peu en arrière parallèlement à ce bord. Arrivée sur la face postérieure de l'occipital, elle se partage en deux rameaux : un rameau externe et un rameau interne dont les divisions peuvent être suivies jusqu'au sommet de la tête. (Fig. 583, 11.)

Dans ce trajet, la branche mastoïdienne, sous-cutanée dans toute son étendue, repose successivement sur le splénius, sur le sterno-mastoïdien, dont elle croise l'extrémité supérieure à angle aigu, puis sur le muscle occipital et sur l'aponévrose épicrânienne ; chemin faisant elle abandonne d'abord deux ou trois ramuscules très-déliés aux téguments du cou.

Son *rameau externe* se distribue aux téguments de la région mastoïdienne et à ceux qui recouvrent la partie postérieure de la tempe. Une division importante émanée de ce rameau se rend à la partie supérieure de la face interne du pavillon de l'oreille, où elle contourne sa circon-

grande partie de leur longueur en trois principaux groupes, l'un interne, le deuxième antérieur, le troisième externe. Parmi les prolongements de ces cellules il en est qui se dirigent en avant, et qui s'étendent de la substance grise dans les cordons latéraux, sous l'aspect de faisceaux parallèles, de volume très-inégal. Ces faisceaux ou filets radiculaires sont constitués, au moment où ils émergent des cornes antérieures, par de simples cylindres d'axe. En entrant dans la substance blanche, ils s'entourent de myéline. Celle-ci leur forme une couche d'abord très-mince, mais qui augmente rapidement d'épaisseur. Arrivés sur la face antérieure de la moelle, ils se disposent en série longitudinale et se rangent en même temps les uns à côté des autres, de manière à recouvrir une petite surface verticale de deux à trois millimètres de largeur.

Les racines postérieures, suivant Stilling, auraient pour origine la substance gélatineuse des cornes postérieures; selon la plupart des auteurs, elles naîtraient, en partie de cette substance gélatineuse, et en partie de la substance grise; elles partiraient en un mot de toute leur longueur. Mais l'observation atteste bien manifestement que ces racines, en pénétrant dans

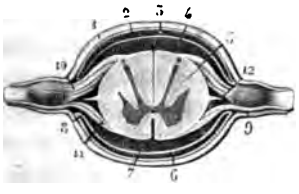

Fig. 580. — *Origine apparente des nerfs spinaux.*

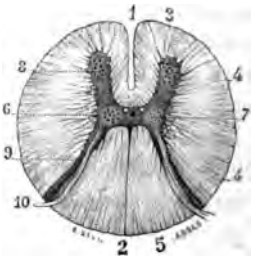

Fig. 581. — *Origine réelle des racines postérieures.*

Fig. 580. — *Coupe de la moelle et de ses enveloppes au niveau du renflement cervical.* — 1. Dure-mère rachidienne. — 2. Feuillet pariétal de l'arachnoïde spinale. — 3. Feuillet viscéral de la même enveloppe. — 4. Cordon postérieur de la moelle. — 5. Cordon antéro-latéral. — 6. Cavité intra-arachnoïdienne. — 7. Espace sous-arachnoïdien. — 8. Continuité des deux feuillets de l'arachnoïde au niveau des orifices de la dure-mère. — 9. Gaîne fournie aux nerfs spinaux par cette enveloppe. — 10. Racines postérieures traversant le ganglion situé sur leur trajet. — 11. Racines antérieures, moins nombreuses et moins volumineuses que les précédentes, passant au-devant du même ganglion, et se réunissant aux postérieures, à leur sortie de celui-ci sans avoir contribué à sa formation. — 12. Coupe du ligament dentelé.

Fig. 581. — *Coupe de la portion dorsale de la moelle épinière;* gross. de 4 diamètres. — 1. Sillon antérieur. — 2. Sillon postérieur. — 3. Cordon antérieur, situé en dedans de la corne correspondante, s'entre-croisant sur la ligne mediane avec celui du côté opposé. — 4, 4. Cordon latéral s'avançant jusqu'au précédent dont aucune ligne de démarcation ne le sépare. — 5. Cordon postérieur. — 6, 7. Coupe des colonnes de Clarke, situées aux deux extrémités de la commissure grise, à l'union des cornes antérieures avec les postérieures, renfermant l'une et l'autre de grosses cellules multipolaires. — 8. Corne antérieure. — 9. Corne postérieure. — 10. Racines postérieures de nerfs dorsaux.

la moelle épinière, cheminent entre les cornes postérieures et les cordons correspondants pour s'avancer jusqu'au niveau de leur continuité avec la commissure grise. Elles pénètrent alors dans la substance grise; au niveau de leur immersion, chaque tube se réduit à son filament axile, qui vient se continuer avec l'une des petites cellules contribuant à les former; quelques-uns de ces cylindraxes semblent s'avancer jusqu'à la colonne de Clarke.

Nous avons vu précédemment que, selon Deiters, parmi les prolongements des cellules, tous se ramifient, à l'exception d'un seul qu'il appelle prolongement cylindre d'axe, prolongement fibre nerveuse; selon cet auteur, le prolongement fibre nerveuse se continuerait seul avec les racines antérieures et postérieures; seul il s'entourerait de myéline pour aller les constituer. Mais nous avons vu aussi que cette opinion est une simple vue spéculative; l'examen microscopique est loin de la confirmer.

C. — *Trajet, rapports des racines antérieures et postérieures.*

Les racines du premier nerf cervical sont légèrement ascendantes. Celles du second et du troisième sont transversales; les suivantes obliques en bas et en dehors, de telle sorte qu'elles ont à descendre de la hauteur d'une vertèbre pour arriver à leur orifice de sortie. — Celles des nerfs dorsaux deviennent verticales et parcourent, avant d'arriver au trou de conjugaison dans lequel elles s'engagent, un intervalle qui équivaut aux corps de deux vertèbres. — Celles des nerfs lombaires et sacrés, verticales aussi, ont à franchir, pour atteindre leur orifice de sortie, un espace d'autant plus long qu'elles sont plus inférieures : ce sont ces racines lombaires et sacrées qui, en se juxtaposant au-dessous de l'extrémité inférieure de la moelle, constituent la *queue de cheval.* (Fig. 516, 517, 518.)

Considérées dans chaque paire, les racines des nerfs spinaux présentent une double obliquité : une obliquité en bas et en dehors, semblable pour les deux groupes; et une obliquité d'avant en arrière pour le groupe des racines antérieures, d'arrière en avant pour le groupe des racines postérieures.

Considérées dans chaque groupe, leur direction est d'autant plus obliquement descendante qu'elles sont plus élevées.

A leur point de départ les racines antérieures sont séparées des postérieures par toute l'épaisseur de la moelle, et en dehors de celle-ci par le ligament dentelé.

Chacune des radicules formant ces racines reçoit de la pie-mère spinale une enveloppe qui accompagne les postérieures jusqu'aux ganglions spinaux, et les antérieures jusqu'au point où elles se réunissent aux précédentes, point sur lequel toutes ces enveloppes partielles se confondent pour constituer le névrilème des nerfs mixtes.

vers la partie moyenne du cou avec l'extrémité terminale de la branche descendante de l'hyoglosse. L'arcade qui résulte de cette anastomose a été décrite précédemment (voy. page 411).

b. **Nerf phrénique ou diaphragmatique.** — Cette branche n'est pas seulement remarquable par l'importance des fonctions qu'elle remplit ; elle l'est aussi par le long trajet qu'elle parcourt, par l'uniformité du volume qu'elle conserve dans toute l'étendue de ce trajet, et j'ajouterai par son extrême simplicité.

Origine. — Le nerf diaphragmatique tire son origine du quatrième nerf cervical. A ce rameau principal vient se joindre un filet émané de la branche antérieure du cinquième, et assez souvent un autre rameau plus ténu que lui envoie celle du troisième. En se réunissant à angle aigu, ces deux ou trois rameaux constituent un petit tronc arrondi qui descend verticalement au-devant, puis en dedans du scalène antérieur, et qui reçoit quelquefois vers la partie inférieure de ce muscle une quatrième racine partie de la sixième paire cervicale. (Fig. 544.)

Trajet. — Ainsi constitué, ce nerf pénètre dans la poitrine en passant entre l'artère et la veine sous-clavières, en dehors du pneumogastrique et du cordon du grand sympathique, longe la veine cave supérieure à droite, croise la crosse de l'aorte à gauche, passe au-devant de la racine des poumons, s'applique au péricarde, sur lequel il est fixé par le feuillet correspondant de la plèvre, et arrive à la face supérieure du diaphragme, où il se divise en plusieurs rameaux.

Anastomoses. — Dans ce long trajet, le nerf phrénique ne fournit aucune division et s'anastomose avec deux nerfs seulement : le nerf sous-clavier et le grand sympathique.

La branche anastomotique qu'il reçoit du nerf sous-clavier se détache de celui-ci un peu au-dessous du muscle de ce nom, pénètre dans la poitrine en passant au-devant de la veine sous-clavière, et s'unit à lui en formant un angle très-aigu. Cette branche anastomotique peut être facilement suivie chez la plupart des individus, cependant elle n'est pas constante ; c'est surtout lorsqu'elle manque qu'on voit un rameau se détacher du sixième nerf cervical pour se joindre au tronc du diaphragmatique.

Deux filets unissent le nerf phrénique au grand sympathique. — L'un d'eux, plus élevé, se porte transversalement ou obliquement du premier vers le second, dans lequel il se jette au niveau ou un peu au-dessous de son ganglion moyen ; ce filet manque souvent. — L'autre, que j'ai constamment trouvé, bien qu'il présente des dimensions très-variables, naît du diaphragmatique au-devant de l'artère sous-clavière, contourne la demi-circonférence inférieure de ce vaisseau, et vient se terminer dans le ganglion cervical inférieur ou dans le premier ganglion dorsal.

Haller et Wrisberg admettaient en outre que le nerf diaphragmatique

reçoit tantôt dans la région cervicale, tantôt dans le thorax, un filet anastomotique de l'anse nerveuse de l'hypoglosse. J'ai vainement cherché ce filet. — Dans aucun cas le nerf phrénique ne s'anastomose avec le spinal, comme le pensait Blandin. — Je l'ai vu recevoir un rameau extrêmement grêle du pneumogastrique au niveau de son origine ; mais l'existence de ce filet est exceptionnelle.

Selon Valentin, ce nerf proviendrait des cinq dernières paires cervicales ; il recevrait de la branche descendante de l'hypoglosse un rameau assez considérable pour mériter à cette branche le nom de *nerf diaphragmatique accessoire;* il s'anastomoserait par de nombreuses divisions avec le pneumogastrique, avec le grand sympathique, avec le plexus cardiaque, et avec le plexus pulmonaire ! Il fournirait des filets à la veine sous-clavière, à l'artère sous-clavière, à l'artère mammaire interne, au thymus, aux ganglions lymphatiques du cou et de la poitrine, au péricarde et même au tissu cellulaire et à la graisse située au-devant de cette enveloppe !

Si cette description était exacte, les nerfs qui président aux contractions du diaphragme figureraient au nombre des plus compliqués de l'économie, et contrasteraient, sous ce rapport, d'une manière bien tranchée avec la plupart des nerfs musculaires, si remarquables au contraire par leur simplicité. Mais j'ose dire qu'elle est erronée. Surpris de voir un observateur tomber ainsi d'égarement en égarement, et désirant d'ailleurs me rendre compte des nombreuses dissidences qu'on trouve sur ce sujet parmi les anatomistes, j'ai cherché à en connaître le point de départ. Il me semble résider dans la présence de l'artère et de la veine diaphragmatiques supérieures qui, accolées au nerf phrénique dans toute l'étendue de sa portion thoracique, fournissent dans leur trajet des ramifications nombreuses et déliées dont l'apparence rappelle assez bien celle des filets nerveux ; cette apparence est surtout insidieuse sur les pièces qui ont macéré quelque temps soit dans l'eau simple, soit dans une solution acide, lorsqu'on procède à leur étude par voie de simple dissection. Mais avec une suffisante attention cependant on parvient facilement à reconnaître que cette multitude d'anastomoses et de branches viscérales dont Valentin a hérissé sa description sont de simples divisions vasculaires.

En résumé donc, ces nerfs proviennent principalement de la quatrième paire cervicale, accessoirement de la troisième et de la cinquième ; s'anastomosent d'une part avec la branche du sous-clavier, de l'autre avec le grand sympathique, et pénètrent ensuite dans la cavité de la poitrine, qu'ils traversent sans fournir et sans recevoir aucune division nerveuse.

Distribution. — Arrivés au diaphragme, les nerfs phréniques se partagent en cinq ou six filets qui se divisent aussitôt en deux groupes bien distincts : les uns s'appliquent à la face supérieure du muscle et rampent au-dessous de la plèvre ; les autres le traversent, s'appliquent à la face inférieure et rampent au-dessous du péritoine.

Les *rameaux supérieurs* ou *sous-pleuraux*, ordinairement au nombre de trois, se distinguent : en *interne*, qui se distribue à la partie médiane du diaphragme ; en *antérieur*, qui se ramifie dans sa partie antéro-latérale ; et *postéro-externe*, destiné à la partie correspondante du muscle.

Les *rameaux inférieurs* ou *sous-péritonéaux* sont en général plus considérables que les précédents. L'un d'eux se porte en bas et en dedans, au-dessous de la veine cave inférieure, fournit dans son trajet des filets musculaires et s'anastomose à la partie supérieure des piliers du diaphragme avec un rameau semblable venu du nerf phrénique opposé. — Un autre, beaucoup plus volumineux, se dirige en dehors et donne de proche en proche un grand nombre de divisions qui disparaissent au milieu des fibres musculaires. — Le troisième, plus volumineux encore, descend verticalement sur les piliers du diaphragme, abandonne dans son trajet plusieurs filets à ces piliers, en fournit cinq ou six à la capsule surrénale, et se jette, à son extrémité terminale, dans le plexus solaire, dont il doit être considéré comme l'une des origines.

Sur les filets qui se portent au plexus solaire et sur ceux qui se rendent à la capsule surrénale, on observe en général de petits ganglions semblables à ceux qui se montrent sur le trajet des filets du grand sympathique. Ces renflements, très-variables dans leurs dimensions, leur siége et leur existence, sont plus fréquents sur les divisions du nerf phrénique droit, qui prend une part plus importante à la formation du plexus solaire.

Les nerfs diaphragmatiques donnent-ils des ramifications au foie? A cette question presque tous les auteurs répondent négativement. Selon Blandin, quelques-unes de leurs divisions s'accoleraient d'abord à la veine cave inférieure et iraient ensuite se perdre dans ce viscère ; mais l'existence de ces filets hépatiques n'a pas été démontrée.

c. **Nerf du petit droit latéral.** — Ce filet, extrêmement grêle, émane de la branche antérieure de la première paire cervicale, au moment où elle s'infléchit en bas et en avant pour s'anastomoser avec la branche antérieure de la seconde. Il pénètre dans le muscle par sa face profonde.

d. **Nerf du petit droit antérieur.** — Ce nerf offre la même origine que le précédent, avec lequel il naît quelquefois par un tronc commun.

e. **Nerf du grand droit antérieur.** — Il est en général multiple. Un rameau venu de la première paire cervicale se jette ordinairement dans la partie supérieure de ce muscle. Deux ou trois autres ramuscules, partis, soit de l'arcade des deux premiers nerfs cervicaux, soit des nerfs suivants, viennent se terminer dans ses faisceaux moyens et inférieurs.

f. **Nerfs du muscle long du cou.** — Ils naissent également de plusieurs sources. Le rameau qui s'étend de l'arcade des deux premiers nerfs cervicaux au grand droit antérieur se prolonge ordinairement jusqu'à lui

et se termine dans son épaisseur. D'autres émanent, soit de la troisième, soit de la quatrième paire cervicale, et, après avoir fourni aux faisceaux du grand droit antérieur plusieurs filets, abandonnent leurs dernières ramifications à ceux du muscle long du cou.

Les rameaux destinés au droit latéral, aux grand et petit droits antérieurs, et au long du cou, offent beaucoup de variété. La plupart pénètrent dans ces muscles par leur face profonde.

g. **Branche du sterno-mastoïdien.** — Indépendamment du spinal, qui lui donne ses principaux rameaux, ce muscle en reçoit constamment un qui provient à la fois des deuxième et troisième paires cervicales. Les divisions nerveuses émanées de cette double source pénètrent dans son épaisseur par sa face profonde, à l'union de son tiers supérieur avec ses deux tiers inférieurs, en s'anastomosant entre elles.

h. **Branche du trapèze.** — Née du troisième cervical, très-rarement du quatrième, elle se porte en bas et en dehors, parallèlement à la branche externe du spinal au-dessous de laquelle elle est placée, communique avec la partie terminale de ce nerf dont elle renforce le volume, puis s'engage sous le bord antérieur du trapèze, pour se ramifier dans son épaisseur. (Fig. 579, 583.)

i. **Branche de l'angulaire.** — Elle part du troisième ou du quatrième nerf cervical, se porte en bas, contourne le scalène postérieur, puis se jette dans l'extrémité supérieure de l'angulaire.

k. **Branche du rhomboïde.** — Non moins grêle que la branche de l'angulaire, elle présente aussi la même origine et suit le même trajet que celle-ci. Elle se prolonge seulement un peu plus bas pour atteindre le bord supérieur du muscle rhomboïde, dans lequel elle pénètre sous une incidence perpendiculaire. — Cette branche et celle qui précède proviennent très-souvent du cinquième nerf cervical, c'est-à-dire du plexus brachial.

§ 2. — Branches antérieures des quatre dernières paires cervicales et de la première dorsale.

Ces branches ont pour attributs communs : leur volume, qui est considérable; leur passage entre les deux scalènes, qu'elles séparent; leurs rapports avec l'artère sous-clavière située sur un plan plus antérieur.

Toutes communiquent avec le grand sympathique par un ramuscule assez long et très-délié pour les deux premières, plus gros et de plus en plus court pour les suivantes, lesquels se jettent, les plus élevés dans le ganglion cervical moyen, les autres dans le ganglion cervical inférieur.

En s'éloignant des apophyses transverses, ces branches se rapprochent,

7° Découvrir la branche postérieure du premier nerf cervical dans l'espace triangulaire circonscrit par les muscles droits et obliques postérieurs.

8° Séparer au niveau de leurs interstices le transversaire épineux du long dorsal, et le long dorsal du sacro-lombaire, en prolongeant la séparation de ces deux derniers muscles jusqu'à l'os iliaque, et isoler les branches postérieures des nerfs dorsaux et lombaires.

Les branches postérieures des nerfs spinaux se détachent de leur tronc respectif immédiatement en dehors des trous de conjugaison.

Toutes ces branches, à l'exception de la première et surtout de la seconde, sont notablement plus petites que les antérieures.

Toutes se dirigent d'abord horizontalement d'avant en arrière et prennent ensuite une direction un peu différente pour chacune d'elles.

Toutes (à l'exception cependant de la première) fournissent deux ordres de rameaux : des rameaux musculaires qui se portent en général directement en arrière comme la branche dont ils émanent; et des rameaux cutanés qui s'inclinent en dedans, pour se rapprocher plus ou moins du sommet des apophyses épineuses, et se réfléchir ensuite de dedans en dehors.

A ces caractères communs viennent se joindre quelques caractères différentiels qui dépendent surtout de la disposition respective des muscles dans les interstices desquels elles cheminent. Envisagées sous ce point de vue, elles peuvent être distinguées :

A. En *sous-occipitales*, au nombre de deux, celle du premier nerf cervical et celle du second, qui offrent chacune une disposition spéciale.

B. En *cervicales*, qui comprennent celles des six derniers nerfs cervicaux et celles du premier nerf dorsal.

C. En *thoraciques*, qui comprennent les branches postérieures des sept nerfs dorsaux suivants.

D. Et enfin en *abdomino-pelviennes*, parmi lesquelles viennent se ranger celles des quatre derniers nerfs dorsaux, celles des cinq nerfs lombaires, et enfin celles des six nerfs sacrés.

A. — Branches sous-occipitales.

Les deux branches sous-occipitales diffèrent beaucoup l'une de l'autre, et méritent par conséquent une description particulière.

a. **Branche postérieure du premier nerf cervical.** — Un peu plus considérable que l'antérieure, cette branche sort du canal vertébral entre l'occipital et l'atlas, en dedans et au-dessous de l'artère vertébrale, se porte directement en arrière, traverse le tissu cellulo-adipeux qui remplit l'espace triangulaire compris entre le muscle grand droit et les deux obliques postérieurs de la tête, puis se divise :

1° En *rameaux internes*, destinés aux grand et petit droit postérieurs;

le rameau qui se rend au petit droit passe perpendiculairement entre le grand droit et le grand complexus.

2° En *rameau externe* ou *supérieur*, extrêmement grêle et quelquefois double, destiné au petit oblique.

3° En *rameaux inférieurs*, plus considérables que les précédents, dont l'un vient se terminer dans le grand oblique après avoir décrit un trajet demi-circulaire, tandis que l'autre s'unit au-dessous de ce muscle à un rameau ascendant du deuxième nerf cervical pour former une arcade à concavité inférieure, comparée par Haller à celle qui embrasse en avant les masses latérales de l'atlas.

b. **Branche postérieure du deuxième nerf cervical, branche sous-occipitale, grand nerf occipital.** — Elle se distingue entre toutes les branches postérieures des nerfs spinaux : par son volume ordinairement double et quelquefois triple de celui de la branche antérieure du même nerf, par sa forme aplatie, par son trajet ascendant, et la multiplicité de ses rameaux cutanés.

Cette branche sort du rachis entre l'arc postérieur de l'atlas et la lame correspondante de l'axis, sur le même plan vertical que la branche postérieure de la première paire, c'est-à-dire sur un point notablement plus rapproché de la ligne médiane que l'orifice de sortie de toutes les branches suivantes. — Située d'abord au-dessous de l'oblique inférieur, elle se place bientôt entre ce muscle et le grand complexus, se porte obliquement en haut et en dedans; traverse ce dernier muscle, puis le trapèze qui la recouvre, et se réfléchit alors pour se porter directement en haut en faisant avec sa direction primitive un angle obtus. Devenue sous-cutanée, cette branche se partage en un grand nombre de ramifications qu'on peut suivre jusqu'au sommet de la tête. — Dans son trajet elle fournit :

1° Deux *filets anastomotiques*, l'un ascendant et l'autre descendant, lesquels s'unissent en arcades aux filets correspondants des première et troisième paires cervicales. De ces arcades, dont l'existence n'est pas constante, on voit partir un certain nombre de filets, ordinairement assez grêles, qui s'anastomosent sur le bord externe du grand complexus, et qui vont se perdre soit dans ce dernier muscle, soit dans l'oblique inférieur, soit dans le transversaire épineux.

2° Des *rameaux musculaires* multiples. Le plus important de ces rameaux naît au-dessous du grand oblique et se porte aussitôt en arrière en fournissant des filets au grand et au petit complexus; il s'épuise principalement dans le splénius. D'autres se détachent entre l'oblique inférieur et le grand complexus ; ils sont destinés à ce dernier. D'autres enfin prennent naissance entre le grand complexus et le trapèze; ils se distribuent à l'angle supérieur de celui-ci.

3° Des *rameaux cutanés* qu'on peut diviser : en *internes*, ce sont les

férence pour s'anastomoser avec les divisions correspondantes de la branche auriculaire.

Son *rameau interne* se divise en nombreux filets qui s'épuisent exclusivement dans le cuir chevelu. Plusieurs de ces filets s'anastomosent avec les filets externes du grand nerf occipital.

Entre la branche mastoïdienne et la branche auriculaire on observe quelquefois une branche assez grêle, dont les rameaux se perdent dans les téguments de l'occiput. Cette branche, qui n'est en général qu'une division précoce de la précédente, a reçu le nom de *petite mastoïdienne*.

d. **Branche sus-claviculaire** — Elle naît de la quatrième paire cervicale, croise à angle très-aigu le bord postérieur du sterno-mastoïdien au niveau, ou un peu au-dessous de sa partie moyenne, descend perpendiculairement sur la clavicule et se prolonge sur la partie antérieure du thorax, en se divisant en un grand nombre de rameaux cutanés distingués en sus-sternaux et sus-claviculaires.

Les *rameaux sus-sternaux* contournent l'extrémité inférieure de la veine jugulaire externe, passent obliquement sur la portion claviculaire du sterno-mastoïdien et sur l'extrémité interne de la clavicule, pour se distribuer, soit aux téguments du creux sus-sternal, soit à ceux qui recouvrent la moitié supérieure du sternum.

Les *rameaux sus-claviculaires* descendent perpendiculairement sur la partie moyenne de la clavicule, traversent le peaucier et se prolongent au-devant du grand pectoral jusqu'au niveau de la quatrième côte. Dans ce trajet, ils fournissent de nombreuses ramifications à la peau du creux sus-claviculaire, à celle qui recouvre la clavicule et aux téguments du tiers supérieur de la paroi antérieure du thorax.

e. **Branche sus-acromiale.** — Cette branche tire aussi son origine de la quatrième paire cervicale, et présente, comme la précédente, de fréquentes variétés. Elle est ordinairement unique ; assez souvent on la trouve double ; d'autrefois elle naît par un tronc commun avec la branche sus-claviculaire. Mais toutes ces variétés, qui offrent peu d'importance, dépendent de la division tantôt tardive et tantôt précoce des deux branches descendantes : tardive, on observe un seul tronc ; précoce, on en observe trois ou quatre et parfois même un plus grand nombre.

Quelle que soit la hauteur à laquelle la branche sus-acromiale se divise, ses rameaux se partagent en deux groupes principaux : un groupe antérieur, dont les divisions passent sur le tiers externe de la clavicule pour se perdre dans les téguments qui recouvrent la partie antérieure du deltoïde, en se prolongeant jusqu'au voisinage du tendon du grand pectoral ; et un groupe externe, qui, après avoir croisé la portion claviculaire du trapèze, se dirige en dehors pour se distribuer à la peau des parties supérieure et externe du moignon de l'épaule.

2° De se réfléchir dès leur origine sur le bord externe du transversaire épineux; de descendre entre ce muscle et le grand complexus en se portant d'autant plus obliquement en dedans qu'elles sont plus inférieures; de traverser ensuite le splénius et le trapèze; et enfin de se réfléchir une seconde fois pour cheminer sous la peau de dedans en dehors.

3° De fournir dans leur trajet des rameaux musculaires destinés au transversaire épineux, au transversaire du cou et au grand complexus.

4° De se diviser à leur extrémité terminale en plusieurs filets qui se ramifient dans les téguments.

Indépendamment de ces deux ordres de rameaux, la branche postérieure du troisième nerf cervical donne : 1° un rameau ascendant, par lequel elle s'unit au grand nerf occipital; 2° un rameau cutané beaucoup plus important, qui traverse le trapèze et qui se dirige verticalement en haut pour se distribuer aux téguments de l'occiput et de la région mastoïdienne, sur laquelle il s'anastomose avec la branche postérieure de la deuxième paire cervicale.

C. — Branches thoraciques.

Les branches postérieures des 2e, 3e, 4e, 5e, 6e, 7e et 8e nerfs dorsaux, destinées à la paroi postérieure du thorax, se distinguent de toutes les autres branches du même groupe par les caractères suivants :

1° Elles offrent toutes à peu près le même volume.

2° Elles se divisent dès leur origine en deux rameaux : un *rameau externe* ou *musculaire*, et un *rameau interne* ou *musculo-cutané*.

Le *rameau externe* occupe l'interstice des muscles sacro-lombaire et long dorsal, dans lesquels il se distribue exclusivement.

Le *rameau interne* se réfléchit sur le bord externe du transversaire épineux auquel il donne un ramuscule, se dirige en dedans et en arrière, traverse le grand dorsal au niveau de ses insertions spinales; change alors de direction pour se porter transversalement en dehors, entre les muscles spinaux et le trapèze, traverse bientôt celui-ci en continuant le même trajet, et se ramifie dans les téguments de la partie postérieure du thorax et de l'épaule.

D. — Branches abdomino-pelviennes.

Les branches postérieures des quatre derniers nerfs dorsaux, des cinq nerfs lombaires et des six nerfs sacrés, destinées à la paroi postérieure de l'abdomen et du bassin, ne se bifurquent pas comme les précédentes. Elles pénètrent dans l'interstice du sacro-lombaire et du long dorsal, et dans l'épaisseur de la masse commune des spinaux, sur la direction d'une ligne qui continuerait cet interstice; fournissent des rameaux à ces muscles, puis traversent les aponévroses superposées du petit dentelé inférieur, du

grand dorsal, du transverse de l'abdomen et du petit oblique. Arrivées sous la peau, elles se partagent :

1° En *filets internes*, très-petits, qui se distribuent aux téguments voisins des apophyses épineuses.

2° En *filets externes*, très-petits aussi, qui se répandent dans les téguments des parties latérales de l'abdomen.

3° En *rameaux descendants* beaucoup plus considérables. Parmi ceux-ci les dorsaux s'épuisent dans les téguments de la région lombaire. Les lombaires croisent perpendiculairement la crête iliaque pour aller se perdre dans les téguments de la région fessière.

Ces branches n'offrent pas le même volume. — Celles des quatre derniers nerfs dorsaux et des deux ou trois premiers nerfs lombaires sont égales. — Mais celles des deux derniers nerfs lombaires deviennent beaucoup plus grêles et souvent même s'épuisent exclusivement dans la masse commune des muscles sacro-lombaire et long dorsal. — Celles des nerfs sacrés augmentent du premier au quatrième et parfois même au cinquième; la dernière est toujours d'une extrême ténuité. La plupart de ces branches s'anastomosent en arcades après avoir traversé les orifices qui leur livrent passage, cheminent ensuite dans l'épaisseur des faisceaux musculaires correspondants en leur abandonnant de nombreux filets, puis perforent l'aponévrose lombo-sacrée et se partagent en plusieurs ramuscules qui se distribuent aux téguments de la partie postérieure du sacrum et du coccyx.

III. — Branches antérieures des nerfs rachidiens.

Ces branches sont la continuation du tronc des nerfs spinaux. Par leur volume elles l'emportent beaucoup, pour la plupart, sur les branches postérieures qui représentent en réalité de simples rameaux, dont l'importance est en rapport avec la région très-limitée et très-simple dans laquelle leurs divisions se répandent.

Les branches antérieures, destinées aux parties molles situées au devant de la colonne cervicale, aux parois du thorax et de l'abdomen, aux membres supérieurs et inférieurs, présentent au contraire une distribution très-étendue. Elles répondent en outre par leur extrémité terminale à des organes de nature beaucoup plus variée. De là leur prédominance de volume et leur disposition plus compliquée.

Les dimensions et la disposition de ces branches varient du reste beaucoup suivant la région à laquelle elles appartiennent. Ainsi les parties molles de la moitié supérieure du cou étant innervées, surtout par les nerfs crâniens, les branches correspondantes des nerfs rachidiens sont très-grêles. — Les branches antérieures des quatre derniers nerfs cervicaux qui répondent à l'origine des membres thoraciques, et qui vont s'épui-

ser dans ces membres, se distinguent à la fois par leurs grandes dimensions et l'importance de leurs anastomoses. — Celles dont les divisions se répandent dans les parois du thorax et de l'abdomen, rencontrant des parties d'une structure peu compliquée et superposées en couches assez minces, sont moins volumineuses que les précédentes et plus simplement disposées. — Celles qui vont se ramifier dans les épaisses parois du bassin et les membres pelviens affectent le même volume et la même intrication que les branches destinées aux membres thoraciques. — Enfin, les plus inférieures, disséminées dans les parties molles qui entourent le sommet de la colonne sacro-coccygienne ou l'appendice caudal chez les mammifères, se distinguent comme les supérieures par leur grande ténuité.

Ainsi le volume des branches antérieures des nerfs rachidiens augmente d'abord des plus élevées à l'entrée du thorax, diminue ensuite sensiblement pour tous les nerfs intercostaux, puis augmente de nouveau pour les nerfs lombaires et les premiers nerfs sacrés, pour se réduire ensuite de plus en plus. C'est donc aux deux extrémités de la colonne vertébrale qu'on rencontre les plus déliées; viennent ensuite celles qui répondent à la partie moyenne de cette colonne, puis celles qui se rendent aux membres thoraciques et abdominaux.

Sur cette longue étendue, on remarque quatre plexus fort importants : deux qui sont situés sur les côtés de l'extrémité supérieure de la colonne rachidienne; et deux sur les côtés de son extrémité inférieure. — Les premiers, représentés par le *plexus cervical* et le *plexus brachial*, s'étendent de la base du crâne au sommet du thorax; un rameau nerveux les relie l'un à l'autre. — Les seconds, représentés par le *plexus lombaire* et le *plexus sacré*, se prolongent de la base du thorax au sommet du sacrum; un tronc nerveux considérable leur sert de trait d'union.

Parmi les branches antérieures, celles qui correspondent aux mêmes organes offrent entre elles une certaine analogie. En ayant égard à ces liens de parenté, on peut les diviser en cinq groupes.

Le *premier groupe* comprend les branches antérieures des quatre premiers nerfs cervicaux, qui forment par leurs anastomoses le *plexus cervical*.

Le *second groupe* se compose des branches antérieures des quatre dernières paires cervicales et de la branche antérieure de la première paire dorsale, qui, par leur union, constituent le *plexus brachial*.

Le *troisième groupe* embrasse toute la série des branches antérieures des nerfs dorsaux, à l'exception de la première, branches que leur situation a fait désigner sous le nom d'*intercostales*.

Dans le *quatrième groupe* viennent se ranger les branches antérieures des nerfs lombaires, dont le *plexus lombaire* est une dépendance.

Au *cinquième groupe* se rattachent les branches antérieures des nerfs

sacrés, de l'union desquelles résulte le plexus de même nom, plexus qu'on peut considérer comme l'analogue du plexus brachial, étant destiné au membre inférieur, de même que celui-ci est destiné au membre supérieur.

§ 1. — Branches antérieures des quatre premiers nerfs cervicaux.

Ces branches offrent des caractères qui leur sont communs, et des caractères par lesquels elles diffèrent les unes des autres.

Caractères communs. — Ils sont relatifs à leur volume, leur situation, leurs rapports, leurs connexions.

1° Leur volume s'accroît progressivement des branches supérieures aux branches inférieures.

2° En sortant des trous de conjugaison, elles sont reçues dans la gouttière que leur présente la face supérieure des apophyses transverses et cheminent entre les muscles intertransversaires.

3° Dans cette première partie de leur trajet, elles passent en arrière de l'artère vertébrale, à l'exception de la plus élevée, qui passe au-dessus de la courbure horizontale de cette artère.

4° Au delà des apophyses transverses, elles répondent aux insertions des muscles splénius, angulaire et scalènes, sur lesquels toutes sont appliquées et fixées par une lame fibreuse assez dense qui leur adhère.

5° En arrivant sur ces muscles, elles s'envoient réciproquement des rameaux anastomotiques qui les relient entre elles et qui contribuent avec les branches ainsi réunies à former le plexus cervical.

Caractères différentiels. — Ils sont propres à chacune des quatre premières branches cervicales antérieures.

a. **Première branche cervicale antérieure.** — Cette branche, très-déliée, est située à son point de départ au-dessus de la portion horizontale de l'artère vertébrale, elle se porte d'abord en dehors et en avant, passe au-dessus de l'apophyse transverse de l'atlas, entre les muscles droit latéral et petit droit antérieur, puis descend au devant de cette apophyse et s'anastomose avec un rameau ascendant de la seconde branche cervicale antérieure.

De la partie la plus élevée de cette branche naissent deux rameaux musculaires, l'un pour le droit latéral, l'autre pour le petit droit antérieur.

De la partie moyenne de l'arcade qu'elle décrit en s'anastomosant avec la branche sous-jacente on voit partir : 1° plusieurs rameaux de couleur grisâtre, destinés au ganglion cervical supérieur; 2° un ou deux ramuscules qui se jettent dans l'hypoglosse; 3° un filet qui se rend au pneumogastrique; 4° un autre filet long et grêle obliquement descendant, qui contribue à former la branche descendante interne du plexus cervical.

b. **Seconde branche cervicale antérieure.** — Très-petite relativement à la branche postérieure correspondante, et plus considérable cependant que celle qui précède, elle sort du trou de conjugaison formé par l'atlas et l'axis, passe entre les muscles intertransversaires, puis entre le splénius et le muscle grand droit antérieur, et se partage alors en deux rameaux, l'un *ascendant* et l'autre *descendant*.

Le *rameau ascendant* s'unit à la première branche cervicale antérieure, avec laquelle il forme l'arcade qui embrasse par sa concavité l'apophyse transverse de l'atlas.

Le *rameau descendant*, plus volumineux, se dirige en bas et en dehors, vers le bord postérieur du sterno-mastoïdien, sous lequel il se recourbe pour former la branche mastoïdienne du plexus cervical. — Dans le trajet qu'il parcourt de son point de départ au bord postérieur du sterno-mastoïdien, ce rameau fournit : 1° au niveau de l'angle qui le sépare du précédent, un filet qui se jette dans le ganglion cervical supérieur ; 2° une division par laquelle il s'anastomose avec la branche antérieure sous-jacente ; 3° un ou deux gros filets qui s'engagent sous la face profonde du grand droit antérieur et qui se ramifient dans son épaisseur ; 4° un autre filet plus superficiel et plus long, qui constitue l'une des origines de la branche descendante interne du plexus cervical ; 5° et quelquefois un ramuscule qui pénètre dans le sterno-mastoïdien avec le spinal pour se perdre dans ce muscle.

c. **Troisième branche cervicale antérieure.** — Son volume est en général double de celui de la branche qui précède. Sortie de l'espace intertransversaire, elle se dirige en bas et en dehors, et se divise presque aussitôt en rameau *supérieur* et rameau *inférieur*.

Le *rameau supérieur*, volumineux et grossi encore par l'anastomose qu'il reçoit de la seconde branche, suit la direction du tronc principal. Après avoir donné un ramuscule au sterno-mastoïdien, il se réfléchit sous le bord postérieur de ce muscle et se bifurque pour former, par une de ses divisions, la branche auriculaire du plexus cervical, et par l'autre sa branche antérieure ou transverse.

Le *rameau inférieur*, notablement plus petit que le précédent, fournit : 1° un filet qui se rend tantôt dans le ganglion cervical supérieur, tantôt dans le cordon étendu de celui-ci au ganglion cervical moyen ; 2° un ou deux filets au grand droit antérieur ; 3° un ramuscule qui va se joindre à la branche descendante interne du plexus cervical ; 4° une ou deux divisions qui s'unissent à la branche antérieure de la quatrième paire ; 5° le rameau de l'angulaire ; 6° un filet qui contribue à former le nerf phrénique.

d. **Quatrième branche cervicale antérieure.** — Cette branche, située à son origine entre les deux scalènes, est la plus volumineuse de toutes celles qui concourent à la formation du plexus cervical. Elle donne d'abord

un ramuscule extrêmement grêle et transversal au cordon du grand sympathique. Presque aussitôt elle en fournit un autre plus important au nerf phrénique, et plus bas un troisième qui s'unit à la branche antérieure de la cinquième paire cervicale. Après avoir donné ces divers filets, elle reçoit celui que lui envoie la troisième branche cervicale antérieure, puis se divise en deux ou plusieurs branches secondaires qui forment les branches descendantes superficielles du plexus cervical.

Plexus cervical.

Ce plexus, constitué par les branches antérieures des quatre premiers nerfs cervicaux anastomosées entre elles, est situé sur les côtés de la colonne cervicale, au devant des muscles qui s'attachent au tubercule postérieur des apophyses transverses. Une lame fibreuse, dense et adhérente, le recouvre sur toute son étendue. Il répond supérieurement à la face profonde du sterno-mastoïdien et plus bas à son bord postérieur.

Les branches de ce plexus peuvent être divisées en *superficielles* ou *cutanées*, et *profondes* ou *musculaires*.

1° Branches superficielles du plexus cervical.

Préparation. — 1° Placer le sujet sur deux billots dont l'un répondra à l'extrémité supérieure du tronc, l'autre à son extrémité inférieure, et renverser la tête en arrière, de manière à tendre toutes les parties antérieures du cou.

2° Pratiquer deux incisions transversales s'étendant jusqu'au peaucier : l'une, supérieure, qui se prolongera de l'apophyse mastoïde à la base du menton ; l'autre, inférieure, parallèle à la clavicule.

3° Réunir ces deux incisions par une troisième qui descendra verticalement de la partie moyenne de la première à la partie moyenne de la seconde, et qui intéressera le peaucier cervical.

4° Détacher successivement les couches cutanées et musculaires en partant des lèvres de cette incision verticale, et isoler les branches et les rameaux qui traversent le muscle peaucier pour se rendre à la peau.

Les branches superficielles ou cutanées du plexus cervical convergent vers la partie moyenne du bord postérieur du sterno-mastoïdien. De cette partie moyenne, comme d'un centre commun, elles divergent dans tous les sens. Ces branches sont au nombre de cinq :

Une antérieure, la *branche cervicale superficielle*.

Deux ascendantes, la *branche auriculaire* et la *branche mastoïdienne*.

Deux descendantes, plus volumineuses et plus longues, l'une *sus-claviculaire*, l'autre *sus-acromiale*.

Considérées dans leur ensemble, ces branches ont été décrites par quelques auteurs sous le nom de *plexus cervical superficiel*, par opposition aux branches musculaires qui forment alors le *plexus cervical profond*.

a. **Branche cervicale superficielle ou transverse.** — Destinée aux téguments de la moitié antérieure du cou et de la partie inférieure de la face, cette branche tire son origine du troisième nerf cervical, contourne le bord postérieur du sterno-cléido-mastoïdien en formant une anse à concavité antérieure, se dirige en avant et un peu en haut, entre ce muscle

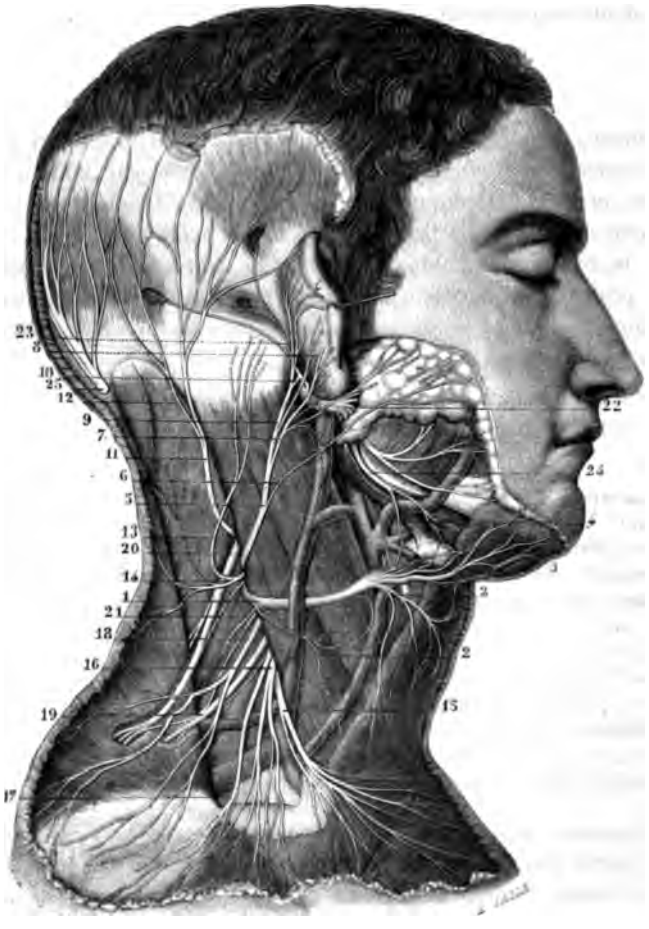

FIG. 583. — *Branches superficielles du plexus cervical* (d'après Hirschfeld).

1. Branche cervicale superficielle ou transverse. — 2, 2. Rameaux descendants de cette branche. — 3. Ses rameaux ascendants. — 4. Filets anastomotiques qui l'unissent au facial. — 5. Branche auriculaire. — 6. Filet parotidien de cette branche. — 7. Son rameau auriculaire externe. — 8. Partie supérieure du même rameau traversant le tissu fibreux qui entoure la queue de l'hélix pour aller se distribuer à la face externe du pavillon de l'oreille. — 9. Son rameau auriculaire interne. — 10. Filet par lequel ce rameau s'anastomose avec la branche auriculaire postérieure du facial. — 11. Branche mastoïdienne. — 12. Division interne ou postérieure de cette branche allant s'anasto-

et le peaucier; passe en arrière de la veine jugulaire externe, à laquelle elle abandonne ordinairement un ou deux filets qu'on peut suivre sur cette veine jusqu'à la peau de la face, et se partage vers le bord antérieur du sterno-mastoïdien en deux groupes de rameaux, les uns *descendants*, les autres *ascendants*. (Fig. 583.)

Les *rameaux descendants* naissent quelquefois par un tronc commun qu'on voit alors se porter en bas et en dedans, pour remonter ensuite vers l'os hyoïde en décrivant une arcade à concavité supérieure. Mais que leur séparation soit tardive ou précoce, leur distribution reste la même; ils traversent le peaucier et vont se perdre dans la peau de la partie antérieure et moyenne du cou. Plusieurs peuvent être suivis jusqu'à la fourchette du sternum. L'un d'eux s'applique quelquefois à la veine jugulaire antérieure et remonte jusqu'au voisinage de l'os hyoïde.

Les *rameaux ascendants*, plus nombreux et plus considérables que les précédents, rampent aussi sous le peaucier à leur origine, puis le traversent pour aller se distribuer aux téguments de la région sus-hyoïdienne et de la partie inférieure de la face. Dans leur trajet, on voit plusieurs de ces rameaux s'anastomoser avec les divisions du nerf facial.

Bien que la branche cervicale transverse soit exclusivement sensitive, en traversant le peaucier elle lui abandonne plusieurs filaments analogues à ceux que la cinquième paire fournit aux muscles du crâne et de la face.

b. **Branche auriculaire.** — Arrondie et non rubannée comme la précédente, dont elle partage du reste l'origine, cette branche se porte aussi en bas et en dehors vers le bord postérieur du sterno-mastoïdien sur lequel elle se réfléchit, puis se dirige verticalement en haut, entre la face externe de ce muscle, dont elle croise la direction, et le bord postérieur du peaucier, qui lui est parallèle. Parvenue au niveau de l'angle de la mâchoire, elle fournit plusieurs filets qui rampent à la surface ou dans l'épaisseur de la glande parotide, puis se divise en deux rameaux : un *rameau auriculaire externe* et un *rameau auriculaire interne*. (Fig. 583.)

Les *filets parotidiens* sont au nombre de quatre ou cinq. Les uns cheminent dans l'épaisseur de la parotide, s'en dégagent après avoir parcouru un trajet d'une longueur variable et vont se terminer dans la peau qui recouvre cette glande. Les autres rampent entre la surface de celle-ci et les téguments pour se terminer de la même manière. — Les premiers, ou

moser avec le grand nerf occipital. — 13. Petite mastoïdienne. — 14. Filets fournis par cette branche aux téguments de la partie postérieure du cou. — 15. Rameau antérieur de la branche sus-claviculaire. — 16. Rameau postérieur de la même branche. — 17. Rameau antérieur de la branche sus-acromiale. — 18. Rameau postérieur de cette branche. — 19. Branche trapézienne du plexus cervical. — 20. Branche trapézienne du spinal recevant une anastomose de la précédente. — 21. Filet de l'angulaire. — 22. Tronc du facial. — 23. Sa branche auriculaire postérieure allant se distribuer au muscle occipital et aux muscles auriculaires postérieur et supérieur. — 24. Ses rameaux cervicaux et mentonniers.

profonds, abandonnent dans leur trajet quelques fines divisions à la parotide. L'un d'eux s'anastomose ordinairement, soit avec le tronc du facial, soit surtout avec sa branche terminale inférieure.

Le *rameau auriculaire externe*, situé dans le tissu cellulaire qui unit la peau à la glande parotide, monte verticalement vers l'oreille, fournit à la partie inférieure du pavillon plusieurs ramifications, traverse le tissu fibreux qui unit le cartilage de la conque à l'extrémité caudale du cartillage de l'hélix et se partage en deux filets : le *filet de la conque*, qui se distribue à la peau de cette partie du pavillon : le *filet de l'hélix* et de l'*anthélix*, qui chemine dans la rainure intermédiaire à ces deux saillies en abandonnant des ramifications cutanées à l'une et à l'autre ; il s'élève jusqu'à leur extrémité supérieure. (Fig. 558.)

Le *rameau auriculaire interne*, situé dans l'épaisseur de la glande parotide, croise obliquement l'apophyse mastoïde, sur laquelle il s'anastomose avec le rameau auriculaire du facial par un filet variable dans ses dimensions, mais dont l'existence m'a paru constante ; chemine ensuite dans le tissu cellulaire dense qui recouvre la région mastoïdienne et se divise au niveau du muscle auriculaire postérieur en deux filets : un filet auriculaire et un filet occipital. — Le filet auriculaire s'applique à la partie supérieure de la face interne du pavillon, et se partage en nombreuses ramifications dont quelques-unes se réfléchissent sur la circonférence de l'oreille pour passer de sa face interne sur sa face externe. — Le filet occipital se dirige en haut et en dehors, s'anastomose avec une division de la branche mastoïdienne, et se termine dans le cuir chevelu au voisinage du muscle occipital.

c. **Branche mastoïdienne.** — La *branche mastoïdienne* est une dépendance du second nerf cervical. Elle contourne le bord postérieur du sterno-mastoïdien en décrivant une arcade à concavité supérieure, et se dirige en haut et un peu en arrière parallèlement à ce bord. Arrivée sur la face postérieure de l'occipital, elle se partage en deux rameaux : un rameau externe et un rameau interne dont les divisions peuvent être suivies jusqu'au sommet de la tête. (Fig. 583, 11.)

Dans ce trajet, la branche mastoïdienne, sous-cutanée dans toute son étendue, repose successivement sur le splénius, sur le sterno-mastoïdien, dont elle croise l'extrémité supérieure à angle aigu, puis sur le muscle occipital et sur l'aponévrose épicrânienne ; chemin faisant elle abandonne d'abord deux ou trois ramuscules très-déliés aux téguments du cou.

Son *rameau externe* se distribue aux téguments de la région mastoïdienne et à ceux qui recouvrent la partie postérieure de la tempe. Une division importante émanée de ce rameau se rend à la partie supérieure de la face interne du pavillon de l'oreille, où elle contourne sa circon-

férence pour s'anastomoser avec les divisions correspondantes de la branche auriculaire.

Son *rameau interne* se divise en nombreux filets qui s'épuisent exclusivement dans le cuir chevelu. Plusieurs de ces filets s'anastomosent avec les filets externes du grand nerf occipital.

Entre la branche mastoïdienne et la branche auriculaire on observe quelquefois une branche assez grêle, dont les rameaux se perdent dans les téguments de l'occiput. Cette branche, qui n'est en général qu'une division précoce de la précédente, a reçu le nom de *petite mastoïdienne.*

d. **Branche sus-claviculaire** — Elle naît de la quatrième paire cervicale, croise à angle très-aigu le bord postérieur du sterno-mastoïdien au niveau, ou un peu au-dessous de sa partie moyenne, descend perpendiculairement sur la clavicule et se prolonge sur la partie antérieure du thorax, en se divisant en un grand nombre de rameaux cutanés distingués en sus-sternaux et sus-claviculaires.

Les *rameaux sus-sternaux* contournent l'extrémité inférieure de la veine jugulaire externe, passent obliquement sur la portion claviculaire du sterno-mastoïdien et sur l'extrémité interne de la clavicule, pour se distribuer, soit aux téguments du creux sus-sternal, soit à ceux qui recouvrent la moitié supérieure du sternum.

Les *rameaux sus-claviculaires* descendent perpendiculairement sur la partie moyenne de la clavicule, traversent le peaucier et se prolongent au-devant du grand pectoral jusqu'au niveau de la quatrième côte. Dans ce trajet, ils fournissent de nombreuses ramifications à la peau du creux sus-claviculaire, à celle qui recouvre la clavicule et aux téguments du tiers supérieur de la paroi antérieure du thorax.

e. **Branche sus-acromiale.** — Cette branche tire aussi son origine de la quatrième paire cervicale, et présente, comme la précédente, de fréquentes variétés. Elle est ordinairement unique; assez souvent on la trouve double; d'autrefois elle naît par un tronc commun avec la branche sus-claviculaire. Mais toutes ces variétés, qui offrent peu d'importance, dépendent de la division tantôt tardive et tantôt précoce des deux branches descendantes: tardive, on observe un seul tronc; précoce, on en observe trois ou quatre et parfois même un plus grand nombre.

Quelle que soit la hauteur à laquelle la branche sus-acromiale se divise, ses rameaux se partagent en deux groupes principaux: un groupe antérieur, dont les divisions passent sur le tiers externe de la clavicule pour se perdre dans les téguments qui recouvrent la partie antérieure du deltoïde, en se prolongeant jusqu'au voisinage du tendon du grand pectoral; et un groupe externe, qui, après avoir croisé la portion claviculaire du trapèze, se dirige en dehors pour se distribuer à la peau des parties supérieure et externe du moignon de l'épaule.

2° Branches profondes du plexus cervical.

Préparation. — Les branches superficielles du plexus cervical étant connues, la préparation qui aura servi pour leur étude sera utilisée pour celle des branches profondes. Il suffira de la compléter d'après les données suivantes :

1° Diviser la clavicule immédiatement en dehors de la portion externe du sterno-mastoïdien; séparer la première pièce du sternum de la seconde à l'aide d'un trait de scie transversal; subdiviser cette première pièce par un trait de scie vertical; couper le cartilage de la première côte, puis soulever la pièce osseuse ainsi détachée, et la reporter en haut et en dehors, avec les muscles qui s'y attachent, afin de découvrir toutes les branches profondes du plexus, leur origine et leurs anastomoses.

2° Préparer l'arcade formée par la branche descendante du grand hypoglosse et la branche descendante interne du plexus cervical, ainsi que les rameaux s'étendant de cette arcade aux muscles sous-hyoïdiens.

3° Enlever la lame aponévrotique dense et adhérente qui recouvre les anses nerveuses des quatre premières branches cervicales antérieures, et poursuivre chacune de ces branches depuis leur sortie des gouttières transversaires jusqu'à la naissance des branches superficielles du plexus.

4° Isoler successivement les divisions profondes qui naissent des quatre premières paires, en les suivant jusqu'à leur terminaison.

5° Mettre à nu les deux faces du diaphragme en enlevant, d'une part les poumons, de l'autre le foie, l'estomac et tout le tube intestinal. — Cette dernière partie de la préparation nécessitant le sacrifice des viscères thoraciques et abdominaux, l'étude des nerfs diaphragmatiques pourra être remise à l'époque où ces viscères auront été utilisés.

Si l'on peut disposer des deux moitiés du cou, on préparera d'un côté les branches profondes du plexus, et de l'autre les branches superficielles.

Les branches profondes du plexus cervical, beaucoup moins volumineuses que les branches superficielles, sont au nombre de dix :

Deux descendantes, la *branche descendante interne* et le *nerf phrénique*.

Deux ascendantes, celle du *droit latéral* et celle du *petit droit antérieur*.

Deux internes, pour le *grand droit antérieur* et le *muscle long du cou*.

Quatre externes, destinées, la première au sterno-mastoïdien, la seconde au trapèze, la troisième à l'angulaire, la quatrième au rhomboïde.

a. **Branche descendante interne.** — Cette branche, si remarquable par son anastomose avec le rameau descendant du grand hypoglosse, se distribue, comme ce rameau, aux muscles sterno-hyoïdien, sterno-thyroïdien et scapulo-hyoïdien. Son origine est multiple. Constamment elle naît par deux rameaux dont l'un émane du second nerf cervical et l'autre du troisième; mais à ces deux rameaux on voit le plus souvent se joindre un ramuscule qui provient de l'arcade des deux premiers nerfs cervicaux. — Ces trois rameaux se portent obliquement en bas et en avant et se réunissent bientôt en un seul qui constitue la branche descendante interne. — Marchant dans la même direction, celle-ci passe entre le sterno-mastoïdien et la veine jugulaire interne, rarement entre cette veine et la carotide primitive, et s'anastomose

vers la partie moyenne du cou avec l'extrémité terminale de la branche descendante de l'hyoglosse. L'arcade qui résulte de cette anastomose a été décrite précédemment (voy. page 411).

b. **Nerf phrénique ou diaphragmatique.** — Cette branche n'est pas seulement remarquable par l'importance des fonctions qu'elle remplit ; elle l'est aussi par le long trajet qu'elle parcourt, par l'uniformité du volume qu'elle conserve dans toute l'étendue de ce trajet, et j'ajouterai par son extrême simplicité.

Origine. — Le nerf diaphragmatique tire son origine du quatrième nerf cervical. A ce rameau principal vient se joindre un filet émané de la branche antérieure du cinquième, et assez souvent un autre rameau plus ténu que lui envoie celle du troisième. En se réunissant à angle aigu, ces deux ou trois rameaux constituent un petit tronc arrondi qui descend verticalement au-devant, puis en dedans du scalène antérieur, et qui reçoit quelquefois vers la partie inférieure de ce muscle une quatrième racine partie de la sixième paire cervicale. (Fig. 544.)

Trajet. — Ainsi constitué, ce nerf pénètre dans la poitrine en passant entre l'artère et la veine sous-clavières, en dehors du pneumogastrique et du cordon du grand sympathique, longe la veine cave supérieure à droite, croise la crosse de l'aorte à gauche, passe au-devant de la racine des poumons, s'applique au péricarde, sur lequel il est fixé par le feuillet correspondant de la plèvre, et arrive à la face supérieure du diaphragme, où il se divise en plusieurs rameaux.

Anastomoses. — Dans ce long trajet, le nerf phrénique ne fournit aucune division et s'anastomose avec deux nerfs seulement : le nerf sous-clavier et le grand sympathique.

La branche anastomotique qu'il reçoit du nerf sous-clavier se détache de celui-ci un peu au-dessous du muscle de ce nom, pénètre dans la poitrine en passant au-devant de la veine sous-clavière, et s'unit à lui en formant un angle très-aigu. Cette branche anastomotique peut être facilement suivie chez la plupart des individus, cependant elle n'est pas constante ; c'est surtout lorsqu'elle manque qu'on voit un rameau se détacher du sixième nerf cervical pour se joindre au tronc du diaphragmatique.

Deux filets unissent le nerf phrénique au grand sympathique. — L'un d'eux, plus élevé, se porte transversalement ou obliquement du premier vers le second, dans lequel il se jette au niveau ou un peu au-dessous de son ganglion moyen ; ce filet manque souvent. — L'autre, que j'ai constamment trouvé, bien qu'il présente des dimensions très-variables, naît du diaphragmatique au-devant de l'artère sous-clavière, contourne la demi-circonférence inférieure de ce vaisseau, et vient se terminer dans le ganglion cervical inférieur ou dans le premier ganglion dorsal.

Haller et Wrisberg admettaient en outre que le nerf diaphragmatique

térieures et trois antérieures. — Les trois branches postérieures se fusionnant presque aussitôt constituent un faisceau qu'on peut considérer comme le centre ou l'axe du plexus; c'est de ce faisceau central que naisent le nerf circonflexe et le nerf radial. — Des trois branches antérieures, la supérieure et la moyenne obliquement descendantes s'unissent pour former un second faisceau qui donne naissance plus bas au nerf musculo-cutané et à la racine externe du médian. — L'inférieure, très-volumineuse et horizontale, fournit la racine externe du même nerf, le cubital et le brachial cutané interne.

L'ensemble de toutes ces branches et anastomoses représente une sorte de treillage allongé, obliquement dirigé en bas et en dehors; plus large à son extrémité interne, où sa hauteur est mesurée par celle du renflement cervical de la moelle dont il tire son origine; étroit à sa partie moyenne, vers laquelle viennent converger tous les troncs qui le constituent;

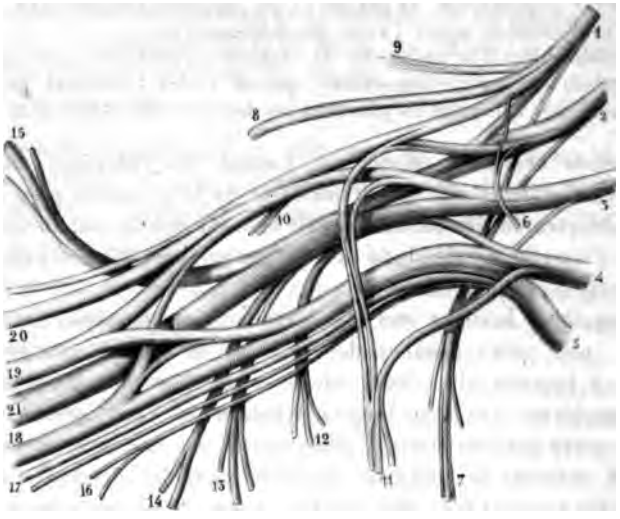

Fig. 584. — *Branches antérieures des quatre dernières paires cervicales et de la première paire dorsale* (d'après Hirschfeld).

1. Branche antérieure de la cinquième paire cervicale qui ordinairement se réunit à la sixième avant de se diviser. — 2. Branche antérieure de la sixième paire cervicale. — 3. Branche antérieure de la septième paire cervicale. — 4. Branche antérieure de la huitième paire cervicale. — 5. Branche antérieure de la première paire dorsale. — 6. Origine du nerf sous-clavier. — 7. Nerf grand dentelé tirant son origine des cinquième, sixième et septième paires cervicales. — 8. Nerf sus-scapulaire. — 9. Tronc commun des branches de l'angulaire et du rhomboïde. — 10. Branche supérieure du sous-scapulaire. — 11. Branches thoraciques antérieures. — 12. Branche inférieure du sous-scapulaire. — 13. Branche du grand dorsal. — 14. Branche du grand rond. — 15. Nerf axillaire. — 16. Branche accessoire du brachial cutané interne. — 17. Nerf brachial cutané interne. — 18. Nerf cubital. — 19. Nerf médian. — 20. Nerf musculo-cutané. — 21. Nerf radial.

s'élargissant de nouveau en dehors par suite de la divergence des branches qui en partent.

Rapports. — Dans le trajet qu'il parcourt, le plexus brachial répond successivement : aux apophyses transverses des vertèbres cervicales, au triangle sus-claviculaire, à la clavicule, et au creux axillaire.

A son passage entre les apophyses transverses, il se trouve placé entre les muscles intertransversaires et les scalènes.

Dans le triangle sus-claviculaire, dont il occupe l'angle interne, ce plexus répond : en arrière, au scalène postérieur; en avant, à l'aponévrose cervicale profonde, à l'artère cervicale transverse qui le croise obliquement et qui s'engage quelquefois dans une de ses mailles, à la veine sous-clavière, au muscle omoplat-hyoïdien, au peaucier et à la peau.

Sous la clavicule, le plexus brachial est situé entre le muscle sous-clavier, qui le sépare de cet os, et la partie supérieure du grand dentelé, qui le sépare de la première côte et du premier espace intercostal.

Dans le creux axillaire il est en rapport : par son côté antérieur, avec l'aponévrose coraco-claviculaire, le petit pectoral, le grand pectoral et la peau; — par son côté postérieur, avec l'interstice celluleux qui sépare le grand dentelé du sous-scapulaire; — par son côté externe et supérieur, avec le tendon de ce dernier muscle et l'articulation scapulo-humérale; — par son côté inférieur et interne, avec la seconde côte et le grand dentelé.

Ses rapports avec l'artère sous-clavière varient suivant la région qu'il occupe. Entre les scalènes, l'artère est située au-dessous du plexus sur un plan un peu antérieur. Dans la région sus-claviculaire et au niveau de la clavicule, elle est située en avant de la partie moyenne du plexus. Dans le creux de l'aisselle, elle se place au milieu des cordons qui le composent.—La veine sous-clavière en est séparée supérieurement par le scalène antérieur et dans le reste de son étendue par l'artère correspondante.

Anastomoses. — Le plexus brachial, ainsi que nous l'avons vu, est uni au plexus cervical par un rameau étendu de la quatrième à la cinquième paire. — Ce plexus communique en outre :

1° Avec le ganglion cervical moyen du grand sympathique par un filet qui part de la cinquième paire.

2° Avec le ganglion cervical inférieur par un rameau qui remonte dans le canal de l'artère vertébrale et qui donne un filet à la première paire dorsale et aux trois derniers nerfs cervicaux.

Distribution. — Les branches qui partent du plexus brachial se divisent en collatérales et en terminales.

Les branches collatérales, indépendamment de celles très-grêles et en nombre indéterminé qui se perdent dès leur origine dans les muscles intertransversaires et les scalènes, sont au nombre de douze :

Six qui naissent de la partie supérieure du plexus : la *branche du sous-clavier*, celle du *grand dentelé*, celle de l'*angulaire*, celle du *rhomboïde*, la *branche sus-scapulaire* et la *branche supérieure du sous-scapulaire*.

Trois qui naissent de sa partie moyenne : celle du *grand pectoral*, celle du *petit pectoral* et l'*accessoire du brachial cutané interne*.

Et trois qui naissent de sa partie inférieure ou axillaire : celle du *grand dorsal*, celle du *grand rond*, et la *branche inférieure du sous-scapulaire*.

Les branches terminales sont au nombre de six : le *nerf axillaire*, le *brachial cutané interne*, le *musculo-cutané*, le *médian*, le *cubital* et le *radial*.

A. — Branches collatérales du plexus brachial.

a. — *Branches collatérales supérieures.*

1° **Branche du muscle sous-clavier.** — C'est la plus petite de toutes celles que fournit le plexus brachial. Elle naît de la cinquième paire cervicale au niveau de sa réunion à la sixième, quelquefois de cette dernière et même de la septième ; descend verticalement au-devant des troncs qui composent le plexus, et se partage au niveau du sous-clavier en deux rameaux : un *rameau externe* et un *rameau interne*.

Le *rameau externe*, en général plus considérable, pénètre perpendiculairement dans le muscle sous-clavier. (Fig. 544.)

Le *rameau interne*, déjà mentionné, se porte en dedans et se jette dans le nerf phrénique, tantôt au-dessus de la veine sous-clavière, tantôt au-dessous de cette veine. Dans le premier cas, il passe au-devant du muscle scalène antérieur, dans le second au-dessous de la veine sous-clavière, et s'unit au diaphragmatique à angle aigu.

2° **Branche du grand dentelé, ou thoracique postérieure.** — Cette branche, remarquable par son volume et l'étendue de son trajet, naît de la partie postérieure des cinquième et sixième paires cervicales, à leur sortie du canal des apophyses transverses ; se porte directement en bas, au-devant du scalène postérieur, puis sur les parties latérales du thorax, entre le sous-scapulaire et le grand dentelé, sur lequel elle peut être suivie jusqu'à son extrémité inférieure.— Dans ce long trajet, la branche thoracique postérieure fournit un rameau à chacune des digitations du grand dentelé. Le plus volumineux est celui qu'elle donne à la partie supérieure du muscle.

3° **Branche de l'angulaire.** — Elle tire son origine du cinquième nerf cervical, quelquefois du quatrième, ainsi que nous l'avons vu, et dans certains cas beaucoup plus rares, de l'un et de l'autre. Appliquée d'abord sur le scalène postérieur, puis sur l'angulaire, cette branche contourne un peu plus bas le bord inférieur de ce dernier pour s'épanouir sur sa face pro-

fonde en un grand nombre de rameaux qui lui sont destinés. On voit quelquefois ses dernières divisions se prolonger jusque sur la face postérieure du rhomboïde, dans lequel elles se terminent.

4° **Branche du rhomboïde.** — De même volume que la précédente et provenant comme elle tantôt de la quatrième et tantôt de la cinquième paire cervicale, elle contourne aussi le scalène postérieur, descend entre ce muscle et l'angulaire, puis s'engage perpendiculairement sous le rhomboïde en se partageant en plusieurs rameaux qui pénètrent dans l'épaisseur de ce muscle. — Il n'est pas rare de voir un ou deux de ces rameaux traverser le rhomboïde pour aller se perdre dans le trapèze.

5° **Branche sus-scapulaire.** — La *branche sus-scapulaire*, ou *branche des muscles sus- et sous-épineux*, part de l'angle de réunion de la cinquième et de la sixième paire cervicale. Son volume égale celui de la branche du grand dentelé et surpasse celui de toutes les autres branches collatérales. Sa direction est transversale ou légèrement oblique en bas et en dehors. A son point de départ, elle longe le bord supérieur du plexus brachial, s'engage ensuite sous le trapèze, puis sous le muscle scapulo-hyoïdien ; pénètre dans la fosse sus-épineuse en passant au-dessous du ligament coracoïdien, tandis que l'artère et la veine sus-scapulaires passent au-dessus ; traverse cette fosse, contourne le bord antérieur de l'épine de l'omoplate, et descend dans la fosse sous-épineuse, où elle se termine.

Dans le trajet qu'il parcourt du plexus brachial à l'omoplate, le nerf sus-scapulaire ne fournit aucune branche. Parvenu dans la fosse sus-épineuse, il donne un ou deux rameaux au muscle sus-épineux. Après avoir contourné l'épine de l'omoplate, il se divise en plusieurs branches inégales et divergentes, qui se terminent exclusivement dans le sous-épineux. (Fig. 586.)

6° **Branche supérieure du sous-scapulaire.** — Elle est quelquefois double et en général assez grêle. Née de la partie postérieure du plexus brachial, elle se porte en bas et en dehors, et se jette après un court trajet dans le bord supérieur du muscle sous-scapulaire.

b. — *Branches collatérales moyennes du plexus brachial.*

1° **Branche du grand pectoral, ou grande thoracique antérieure.** — Cette branche émane de la partie antérieure du plexus brachial, au niveau du muscle sous-clavier. Elle passe au-devant de la veine sous-clavière, fournit au-dessous de cette veine un rameau qui s'incline en arrière pour s'anastomoser avec la branche du petit pectoral ; puis, continuant à descendre, arrive sous la face profonde du grand pectoral, où elle s'épanouit en un grand nombre de rameaux exclusivement destinés à ce muscle.

2° **Branche du petit pectoral, ou petite thoracique antérieure.** — Comme celle du grand pectoral, elle vient du tronc que composent par leur

fusion la cinquième et la sixième paire cervicale, quelquefois aussi de l septième et même de la huitième paire. Elle passe en arrière de l'artèr sous-clavière, au-dessous de laquelle elle s'anastomose avec le rameau qu lui envoie la grande thoracique antérieure, et forme ainsi une arcade qu embrasse obliquement cette artère. De la convexité de cette arcade tourné en bas et en dehors, on voit partir deux ordres de rameaux. Les uns, plu superficiels, pénètrent entre le petit et le grand pectoral, pour s'applique à la face profonde de ce dernier et se perdre dans son épaisseur. Les autre s'engagent sous le petit pectoral, dans lequel ils se consument; l'un d'eu le traverse ordinairement et vient se terminer dans le grand pectoral.

3° **Branche accessoire du nerf brachial cutané interne.** — Cett branche longue, grêle et parallèle au nerf brachial cutané interne avec le

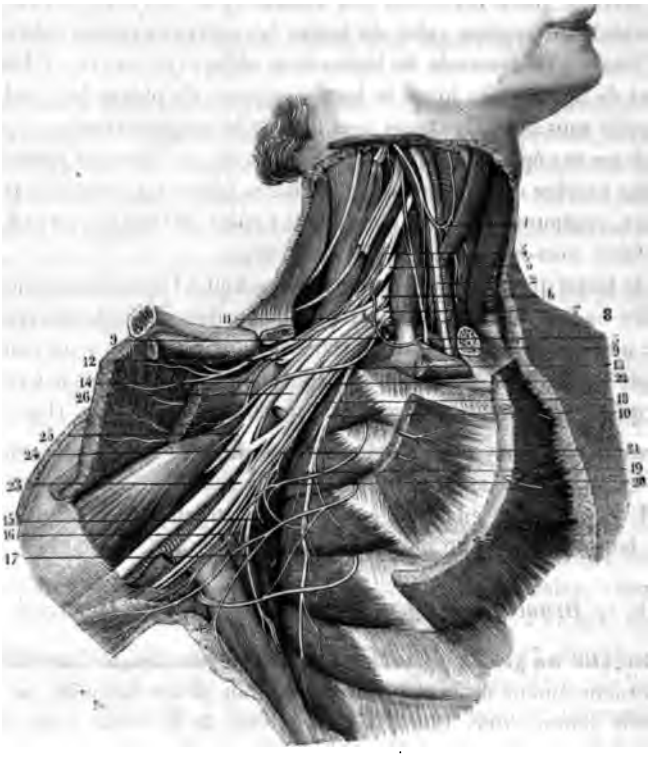

FIG. 585. — *Branches collatérales du plexus brachial* (d'après Hirschfeld).

1. Arcade formée par l'anastomose de la branche descendante de l'hypoglosse avec l branche descendante interne du plexus cervical. — 2. Nerf pneumogastrique. — 3. Ner phrénique. — 4. Branche antérieure de la cinquième paire cervicale. — 5. Branch antérieure de la sixième paire cervicale. — 6. Branche antérieure de la septième pair cervicale. — 7, 8. Branche antérieure de la huitième paire cervicale et première pair dorsale. — 9, 9. Rameau du muscle sous-clavier. — 10. Nerf du grand dentelé. —

quel elle s'anastomose, se distribue aussi exclusivement à la peau du membre supérieur. Elle provient de la partie postérieure du tronc formé par la dernière paire cervicale et la première dorsale. Située d'abord en arrière de l'artère et de la veine sous-clavières, sur la partie supérieure du grand dentelé, puis au-devant des tendons du grand dorsal et du grand rond, la branche accessoire s'engage plus bas entre l'aponévrose brachiale et les téguments de la partie interne du bras, sous lesquels elle peut être suivie jusqu'au voisinage du coude.

Dans son trajet, cette branche s'anastomose : 1° par sa portion axillaire avec le rameau perforant des deuxième et troisième branches intercostales ; 2° par l'une de ses ramifications terminales avec la branche épitrochléenne du brachial cutané interne.

Les rameaux assez nombreux que fournit cette branche, bien que d'une grande ténuité pour la plupart, se distribuent surtout à la partie interne de la peau du bras. Les plus élevés donnent en outre quelques ramifications qui se portent en avant ; les inférieurs, plus multipliés, contournent l'aponévrose brachiale pour devenir postérieurs.

c. — *Branches collatérales inférieures du plexus brachial.*

1° **Branche du grand dorsal.** — Issue tantôt de la partie postérieure du plexus brachial, tantôt du nerf axillaire, elle descend presque verticalement entre le sous-scapulaire et le grand dentelé, en arrière de la branche qui appartient à ce muscle, s'applique à la face profonde du grand dorsal et se partage en plusieurs rameaux qui se perdent dans son épaisseur.

2° **Branche du grand rond.** — Son origine n'est pas moins variable que celle du grand dorsal. Lorsqu'elle n'émane pas directement du plexus brachial, elle se détache aussi du nerf axillaire. Cette branche chemine entre le grand dentelé et le sous-scapulaire. Parvenue au bord inférieur du grand rond, elle le contourne pour atteindre sa face interne, et pénètre dans le muscle en se divisant en plusieurs rameaux.

3° **Branche inférieure du sous-scapulaire.** — Des trois branches collatérales inférieures, c'est celle qui offre le plus de variétés. Elle peut être unique, double et même multiple. Lorsqu'elle est unique, elle a pour point de départ le plexus brachial, ou bien le nerf axillaire, ou la branche du

11. Nerf du grand pectoral, donnant un filet qui va s'anastomoser avec celui du petit pectoral. — 12. Nerf sus-scapulaire s'engageant sous le ligament coracoïdien. — 13. Nerf du petit pectoral. — 14. Filet qu'il reçoit du nerf du grand pectoral. — 15. Branche inférieure du sous-scapulaire. — 16. Nerf du grand rond. — 17. Nerf du grand dorsal. — 18. Branche accessoire du brachial cutané interne. — 19. Anastomose de cette branche avec le rameau perforant du second nerf intercostal. — 20. Rameau de la branche accessoire du nerf brachial cutané interne. — 21. Nerf brachial cutané interne. — 22. Nerf cubital. — 23. Nerf médian. — 24. Nerf musculo-cutané. — 25. Nerf radial

grand dorsal ; lorsqu'elle est double ou triple, elle part de deux ou trois troncs différents. Quels que soient son origine et le nombre de rameaux dont cette branche se compose, son trajet est toujours extrêmement court; elle pénètre presque immédiatement dans la portion inférieure du sous-scapulaire et se ramifie de bas en haut dans les divers faisceaux qui le constituent.

Nous avons vu que les faisceaux supérieurs de ce muscle sont animés par une autre branche venue de la partie supérieure du plexus brachial ; il reçoit donc constamment deux branches, souvent trois et quelquefois quatre.

B. — **Branches terminales du plexus brachial.**

I. — **Nerf axillaire.**

Le *nerf axillaire* ou *circonflexe*, si remarquable par son enroulement autour de l'extrémité supérieure de l'humérus, se détache à la partie postérieure et inférieure du plexus brachial, d'un tronc qui lui est commun avec le nerf radial et la branche inférieure du sous-scapulaire. Appliqué à son origine sur le tendon de ce muscle qui le sépare de l'articulation de l'épaule, il répond un peu plus bas à son bord inférieur, qu'il contourne, et

Fig. 586. — *Nerfs axillaire et sus-scapulaire.*

1. Extrémité terminale du nerf sus-scapulaire. — 2. Filet que ce nerf fournit au muscle sus-épineux. — 3. Ramifications par lesquelles il se termine dans le muscle sous-épineux. — 4. Nerf axillaire contournant le col chirurgical de l'humérus. — 5. Filet que ce nerf abandonne au muscle petit rond. — 6. Rameau cutané de l'épaule. — 7, 8. Divisions qui s'étendent de la convexité du nerf circonflexe dans le deltoïde.

au bord supérieur du grand rond, qu'il croise à angle droit ; passe entre la longue portion du triceps brachial et l'os du bras, arrive sous le petit rond, puis sous le deltoïde et s'infléchit alors pour se diriger en haut, en avant et en dedans vers l'angle antérieur et supérieur de ce muscle. Il décrit ainsi une courbe plus que demi-circulaire dont la concavité tournée en haut et en avant embrasse le col chirurgical de l'humérus.

Dans ce trajet le nerf axillaire fournit : 1° deux branches collatérales, le nerf du petit rond et le rameau cutané de l'épaule ; 2° un grand nombre de branches terminales.

a. Le *nerf du petit rond* part du tronc principal au moment où celui-ci croise la longue portion du triceps brachial. Il se porte aussitôt en haut et en dehors, et pénètre dans le petit rond par son bord inférieur.

b. Le *rameau cutané de l'épaule* naît du même point que le précédent, et assez souvent par un tronc qui lui est commun avec celui-ci. Il se dirige d'abord en arrière, croise le bord postérieur du deltoïde, se réfléchit alors d'arrière en avant, puis se divise : en *rameaux ascendants*, qui gagnent la partie supérieure du moignon de l'épaule ; en *rameaux transverses*, qui contournent le deltoïde ; et *rameaux descendants*, plus considérables, qui se terminent dans les téguments de la partie inférieure de l'épaule et supérieure du bras. (Fig. 587, 2,2 et 589, 2,3.)

c. Les *branches terminales* du nerf axillaire s'épuisent dans le deltoïde. Nombreuses et volumineuses, elles affectent comme les filets du rameau cutané une direction divergente. Les plus considérables se dirigent en avant ; elles donnent à l'articulation de l'épaule plusieurs ramuscules.

II. — Nerf brachial cutané interne.

Préparation. — Tous les rameaux cutanés de la partie antérieure du membre thoracique peuvent être compris dans une même préparation, qui consiste :

1° A inciser la peau sur la partie antérieure et médiane de ce membre, depuis le tendon du deltoïde jusqu'au poignet ;

2° A soulever l'une et l'autre lèvre de cette incision et à disséquer les téguments par leur face profonde, de la partie médiane vers les parties latérales du membre, en isolant d'abord les nerfs cutanés correspondants à leur passage à travers l'aponévrose ;

3° A renverser ensuite les lambeaux disséqués, à les tendre en les piquant par leurs bords sur une plaque de liége, et à suivre de son tronc vers ses divisions chacun des nerfs qui rampent à leur surface interne, dans l'épaisseur du tissu cellulo-adipeux. (Fig. 587 et 588.)

Le *brachial cutané interne* naît à la partie supérieure du creux de l'aisselle, d'un tronc qui lui est commun avec le cubital et la branche interne d'origine du médian. Situé à son point de départ en arrière et en dedans de l'artère axillaire, sur le côté interne du cubital, il se place bientôt sur un plan antérieur à l'une et à l'autre et pénètre alors dans la gaîne de la

veine basilique. Parvenu vers la partie moyenne du bras ou à la réunion de son tiers supérieur avec ses deux tiers inférieurs, ce nerf se divise en deux branches, l'une qui contourne l'épitrochlée pour se porter à la partie postérieure de l'avant-bras, l'autre qui descend verticalement au devant du cubitus.

Dans le trajet qu'il parcourt de son origine à sa bifurcation, le brachial cutané interne ne donne ordinairement qu'une seule branche qui s'en détache un peu au-dessous de son origine. Cette branche collatérale, dont les

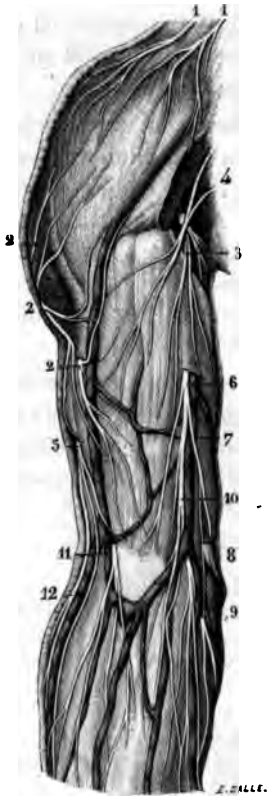

FIG. 587. — *Nerfs cutanés de l'épaule et de la face antérieure du bras.*

FIG. 588. — *Nerfs cutanés de la face antérieure de l'avant-bras et de la main.*

1, 1. Divisions de la branche sus-acromiale du plexus cervical. — 2, 2, 2. Ramifications terminales du rameau cutané du nerf axillaire. — 3. Rameau du nerf brachial cutané interne. — 4. Filet provenant du rameau perforant du second nerf intercostal. — 5. Rameau cutané externe du nerf radial. — 6. Brachial cutané interne traversant l'aponévrose du bras. — 7. Branche épitrochléenne de ce nerf, s'anastomosant par une division avec 8, le nerf cubital, et 9, 9, avec la branche antérieure du même nerf. — 10, 10. Branche antérieure du brachial cutané interne se divisant en plusieurs rameaux dont les uns passent au devant et les autres en arrière de la veine médiane basilique. — 11, 11. Nerf musculo-cutané traversant l'aponévrose du bras en dehors du tendon du

dimensions varient, traverse l'aponévrose brachiale à sa partie supérieure, s'anastomose avec le rameau perforant du troisième nerf intercostal, puis descend sous les téguments de la partie interne du bras, dans lesquels elle se ramifie. Deux ou trois de ses divisions s'étendent jusqu'au coude.

a. La *branche postérieure* ou *épitrochléenne*, toujours moins considérable que l'antérieure, descend un peu obliquement sur le côté interne de la veine basilique. Arrivée au devant de l'épitrochlée, elle se dévie assez brusquement, contourne cette saillie pour se placer en arrière du cubitus, et se divise alors en un grand nombre de rameaux qni se perdent dans les téguments de la partie postérieure de l'avant-bras. — L'un de ces rameaux s'anastomose avec l'accessoire du brachial cutané interne.

b. La *branche antérieure* ou *cubitale*, continuation du brachial cutané interne, par son volume et sa direction, descend verticalement jusqu'au pli du coude; là elle se divise en deux rameaux principaux qui passent, l'un au devant et l'autre en arrière de la veine médiane basilique. Au-dessous de cette veine chacun d'eux se partage en plusieurs ramuscules dont les divisions se répandent dans la peau des parties antérieure, interne et postérieure de l'avant-bras. — Le plus externe de ces ramuscules longe la veine médiane et s'anastomose avec le musculo-cutané ; il peut être suivi jusqu'à la partie supérieure de la main. — Le plus interne descend sur le bord cubital de l'avant-bras et fournit des ramifications qui se portent en arrière. — Constamment l'une des divisions comprises entre ces deux ramuscules extrêmes s'anastomose au-dessus du poignet avec un rameau du cubital.

III. — Nerf musculo-cutané.

Le *nerf musculo-cutané* présente un volume un peu supérieur à celui du brachial cutané interne. Il se détache de la branche externe d'origine du médian, descend perpendiculairement sur le tendon du sous-scapulaire, traverse le muscle coraco-huméral (d'où le nom de *perforant de Casserius*, sous lequel il a été décrit) ; se porte obliquement en bas et en dehors entre le brachial antérieur et le biceps, contourne le côté externe du tendon de ce dernier, puis traverse l'aponévrose brachiale un peu au-dessus de la veine médiane céphalique. Devenu sous-cutané, il se divise presque aus-

biceps. — 12, 12. Divisions du rameau cutané externe du radial allant se distribuer à la peau de la partie postérieure de l'avant-bras. — 13, 13, 13. Divisions que la branche antérieure du brachial cutané interne fournit à l'avant-bras. — 14. Anastomose d'une de ces divisions avec un rameau perforant du nerf cubital. — 15, 15, 15. Divisions terminales du nerf musculo-cutané. — 16. Anastomose de l'une de ces divisions avec 17, la branche terminale antérieure du nerf radial. — 18. Rameau palmaire cutané du médian. — 19. Branche collatérale interne du pouce. — 20. Branche collatérale externe du même doigt. — 21. Branche collatérale externe de l'index. — 22. Tronc des collatérales interne de l'index et externe du médius. — 23. Tronc commun des collatérales interne du médius et externe de l'annulaire. — 24. Tronc des collatérales interne de l'annulaire et externe du petit doigt. — 25. Collatérale interne du petit doigt (d'après Hirschfeld).

sitôt en deux branches principales qui croisent cette veine à angle aigu, en passant, l'une en arrière, l'autre en avant; et qui longent ensuite, la première le côté antérieur du radius, la seconde son côté externe.

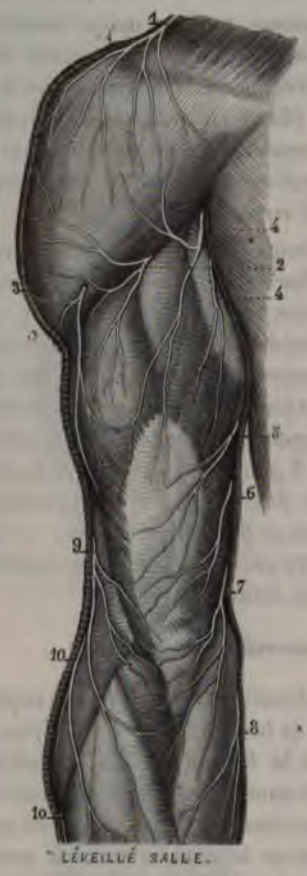

FIG. 589. — *Nerfs cutanés de l'épaule et de la face postérieure du bras* (*).

FIG. 590. — *Nerfs cutanés de la partie postérieure de l'avant-bras et de la main* (*).

1, 1. Ramifications terminales de la branche sus-acromiale du plexus cervical. — 2. Rameau cutané du nerf axillaire. — 3. Autre rameau cutané du même nerf qui traverse le bord postérieur du deltoïde. — 4. Divisions terminales du rameau perforant du deuxième nerf intercostal. — 5. Rameau perforant du troisième nerf intercostal. — 6. Rameau cutané interne du nerf radial. — 7, 7. Branche épitrochléenne du brachial cutané interne. — 8. Rameau postérieur de la branche cubitale du brachial cutané interne. — 9, 9. Rameau cutané externe du nerf radial. — 10, 10. Filet cutané interne du nerf radial. — 11. Rameau postérieur de la branche terminale antérieure ou cutanée du radial. — 12. Premier ramuscule provenant de ce rameau; il forme le nerf collatéral dorsal externe du pouce. — 13. Second ramuscule du même rameau; il se subdivise à la partie supérieure du premier espace interosseux; l'une de ses divisions forme le nerf collatéral dorsal interne du pouce; l'autre se ramifie dans la peau de la

Dans le trajet qu'il parcourt de son origine au tendon du biceps, ce nerf reçoit vers la partie moyenne du bras un filet plus ou moins grêle que lui envoie le médian. Il fournit :

1° *Deux rameaux au coraco-huméral*, l'un supérieur, dont les dernières divisions se terminent dans la courte portion du biceps, l'autre inférieur jusqu'au voisinage de son attache humérale,

2° Les *rameaux du biceps*, au nombre de trois ou quatre, lesquels naissent à différentes hauteurs et quelquefois d'un tronc commun qui est alors assez considérable pour représenter une branche de bifurcation. Tous ces rameaux plongent dans l'épaisseur du muscle d'arrière en avant.

3° Les *rameaux du brachial antérieur*, moins nombreux que les précédents, et qu'on voit naître aussi assez fréquemment par un tronc commun ; ils pénètrent dans le brachial antérieur d'avant en arrière. (Fig. 591.)

a. La *branche radiale antérieure* du musculo-cutané descend verticalement au devant du radius, entre les veines radiales et la veine médiane ; donne de nombreux rameaux qui se répandent dans la peau de la partie antérieure et externe de l'avant-bras, et se prolonge jusqu'à la partie supérieure de l'éminence thénar, où elle se termine. Cette branche s'anastomose par plusieurs filets avec le nerf brachial cutané interne, et par un rameau plus remarquable avec le nerf radial un peu au-dessus du poignet. Dans le même point elle fournit quelquefois un filet qui traverse l'aponévrose pour aller se distribuer à l'articulation radio-carpienne. (Fig. 587 et 588.)

b. La *branche radiale externe*, située d'abord un peu en avant du bord externe de l'avant-bras, croise ce bord vers sa partie moyenne et lui devient postérieure plus bas. Toutes ses divisions se terminent dans les téguments de la face dorsale de l'avant-bras.

En résumé, le nerf musculo-cutané se distribue aux trois muscles de la région antérieure du bras et à la peau de la moitié externe de l'avant-bras. Par ses rameaux musculaires il préside au mouvement de flexion de l'avant-bras et prend en outre, par l'intermédiaire du biceps, une certaine part à son mouvement de supination, ainsi que nous l'avons vu précédemment.

face dorsale de la première phalange de l'index. — 14. Troisième ramuscule de ce rameau ; il descend dans le second espace interosseux où il se bifurque ; l'une de ses divisions se perd dans la moitié interne des téguments de la face dorsale de la première phalange de l'index, et l'autre dans la moitié externe de la peau qui recouvre la face dorsale du médius. — 15. Branche dorsale du nerf cubital. — 16. Rameau externe de cette branche s'anastomosant avec un ou deux filets de la branche terminale antérieure du radial et descendant ensuite dans le troisième espace interosseux où il se divise ; une de ses divisions se ramifie dans la moitié interne de la peau qui revêt la face dorsale de la première phalange du médius ; l'autre dans celle qui recouvre la première phalange de l'annulaire. — 17. Second rameau de la même branche, qui sur le quatrième espace interosseux se bifurque aussi ; l'une de ses divisions se ramifie dans la peau de la face dorsale de la première phalange de l'annulaire ; l'autre forme le nerf collatéral dorsal externe du petit doigt. — 18. Nerf collatéral dorsal interne de ce doigt.

IV. — Nerf médian.

Le *nerf médian* naît du plexus brachial par deux racines, dont l'une longe le côté externe et l'autre le côté interne de l'artère axillaire. — Sa racine externe, plus considérable, émane d'un tronc qui lui est commun avec le musculo-cutané. — Sa racine interne vient d'un tronc qui lui est commun avec le cubital et le brachial cutané interne. D'abord parallèle à l'artère, cette racine ne tarde pas à la croiser pour se placer à sa partie antérieure et un peu externe, où elle se réunit à la précédente. (Fig. 591 et 592.)

Trajet. — De cette réunion résulte un tronc aplati, puis régulièrement arrondi, qui descend verticalement sur le côté interne du bras jusqu'au devant de l'épitrochlée. Là le médian se dévie légèrement pour se porter en bas, en dehors et en arrière, au devant du muscle fléchisseur profond des doigts. Devenu alors véritablement médian, il reprend sa direction verticale, se rapproche graduellement du plan antérieur du membre, passe sous le ligament annulaire antérieur du carpe, et arrive dans la paume de la main où il se divise en six branches terminales.

Ce trajet permet de lui considérer trois portions : une *portion brachiale*, une *portion antibrachiale* et une *portion palmaire*.

Rapports. — Par sa *portion brachiale* le nerf médian répond : — En arrière au brachial antérieur, qui le sépare de la face interne de l'humérus. — En avant, à l'aponévrose du bras, dont il est séparé chez les individus très-musclés par le bord interne du biceps. — En dedans, à cette même aponévrose. — En dehors, à l'interstice des muscles biceps et brachial antérieur.

L'artère brachiale, se portant obliquement en bas et en dehors, le nerf médian, dont la direction est verticale, la croise sous un angle extrêmement aigu, de telle sorte que, situé d'abord en dehors de l'artère humérale dans son tiers supérieur, il se place au devant de celle-ci dans son tiers moyen, et à son côté interne dans son tiers ou son quart inférieur. — Il n'est pas très-rare de voir le tronc nerveux, au moment où il croise le tronc artériel, passer à sa partie postérieure.

Par sa *portion antibrachiale* ce nerf se trouve en rapport : — En avant, avec le rond pronateur qu'il croise obliquement, avec le muscle fléchisseur superficiel des doigts, et un peu au-dessus du poignet avec l'aponévrose de l'avant-bras. — En arrière avec le faisceau coronoïdien du rond pronateur et le fléchisseur profond des doigts. — En dedans avec l'interstice qui sépare le fléchisseur profond des doigts du fléchisseur superficiel, et plus bas avec le bord externe de ce dernier. — En dehors, avec l'interstice qui sépare le fléchisseur profond des doigts du long fléchisseur propre du pouce, et intérieurement avec le tendon du grand palmaire.

Une artère ordinairement assez grêle, mais quelquefois aussi volumi-

neuse que la radiale, l'*artère du nerf médian*, accompagne la portion antibrachiale de ce nerf dans ses trois quarts inférieurs.

La *portion palmaire* est située au devant des tendons fléchisseurs des doigts, en arrière du ligament annulaire et de l'aponévrose palmaire, entre les deux synoviales du poignet. Son extrémité inférieure, aplatie et comme étalée, répond à l'arcade palmaire superficielle qui la recouvre.

A. *Branches collatérales du médian.*

Au bras, le nerf médian ne fournit aucune branche ; il est seulement uni au musculo-cutané par un filet très-grêle, qui s'étend obliquement de l'un à l'autre, et qui a été précédemment mentionné. (Fig. 591.)

A l'avant-bras, on voit se détacher de son tronc plusieurs rameaux qui naissent pour la plupart au-dessous de l'articulation du coude :

Le *rameau supérieur* du grand pronateur.
Des *rameaux musculaires antérieurs.*
Des *rameaux musculaires postérieurs.*
Le *rameau interosseux.*
Et le *rameau palmaire cutané.*

1° **Rameau supérieur du grand pronateur.** — Quelquefois double, ce rameau se sépare de la partie antérieure du médian un peu au-dessus de la tubérosité interne de l'humérus, se dirige obliquement en bas et en dedans, et pénètre dans le rond pronateur, tantôt par son bord supérieur, tantôt par sa face profonde. Un ou plusieurs filets s'en détachent au moment où il pénètre dans ce muscle et contournent la partie interne de l'articulation du coude, sur laquelle ils se perdent.

2° **Rameaux musculaires antérieurs.** — Leur nombre est indéterminé. Ils partent de la moitié supérieure de la portion antibrachiale du nerf, tantôt isolément, et tantôt par un ou deux troncs principaux qui ne tardent pas à se diviser. Tous se dirigent d'arrière en avant et pénètrent presque aussitôt dans la partie inférieure du rond pronateur, dans le grand palmaire, dans le petit palmaire et le fléchisseur sublime. Les rameaux qui naissent du médian, au niveau de la partie moyenne de l'avant-bras, se rendent exclusivement dans le dernier de ces muscles.

3° **Rameaux musculaires postérieurs.** — Comme les précédents, ils se détachent du tronc principal un peu au-dessous de l'articulation du coude. — L'un d'eux se porte en bas et en dehors vers l'extrémité supérieure du long fléchisseur propre du pouce, dans lequel il pénètre. — Les deux autres se dirigent en dedans et se terminent dans les faisceaux externes du fléchisseur profond des doigts. (Fig. 592.)

Nous verrons plus loin que les deux faisceaux internes de ce dernier muscle sont animés par le nerf cubital.

4° **Rameau interosseux ou du carré pronateur.** — Ce nerf, remarquable par l'étendue de son trajet et sa direction rectiligne, émane de la partie postérieure du médian, au-dessous du tendon du brachial antérieur. Appliqué dès son origine à la face antérieure du ligament interosseux, il descend verticalement dans l'interstice des muscles fléchisseur profond des

FIG. 591. — *Portion brachiale des nerfs musculo-cutané, médian et cubital.*

FIG. 592. — *Portion terminale du nerf médian et du nerf cubital.*

1. Nerf musculo-cutané. — 2. Rameau que ce nerf fournit au coraco-brachial. — 3. Rameau qu'il fournit au biceps. — 4. Rameau qu'il donne au brachial antérieur. — 5. Filet anastomotique qu'il reçoit du médian. — 6. Division de ce nerf au moment où il traverse l'aponévrose du bras. — 7. Nerf radial cheminant dans l'interstice du brachial antérieur et du long supinateur. — 8. Rameau cutané externe du radial. — 9. Tronc du brachial cutané interne divisé un peu au-dessous de son origine, ainsi que sa branche accessoire. — 10. Branche antérieure ou cubitale de ce nerf. — 11 Portion brachiale des nerfs médian et cubital. — 12. Portion antibrachiale, palmaire et digitale des memes nerfs. — 13. Rameau du grand pronateur. — 14. Tronc des rameaux musculaires antérieurs, divisé et enlevé, ainsi que les muscles auxquels il se distribue. — 15. Rameaux du fléchisseur profond des doigts. — 16. Rameau du long fléchisseur propre du pouce. — 17. Rameau interosseux. — 18. Rameau palmaire cutané divisé au-des-

loigts et long fléchisseur propre du pouce, qui en reçoivent quelques ranuscules, et s'engage au-dessous du carré pronateur, auquel il fournit plusieurs filets. Devenu très-grêle après l'émission de ces filets, il se ramifie sur la partie antérieure de l'articulation radio-carpienne. (Fig. 592.)

5° **Rameau palmaire cutané.** — Il part du médian, à quelques centimètres au-dessus de l'articulation du poignet; longe d'abord ce tronc nerveux, puis traverse l'aponévrose de l'avant-bras entre les tendons des grand et petit palmaires, et se divise en deux filets qui descendent au-devant du ligament annulaire antérieur du carpe. L'un de ces filets se perd dans les téguments de la partie supérieure de l'éminence thénar; l'autre se termine dans la peau de la région palmaire moyenne.

B. *Branches terminales du médian.*

Les six branches terminales du médian naissent quelquefois au même niveau. Mais plus fréquemment ce nerf, après s'être aplati, se partage en deux branches principales, une externe et une interne, qui se subdivisent après un très-court trajet, la première en quatre branches plus petites, et la seconde en deux. Une seule de ces branches se distribue à la paume de la main; les cinq autres se ramifient dans les téguments des doigts, dont elles constituent les rameaux collatéraux palmaires.

La *première*, destinée aux muscles de l'éminence thénar, se porte transversalement en dehors en décrivant une petite arcade à concavité supérieure, et se partage en trois rameaux principaux : un rameau superficiel qui se perd dans le court abducteur, un rameau moyen et plus long qui pénètre dans le muscle opposant, et un rameau profond qui se termine dans le muscle court fléchisseur.

La *seconde*, appliquée sur le tendon du long fléchisseur propre du pouce, se porte en bas, croise l'articulation métacarpo-phalangienne correspondante, et longe ensuite le côté externe de la face antérieure du pouce, dont elle constitue la *branche collatérale palmaire externe.*

La *troisième*, moins oblique que la précédente, longe le bord inférieur

sous de son origine. — 19. Branche des muscles de l'éminence thénar. — 20. Branche collatérale externe du pouce. — 21. Branche collatérale interne du même doigt. — 22. Branche collatérale externe de l'index. — 23. Tronc commun des collatérales interne de l'index et externe du médius. — 24. Tronc des collatérales interne du médius et externe de l'annulaire. — 25. Rameau que le nerf cubital fournit au cubital antérieur. — 26. Rameaux que le même nerf fournit aux deux faisceaux internes du fléchisseur profond des doigts. — 27. Filet cutané et anastomotique du cubital. — 28. Branche dorsale de ce nerf. — 29. Sa branche palmaire superficielle. — 30. Tronc commun des collatérales interne de l'annulaire et externe du petit doigt. — 31. Collatérale interne du petit doigt — 32. Branche palmaire profonde. — 33. Rameau que cette branche abandonne aux muscles de l'éminence hypothénar. — 34 Rameaux des muscles du quatrième espace interosseux et du quatrième lombrical. — 35. Rameaux des muscles du troisième espace interosseux et du troisième lombrical. — 36. Rameaux destinés à l'adducteur du pouce et aux muscles des deux premiers espaces interosseux.

du muscle adducteur, puis le bord interne du pouce, dont elle forme la *branche collatérale palmaire interne.*

La *quatrième* descend au devant de l'adducteur, sur le côté externe du second os du métacarpe, donne un filet au premier lombrical, et se place plus bas sur le côté externe de l'index, puis se divise alors en deux branches inégales, l'une antérieure plus grosse qui représente sa *branche collatérale palmaire externe;* l'autre postérieure en général plus petite qui représente sa branche collatérale dorsale externe.

La *cinquième* se dirige verticalement en bas au devant du deuxième espace interosseux, et fournit dans cette première partie de son trajet un filet au second lombrical. Arrivée au niveau de la racine des doigts, elle se divise en deux branches, dont l'une se porte sur le côté interne de l'index pour constituer sa *branche collatérale palmaire interne,* et l'autre sur le côté externe du médius, pour former sa *branche collatérale palmaire externe.* — Chacune de ces deux branches donne au niveau du pli interdigital un rameau important qui forme le nerf collatéral dorsal correspondant.

La *sixième* reçoit un peu au-dessous de son origine un rameau anastomotique constant que lui envoie le cubital, rameau auquel elle s'unit à angle aigu en abandonnant un ou deux ramuscules aux téguments de la paume de la main. — Après avoir reçu cette anastomose, la sixième branche du médian donne quelquefois un filet au troisième lombrical; puis, continuant à descendre au devant du troisième espace interosseux, se divise à l'extrémité inférieure de cet espace en deux branches secondaires qui deviennent, l'une la *collatérale palmaire interne du médius,* l'autre la *collatérale palmaire externe de l'annulaire;* chacune d'elles donne aussi le ner collatéral dorsal qui leur correspond.

Les nerfs collatéraux palmaires fournis par le médian ont pour caractères communs :

1° D'occuper dans toute l'étendue de leur trajet les parties latérales des tendons fléchisseurs, et de suivre les artères correspondantes des doigts qui leur sont accolées;

2° De se diviser à leur extrémité inférieure ou terminale en deux rameaux principaux : l'un postérieur ou dorsal qui se ramifie dans le derme sous-unguéal; l'autre antérieur ou palmaire qui s'épanouit dans la pulpe des doigts en s'anastomosant aussi avec celui du côté opposé;

3° De porter sur toutes leurs divisions un grand nombre de ces renflements connus sous le nom de corpuscules de Pacini.

Ils ont en outre pour attribut commun, à l'exception des deux premiers destinés au pouce, de fournir chacun le nerf collatéral dorsal du même côté; ces cinq nerfs collatéraux dorsaux s'en détachent à angle aigu, longent les tendons extenseurs, et se terminent en s'anastomosant avec le rameau sous-unguéal des collatéraux palmaires. Les ramifications émanées

de ces collatéraux dorsaux se perdent dans les téguments qui recouvrent la face dorsale des deux dernières phalanges, et l'extrémité inférieure de la première.

En résumé, le médian, par ses branches collatérales, communique le mouvement à tous les muscles de la partie antérieure de l'avant-bras, à l'exception du cubital antérieur et des deux faisceaux internes du fléchisseur profond des doigts qui sont animés par le cubital. Par ses branches terminales il préside : 1° aux contractions des deux premiers lombricaux et des muscles de l'éminence thénar, à l'exception de l'adducteur ; 2° à la sensibilité tactile de la face palmaire du pouce, à la sensibilité de toute la périphérie de l'index et du médius, et à celle de la moitié externe de l'annulaire.

V. — Nerf cubital.

Le *nerf cubital* est un peu moins volumineux que le médian et le radial, mais plus considérable que le musculo-cutané. (Fig. 591 et 592.)

Trajet. — Confondu à son point de départ avec la branche interne d'origine du médian et le brachial cutané interne, le cubital se place bientôt sur un plan postérieur à ces deux nerfs, pénètre dans l'épaisseur de la portion interne du triceps, et descend jusqu'à la gouttière qui sépare l'olécrâne de la tubérosité interne de l'humérus. Là il se coude à angle obtus, comme le médian, dont il commence à se rapprocher après s'en être graduellement éloigné, s'applique à la face profonde du cubital antérieur, longe le bord externe du tendon de ce muscle dans le tiers inférieur de l'avant-bras, passe au devant du ligament annulaire antérieur du carpe, et se divise sur le bord inférieur de ce ligament en deux branches terminales.

On peut donc lui distinguer aussi trois portions : une *portion brachiale*, une *portion antibrachiale* et une *portion palmaire*.

Rapports. — Dans son quart supérieur, la *portion brachiale* de ce nerf répond aux artères axillaire et humérale, dont elle longe le côté interne et postérieur, tandis que le médian longe leur côté antérieur et externe ; d'où il suit que lorsqu'on procède à la ligature du tronc artériel, on doit chercher celui-ci entre les nerfs médian et cubital qu'il suffit d'écarter pour l'apercevoir et le saisir. — Après s'être séparée à angle aigu du médian, puis de l'artère humérale, la portion brachiale se trouve entourée par les fibres du vaste interne du triceps.

La *portion antibrachiale* est en rapport : 1° Au niveau du pli du coude, avec l'articulation huméro-cubitale en avant, et en arrière avec le cubital antérieur, dont elle sépare les insertions épitrochléennes des insertions olécrâniennes. 2° Dans la moitié supérieure de l'avant-bras, avec le fléchisseur profond des doigts en arrière, et en avant avec le cubital antérieur, dont elle croise obliquement la direction pour atteindre son bord externe.

3° Dans la moitié ou le tiers inférieur de l'avant-bras : en arrière, avec le fléchisseur profond et le carré pronateur; en avant, avec l'aponévrose de l'avant-bras, qu'elle n'atteint cependant pas, les tendons qui l'avoisinent s'inclinant un peu au devant d'elle; en dedans, avec le tendon du cubital antérieur qui tend à la recouvrir; en dehors, avec les tendons du fléchisseur profond. — Dans toute son étendue cette portion antibrachiale se trouve située en dedans de l'artère cubitale, qui en est d'abord séparée par un espace angulaire à base supérieure, et qui vient se placer à son côté externe, un peu au-dessus de la partie moyenne de l'avant-bras.

La *portion palmaire* du cubital, située au devant du ligament annulaire antérieur, est recouverte par une mince lame celfulo-fibreuse, par des pelotons adipeux qui l'entourent de tous côtés, et par la peau; le pisiforme occupe son côté interne et l'artère cubitale son côté externe.

A. *Branches collatérales du cubital.*

Au bras, le nerf cubital, ainsi que le médian, ne fournit aucune branche. A l'avant-bras, il donne successivement :

Des *filets* à l'articulation du coude;
Des *rameaux* au cubital antérieur;
Un ou deux *rameaux* au fléchisseur profond des doigts;
Un *filet anastomotique* au brachial cutané interne;
Et une *branche dorsale cutanée* destinée à la main.

1° **Filets articulaires.** — En nombre indéterminé et extrêmement ténus, ces filets se distribuent à la synoviale du coude, et aussi très-probablement au périoste et aux os correspondants.

2° **Rameaux du cubital antérieur.** — On en compte ordinairement deux et quelquefois trois, qui, nés à différentes hauteurs, pénètrent dans ce muscle par sa face profonde et se ramifient dans son épaisseur.

3° **Rameaux du fléchisseur profond des doigts.** — Ces rameaux naissent assez souvent par un tronc commun qui ne tarde pas à se bifurquer. Ils rampent sur la face antérieure du muscle et disparaissent ensuite au milieu de ses fibres. Leurs divisions, du reste, sont exclusivement destinées aux deux faisceaux internes du muscle, les deux faisceaux externes recevant leurs filets du médian.

4° **Filet anastomotique.** — Il se détache du nerf cubital un peu au-dessous de la partie moyenne de l'avant-bras, marche d'abord au devant du tronc nerveux, puis traverse l'aponévrose et s'unit à l'une des divisions du brachial cutané interne.

Avant de franchir l'aponévrose antibrachiale, ce filet anastomotique donne assez souvent une division plus ou moins grêle qui descend sur les vaisseaux cubitaux et se perd à leur surface.

5° **Branche dorsale cutanée.** — Beaucoup plus volumineuse que toutes celles qui précèdent et même que celles qui suivent, elle a pu être considérée par plusieurs anatomistes comme une branche de bifurcation. Son point de départ correspond à l'union du tiers inférieur avec les deux tiers supérieurs de l'avant-bras. Dès son origine, cette branche se dirige très-obliquement en bas et en arrière, entre le cubital antérieur et le corps du cubitus, qu'elle contourne en demi-spirale. Arrivée à la partie postérieure de la tête de cet os, elle se termine par trois rameaux : un *rameau interne*, un *rameau moyen* et un *rameau externe*. (Fig. 590,15.)

Le *rameau interne* descend verticalement sur le bord interne du cinquième métacarpien, puis sur le côté interne de la face dorsale du petit doigt, dont il constitue le *nerf dorsal collatéral interne*.

Le rameau moyen naît souvent d'un tronc qui lui est commun avec le précédent; il descend dans le quatrième espace interosseux, puis se divise en deux ramuscules, dont l'un forme le nerf collatéral dorsal externe du petit doigt; l'autre se ramifie dans la moitié interne des téguments qui recouvrent la face dorsale de la première phalange de l'annulaire.

Le *rameau externe* donne d'abord un filet anastomotique qui, oblique en bas et en dehors, s'unit vers l'extrémité supérieure du deuxième espace interosseux, à une division du nerf radial. Il descend ensuite dans le troisième espace interosseux et se divise en deux ramuscules, lesquels se terminent chacun par un pinceau de filaments pour se perdre le premier dans la peau recouvrant la première phalange de l'annulaire, le second dans celle qui recouvre la première phalange du médius.

B. *Branches terminales ou palmaires du cubital.*

Au nombre de deux, les branches terminales du cubital se distinguent par leur position en *superficielle* et *profonde*. (Fig. 592.)

1° **Branche palmaire superficielle.** — Dès son origine, elle fournit par son côté interne un rameau musculaire qui se rend en partie dans le court fléchisseur du petit doigt, en partie dans le palmaire cutané, et par son côté externe un *rameau anastomotique* qui se porte en bas et en dehors vers la sixième branche terminale du médian, à laquelle il s'unit. — Elle se partage ensuite en deux branches :

Une *branche interne*, qui passe sous le palmaire cutané, au devant des muscles de l'éminence hypothénar, pour longer le côté interne de la face antérieure du petit doigt, dont elle forme la *collatérale palmaire interne*.

Et une *branche externe* plus volumineuse, qui se bifurque à la partie inférieure du quatrième espace interosseux pour constituer la *collatérale palmaire externe* du petit doigt et la collatérale palmaire interne de l'annulaire; de celle-ci naît un rameau qui longe le tendon extenseur de l'annulaire et qui constitue son nerf collatéral dorsal interne.

Ces branches collatérales sont remarquables aussi par la multiplicité des corpuscules de Pacini échelonnés sur leurs nombreuses divisions.

2° **Branche palmaire profonde.** — Son volume est en général un peu plus considérable que celui de la précédente. Elle s'enfonce dès son origine sous le court fléchisseur du petit doigt, se porte transversalement de dedans en dehors au devant des muscles interosseux, en arrière des tendons fléchisseurs des doigts et des muscles lombricaux, et s'étend jusqu'à l'adducteur du pouce et au premier interosseux dorsal. Elle décrit ainsi une arcade qui regarde par sa concavité en haut et en dehors, et qui se trouve située un peu au-dessous de l'arcade artérielle correspondante, dont la concavité regarde au contraire en haut et en dedans. — La branche palmaire profonde fournit par sa convexité :

Des *rameaux internes* pour les trois muscles de l'éminence hypothénar.

Des *filets inférieurs* destinés aux trois interosseux palmaires et aux deux lombricaux internes.

Des *filets postérieurs* ou *perforants*, qui traversent la partie supérieure des espaces interosseux, et qui se terminent dans les interosseux dorsaux.

Et des *filets externes*, qui se ramifient dans l'adducteur du pouce ou premier interosseux palmaire, et dans le premier interosseux dorsal.

En résumé, le nerf cubital donne des rameaux musculaires et des rameaux cutanés. — Par ses rameaux musculaires il anime le cubital antérieur, les deux faisceaux internes du fléchisseur profond des doigts, le palmaire cutané, les trois muscles de l'éminence hypothénar, les deux lombricaux internes et tous les interosseux, dont l'adducteur du pouce fait partie. — Par ses rameaux cutanés il préside à la sensibilité du tiers interne de la face palmaire et de la face dorsale de la main.

VI. — Nerf radial.

Le *nerf radial*, d'un volume égal et souvent supérieur à celui du médian, tire son origine de la partie postérieure du plexus brachial, d'un gros tronc que concourent à former les trois branches postérieures de ce plexus, et qui lui est commun avec le nerf axillaire. (Fig. 593 et 594.)

Situé à son point de départ entre l'artère humérale, qui le sépare du musculo-cutané, du médian et du cubital, et les tendons du grand rond et du grand dorsal qu'il croise perpendiculairement, ce nerf se dévie bientôt pour se porter en bas, en arrière et en dehors, entre le vaste interne et la portion moyenne du triceps, dans la gouttière de torsion de l'os du bras, où il est accompagné par l'artère humérale profonde. Parvenu à l'extrémité inférieure de cette gouttière, le nerf radial, poursuivant son trajet spiroïde, apparaît sur le bord externe de l'humérus, à l'union de son tiers inférieur avec ses deux tiers supérieurs, descend ensuite verticalement

entre le long supinateur et le brachial antérieur, puis entre ce muscle et le premier radial externe, et arrive ainsi au devant de l'articulation du coude et de la tête du radius, où il se bifurque.

A. *Branches collatérales du radial.*

Dans le trajet qu'il parcourt de son origine à sa bifurcation, le nerf radial fournit :

1° Un *rameau cutané interne*, qui traverse l'aponévrose brachiale à sa partie supérieure, devient sous-cutané, et se divise en plusieurs filets destinés à la partie postérieure et interne de la peau du bras. L'un de ces filets peut être suivi jusqu'à l'articulation du coude.

2° Des *rameaux à la longue portion du triceps*, au nombre de trois ou quatre et en général assez volumineux. Ces rameaux peuvent se distinguer : en supérieurs, dont les divisions se réfléchissent en pénétrant dans la portion moyenne du muscle ; et en inférieurs, plus considérables, dont les filets principaux descendent jusqu'au voisinage de son tendon.

3° Un *rameau au vaste interne*. Ce rameau naît souvent par un tronc commun avec l'un de ceux qui précèdent. Il disparaît presque aussitôt au milieu des fibres musculaires.

4° Le *rameau du vaste externe et de l'anconé*. Il naît aussi de la partie supérieure du radial, se porte en bas et en dehors ; pénètre dans le vaste externe, descend verticalement dans l'épaisseur de ce muscle auquel il abandonne de nombreux filets, et se termine dans l'anconé après avoir parcouru un trajet qui mesure les deux tiers de la longueur de l'humérus.

5° Un *rameau cutané externe*. Plus considérable que l'interne, ce rameau, d'abord accolé au tronc principal dans la gouttière humérale, traverse la portion externe du triceps, puis l'aponévrose brachiale, et se dirige ensuite en bas et en arrière pour se ramifier dans la peau de la face postérieure de l'avant-bras.

6° Les *rameaux du long supinateur et du premier radial externe*. Ils naissent de la portion du radial qui longe le brachial antérieur, se portent en bas, et se terminent presque aussitôt dans l'extrémité supérieure de ces muscles qu'ils pénètrent par leur face profonde.

B. *Branches terminales du radial.*

Au nombre de deux, elles se distinguent par leur direction et leur terminaison en *postérieure* ou *musculaire*, et *antérieure* ou *cutanée*. (Fig 553.)

1° **Branche terminale postérieure.** — Cette branche se dirige obliquement en bas, en dehors et en arrière, vers le petit supinateur qu'elle traverse en décrivant autour de la partie correspondante du radius une demi-spirale analogue à celle que le tronc du radial décrit autour du corps

de l'humérus. Parvenue à la partie postérieure de l'avant-bras, elle descend verticalement entre la couche musculaire superficielle et la couche musculaire profonde, répond plus bas au ligament interosseux, et se ter-

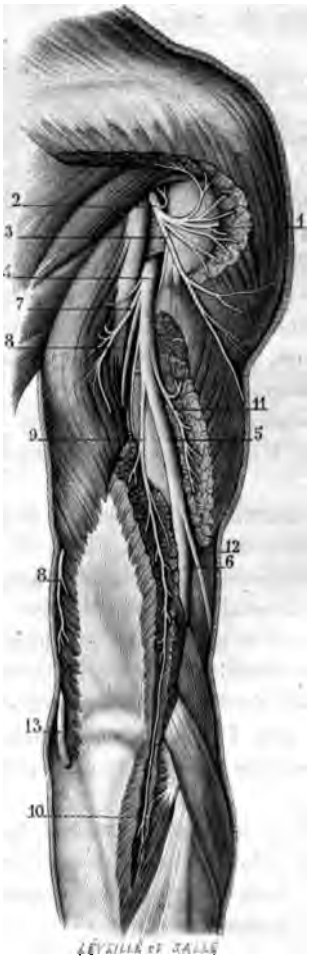

Fig. 593. — *Portion brachiale du radial* (*).

Fig. 594. — *Branches terminales du radial* (*).

Fig. 593. — 1. Nerf circonflexe. — 2. Filet qu'il donne au petit rond. — 3. Rameau cutané de l'axillaire. — 4. Tronc du radial. — 5. Portion de ce nerf qui répond à la gouttière de torsion de l'humérus. — 6. Ce même nerf s'engageant entre le brachial antérieur et le long supinateur. — 7. Rameau que le radial fournit à la longue portion du triceps brachial. — 8, 8. Rameau qu'il donne à la portion interne de ce muscle. — 9. Rameau qu'il donne à la portion externe. — 10. Partie terminale du même rameau se distribuant au muscle anconé. — 11. Autre rameau du même nerf destiné aussi à la portion externe du triceps. — 12. Rameau cutané externe du radial.

mine à la partie postérieure du carpe par des filets déliés et grisâtres qui se perdent dans les articulations radio-carpienne, carpiennes et carpo-métacarpiennes. — Dans ce trajet, la branche postérieure donne de nombreux rameaux musculaires qu'on peut diviser :

a. En *supérieurs*, au nombre de deux : le *rameau du second radial externe*, qui s'en détache au-dessous de son origine, et le *rameau du court supinateur*, qu'elle fournit au moment où elle traverse ce muscle.

b. En *postérieurs*, destinés aux muscles de la couche superficielle. Ce sont : les *rameaux de l'extenseur commun des doigts*, multiples et divergents ; le *rameau de l'extenseur du petit doigt ;* et le *rameau du cubital postérieur ;* tous pénètrent dans ces muscles par leur face antérieure.

c. En *antérieurs*, destinés aux muscles de la couche profonde : le *rameau du long extenseur du pouce*, celui de *l'extenseur propre de l'index*, celui du *muscle long abducteur du pouce*, et celui de son *court extenseur*.

2° **Branche terminale antérieure.** — Cette branche, moins considérable que la précédente, descend verticalement sous le bord interne du long supinateur, au devant du radius, dont elle est séparée par le court supinateur, le rond pronateur et les insertions du fléchisseur sublime, en dedans des radiaux externes, en dehors de l'artère radiale. Arrivée au tiers inférieur de l'avant-bras, elle change de direction, s'engage sous le tendon du long supinateur pour contourner le radius, traverse l'aponévrose, s'anastomose avec un rameau du musculo-cutané, et se divise un peu au-dessus de l'articulation du poignet en trois rameaux.

a. L'un de ces rameaux longe le bord externe du carpe, du premier métacarpien et des deux phalanges du pouce, dont il forme le *nerf collatéral dorsal externe*.

b. Le second croise les tendons du long abducteur, du court extenseur et du grand extenseur du pouce, puis se subdivise. L'une de ses divisions forme le *collatéral dorsal interne du pouce*. L'autre descend sur le deuxième espace interosseux, et s'épanouit en ramifications qui se terminent dans la moitié externe des téguments qui recouvrent la face dorsale de la première phalange de l'index.

c. Le troisième croise l'attache du tendon du premier radial externe, descend sur le second espace interosseux et se partage en deux ramuscules

Fig. 594. — 1. Tronc du nerf radial. — 2. Rameau qu'il donne au long supinateur. — 3. Rameaux qu'il donne au premier radial externe. — 4. Rameau qu'il fournit au second radial externe. — 5. Bifurcation de ce tronc. — 6. Sa branche postérieure ou musculaire. — 7. Cette même branche traversant le court supinateur, auquel elle fournit plusieurs ramuscules. — 8. Ses divisions terminales. — 9, 9. Branche antérieure ou cutanée de ce nerf. — 10. Divisions terminales de cette branche. — 11. Nerf musculo-cutané. — 12, 12, 12. Ses divisions terminales. — 13. L'une de ces divisions qui descend jusqu'au poignet et qui s'anastomose avec la branche cutanée du radial.

dont l'un se ramifie dans la moitié interne de la peau qui recouvre la face dorsale de la première phalange de l'index, et l'autre dans la moitié externe de celle qui revêt la face dorsale de la première phalange du médius.

En résumé, le radial émet des rameaux musculaires et des rameaux cutanés. — Par ses rameaux musculaires il anime le triceps brachial, les deux supinateurs, les deux radiaux externes et tous les muscles de la partie postérieure de l'avant-bras : il préside donc, d'une part aux mouvements d'extension de l'avant-bras, de la main et des doigts, de l'autre aux mouvements de supination. — Par ses rameaux cutanés, le nerf radial distribue la sensibilité à la peau de la face interne du bras, à celle de la face postérieure de l'avant-bras, à celle de la face dorsale du pouce, à celle de la moitié externe de la face dorsale du carpe et du métacarpe, et aussi à la peau de la première phalange de l'index et du médius.

CONSIDÉRATIONS GÉNÉRALES SUR LES NERFS DU MEMBRE THORACIQUE.

Considérées dans leur destination, les branches nerveuses ramifiées dans le membre supérieur se partagent en trois ordres : celles qui président au mouvement, celles qui sont affectées à la sensibilité, celles qui s'épuisent dans les vaisseaux et dont l'influence est relative à la circulation. Les nerfs moteurs et les nerfs sensitifs méritent seuls de fixer notre attention ; les derniers, ou sympathiques, se comportent dans le membre supérieur comme dans toutes les autres parties du corps.

A. *Nerfs moteurs du membre thoracique.*

Le membre thoracique exécute trois principaux mouvements : l'abduction, l'extension, la flexion. — L'abduction est sous la dépendance d'un seul tronc nerveux, le circonflexe ou axillaire. — L'extension est confiée aussi à un seul tronc, le radial, qui étend l'avant-bras sur le bras, la main sur l'avant-bras, les doigts sur le métacarpe, et les phalanges les unes sur les autres. — Mais la flexion est desservie par trois troncs nerveux : le musculo-cutané, qui fléchit l'avant-bras sur le bras ; le médian et le cubital, qui fléchissent la main, les doigts et les phalanges.

Pourquoi un seul nerf pour les mouvements d'extension, et trois pour les mouvements de flexion ? Remarquons que l'extension n'est en quelque sorte qu'un mouvement préparatoire et secondaire ; la flexion est ici le mouvement essentiel. C'est surtout au moment où il se fléchit que le membre supérieur nous est utile ; il ne s'étend le plus habituellement que pour recouvrer la faculté de se fléchir de nouveau. Que de services nous rend l'avant-bras en se fléchissant ! Combien plus grands et plus répétés

encore sont ceux que nous demandons à la flexion de la main, des doigts et des phalanges ! Sans doute le médian, qui chemine dans l'axe du membre, pouvait fournir des filets à tous les muscles fléchisseurs, comme le radial en donne à tous les extenseurs : le premier, pour cette distribution totale, était même dans des conditions beaucoup plus favorables que le second, lequel n'arrive aux extenseurs qu'en se contournant à la manière des artères, c'est-à-dire en se dérobant exceptionnellement à la loi qui impose aux cordons nerveux la direction rectiligne. Mais alors une solution de continuité de cet unique tronc nerveux entraînait la perte totale aussi des mouvements de flexion, tandis que la section de l'un des trois nerfs fléchisseurs n'entraîne qu'une perte partielle. La pluralité des nerfs fléchisseurs a donc pour avantage de mieux assurer la conservation des mouvements les plus importants du membre supérieur. Après l'excision du radial et la paralysie complète de tous les extenseurs, celui-ci reste encore très-utile ; après la paralysie de tous les fléchisseusr, il cesserait de l'être.

Le nerf radial n'est pas du reste exclusivement extenseur ; il a pour attribution accessoire la supination. De même le médian a pour usage secondaire la pronation de l'avant-bras et le mouvement d'opposition du pouce, mouvement qui pourrait être considéré, il est vrai, comme une simple flexion. Le cubital, fléchisseur auxiliaire de la main, préside en outre à l'adduction de celle-ci, et aux mouvements de latéralité des doigts.

On peut remarquer aussi que les nerfs abducteur et extenseur, profondément situés, s'enroulent autour de l'humérus. Les nerfs fléchisseurs se rapprochent des vaisseaux dont ils suivent la direction, cheminant comme ceux-ci entre les couches musculaires superficielle et profonde.

B. *Nerfs sensitifs du membre thoracique.*

Ces nerfs se répandent dans presque toutes les parties du membre, périoste, tendons, ligaments, aponévroses, gaînes fibreuses, etc. Mais c'est surtout vers l'enveloppe cutanée qu'ils se portent en grand nombre. Leur situation, pour la plupart d'entre eux, est donc superficielle. Cheminant entre la peau et les aponévroses, ils se trouvent en rapport surtout avec les veines, qu'ils accompagnent et qu'ils croisent obliquement sur quelques points, restant en général sous-jacents à celles-ci.

Sur les six troncs provenant du plexus brachial, il en est trois qui donnent aux muscles leurs branches collatérales, et à la peau leurs branches terminales : ainsi se comportent le musculo-cutané, le médian et le cubital. Des trois autres, le brachial cutané interne se distribue tout entier aux téguments. Le radial leur fournit des branches collatérales et une de ses deux branches terminales. Le circonflexe, essentiellement moteur, leur cède seulement un ou deux rameaux.

Les nerfs cutanés occupent à leur point de départ les interstices musculaires. De ceux-ci ils se portent vers les parties latérales du membre, puis traversent l'aponévrose pour ramper ensuite, les uns sur sa partie interne, les autres sur sa partie externe. On peut donc les diviser en deux groupes. Au groupe interne appartiennent les divisions émanées des nerfs intercostaux, une branche du radial, toutes celles qui dépendent du cutané interne, et plus bas la branche terminale postérieure ou dorsale du cubital. Le groupe externe comprend les branches qui viennent du circonflexe, du radial et du musculo-cutané. De chacun de ces groupes partent des filets qui se dirigent, ceux-ci vers la partie médiane antérieure du membre, ceux-là vers sa partie médiane postérieure.

Ainsi les divisions les plus importantes des nerfs cutanés répondent aux deux extrémités du diamètre transversal du membre, et les plus grêles aux deux extrémités de son diamètre antéro-postérieur. Seules les branches palmaires du médian et du cubital sont antérieures, mais sur une très-courte partie de leur trajet; car à peine parvenues à la racine des doigts, on les voit se diviser pour longer aussi leurs bords interne et externe. Cette tendance des nerfs cutanés à se rejeter sur les côtés du membre nous rappelle la tendance analogue des veines correspondantes, et se rattache évidemment au même but final : les uns et les autres se réfugient vers la région où leur intégrité est le mieux sauvegardée.

Sensibilité récurrente des nerfs cutanés. — On avait admis jusqu'ici que lorsqu'on coupe les nerfs mixtes le bout périphérique est insensible aux excitants. Tel était l'état de la science sur ce point, lorsque MM. Arloing et Tripier jugèrent utile de se livrer à de nouvelles recherches sur la sensibilité du bout périphérique des nerfs cutanés de la main (1). Dès le début de leurs études, ces auteurs constatent que les deux bouts sont sensibles. Plus on se rapproche de l'extrémité terminale des nerfs, plus aussi la sensibilité du bout périphérique se prononce; plus on s'éloigne de cette extrémité, plus elle s'affaiblit, en sorte qu'elle devient à peu près nulle au niveau de l'articulation du coude.

Cette sensibilité du bout périphérique de la partie terminale des nerfs cutanés est une sensibilité d'emprunt due à la présence de fibres récurrentes. MM. Arloing et L. Tripier, après avoir excisé l'un des nerfs cutanés de la main chez le chien, ont reconnu, un mois environ s'étant écoulé 1° que le bout périphérique contenait des tubes nerveux non altérés : c'étaient des fibres récurrentes qui avaient encore leur centre trophique dans la moelle épinière; 2° que le bout central renfermait des tubes dégénérés : c'étaient ces mêmes fibres qui, par suite de l'excision, ne se trouvaient plus en communication avec le centre nerveux.

(1) Arloing et L. Tripier, *Rech. sur la sensibilité des téguments et des nerfs de la main* (*Arch. de physiol.*, 1869, t. II, p. 32).

D'où viennent ces fibres récurrentes? Quelques-unes ont évidemment pour origine les anastomoses qu'échangent les nerfs collatéraux des doigts. Pour juger du nombre et de l'importance de ces anastomoses chez l'homme, j'ai cru devoir me livrer de mon côté à quelques recherches. Dans ce but, j'ai excisé les téguments de la paume de la main et de chacun des doigts sur leur partie médiane; j'ai ensuite détaché complétement la peau avec les nerfs qui s'y rendent; puis, l'étalant sur une plaque de liége et suivant chacun de ses nerfs jusqu'à leur terminaison, j'ai pu observer des anastomoses très-évidentes entre les deux nerfs collatéraux du même côté, c'est-à-dire entre le radial et le médian, entre le radial et le cubital, entre la portion dorsale de ce dernier tronc et sa portion palmaire. Les plus remarquables sont celles qui répondent à la racine des doigts, et celles qui ont lieu sur les côtés de la dernière phalange. Indépendamment de ces échanges réciproques qui se font entre les deux nerfs collatéraux du même côté, il en est d'autres qui unissent les deux collatéraux dorsaux et les deux collatéraux palmaires; mais celles-ci sont plus rares et très-déliées.

Ces anastomoses toutefois ne sont ni assez multipliées, ni assez importantes pour nous rendre compte de la vive sensibilité du bout périphérique des nerfs collatéraux des doigts. Bien évidemment les fibres récurrentes de ces nerfs ont leur source principale dans le plexus nerveux terminal ou intra-dermique. Ce plexus sur les téguments des doigts est en effet d'une incomparable richesse; et au niveau des mailles inextricables qu'il présente, l'examen microscopique nous montre entre les dernières ramifications des nerfs cutanés un échange presque incessant de tubes nerveux, échange qui a pour résultat de lier les unes aux autres non-seulement les ramifications voisines, mais toutes celles du même doigt.

Le point de réflexion des fibres récurrentes des nerfs cutanés de la main se trouve donc extrêmement rapproché de leur terminaison. Il restait à déterminer de quel tronc elles émanent. Or les expériences de MM. Arloing et L. Tripier nous montrent que, pour chacune des divisions d'un tronc nerveux, elles proviennent : 1° de ce tronc; 2° des troncs voisins.

Ainsi, lorsqu'on coupe l'une des divisions terminales du médian à la racine des doigts, et le radial au niveau du coude, le bout périphérique de cette division est sensible, parce qu'elle reçoit des fibres récurrentes du tronc dont elle dépend. Si. au lieu d'exciser le radial au niveau du coude, on avait coupé le médian, le résultat serait encore le même, parce que la branche dépendante du médian reçoit des fibres du radial.

Chacune des branches terminales des nerfs cutanés recevant des fibres récurrentes de plusieurs sources, toutes sont solidaires les unes des autres. De cette solidarité il suit qu'aucune d'elles ne tient sous son influence exclusive une partie quelconque de la peau, si minime que soit cette partie. On avait cru jusqu'à présent que chacun des quatre nerfs collatéraux

des doigts préside à la sensibilité de la peau qui le recouvre; mais cette opinion n'était pas fondée. Les expériences de MM. Arloing et L. Tripier attestent que lorsqu'on coupe l'un de ces nerfs, la sensibilité des téguments sur le trajet qu'il parcourt n'est pas modifiée. Si l'on en divise un second, elle est seulement atténuée; si un troisième est excisé, elle devient obtuse, mais ne disparaît complétement qu'après la section du quatrième.

Tels sont les faits fort importants que vient d'établir la physiologie expérimentale. Ils prouvent en définitive :

1° Que les nerfs cutanés, à leur terminaison, comme les nerfs moteurs à leur origine, sont accompagnés par des fibres récurrentes.

2° Que la sensibilité de leur bout périphérique est due à la présence de ces fibres.

3° Que le petit département cutané dans lequel vient se ramifier chacune de leurs branches présente deux sortes de sensibilité : une *sensibilité directe*, à laquelle président les tubes nerveux qui se terminent dans ses limites, et une *sensibilité indirecte* ou *récurrente*, provenant des tubes qui se réfléchissent pour remonter à une hauteur variable.

4° Que ces deux sensibilités, en s'associant à l'extrémité terminale des membres pour se renforcer réciproquement, restent cependant tout à fait indépendantes. L'une ou l'autre peut disparaître sans que la peau cesse d'être sensible; leur extinction simultanée ou successive est nécessaire pour que celle-ci devienne complétement insensible.

Quant à la terminaison des fibres qui tiennent sous leur influence la sensibilité récurrente, elle est encore inconnue. Nous savons seulement qu'elles ne remontent pas jusqu'au centre nerveux. Très-probablement, après un trajet variable, elles se détachent des rameaux auxquels elles se trouvent accolées, pour aller se perdre aussi dans la peau.

Ces faits anatomiques et physiologiques étant connus, il n'est pas sans intérêt de les appliquer à l'interprétation des faits cliniques.

Au mois de juin 1864, Laugier réunit à l'aide d'un point de suture les deux bouts du médian qui avait été complétement divisé; le soir même de l'opération la sensibilité avait reparu dans tous les points auxquels le nerf se distribue. Au mois d'octobre 1867 un malade affecté aussi d'une section du nerf médian au-dessus du poignet entre à l'hôpital de la Pitié; M. Richet l'examine vingt-quatre heures après l'accident et constate que la sensibilité existe dans toutes les parties animées par le tronc nerveux, à l'exception des deux dernières phalanges de l'index.

La véritable interprétation de ces faits, il faut la chercher dans la sensibilité récurrente des téguments de la main qui avait survécu à la perte momentanée de la sensibilité propre ou directe du nerf médian; cessons donc de nous étonner du rapide retour de cette sensibilité chez le malade de Laugier, puisqu'elle n'avait pas disparu; si avant son opération l'habile

chirurgien eut exploré la sensibilité de la main comme l'a fait M. Richet, il aurait pu reconnaître aussi qu'elle n'avait pas cessé d'exister, mais qu'elle était seulement moins complète.

La publication de ces faits et le désir d'éclairer leur interprétation par l'anatomie m'ont conduit à reprendre l'étude des nerfs cutanés de la main, et particulièrement celle des nerfs dorsaux. La description de ceux-ci n'était pas suffisamment exacte.

Les collatéraux dorsaux de l'index et du médius viennent du médian, comme les collatéraux palmaires. Ces deux doigts sont animés exclusivement par le médian, à l'exception de la moitié ou des deux tiers supérieurs de la peau recouvrant la face dorsale de leur première phalange, dont la sensibilité est sous l'influence du radial.

Ce tronc nerveux ne donne que les collatéraux dorsaux du pouce. Le petit doigt reçoit tous ses nerfs du cubital. L'annulaire, comme le pouce, emprunte les siens à deux troncs différents ; mais l'un d'eux, le cubital, se distribue à sa moitié interne et l'autre, le médian, à sa moitié externe.

Tel est le mode de distribution des nerfs dans la peau des doigts. Déjà Henle avait bien décrit les collatéraux dorsaux. Plus récemment M. G. Richelot en a donné aussi une bonne description. Mes études confirment leurs recherches. J'ai pu constater en outre dans la disposition de ces nerfs quelques variétés, mais assez rares et peu importantes.

§ 3. — Branches antérieures des nerfs dorsaux.

Au nombre de douze, et destinées aux parois du tronc, les branches antérieures des nerfs dorsaux, plus connues sous le nom de *nerfs intercostaux*, sont surtout remarquables par la simplicité et l'uniformité de leur distribution. Bien qu'unis entre eux par les liens d'une étroite parenté, ils ne présentent pas tous cependant une disposition absolument identique. On peut leur considérer des caractères communs et des caractères différentiels.

A. *Caractères communs aux nerfs intercostaux.*

Les nerfs intercostaux sont un peu aplatis, d'un volume à peu près égal, et d'autant plus obliques en bas et en avant qu'ils occupent un espace plus inférieur.

Tous correspondent à leur point de départ au ligament transverso-costal supérieur qui occupe l'angle de bifurcation des nerfs dorsaux, et qui sépare par conséquent les branches postérieures de ces nerfs de leurs branches antérieures.

Tous fournissent dès leur origine à la portion thoracique du grand sympathique deux rameaux l'un et l'autre très-courts.

Tous s'engagent à leur sortie des trous de conjugaison dans l'espace intercostal qui leur correspond, à l'exception toutefois du douzième, qui, sortant entre la dernière vertèbre dorsale et la première lombaire, longe le bord inférieur de la douzième côte.

Placés d'abord à égale distance des deux côtes, entre le muscle intercostal externe et une lame fibreuse qui les sépare de la plèvre, ils s'engagent au niveau de l'angle des côtes sous le muscle intercostal interne, en se rapprochant du bord inférieur de la côte qui est au-dessus, cheminent alors entre les deux intercostaux, puis entre l'intercostal interne et une lame fibreuse qui continue en avant l'intercostal externe. Arrivés sur les côtés du sternum, ces nerfs traversent le grand pectoral pour se porter vers la peau, dans laquelle ils se terminent.

Dans toute l'étendue de ce trajet, les nerfs intercostaux demeurent sous-jacents à l'artère et aux veines correspondantes; d'où il suit que non-seulement ils n'occupent jamais la gouttière des côtes exclusivement réservée à ces vaisseaux, mais qu'ils en effleurent à peine le bord inférieur, et cela seulement dans le tiers moyen de leur trajet.

Les branches antérieures des nerfs dorsaux fournissent des *rameaux musculaires* et des *rameaux cutanés* ou *perforants*.

a. **Rameaux musculaires.** — Ils sont nombreux et en général grêles. La plupart se détachent du bord inférieur du tronc principal et se dirigent obliquement en bas et en avant entre les deux intercostaux, dans lesquels ils se consument. — Parmi ces filets descendants on en voit assez souvent un, plus considérable, qui longe le bord supérieur de la côte sous-jacente, en parcourant un trajet d'une étendue variable. — Quelques filets détachés du bord supérieur du nerf croisent les vaisseaux intercostaux, et montent sur la face interne de la côte supérieure pour se ramifier en partie dans le périoste de celle-ci, en partie dans les muscles qui la surmontent.

b. **Rameaux cutanés ou perforants.** — Plus volumineux que les musculaires, ces rameaux ont surtout pour attribut la fixité de leur origine, de leur trajet et de leur distribution. Leur nombre peut varier; mais constamment il en existe deux principaux qu'on peut distinguer d'après leur situation relative en *latéral* et *antérieur*.

Le *rameau perforant latéral*, très-volumineux, a été considéré par quelques anatomistes comme une branche de bifurcation. Il naît du tronc principal au niveau de la partie moyenne des espaces intercostaux, traverse le muscle intercostal externe, puis apparaît dans l'angle rentrant des digitations du grand dentelé supérieurement, du grand oblique inférieurement, et se partage alors en deux filets : l'un qui se dirige d'arrière en avant et qui s'épuise peu à peu dans les téguments de la paroi antérieure

du tronc; l'autre qui se porte d'avant en arrière pour se distribuer aux téguments de sa paroi latérale.

Le *rameau perforant antérieur*, formé par la partie terminale des nerfs intercostaux, est beaucoup moins considérable que le précédent. Ses filets se portent dans différentes directions : les uns se dirigent presque transversalement en dedans et se consument dans la peau de la partie médiane du tronc; les autres, externes et en général un peu moins grêles, se portent en dehors à la rencontre du filet antérieur du rameau perforant latéral, pour se terminer comme ce dernier dans les téguments de la paroi antérieure du thorax et de l'abdomen.

Lorsque tous les rameaux perforants du même côté ont été mis à nu, ils forment en s'échelonnant de haut en bas deux séries parallèles, séparées l'une de l'autre par la moitié antérieure des espaces intercostaux. La série des rameaux perforants latéraux est assez bien représentée par une ligne qui, partant de la paroi interne du creux de l'aisselle, viendrait tomber sur la crête iliaque à l'union de son quart antérieur avec ses trois quarts postérieurs.

B. *Caractères différentiels des nerfs intercostaux.*

a. **Branche antérieure du 1er nerf dorsal.** — Son volume surpasse assez notablement celui des autres branches de la même classe. A peine sortie du canal de conjugaison, elle se divise en deux branches secondaires très-inégales.

La *branche supérieure*, quatre ou cinq fois plus considérable, se porte en haut et en dehors, entre l'artère sous-clavière et le col de la première côte qu'elle croise obliquement, et se réunit à la dernière paire cervicale, pour participer à la formation du plexus brachial.

La *branche inférieure*, qui représente le premier nerf intercostal, parcourt le premier espace en contournant le bord externe de la première côte sans fournir aucun rameau perforant latéral dans son trajet. Parvenue sur les côtés du sternum, elle se distribue à la peau. Il n'est pas rare de voir cette branche s'épuiser dans les deux premiers muscles intercostaux.

b. **Branche antérieure du 2e nerf dorsal.** — Elle n'offre rien de particulier dans son trajet et sa terminaison. Mais son rameau perforant latéral est remarquable : 1° par son volume bien supérieur à celui de tous les autres rameaux du même ordre; 2° par la direction et la distribution de ses deux filets, qui ne se portent pas, l'un en avant et l'autre en arrière, mais tous deux en dehors, vers la paroi externe du creux de l'aisselle, sur laquelle ils s'anastomosent avec l'accessoire du brachial cutané interne. Ces filets descendent ensuite au devant du tendon du grand dorsal, puis se ramifient dans la peau des parties interne et postérieure du bras, sur laquelle on peut les poursuivre jusqu'au voisinage du coude.

c. **Branche antérieure du 3e nerf dorsal.** — Son rameau perforant latéral, un peu moins considérable que celui de la branche précédente, apparaît aussi sur la paroi interne du creux de l'aisselle, et se partage alors après un court trajet :

1° En *filet antérieur* qui croise le bord inférieur du grand pectoral et qui se dirige ensuite en avant et en dedans pour se distribuer, soit à la peau correspondante, soit à celle de la glande mammaire.

2° En *filet postérieur*, beaucoup plus volumineux, qui, après avoir reçu un ramuscule anastomotique de l'accessoire du brachial cutané interne, contourne le bord antérieur du grand dorsal pour aller se rendre aussi à la peau de la partie postérieure du bras, au-dessous et en dehors du rameau perforant du deuxième nerf intercostal.

d. **Branches antérieures des 4e et 5e nerfs dorsaux.** — Parvenues à l'extrémité des quatrième et cinquième espaces intercostaux, elles donnent des rameaux au muscle triangulaire du sternum. — Le filet dorsal de leur rameau perforant latéral se ramifie dans les téguments de la partie postérieure de l'épaule. — Le filet antérieur de ce même rameau se distribue principalement à la glande mammaire.

e. **Branches antérieures des 6e et 7e nerfs dorsaux.** — Indépendamment des rameaux destinés aux intercostaux, elles en donnent plusieurs à la partie supérieure du grand droit abdominal et du grand oblique.

f. **Branches antérieures des 8e, 9e, 10e et 11e nerfs dorsaux.** — Elles cheminent dans l'intervalle des fausses côtes, entre les muscles intercostaux interne et externe, traversent les insertions costales du diaphragme sans fournir aucune division à ce muscle, passent perpendiculairement sous les cartilages costaux correspondants, et marchent ensuite entre le transverse et le petit oblique, en donnant des rameaux à ces deux muscles ainsi qu'au grand oblique. Arrivées sur le bord externe du grand droit de l'abdomen, elles fournissent un premier rameau perforant antérieur, pénètrent ensuite dans l'épaisseur de ce muscle auquel elles abandonnent plusieurs divisions, puis s'en dégagent au niveau de son bord interne pour devenir sous-cutanées et forment ainsi une seconde série de rameaux perforants antérieurs.

Le rameau perforant latéral de ces trois branches est sous-jacent au grand oblique qu'il ne tarde pas à traverser en lui donnant quelques filets; il se comporte ensuite comme tous les autres rameaux de cet ordre.

g. **Branche antérieure du 12e nerf dorsal.** — Rangée tour à tour dans la classe des nerfs dorsaux et dans celle des nerfs lombaires, cette branche, un peu plus volumineuse que les précédentes, sort du rachis entre la douzième vertèbre dorsale et la première lombaire, communique aussitôt avec la première paire lombaire par un filet vertical, passe au devant du carré des lombes, longe le bord inférieur de la dernière côte, s'engage entre le transverse et le petit oblique, puis entre celui-ci et le grand oblique, et se

termine comme les branches antérieures précédemment décrites. — C'est surtout par son rameau perforant latéral qu'elle diffère de ces dernières : celui-ci, très-considérable ordinairement, se porte verticalement en bas entre la peau et le grand oblique, coupe à angle droit la crête iliaque et se partage au-dessous de cette crête en un grand nombre de ramifications qui se perdent dans la peau de la région fessière. Ce rameau est quelquefois fourni par la branche antérieure de la première paire lombaire. Dans ce cas le rameau perforant de la douzième paire dorsale diffère à peine de ceux qui sont plus élevés; beaucoup plus court et plus grêle, il se ramifie dans les téguments compris entre la dernière côte et la crête iliaque.

En résumé, les nerfs intercostaux fournissent des rameaux profonds ou musculaires et des rameaux superficiels ou cutanés.

Les rameaux musculaires sont destinés aux intercostaux internes et externes, au triangulaire du sternum, aux grand et petit obliques, au transverse et au grand droit de l'abdomen, c'est-à-dire aux muscles qui meuvent les côtes et le thorax.

Les rameaux cutanés se distribuent non-seulement aux téguments des parois antérieure et latérales du tronc, mais aussi à la peau de la partie postérieure de l'épaule, à celle qui revêt le creux de l'aisselle et la face postérieure du bras, à la glande mammaire, et enfin à la région fessière. Tous ces rameaux sont disposés sur deux séries parallèles : la *série des rameaux perforants antérieurs* est située à 2 ou 3 centimètres de la ligne médiane; la *série des rameaux perforants latéraux* correspond en haut aux digitations du grand dentelé, en bas à celles du grand oblique.

§ 4. — Branches antérieures des nerfs lombaires.

Préparation. — 1° Inciser crucialement la paroi antérieure de l'abdomen en prenant l'ombilic pour point d'entre-croisement des deux incisions.

2° Appliquer sur la partie moyenne du rectum deux ligatures séparées l'une de l'autre par un intervalle de 2 à 3 centimètres, couper transversalement l'intestin entre ces ligatures; en appliquer ensuite deux autres sur la partie inférieure de l'œsophage, diviser également celui-ci entre elles, et enlever ensuite toute la portion abdominale du tube digestif en décollant le péritoine qui tapisse les régions lombaire et iliaque.

3° Chercher sur le bord interne de la moitié supérieure du grand psoas la portion lombaire du grand sympathique, l'isoler, ainsi que les rameaux qui en partent et qui s'engagent sous les arcades aponévrotiques du muscle pour se rendre aux branches antérieures des nerfs lombaires.

4° Détacher ensuite le grand psoas des vertèbres lombaires en incisant chacune de ses arcades au niveau même de leur attache aux disques intervertébraux, renverser le muscle en dehors; isoler les branches antérieures des nerfs lombaires à leur sortie des trous de conjugaison; achever la préparation des rameaux qu'elles reçoivent du grand sympathique, et suivre leurs divisions dans l'épaisseur du psoas.

5° Poursuivre les divisions abdominales de ces branches, de la surface externe du psoas jusqu'à leur terminaison, en procédant des supérieures aux inférieures. Dans ce but, enlevez d'abord le tissu cellulo-graisseux qui entoure les deux divisions situées au-dessus de la crête iliaque, puis séparez les unes des autres les trois couches musculaires de l'abdomen en ménageant les rameaux qui les traversent.

6° Pour préparer leurs divisions fémorales, incisez les téguments, d'une part au devant du pli de l'aine et parallèlement à ce pli, de l'autre sur la partie antérieure de la cuisse, à l'union de son tiers externe avec ses deux tiers internes et dans toute sa longueur. Vous trouverez sous le lambeau externe la branche inguino-cutanée externe, sous le lambeau interne le rameau crural de la branche génito-crurale et toutes les divisions tégumentaires du nerf crural. En divisant ensuite l'aponévrose fémorale sur la partie moyenne antérieure de la cuisse, et en séparant les uns des autres les divers muscles de cette région, il sera facile de découvrir et d'isoler les rameaux qu'ils reçoivent. (Fig. 595.)

Les branches antérieures des nerfs lombaires, au nombre de cinq, sont distinguées sous les noms de première, seconde, etc., en procédant de haut en bas. La première sort du canal rachidien, entre la première et la seconde vertèbre lombaire ; la cinquième entre la dernière vertèbre lombaire et la première sacrée. (Fig. 595.)

Le volume de ces cinq branches s'accroît progressivement de la plus élevée à la plus inférieure. — Elles ont pour caractères communs :

1° De se diriger très-obliquement en bas et en dehors.

2° De recevoir chacune du ganglion correspondant du grand sympathique deux ou trois filets qui cheminent horizontalement sous les arcades fibreuses du grand psoas.

3° De se partager presque aussitôt en deux ou plusieurs branches secondaires qui cheminent dans l'épaisseur de ce muscle.

4° De communiquer entre elles par autant de rameaux qui descendent presque verticalement de la branche supérieure à la branche sous-jacente, et qui se réunissent à ces dernières sur un point d'autant plus éloigné de leur origine que celles-ci occupent une situation plus déclive.

A. La **branche antérieure de la 1re paire lombaire** reçoit à sa sortie du trou de conjugaison un rameau de la douzième paire dorsale, en fournit un qui se rend verticalement à la seconde paire lombaire, puis se divise en deux branches destinées, la plus élevée à la paroi antérieure de l'abdomen, l'autre aux téguments qui recouvrent les organes génitaux externes. — Ces branches *abdomino-génitales* se distinguent en supérieure et inférieure.

B. La **branche antérieure de la 2e paire lombaire** donne d'abord deux importantes branches : l'une, externe et plus volumineuse, qui va se distribuer aux téguments de la région externe et postérieure de la cuisse : c'est la branche *inguino-cutanée externe* ; l'autre, antérieure, qui se rend aux téguments de la région génitale et à la peau de la partie antérieure de

la cuisse : c'est la branche *inguino-cutanée interne* ou *génito-crurale*. — D'un volume très-considérable encore après l'émission de ces branches, elle se porte en bas, fournit un rameau qui constitue l'une des racines du nerf obturateur, abandonne plusieurs filets au psoas, et se joint très-obliquement à la branche antérieure de la troisième paire lombaire pour concourir à la formation du nerf crural.

C. La **branche antérieure de la 3e paire lombaire**, oblique en bas et en dehors, fournit à sa sortie du trou de conjugaison un rameau qui contribue à former le nerf obturateur. Elle poursuit ensuite son trajet et se joint à la branche antérieure de la quatrième paire lombaire pour participer à la composition du nerf crural.

Quelquefois cette branche se réunit à la supérieure avant le départ de la racine du nerf obturateur ; dans ce cas, le tronc qui résulte de leur fusion se divise presque aussitôt pour aller se jeter par sa branche principale dans le crural et par sa branche la plus grêle dans l'obturateur.

D. La **branche antérieure de la 4e paire lombaire** se divise en trois branches secondaires : une externe, qui se réunit au tronc des deuxième et troisième paires pour constituer le nerf crural ; une intermédiaire, qui se joint aux racines venues de ces mêmes paires pour compléter le nerf obturateur ; et une interne, qui s'accole à la branche antérieure de la cinquième paire.

E. La **branche antérieure de la 5e paire lombaire**, unie à celle que lui envoie la quatrième, constitue un gros tronc qui descend dans l'excavation du bassin pour se jeter dans le plexus sacré, d'où le nom de *lombo-sacré* sous lequel ce tronc a été décrit par Bichat.

Plexus lombaire.

Le *plexus lombaire*, *plexus lombo-abdominal* de Bichat, *plexus crural* de Meckel, est cet ensemble de branches et de rameaux qui résulte de l'entremêlement des branches antérieures des nerfs lombaires. Constitué à son extrémité supérieure par un ou deux rameaux verticalement dirigés, et plus bas par des branches de plus en plus volumineuses et de plus en plus obliques, ce plexus revêt l'aspect d'une pyramide à base triangulaire, en rapport par sa face postérieure avec les apophyses transverses des vertèbres lombaires et les muscles intertransversaires correspondants, par sa face interne avec le corps des mêmes vertèbres, et par sa face externe avec le grand psoas dans l'épaisseur duquel cheminent plusieurs de ses divisions. (Fig. 595.)

De cette pyramide nerveuse on voit partir deux ordres de branches : des *branches collatérales* et des *branches terminales*.

Les *branches collatérales* sont au nombre de quatre : deux qui rampent à leur point de départ au-dessous du péritoine : la *branche abdomino-génitale supérieure* et la *branche abdomino-génitale inférieure ;* et deux qui, d'abord sous-aponévrotiques, deviennent ensuite sous-cutanées : la *branche inguino-cutanée externe* et la *branche inguino-cutanée interne.*

Les *branches terminales* sont au nombre de trois : le *nerf crural*, le *nerf obturateur* et le *nerf lombo-sacré.*

1° BRANCHES COLLATÉRALES DU PLEXUS LOMBAIRE.

A. **Branche abdomino-génitale supérieure** (*musculo-cutanée supérieure* de Bichat, *ilio-scrotale* de Chaussier). — Destinée à la paroi antérieure de l'abdomen et aux téguments des organes génitaux, cette branche part de la première paire lombaire dont elle peut être considérée comme la continuation, traverse presque aussitôt l'extrémité supérieure du psoas pour devenir sous-péritonéale, et croise obliquement la face antérieure du carré des lombes auquel elle fournit ordinairement un rameau. Arrivée sur le bord externe de ce muscle, un peu au-dessus de l'os des îles, elle se place entre le transverse et le petit oblique, marche alors parallèlement à la crête iliaque, puis se partage au devant de cette crête en deux rameaux : un rameau abdominal et un rameau génital.

Le *rameau abdominal*, situé d'abord entre le transverse et le petit oblique, puis entre celui-ci et le grand oblique, marche de dehors en dedans parallèlement à la branche antérieure de la dernière paire dorsale avec laquelle il s'anastomose; fournit, chemin faisant, plusieurs divisions aux trois muscles de l'abdomen, et se partage sur le bord externe du muscle droit en deux rameaux secondaires : — l'un, *cutané* ou *perforant*, qui se dirige d'arrière en avant à la manière des rameaux perforants antérieurs des nerfs intercostaux, pour se distribuer comme ces derniers aux téguments correspondants; — l'autre, *musculo-cutané*, qui pénètre transversalement dans le muscle droit, lui donne plusieurs filets et s'en dégage au devant de son bord interne pour se distribuer à la peau de la partie médiane de l'abdomen.

Le *rameau génital*, moins considérable que le précédent, traverse le petit oblique, se porte ensuite en bas et en avant dans une direction parallèle à l'arcade crurale dont le sépare un intervalle de 2 centimètres; s'anastomose dans ce trajet avec la branche abdomino-génitale inférieure, se place ensuite au-dessus du cordon des vaisseaux spermatiques ou du ligament rond; sort du canal inguinal par son orifice inférieur, et se divise aussi en deux filets, l'un transversal, l'autre descendant ou vertical. — Le filet *transversal* se ramifie dans les téguments de la région pubienne. Le filet *vertical* se partage en plusieurs ramifications déliées qui se perdent

dans les parties antéro-latérales du scrotum chez l'homme, dans les grandes lèvres chez la femme.

La branche abdomino-génitale supérieure fournit assez souvent, au moment où elle atteint la crête iliaque, une division importante qui, après avoir traversé le grand oblique, croise cette crête pour s'épanouir en nombreuses ramifications dans la peau de la région fessière.

B. **Branche abdomino-génitale inférieure** (*branche musculo-cutanée moyenne* de Bichat et de Chaussier). — Très-inférieure par son volume à la précédente, elle naît aussi de la première paire lombaire. D'abord parallèle à la branche abdomino-génitale supérieure, et logée comme celle-ci dans le tissu cellulo-graisseux sous-péritonéal, elle descend obliquement au devant du carré des lombes, pénètre entre le transverse et le petit oblique au niveau de l'épine iliaque antéro-supérieure; communique alors par un filet transversal avec le rameau génital de la branche précédente, longe ensuite le bord inférieur des muscles petit oblique et transverse, sort du canal inguinal par son orifice cutané ou par une éraillure de l'un de ses piliers, et se termine par plusieurs filets qui se ramifient : en partie dans la peau de la région pubienne, en partie dans le scrotum ou l'extrémité supérieure des grandes lèvres.

Dans ce trajet la branche abdomino-génitale inférieure donne ordinairement un filet plus ou moins grêle au muscle transverse, un autre au petit oblique. Mais il est extrêmement rare qu'elle fournisse une division au droit de l'abdomen. — Quelquefois, au lieu de s'unir par un simple ramuscule à la branche abdomino-génitale supérieure, elle se jette en totalité dans celle-ci, dont elle partage ensuite le trajet et le mode de terminaison.

C. **Branche inguino-cutanée externe** (*musculo-cutanée inférieure* de Bichat, *inguino-cutanée* de Chaussier). — Cette branche, exclusivement destinée aux téguments de la cuisse, s'étend de la deuxième paire lombaire à l'articulation du genou. Elle prend quelquefois naissance par une seule racine qui émane alors de la deuxième paire lombaire. Mais il est plus ordinaire de la voir naître par deux rameaux dont l'un part de cette même paire et l'autre de la troisième, ou bien de la branche anastomotique qui s'étend de la première à la seconde. — Quelles que soient du reste les variétés que présente son origine, la branche inguino-cutanée externe traverse la partie postérieure du grand psoas, chemine ensuite entre le muscle iliaque et l'aponévrose qui le recouvre, s'engage sous le ligament de Fallope où elle s'aplatit et s'élargit notablement, traverse l'échancrure qui sépare les épines iliaques antérieures, et se divise presque aussitôt en deux rameaux principaux : un *rameau fessier* et un *rameau fémoral*.

Le *rameau fessier*, toujours moins considérable, se dirige en dehors, puis en arrière, en croisant perpendiculairement le tenseur du *fascia lata*; décrit ainsi une arcade à concavité supérieure, et s'épanouit en un grand

nombre de filets qui se distribuent : les supérieurs ou ascendants à la peau de la région fessière, les inférieurs ou descendants à la peau de la partie postérieure et supérieure de la cuisse.

Le *rameau fémoral*, logé à son origine dans un dédoublement de l'aponévrose crurale, s'en échappe à 3, 4 ou 5 centimètres au-dessous du pli de l'aine. Devenu sous-cutané, il se partage en deux rameaux plus petits : l'un, externe, qui se distribue à la peau de la moitié supérieure des régions externe et postérieure de la cuisse ; l'autre, interne, qui descend verticalement vers le genou et dont les divisions se rendent aux téguments de

Fig. 595. — *Le plexus lombaire* (d'après Hirschfeld).

1. Portions lombaire et sacrée du grand sympathique. — 2, 2'. Douzième paire dorsale. — 3. Première paire lombaire. — 4, 4'. Branche abdomino-génitale supérieure. — 5, 5'. Branche abdomino-génitale inférieure. — 6. Deuxième paire lombaire. — 7. Origine de la branche inguino-cutanée interne ou génito-crurale. — 7'. Cette même branche apparaissant et descendant au devant du psoas. — 8. Origine de la branche inguino-cutanée externe. — 8'. Cette même branche sortant de l'épaisseur du psoas, et se divisant au niveau du pli de l'aine. — 9. Troisième paire lombaire. — 10. Quatrième paire lombaire. — 11. Cinquième paire lombaire. — 12. Tronc lombo-sacré. — 13. Rameau fessier de la branche abdomino-

la moitié ou des deux tiers inférieurs des mêmes régions.— Indépendamment de ces deux rameaux, on en voit quelquefois un troisième plus ou moins grêle, qui longe la partie médiane antérieure de la cuisse et qui, après s'être anastomosé avec une division voisine du nerf crural, se perd dans la peau correspondante.

D. **Branche inguino-cutanée interne** (*branche génito-crurale* de Bichat, *rameau sus-pubien* de Chaussier, *nerf honteux externe* de Meckel). — La plus inférieure des branches collatérales du plexus lombaire, et la plus antérieure aussi, cette branche naît de la deuxième paire lombaire, et quelquefois en partie de cette paire et en partie de la première. Elle se dirige en bas et en avant à travers l'épaisseur du psoas, apparaît sur la face antérieure de ce muscle, au voisinage de ses insertions vertébrales; descend verticalement, longe les artères iliaque primitive et iliaque externe; puis se partage tantôt au-dessus du ligament de Fallope, tantôt sur un point beaucoup plus rapproché de son origine, en deux rameaux : un *rameau externe* ou *fémoral*, et un *rameau interne* ou *génital*.

Le *rameau fémoral*, en général plus volumineux que le génital, s'engage dans l'anneau crural dont il occupe l'angle externe, descend dans la gaîne des vaisseaux fémoraux au devant du tronc artériel, et s'échappe après un trajet de 2 ou 3 centimètres par l'un des trous du fascia cribriformis. En devenant sous-cutané, il se partage en plusieurs filets qui se perdent dans la peau de la moitié supérieure et antérieure de la cuisse. L'un de ces filets s'anastomose avec une division du nerf crural.

On voit quelquefois le rameau fémoral, notablement plus considérable que de coutume, fournir une division fessière qui se porte transversalement de dedans en dehors; dans ce cas la division fessière de la branche fémoro-cutanée n'existe pas ou se montre à l'état de vestige.

Le *rameau génital* s'engage dans l'orifice supérieur du canal inguinal en croisant perpendiculairement l'artère épigastrique. Il fournit, au niveau de cet orifice, deux ou trois filets en général assez grêles, qui pénètrent de bas en haut dans les muscles petit oblique et transverse, et qui abandonnent plusieurs fines ramifications au faisceau externe du crémaster. Ce rameau parcourt ensuite le canal inguinal, situé entre sa paroi inférieure et le cordon des vaisseaux spermatiques ou le ligament rond, franchit son orifice cutané, et se termine, soit dans la partie postérieure et supérieure

génitale supérieure. — 14. Rameau abdominal de cette branche. — 15. Son rameau génital.— 16. Branche inguino-cutanée externe s'engageant sous le ligament de Fallope entre les deux épines iliaques antérieures. — 17, 17, 17. Divisions de cette branche. — 17'. Point de départ de ces divisions. — 18, 18'. Rameau génital de la branche inguino-cutanée interne.— 19, 19. Rameau fémoral de cette branche, traversant l'aponévrose crurale dans le voisinage de l'embouchure de la grande veine saphène. — 19'. Ce même rameau mis à nu au niveau du pli de l'aine pour montrer ses rapports avec l'artère fémorale et la veine saphène. — 20, 20'. Nerf crural. — 21, 21'. Nerf obturateur.

du scrotum chez l'homme et de la grande lèvre chez la femme, soit dans la peau de la partie supérieure et interne de la cuisse.

Il est assez fréquent de voir partir de cette branche inguino-cutanée, au moment où elle apparaît sur le grand psoas, un filet long et grêle qui accompagne l'artère iliaque externe, sur laquelle il peut être suivi jusqu'à l'anneau crural.

2° BRANCHES TERMINALES DU PLEXUS LOMBAIRE.

I. — Nerf crural.

Le *nerf crural*, destiné aux muscles de la région antérieure de la cuisse et aux téguments de la partie antéro-interne du membre pelvien, est la plus volumineuse des branches du plexus lombaire dont il pourrait être considéré comme le prolongement. Il naît des deuxième, troisième et quatrième paires lombaires qui se superposent à angle aigu pour le constituer; traverse le psoas, longe ensuite son bord externe, placé entre le muscle iliaque et le fascia iliaca; s'engage sous l'arcade crurale, et se divise alors en plusieurs branches terminales. (Fig. 595 et 597.)

Dans le trajet qu'il parcourt, de son origine au pli de l'aine, ce nerf est séparé des vaisseaux iliaques par toute l'épaisseur du psoas; et comme celui-ci diminue de volume de haut en bas, le tronc nerveux qui l'accompagne se rapproche peu à peu de l'artère iliaque externe, dont il n'est plus séparé, sous le ligament de Fallope, que par quelques fibres musculaires et par une cloison fibreuse dépendante du fascia iliaca.

Distribution. — Les *branches collatérales* de ce nerf se rendent aux muscles psoas et iliaque. — La branche du psoas, en général grêle, se porte verticalement en bas dans la partie postérieure du muscle et peut être suivie jusqu'au voisinage de l'anneau crural. — Les branches qui pénètrent dans le muscle iliaque, au nombre de deux ou trois, se montrent d'autant plus longues qu'elles sont plus inférieures. Elles offrent quelquefois une disposition plexiforme.

Les *branches terminales* du nerf crural, très-multipliées au premier aspect, sont en réalité au nombre de quatre :

Deux antérieures superficielles : l'une externe très-considérable, *grande branche musculo-cutanée;* et l'autre interne, remarquable au contraire par sa ténuité, *petite branche musculo-cutanée.*

Deux postérieures ou profondes, que leur terminaison permet de distinguer aussi : en externe, c'est le *nerf du triceps fémoral;* et interne ou cutanée, c'est le *nerf saphène interne.*

1° Grande branche musculo-cutanée, nerf musculo-cutané externe. Cette branche, volumineuse et superficielle, se porte obliquement de haut en bas et de dedans en dehors, entre le tendon du psoas iliaque qui

la recouvre en partie, et le couturier, sous lequel elle se divise en *rameaux musculaires* et *rameaux cutanés* ou perforants.

Les *rameaux musculaires*, très-petits, se distribuent exclusivement au couturier. Le plus élevé décrit une arcade à concavité supérieure pour se diriger vers l'insertion iliaque du muscle. Les autres, descendants, le pénètrent par sa face profonde; l'un d'eux marche dans sa direction et chemine au milieu de ses fibres jusque vers sa partie moyenne.

Les *rameaux cutanés*, au nombre de trois, peuvent être distingués : en *externe*, *moyen* et *interne*.

Le *rameau cutané externe*, ou *perforant supérieur*, d'abord appliqué à la face interne du couturier, le traverse à l'union de son quart supérieur avec ses trois quarts inférieurs, occupe alors un dédoublement de l'aponévrose fémorale, devient ensuite sous-cutané, et se partage en filets descendants qui se distribuent à la peau de la partie antérieure de la cuisse. Quelques-uns de ces filets se prolongent jusqu'à la rotule.

Le *rameau cutané moyen*, ou *perforant inférieur*, répond successivement à la gaîne du couturier, à la face postérieure de ce muscle qu'il traverse près de son bord interne un peu au-dessous de sa partie moyenne puis à l'aponévrose fémorale, et enfin à la peau du tiers inférieur de la cuisse, dans laquelle il se ramifie. Ce rameau descend jusque sur le côté interne de l'articulation du genou, qui en reçoit plusieurs filets.

Le *rameau cutané interne*, *branche accessoire du saphène interne*, un peu moins volumineux que les précédents, se divise presque aussitôt en deux ramuscules, l'un superficiel, l'autre profond.— Le superficiel pénètre dans la gaîne du couturier, longe son bord interne, s'en échappe vers le tiers inférieur de la cuisse, et après avoir fourni plusieurs filets à la peau de la partie interne du genou, se termine en s'anastomosant avec le nerf saphène interne.— Le profond s'engage après un court trajet dans la gaîne des vaisseaux fémoraux et passe obliquement au devant de l'artère fémorale. Parvenu au niveau de l'anneau du grand adducteur, il sort de cette gaîne, et se partage alors en plusieurs filets dont l'un s'anastomose avec une division de l'obturateur, un autre avec une division du saphène interne, un troisième avec le rameau précédent. Il se termine dans la peau de la partie inférieure et interne de la cuisse.

2° **Petite branche musculo-cutanée, nerf musculo-cutané interne.**— Cette branche présente de fréquentes variétés. Toujours beaucoup moins considérable que la branche musculo-cutanée externe, elle se partage dès son origine en plusieurs rameaux. Ceux-ci se dirigent en bas, en dedans et en arrière, vers la gaîne des vaisseaux fémoraux, traversent cette gaîne en passant, les uns en arrière de l'artère et de la veine, d'autres en avant de ces vaisseaux, et se comportent ensuite différemment. —L'un d'eux pénètre dans le muscle pectiné par sa face antérieure et s'y termine. — Un second

plonge dans le premier abducteur. — Les autres, plus importants, traversent l'aponévrose fémorale, deviennent sous-cutanés, et se perdent dans la peau de la partie interne de la cuisse.

3° **Nerf du triceps fémoral.** — Ce nerf se compose de plusieurs branches généralement volumineuses qu'on voit naître quelquefois par un tronc

Fig. 596. — *Nerfs cutanés de la partie antérieure de la cuisse.*

Fig. 597. — *Nerfs musculaires de la partie antéro-interne de la cuisse.*

Fig. 596. — 1. Branche inguino-cutanée externe du plexus lombaire. — 2, 2. Branche cutanée externe ou perforante supérieure du nerf crural. — 3, 3. Branche cutanée moyenne ou perforante inférieure de ce nerf. — 4. Filet fourni par cette branche au couturier. — 5. Branche cutanée interne du crural. — 6. Rameau superficiel de cette branche. — 7. Rameau profond de la même branche. — 8. Rameau superficiel de la petite branche musculo-cutanée du crural. — 9. Branche transversale ou rotulienne du nerf saphène interne. — 10. Branche interne, verticale ou jambière du même nerf.

Fig. 597. — 1. Nerf crural. — 2. Rameaux que ce nerf fournit au muscle iliaque. — 3. Filet qu'il fournit à la partie interne du psoas. — 4. Grande branche cutanée du crural,

commun, mais plus souvent isolément. L'une de ces branches se termine dans le *droit antérieur*, la seconde dans le *vaste externe*, et la troisième dans le *vaste interne*.

La *branche du droit antérieur* se dirige en bas et en dehors, s'engage sous ce muscle et se partage : en rameau ascendant, qui se perd dans sa partie supérieure en donnant chez la plupart des individus une division au tenseur du fascia lata ; et rameaux descendants, beaucoup plus volumineux, qui rampent d'abord sous sa face profonde pour plonger ensuite successivement dans son épaisseur.

La *branche du vaste externe*, remarquable par son volume, est assez fréquemment confondue à son origine avec la précédente. Elle chemine entre le droit antérieur et la partie correspondante du vaste interne, puis s'engage sous le vaste externe, et se divise alors en rameau transversal destiné à la partie postérieure du muscle, et rameau descendant qui se perd dans sa moitié inférieure. Ces deux rameaux naissent souvent isolément.

La *branche du vaste interne* est presque toujours double : — L'une externe et plus petite descend sur le bord antérieur du vaste interne, se ramifie dans son épaisseur et fournit en outre plusieurs filets périostiques longs et grêles, qu'on peut suivre sur la partie antérieure du fémur jusqu'à la poulie fémorale. — La seconde, située en dedans du triceps immédiatement au devant de la gaîne des vaisseaux fémoraux et du nerf saphène interne qui lui est parallèle, descend verticalement jusqu'à l'anneau du troisième adducteur, où elle pénètre dans le vaste interne. Indépendamment des nombreux rameaux destinés à ce muscle, elle donne :

1° Au fémur un filet osseux qui pénètre dans son canal nourricier et plusieurs filets périostiques.

2° Au genou un ou deux filets articulaires qui peuvent être suivis sur son côté interne jusqu'au voisinage de la rotule.

4° Nerf saphène interne. — Ce nerf, étendu du pli de l'aine à la face interne du tarse, naît quelquefois par un tronc commun avec la branche du vaste interne. Il se porte d'abord en bas et en dedans vers la gaîne des vaisseaux fémoraux, dans laquelle il pénètre à l'union du tiers supérieur avec

dont les trois rameaux ont été divisés près de leur origine, pour laisser voir les rameaux du triceps fémoral et le nerf saphène interne plus profondément situés. — 5 et 6. Filets musculaires de la petite branche musculo-cutanée.— 7. Origine des rameaux cutanés qu'on voit, dans la figure précédente, traverser l'aponévrose fémorale au niveau de l'embouchure de la saphène.— 8. Filet profond ou anastomotique de la branche cutanée interne du crural.— 9. Rameaux du droit antérieur.— 10. Rameaux du vaste externe.— 11, 11. Rameaux du vaste interne.— 12, 12. Nerf saphène interne.— 13. Branche rotulienne de ce nerf.— 14. Sa branche verticale ou jambière. — 15. Nerf obturateur. -- 16. Rameau que ce nerf fournit à l'adducteur moyen.— 17. Rameau qu'il donne au petit adducteur.— 18. Rameau qu'il donne au droit interne. — 19. Rameau du grand adducteur. — 20. Tronc lombo-sacré. — 21. Réunion de ce tronc au premier nerf sacré.— 22, 22. Portions lombaire et sacrée du grand sympathique.— 23. Branche inguino-cutanée externe.

les deux tiers inférieurs de la cuisse. Appliqué alors sur le côté antérieur et externe de l'artère crurale, il descend presque verticalement jusqu'à l'anneau du troisième adducteur, traverse la paroi antérieure de cet anneau par un orifice particulier; marche au-devant du tendon de la longue portion du même muscle, croise ce tendon un peu au-dessus de son insertion pour se placer entre le couturier et le droit interne, puis se divise en deux branches terminales : une *branche antérieure transversale* ou rotulienne, et une *branche verticale* ou jambière.

Avant d'atteindre le condyle interne, le saphène interne reçoit du nerf obturateur un filet anastomotique, qui tantôt s'unit à lui vers sa partie supérieure, et tantôt à son entrée dans l'anneau du troisième adducteur. — Dans le même trajet il fournit ordinairement deux filets cutanés qui s'en détachent, l'un vers la partie moyenne de la cuisse, l'autre en dedans du genou, et qui, après avoir traversé l'aponévrose fémorale entre le couturier et le droit interne, se répandent : le premier dans la peau de la partie interne et postérieure de la cuisse, le second dans les téguments de la partie interne du creux poplité.

La *branche transversale* ou *rotulienne* du saphène interne apparaît sous le bord externe du couturier, qu'elle traverse très-souvent; marche d'arrière en avant et de haut en bas, en décrivant une arcade parallèle et supérieure à celle que forme le tendon de ce muscle, et en se divisant en un grand nombre de rameaux divergents. Parmi ces rameaux, les uns, ascendants, contournent le sommet de la rotule pour se distribuer à la peau de la partie antérieure et inférieure du genou ; les autres, descendants, s'épuisent dans la peau de la partie supérieure de la jambe; d'autres, transversalement dirigés, se consument dans le segment cutané intermédiaire aux rameaux précédents.

La *branche verticale* ou *jambière*, plus volumineuse que la précédente, traverse l'aponévrose entre le couturier et le droit interne, passe au devant du tendon de ce dernier muscle en le croisant obliquement, et s'accole alors à la veine saphène interne pour se porter verticalement en bas. Parvenue au devant de la malléole interne, elle se partage en plusieurs rameaux qui se perdent dans la peau de la face interne du pied, en abandonnant quelques filets aux articulations du tarse. — Les divisions que donne cette branche dans le trajet qu'elle parcourt du genou à la malléole, dirigées, les unes en bas et en arrière, les autres en bas et en avant, se terminent dans la peau de la moitié interne de la jambe. — Quelquefois la branche jambière du saphène interne se divise vers la partie supérieure ou moyenne du tibia en deux branches secondaires d'un volume à peu près égal, qui s'écartent à angle aigu pour se placer sur les côtés antérieur et postérieur de la veine saphène interne.

Le nerf saphène interne est d'abord situé sur un plan antérieur à la veine correspondante; mais sur la moitié ou les deux tiers inférieurs de la jambe,

ces rapports n'offrent rien de fixe, le nerf saphène conservant relativement au tibia une situation déterminée, la veine saphène présentant au contraire, dans la situation, la direction, le nombre et l'angle d'incidence de ses branches afférentes, des variétés presque infinies.

II. — Nerf obturateur.

Le *nerf obturateur* est la moins volumineuse des branches terminales du plexus lombaire. Il naît des 2e, 3e, et 4e paires lombaires par autant de racines placées en avant et en dedans de celles du crural. Le tronc formé par la réunion de ces racines descend verticalement dans l'épaisseur du psoas, entre le nerf crural, qu'il laisse sur son côté externe, et le tronc lombo-sacré, situé à son côté interne; il croise ensuite obliquement l'articulation sacro-iliaque, en passant sous l'angle de bifurcation des vaisseaux iliaques primitifs, et se place alors au-dessous de l'artère obturatrice avec laquelle il franchit l'anneau sous-pubien. En sortant de cet anneau le nerf obturateur se partage en cinq branches destinées à l'obturateur externe, au droit interne et aux trois adducteurs. (Fig. 597.)

a. La *branche de l'obturateur externe* est ordinairement double : l'une pénètre dans ce muscle par son bord supérieur, et l'autre, plus considérable, par sa face antérieure.

b. La *branche du droit interne*, située à son origine entre le pectiné et le petit adducteur, puis entre le moyen et le grand adducteur, se porte en bas et en dedans; arrivée à sa destination, elle se partage en plusieurs filets dont l'un remonte vers l'insertion pubienne du muscle droit interne, tandis que les autres se dirigent verticalement en bas.

c. La *branche de l'adducteur moyen* affecte les mêmes rapports que la précédente. Après avoir donné à ce muscle plusieurs rameaux qui le pénètrent par son bord supérieur, elle fournit un filet long et grêle qui s'accole à sa face profonde, le traverse un peu au-dessus de l'anneau du troisième adducteur, et s'anastomose soit avec le nerf saphène interne, soit avec une division du grand nerf musculo-cutané. Quelquefois aussi il donne un rameau qui passe dans l'angle de séparation des artères fémorales superficielle et profonde pour venir s'accoler au nerf saphène interne, un peu au-dessous de l'origine de celui-ci.

d. La *branche du petit adducteur* croise le bord supérieur du muscle, puis s'avance sur sa face antérieure et pénètre alors dans son épaisseur.

e. La *branche du grand adducteur*, plus volumineuse et plus profonde, chemine entre le petit et le grand adducteurs; elle se distribue exclusivement à ce dernier muscle, qui reçoit en outre un rameau moins important du nerf sciatique.

III. — Nerf lombo-sacré.

Le *nerf lombo-sacré*, formé par la branche antérieure de la cinquième paire lombaire et par une division de la branche antérieure de la quatrième, descend verticalement entre le nerf obturateur qui lui est parallèle et le corps de la cinquième vertèbre des lombes ; il se dévie ensuite pour s'incliner en arrière et en dehors, puis se jette dans le plexus sacré, à l'étude duquel sa description se trouve ainsi rattachée.

§ 5. — Branches antérieures des nerfs sacrés.

Les branches antérieures des nerfs sacrés sont au nombre de six. Les quatre premières sortent par les trous sacrés antérieurs, la cinquième par la partie supérieure de l'échancrure qui sépare le sommet du sacrum de la base du coccyx, la sixième par la partie inférieure de cette échancrure.

Leur volume diminue de haut en bas dans une proportion rapide, la plus élevée figurant au nombre des plus considérables parmi les branches antérieures des nerfs spinaux, la plus déclive représentant au contraire une des plus grêles. — Chacune d'elles communique par un ou deux rameaux avec les ganglions sacrés du grand sympathique. (Fig. 595.)

La branche antérieure de la *première paire sacrée*, oblique en bas et en dehors, se confond au-dessus de la digitation supérieure du muscle pyramidal avec le tronc lombo-sacré, constitué, ainsi que nous l'avons vu, par la cinquième paire lombaire et une partie de la quatrième.

La branche antérieure de la *seconde paire sacrée*, située au devant du faisceau supérieur du pyramidal, se porte aussi en bas et en dehors, mais dans une direction un peu moins oblique, et s'unit ensuite par ses bords au deux paires correspondantes.

La branche antérieure de la *troisième paire sacrée*, parallèle au bord inférieur du pyramidal, se dirige presque horizontalement de dedans en dehors, puis se jette dans le plexus sacré immédiatement au-dessus du petit ligament sacro-sciatique. Son volume n'est guère que la moitié de celui de la deuxième.

La branche antérieure de la *quatrième paire sacrée*, dont les dimensions, comparées à celles de la précédente paire, sont aussi réduites de moitié, se décompose à sa sortie du sacrum en trois faisceaux : un faisceau externe à direction légèrement ascendante, qui va se jeter dans le plexus sacré ; un faisceau antérieur qui se jette dans le plexus hypogastrique : et un faisceau postérieur plus petit, qui traverse le muscle ischio-coccygien en lui abandonnant plusieurs filets pour aller se terminer dans la peau de la région coccygienne.

La branche antérieure de la *cinquième paire sacrée* descend aux propor-

tions d'un simple rameau. Complétement étrangère à la composition du plexus sacré, elle se partage en deux filets : un filet obliquement ascendant et un filet descendant. Le premier s'unit à un rameau de la quatrième paire, puis se perd presque aussitôt dans le plexus hypogastrique. Le second ou descendant, s'accole à la sixième paire.

La *sixième paire sacrée*, plus grêle encore que la cinquième, reçoit l'anastomose que lui envoie celle-ci et se divise en deux filets : un filet interne, qui longe les bords du coccyx, traverse l'ischio-coccygien, puis le grand ligament sacro-sciatique, pour aller se ramifier dans la peau ; et un filet externe qui, après avoir traversé aussi l'ischio-coccygien et le grand ligament sacro-sciatique, se termine dans la partie correspondante du grand fessier.

Plexus sacré.

Le *plexus sacré* résulte de la réunion du tronc lombo-sacré aux branches antérieures des trois premières paires sacrées et à une partie de celle de la quatrième.

Ce plexus est situé dans l'excavation du bassin, au devant et au-dessous de la symphyse sacro-iliaque. Il présente la forme d'un triangle dont la base, tournée en dedans, répond à toute la longueur du sacrum, et dont le sommet, dirigé en dehors, s'appuie sur l'épine ischiatique. — Sa face postérieure repose sur le muscle pyramidal qui le sépare des gouttières latérales du sacrum. — Sa face antérieure est recouverte par l'aponévrose pelvienne supérieure. Elle répond en dedans au rectum, en dehors aux vaisseaux hypogastriques; et sur un plan plus éloigné au bas fond de la vessie chez l'homme, au col de l'utérus et à l'extrémité postérieure du vagin chez la femme.

Par son mode de constitution, le plexus sacré diffère un peu des plexus cervical, brachial et lombaire. Les branches qui forment ces derniers se divisent d'abord et se reconstituent ensuite sous des combinaisons nouvelles. Ici point de division préalable et de recompositions consécutives, mais une sorte de fusion de plusieurs branches convergentes en un seul gros tronc, aplati, qu'on voit s'étendre de l'excavation pelvienne jusqu'au creux poplité, et qui représente l'unique branche terminale du plexus sacré. Cette branche terminale a reçu le nom de *nerf sciatique*.

Les branches collatérales du plexus sacré se divisent en *antérieures* et *postérieures*.

A. *Branches collatérales antérieures du plexus sacré.*

De la partie antérieure du plexus sacré naissent des branches de trois ordres, destinées : les unes aux différents viscères contenus dans l'excavation pelvienne, les autres aux muscles qui contribuent à former les parois de

cette excavation, la dernière aux organes génitaux externes. On peut les distinguer, d'après leur distribution :

En *branches viscérales;*
Branche du releveur de l'anus;
Branche de l'obturateur interne;
Branche du sphincter externe;
Et *branche génitale*, ou *nerf honteux interne.*

1° **Branches viscérales.** — Émanées des troisième et quatrième paires sacrées, elles se dirigent d'arrière en avant sur les parties latérales du rectum pour se jeter dans un plexus important, le *plexus hypogastrique*, dont les divisions se distribuent à tous les organes contenus dans l'excavation du bassin. L'étude de ce plexus, dans la composition duquel entrent un grand nombre de rameaux dépendants du grand sympathique, se rattache à celle du système nerveux ganglionnaire.

2° **Nerf du releveur de l'anus.** — Indépendamment de quelques filets émanés du plexus hypogastrique, le releveur de l'anus reçoit constamment un et quelquefois deux rameaux qui proviennent du plexus sacré, et particulièrement de sa quatrième branche. — De ces deux rameaux le plus volumineux et le plus constant, appliqué d'abord sur la face supérieure de l'ischio-coccygien, se dirige en avant et en dehors vers la partie moyenne du releveur de l'anus, où il se divise en deux ou trois filets qui pénètrent dans l'épaisseur du muscle. — Le plus grêle se porte directement en avant et se perd dans l'extrémité antérieure du releveur.

3° **Nerf de l'obturateur interne.** — Ce nerf tire son origine le plus habituellement du sommet du plexus sacré. On le voit sortir aussitôt de l'excavation pelvienne, contourner le petit ligament sacro-sciatique comme l'artère honteuse, et rentrer dans le bassin avec cette artère. — Parvenu sur la face interne de la tubérosité de l'ischion, il s'engage sous l'aponévrose de l'obturateur interne, devient ascendant, et se divise en plusieurs rameaux qui se terminent exclusivement dans ce muscle.

4° **Nerf du sphincter, nerf hémorrhoïdal ou anal.** — Il part du bord inférieur du plexus sacré, comme le nerf honteux interne, dont il provient quelquefois ; sort aussi de l'excavation pelvienne, et contourne également l'épine ischiatique pour descendre ensuite obliquement de dehors en dedans au milieu du tissu cellulo-graisseux qui remplit le creux ischio-rectal, puis se partage sur les côtés du sphinter externe de l'anus en plusieurs rameaux divergents dont les divisions se répandent dans ce muscle, et partie aussi dans la peau qui le recouvre.

5° **Nerf honteux interne.** — Le nerf honteux interne naît du bord inférieur du plexus sacré, près de son sommet. Il a surtout pour origine les troisième et quatrième nerfs sacrés. Sa direction est celle de l'artère hon-

teuse interne qu'il accompagne dans toute l'étendue de son trajet et dont il occupe constamment le côté le plus rapproché des téguments. Comme cette artère, il sort du bassin entre le bord inférieur du pyramidal et le bord supérieur de l'épine ischiatique, contourne cette épine, rentre dans le bassin, et s'applique à l'aponévrose de l'obturateur interne, sur laquelle il est fixé, ainsi que l'artère correspondante, par un dédoublement de cette aponévrose. Parvenu au niveau de la branche ascendante de l'ischion, il se partage en deux branches : une branche *inférieure* ou *périnéale*, et une branche *supérieure*, *pénienne* ou *dorsale de la verge* chez l'homme.

a. La *branche inférieure* ou *périnéale* fournit d'abord deux ou trois filets qui vont se distribuer à la partie antérieure du sphincter de l'anus et à la peau sous-jacente. — Elle donne ensuite, et à peu près au même niveau, une division plus considérable qui marche d'arrière en avant dans l'angle de séparation du périnée et de la face interne de la cuisse, en se distribuant aux téguments de l'une et l'autre région et se prolongeant jusqu'au scrotum. Après avoir émis ce filet *fémoro-périnéal*, la branche inférieure se partage en deux rameaux : un rameau *superficiel* ou *cutané*, et un rameau *profond* ou *musculo-uréthral*.

Le *rameau superficiel* se porte obliquement en avant et en dedans, entre l'aponévrose périnéale inférieure et le feuillet profond du fascia superficialis de cette région. Sur la limite des bourses, il s'épanouit en rameaux longs et grêles qui vont se terminer dans le scrotum, et dans la peau de la face inférieure de la verge. Avant d'atteindre l'enveloppe scrotale, ce rameau fournit quelques ramifications à la peau du périnée.

Le *rameau profond* ou *musculo-uréthral* passe ordinairement au milieu des fibres du muscle transverse, et quelquefois au-dessus de ce muscle, pour parcourir ensuite l'espace triangulaire qui sépare les racines du corps caverneux du bulbe de l'urèthre. Ses divisions sont destinées : 1° à l'extrémité antérieure du sphincter de l'anus ; 2° au transverse périnéal ; 3° au bulbo-caverneux ; 4° à l'ischio-caverneux ; 5° enfin à la muqueuse uréthrale. Cette dernière division pénètre dans le bulbe de l'urèthre par sa partie latérale avec l'artère bulbeuse, qu'il accompagne ensuite et dont il partage la distribution. — Mais, indépendamment de ce ramuscule latéral, il en existe un autre, inférieur et médian, qui chemine entre le bulbe et le muscle bulbo-caverneux. Ce second ramuscule, très-grêle et très-long, s'avance jusqu'au gland en donnant dans son trajet un grand nombre de ramifications qui pénètrent dans la portion spongieuse de l'urèthre.

b. La *branche supérieure*, *pénienne* ou *dorsale de la verge*, ordinairement moins considérable que l'inférieure, continue le trajet primitif du nerf honteux interne. De la branche ascendante de l'ischion, elle monte sur la branche descendante du pubis, traverse le ligament sous-pubien, longe le ligament suspenseur de la verge, puis la partie médiane de la face

supérieure des corps caverneux, et se partage à l'extrémité antérieure de ceux-ci en quatre ou cinq rameaux dont les divisions vont se répandre dans l'épaisseur du gland et dans la muqueuse qui le recouvre.

Sur le dos de la verge, cette branche fournit huit ou dix filets qui décrivent des arcades latérales, parallèles à celles des artères et des veines. De ces arcades partent de nombreuses ramifications, extrêmement déliées, qui toutes pénètrent dans les corps caverneux. L'extrémité terminale de ces filets arciformes se ramifie dans la portion spongieuse de l'urèthre.

Chez la femme, la branche périnéale inférieure, après avoir fourni le rameau fémoro-périnéal, et les divisions destinées à la peau du périnée, se distribue à la grande lèvre correspondante. — La branche supérieure ou *clitoridienne* rampe sur la face dorsale des corps caverneux, et se termine dans la muqueuse qui revêt leur extrémité libre.

B. *Branches collatérales postérieures du plexus sacré.*

Les branches collatérales postérieures, essentiellement destinées à des muscles, sont au nombre de cinq :

Le *nerf fessier supérieur ;*
Le *nerf du pyramidal ;*
Le *nerf fessier inférieur ;*
Le *nerf du jumeau supérieur ;*
Le *nerf du muscle jumeau inférieur et du carré crural*, provenant quelquefois d'un tronc qui lui est commun avec le précédent. (Fig. 598.)

1° **Nerf fessier supérieur.** — Ce nerf émane du bord supérieur du tronc lombo-sacré, un peu au-dessus de sa réunion à la première paire sacrée. Dirigé transversalement en dehors à son origine, il sort du bassin en passant au-dessus du pyramidal, et se divise aussitôt en deux branches, l'une supérieure, l'autre inférieure.

La *branche supérieure* est ascendante et curviligne. Elle chemine entre le moyen et le petit fessiers, parallèlement à la ligne courbe demi-circulaire inférieure, et fournit dans son trajet un grand nombre de rameaux qui se perdent pour la plupart dans le premier de ces muscles.

La *branche inférieure*, située aussi entre le moyen et le petit fessiers, à égale distance de la ligne courbe inférieure et du grand trochanter, se porte presque transversalement de dedans en dehors, en donnant des rameaux à ces deux muscles. Arrivée auprès du tenseur du *fascia lata*, elle traverse sa gaîne pour se terminer dans l'épaisseur de celui-ci.

2° **Nerf du pyramidal.** — C'est le plus court de tous les rameaux qui émanent du plexus sacré. Né de la partie postérieure et moyenne du plexus, il se partage au niveau de l'échancrure sciatique en deux ou trois filets, qui pénètrent dans le muscle par sa face profonde.

3° **Nerf fessier inférieur, petit nerf sciatique.** — Remarquable par son volume, bien supérieur à celui de toutes les autres branches collatérales, le petit nerf sciatique s'étend de la partie postérieure et inférieure du plexus sacré, d'une part au muscle grand fessier, de l'autre aux téguments de la région génitale, de la région fessière et de la région postérieure de la cuisse.

Ce nerf, qui prend ordinairement naissance par deux racines, sort de l'excavation pelvienne en passant sous le bord inférieur du pyramidal, descend presque verticalement au devant du grand fessier, et apparaît sous le bord inférieur de ce muscle, où il se divise en deux branches: une branche interne ou génitale, et une branche externe descendante ou fémoro-poplitée. (Fig. 598.)

Dans le trajet qu'il parcourt de son origine à sa bifurcation, le petit sciatique fournit successivement au grand fessier plusieurs rameaux importants dont le nombre, le volume et la direction sont également variables. Quelques-uns descendent verticalement; d'autres, d'abord obliques en bas et en arrière, se réfléchissent ensuite pour marcher de bas en haut. Tous s'appliquent à la face antérieure du muscle, dans lequel ils plongent ensuite pour aller se distribuer, les descendants dans sa moitié externe, les curvilignes ou ascendants dans sa moitié interne.

La *branche génitale* du petit sciatique, située à son point de départ, au-dessous de l'aponévrose fémorale, se porte presque transversalement de la partie moyenne du bord inférieur du grand fessier, au-dessous de la tubérosité ischiatique; là elle devient sous-cutanée, se place dans le sillon qui sépare le périnée de la face interne de la cuisse, au milieu du tissu cellulo-adipeux sous-jacent aux branches ascendante de l'ischion et descendante du pubis, et s'épanouit à son extrémité terminale dans le scrotum chez l'homme, dans la moitié postérieure de la grande lèvre chez la femme. — De la courbe qu'elle décrit on voit se détacher plusieurs rameaux qui vont se répandre dans la peau des parties supérieure et interne de la cuisse, et d'autres moins considérables qui se rendent à la peau du périnée. Sa situation, comparée à celle de la branche périnéale du nerf honteux interne, est beaucoup plus superficielle: cette dernière est séparée de la peau du périnée par toute l'épaisseur de la couche cellulo-adipeuse sous-cutanée; la première chemine dans l'épaisseur de celle-ci.

La *branche fémoro-poplitée* du petit sciatique passe sur la tubérosité de l'ischion, croise les muscles qui s'attachent à cette tubérosité, et se porte verticalement en bas. Recouverte par l'aponévrose fémorale, elle devient sous-cutanée au tiers inférieur de la cuisse; puis se divise au niveau du creux poplité en deux rameaux, dont l'un, interne, se perd dans la peau de la partie supérieure et postérieure de la jambe, tandis que l'autre, externe, s'anastomose vers la partie moyenne de celle-ci avec le nerf saphène externe. Dans son trajet, du bord inférieur du grand fessier au creux po-

plité, la branche fémoro-poplitée fournit: 1° plusieurs rameaux ascendants qui vont se distribuer à la peau de la région fessière; 2° des rameaux obliques en bas et en dehors, destinés à la peau de la région postéro-externe de la cuisse ; 3° des rameaux obliques en bas et en dedans, destinés à la peau de la région postéro-interne.

En résumé, le petit sciatique est un nerf musculo-cutané qui préside aux contractions du grand fessier et qui distribue la sensibilité à une partie des téguments de la fesse, à une partie des téguments du périnée et des organes génitaux, à la peau de toute la partie postérieure de la cuisse et aux téguments de la partie postérieure et supérieure de la jambe.

4° Nerf du jumeau supérieur. — Ce ramuscule émane de la partie postérieure du plexus sacré, au niveau de l'origine du grand nerf sciatique, qui le recouvre à son point d'émergence. Après un très-court trajet, il se jette dans le jumeau supérieur qu'il pénètre par sa face profonde.

5° Nerf des muscles jumeau inférieur et carré crural. — Il naît à côté du précédent et croise comme lui le bord supérieur de l'épine ischiatique pour sortir de l'excavation pelvienne. On le voit s'engager ensuite sous le jumeau supérieur, puis sous le tendon de l'obturateur interne, et sous le jumeau inférieur, auquel il donne un filet. Plus bas, ce rameau répond à la face antérieure ou profonde du carré crural, et se perd dans son épaisseur.

I. — Grand nerf sciatique.

Le *grand nerf sciatique* s'étend de l'extrémité inférieure ou du sommet du plexus sacré aux muscles de la région postérieure de la cuisse et à toutes les parties constituantes de la jambe et du pied. C'est à la fois le plus volumineux et le plus long de tous les nerfs de l'économie. — Le tronc lombo-sacré et les quatre premières paires sacrées semblent converger et se grouper en un seul faisceau pour le produire. — Un peu aplati à son origine, comme le plexus sacré qu'il continue par son volume, par sa direction et par sa structure si remarquablement rétiforme, il s'arrondit en descendant vers le creux poplité. (Fig. 598.)

Trajet et rapports. — Ce nerf sort du bassin par la partie la plus inférieure de la grande échancrure sciatique, entre le bord inférieur du pyramidal et le jumeau supérieur qu'il croise à angle droit. Il descend ensuite verticalement entre la tubérosité de l'ischion et le grand trochanter, plus rapproché toutefois de la première de ces saillies que de la seconde ; se place au centre des muscles de la région postérieure de la cuisse, et se divise à son entrée dans le creux poplité en deux branches qui constituent : le *nerf sciatique poplité externe* et le *nerf sciatique poplité interne*. Ces nerfs, qui sont simplement accolés l'un à l'autre, se

séparent souvent sur un point plus élevé, et quelquefois même dès l'origine du nerf sciatique.

Dans son trajet, le grand nerf sciatique se trouve en rapport : 1° par son côté postérieur avec le nerf petit sciatique et le muscle grand fessier ; plus bas avec la longue portion du biceps fémoral qui le croise à angle aigu, et dans son quart inférieur avec l'aponévrose crurale dont le sépare une couche cellulo-adipeuse plus ou moins épaisse ; 2° par son côté antérieur, avec les deux jumeaux et le tendon de l'obturateur interne, puis avec le carré crural et le grand adducteur, et dans la moitié inférieure de la cuisse avec la portion fémorale du biceps.

L'artère honteuse interne occupe son côté interne au moment où elle contourne l'épine ischiatique. L'artère ischiatique l'accompagne jusqu'à la partie supérieure de la cuisse, et lui fournit, chez la plupart des individus, un rameau remarquable par ses dimensions.

Branches collatérales. — Elles sont au nombre de cinq qui vont se rendre à la longue portion du biceps, au demi-tendineux, au demi-membraneux, au grand adducteur et à la courte portion du biceps. Les trois premières naissent quelquefois par un tronc commun qui se détache ordinairement du tronc principal au niveau du carré crural.

1° **Nerf de la longue portion du biceps.** — Ce nerf long et grêle, comme tous les rameaux collatéraux fournis par le grand sciatique, se porte en bas et en dehors vers la partie moyenne du muscle, sur laquelle il se divise : en filets ascendants destinés à son extrémité supérieure, et filets descendants, d'une extrême ténuité, qu'on peut suivre néanmoins jusqu'à son extrémité inférieure. — Indépendamment de ce rameau nerveux, la longue portion du biceps en reçoit très-souvent un ou deux autres, plus élevés, qui se jettent dans son extrémité supérieure. Ces nerfs, comme la plupart des rameaux émanés du grand sciatique, pénètrent dans le muscle par sa face antérieure ou profonde.

2° **Nerf du demi-tendineux.** — Il descend presque verticalement sur la face profonde du muscle auquel il est destiné, sans lui donner aucune division, puis se bifurque après avoir parcouru un certain trajet, et finit par disparaître dans son épaisseur, au niveau ou un peu au-dessous de la partie moyenne de la cuisse.

3° **Nerf du demi-membraneux.** — Il est rarement unique. On en trouve en général deux ; le plus élevé pénètre dans le muscle vers son tiers moyen, et l'autre dans le tiers inférieur de son corps charnu.

4° **Nerf du grand adducteur.** — Né du grand sciatique, un peu au-dessus de la partie moyenne de la cuisse, et quelquefois par un tronc qui lui est commun avec celui du demi-membraneux, il passe au devant de ce muscle pour se porter obliquement en bas, en avant et en dedans, et

pénètre obliquement dans la face postérieure du grand adducteur au voisinage de son bord interne. Ce nerf contraste par sa ténuité avec les grandes dimensions du troisième adducteur, qui reçoit ses principaux rameaux, ainsi que nous l'avons vu, de l'obturateur.

Fig. 598. — *Le grand nerf sciatique; ses branches collatérales et terminales* (*).

Fig. 599. — *Le nerf saphène externe et son accessoire* (d'après Hirschfeld).

Fig. 598. — 1. Nerf fessier supérieur. — 2. Nerf fessier inférieur ou petit sciatique. — 3, 3, 3. Rameaux qu'il fournit au grand fessier. — 4. Rameau du pyramidal. — 5. Branche génitale du petit sciatique. — 6. Branche fémoro-poplitée du même nerf. — 7, 7. Tronc du grand sciatique. — 8. Rameau qu'il donne à la longue portion du biceps fémoral. — 9. Rameau destiné à la courte portion du même muscle. — 10, 10. Rameau du demi-tendineux, dont la portion moyenne a été enlevée pour laisser voir le demi-membraneux et le rameau nerveux qu'il reçoit. — 11, 11. Rameau destiné à ce muscle. — 12, 12. Autre rameau naissant par un tronculc qui lui est commun avec le précédent, et passant sous le demi-membraneux pour aller se distribuer au grand

5° **Nerf de la courte portion du biceps.** — Son origine est variable; en général il émane du grand sciatique au niveau de la partie la plus élevée de la cuisse, puis se dirige en bas, en avant et en dehors, vers la face postérieuro-externe de la portion fémorale du biceps, dans l'extrémité supérieure de laquelle il pénètre.

II. — Nerf sciatique poplité externe.

Le *nerf sciatique poplité externe* s'étend de la partie terminale du grand nerf sciatique aux muscles des régions jambières antérieure et externe, à la peau qui revêt la demi-circonférence externe de la jambe et à celle qui recouvre la face dorsale du pied. — Son volume représente la moitié environ de celui du sciatique poplité interne. (Fig. 600.)

Parti de l'extrémité supérieure et médiane du creux poplité, ce nerf descend obliquement en dehors, longe le côté postérieur du condyle externe, la partie correspondante de la tête du péroné, contourne en demi-spirale l'extrémité supérieure du corps de cet os, s'engage dans l'épaisseur du long péronier latéral, puis se partage en deux branches terminales : l'une, externe, plus connue sous le nom de *nerf musculo-cutané ;* l'autre, interne, qui constitue le *nerf tibial antérieur.*

A. *Branches collatérales du sciatique poplité externe.*

Dans le trajet qu'il parcourt de son point de départ à son point de bifurcation, le sciatique poplité externe fournit : 1° deux branches cutanées, l'*accessoire du saphène externe* et la *branche cutanée péronière ;* 2° deux branches musculaires destinées au jambier antérieur.

a. L'*accessoire du saphène externe*, ou *nerf saphène péronier*, se détache du sciatique poplité externe immédiatement au-dessous de son origine. Il descend presque verticalement entre le jumeau externe et l'aponévrose jambière, traverse cette aponévrose vers la partie moyenne de la jambe, s'incline alors en dedans pour se rapprocher du saphène externe, et se comporte ensuite de deux manières différentes : tantôt il se

adducteur. — 13. Sciatique poplité externe. — 14. Sciatique poplité interne. — 15. Filet du plantaire grêle. — 16, 16. Nerfs des jumeaux. — 17. Origine du saphène externe.

Fig. 599. — 1. Nerf sciatique poplité interne. — 2. Nerf du jumeau externe. — 3. Nerf du jumeau interne. — 4. Nerf saphène externe. — 5. Nerf sciatique poplité externe. — 6. Branche accessoire du saphène externe, ou nerf saphène péronier. — 7. Branche cutanée péronière. — 8. Branche que le saphène externe fournit quelquefois au cinquième et au quatrième orteil. — 9. Tronc formé par la réunion du saphène péronier au saphène externe ou tibial. — 10. Branche calcanéenne fournie par ce tronc. — 11. Branche cutanée plantaire du tibial postérieur. — 12. Nerf saphène interne. — 13, 13, 13. Rameaux postérieurs de ce nerf.

jette en totalité dans le saphène externe, dont il représente en quelque sorte une racine ; tantôt il n'envoie à ce nerf qu'un simple filet, et se distribue soit à la peau de la moitié inférieure de la jambe, soit à celle qui revêt les parties postérieure et externe du calcanéum. — Quelquefois le volume du saphène péronier se montre extrêmement grêle; dans ce cas, il n'est pas rare de le voir se terminer à la partie supérieure du tendon d'Achille, après avoir communiqué avec le saphène externe.

b. La *branche cutanée péronière* naît un peu au-dessous de la précédente. Elle traverse presque aussitôt l'aponévrose poplitée pour se porter verticalement en bas, et se divise, chemin faisant, en trois ordres de rameaux exclusivement destinés à la peau. Ces rameaux peuvent être divisés : en postérieurs, très-grêles; en antérieurs, plus considérables, qui décrivent des arcades à concavité tournée en haut; et inférieurs, qu'on peut suivre jusqu'à la malléole péronéale.

c. Les *branches musculaires*, ordinairement au nombre de deux, émanent du tronc principal au-dessus de sa bifurcation. Dirigées d'abord transversalement en dedans, puis de bas en haut, elles décrivent une courbe à concavité supérieure. Leurs principales divisions s'épuisent dans le jambier antérieur. Un ramuscule se termine dans l'articulation tibio-péronéale supérieure. Quelques ramifications très-déliées s'appliquent à la tubérosité interne du tibia et se perdent dans le périoste qui la recouvre.

B. *Branches terminales du sciatique poplité externe.*

1° **Branche terminale externe, ou nerf musculo-cutané.** — Ce nerf, un peu plus considérable en général que le tibial antérieur, descend verticalement sur le côté externe du péroné, dans l'épaisseur du long péronier latéral. Au niveau de l'extrémité supérieure du court péronier latéral, il se dévie légèrement pour se placer entre ce dernier muscle et l'extenseur commun des orteils, traverse l'aponévrose de la jambe vers son tiers inférieur, puis se partage un peu au-dessus de l'articulation tibio-tarsienne en deux branches : une branche interne, et une branche externe plus considérable, qui se subdivise presque aussitôt en trois rameaux : ces quatre divisions constituent les *rameaux collatéraux dorsaux des orteils.*

Avant sa division en deux branches, le nerf musculo-cutané fournit : 1° Un ou deux rameaux au muscle long péronier latéral. — 2° Un rameau au court péronier latéral. — 3° Un rameau sus-malléolaire, qui, parti de la portion sous-cutanée de ce nerf, se dirige en bas et en dehors pour se répandre dans la peau de la partie inférieure et externe de la jambe.

Des quatre rameaux collatéraux dorsaux des orteils, le *premier*, ou

l'*interne*, se porte en dedans, en suivant une direction d'abord parallèle à celle du tendon de l'extenseur propre du gros orteil, puis le croise à son extrémité terminale pour longer le côté interne du gros orteil, dont il forme le *collatéral dorsal interne*.

Le second, parallèle au premier espace interosseux, se partage à l'extrémité antérieure de cet espace en deux rameaux plus petits qui constituent, l'un le *collatéral dorsal externe du gros orteil*, l'autre le *collatéral dorsal interne du second*.

Le troisième suit le second espace interosseux, et se bifurque aussi pour donner naissance, d'une part au *collatéral dorsal externe du second orteil*, de l'autre au *collatéral dorsal interne du troisième*.

Le quatrième, situé au-dessus du troisième espace interosseux, fournit par sa division le *collatéral dorsal externe du troisième orteil* et le *collatéral dorsal interne du quatrième*.

Avant d'atteindre les orteils, les rameaux collatéraux dorsaux donnent des divisions nombreuses, mais très-grêles, à la peau de la face dorsale du pied. Le premier, ou interne, s'anastomose avec le saphène interne. Le second communique au niveau de sa bifurcation avec le rameau terminal interne du nerf tibial antérieur. Le quatrième échange constamment quelques divisions avec le saphène externe. Tous s'unissent dans l'épaisseur du derme, soit au collatéral dorsal du côté opposé, soit au collatéral plantaire du même côté.

2° Branche terminale interne, ou nerf tibial antérieur. — Après avoir traversé la partie supérieure du long extenseur commun des orteils, cette branche s'applique sur le ligament interosseux, descend au-devant de l'artère tibiale antérieure, entre les muscles long extenseur commun des orteils et jambier antérieur, puis entre celui-ci et l'extenseur propre du gros orteil ; passe avec le tendon de cet extenseur sous le ligament annulaire supérieur du tarse, et se divise au-devant de l'articulation tibio-tarsienne en deux rameaux que leur position permet de distinguer en interne et externe.

A la jambe, le nerf tibial antérieur fournit plusieurs rameaux collatéraux qu'on peut diviser aussi en internes et externes. — Les rameaux internes se perdent dans le jambier antérieur. — Les rameaux externes sont destinés, les supérieurs au long extenseur commun des orteils, les inférieurs à l'extenseur propre du gros orteil.

a. Le *rameau terminal interne du tibial antérieur* se porte directement en avant, entre le pédieux et le tendon de l'extenseur propre du gros orteil, puis entre le premier muscle interrosseux dorsal et le premier faisceau du pédieux qu'il croise à angle aigu. Au niveau de l'extrémité antérieure des métacarpiens, il se divise en deux rameaux qui s'anastomosent avec le deuxième rameau terminal du musculo-cutané et qui vont

ensuite former : le *collatéral dorsal externe profond du gros orteil* et le *collatéral dorsal interne profond du second orteil.*

b. Le *rameau terminal externe* chemine d'arrière en avant et de de-

Fig. 600. — *Nerf sciatique poplité externe* (d'après Hirschfeld).

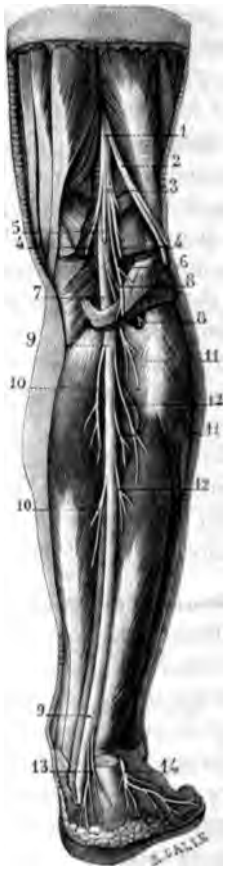

Fig. 601. — *Nerf sciatique poplité interne* (*).

Fig. 600. — 1. Nerf sciatique poplité externe. — 2. Branche cutanée péronière. — 3. Branche accessoire du saphène externe. — 4. Nerf saphène externe. — 5. Tronc formé par la réunion du saphène externe avec son accessoire. — 6. Branche calcanéenne émanée de ce tronc. — 7. Branche terminale externe du même tronc allant constituer le rameau collatéral dorsal externe du cinquième orteil.— 8. Sa branche terminale interne qui donne le collatéral dorsal interne du cinquième orteil et le collatéral dorsal externe du quatrième. — 9, 9. Nerf musculo-cutané. — 10, 10. Ses branches terminales. — 11. Anastomose de sa branche terminale externe avec le saphène externe. — 12. Anastomose de sa branche terminale interne avec sa branche terminale externe. — 13. Nerf tibial antérieur. — 14. Partie terminale du même nerf s'anastomosant avec le musculo-cutané et se divisant pour former le collatéral dorsal interne profond du premier orteil et le collatéral dorsal externe profond du second.

dans en dehors entre les os du tarse et le muscle pédieux, dans lequel il pénètre en se partageant en plusieurs filets.

Les deux rameaux terminaux du nerf tibial antérieur sont recouverts, non-seulement par l'aponévrose dorsale du pied et par le muscle pédieux, mais par une seconde lame fibreuse qui les fixe sur la face supérieure du tarse. Ils sont donc beaucoup plus profondément situés que les rameaux correspondants du nerf musculo-cutané.

III. — Nerf sciatique poplité interne.

Le nerf sciatique poplité interne s'étend du grand nerf sciatique aux muscles et à la peau de la partie postérieure de la jambe, ainsi qu'aux muscles et à la peau de la plante du pied. — Par son volume plus considérable que celui du sciatique poplité externe, non moins que par sa direction, il continue manifestement le grand nerf sciatique. (Fig. 601.)

Trajet et rapports. — Ce nerf descend de l'angle supérieur à l'angle inférieur du losange poplité, dont il représente en quelque sorte le grand axe. Au niveau de l'angle inférieur du losange, il s'engage dans l'interstice des jumeaux, et plus bas dans l'anneau fibreux du muscle soléaire, où il change de nom pour prendre celui de *tibial postérieur;* chemine alors entre les muscles des couches superficielle et profonde de la partie postérieure de la jambe, longe dans le tiers inférieur de celle-ci le bord interne du tendon d'Achille, répond plus bas à la face postérieure de la malléole interne, puis à la voûte du calcanéum, sous laquelle il se divise en deux branches terminales : le *nerf plantaire interne* et le *nerf plantaire externe.*

Dans son trajet à travers le creux poplité, le sciatique poplité interne se trouve en rapport par son côté postérieur avec l'aponévrose poplitée dont le sépare supérieurement une couche cellulo-adipeuse plus ou moins épaisse, et inférieurement la veine saphène externe, puis avec les deux jumeaux qui le recouvrent de leur bord correspondant. Il répond par son

Fig. 601. — 1. Tronc du grand sciatique. — 2. Sciatique poplité externe. — 3. Sciatique poplité interne. — 4, 4. Rameaux des jumeaux qui ont été coupés, ainsi que ces muscles, et au niveau de ceux-ci. — 5. Origine du saphène externe. — 6. Rameau du muscle soléaire divisé aussi au niveau de la section de ce muscle. — 7. Sciatique poplité interne s'engageant dans l'anneau fibreux du soléaire. — 8, 8. Rameau naissant de la partie inférieure de ce tronc et s'engageant aussi dans l'anneau du soléaire, au niveau duquel il fournit une division réfléchie ou ascendante qui pénètre dans le muscle poplité par sa face profonde, mais qui n'est pas visible ici, et une division descendante plus grêle qui traverse le ligament interosseux, en général, pour se rendre au muscle jambier antérieur. — 9, 9. Nerf tibial postérieur. — 10, 10. Rameaux qu'il abandonne au long fléchisseur commun des orteils. — 11, 11. Rameaux qu'il fournit au jambier postérieur. — 12, 12. Rameaux du long fléchisseur propre du gros orteil. — 13. Rameaux calcanéens. — 14. Extrémité terminale du nerf saphène externe.

côté antérieur à la veine poplitée, qui le sépare de l'artère correspondante. Ces vaisseaux et le tronc nerveux qui les accompagne ne sont du reste exactement superposés que dans la moitié inférieure du creux poplité; supérieurement, ils se disposent de telle sorte que l'un et l'autre sont à la fois antérieurs et internes, et le nerf postérieur et externe.

A la jambe, ce nerf correspond : 1° en avant, à l'interstice des muscles jambier postérieur et long fléchisseur propre du gros orteil, dont il se trouve séparé sur toute son étendue par l'artère et les veines tibiales postérieures; 2° en arrière, à une lame fibreuse qui le recouvre ainsi que les muscles et les vaisseaux précédents, et qui le sépare du soléaire supérieurement, plus bas du tendon d'Achille et de l'aponévrose jambière.

A. *Branches collatérales du sciatique poplité interne.*

Parmi les branches collatérales du sciatique poplité interne, les unes naissent de sa portion supérieure ou poplitée; les autres partent de sa portion jambière ou du tibial postérieur.

a. *Branches qui naissent dans le creux poplité.*

Ces branches sont au nombre de cinq : une cutanée, le *nerf saphène externe;* trois musculaires, destinées aux jumeaux, au soléaire et au plantaire grêle; et une articulaire, destinée au genou.

1° **Nerf saphène externe, ou saphène tibial.** — Il se détache du tronc principal au niveau de la partie moyenne du creux poplité, et se porte aussitôt en bas et en arrière dans l'interstice des jumeaux, où il est d'abord sous-jacent à l'aponévrose poplitée. Mais bientôt il s'engage dans un canal fibreux qui lui est commun avec une veine et une petite artère; ce canal répond au bord postérieur de la cloison intermédiaire aux deux jumeaux. Arrivé vers la partie moyenne de la jambe, le nerf saphène externe sort de son canal fibreux pour cheminer dans le tissu cellulaire sous-cutané, auprès de la veine saphène externe; s'unit un peu plus bas au saphène péronier, longe le bord externe du tendon d'Achille, et contourne la malléole péronéale en passant au-dessous de celle-ci; suivant ensuite la direction du bord externe du pied, le nerf saphène se prolonge d'arrière en avant jusqu'à l'extrémité libre du petit orteil, dont il constitue le *collatéral dorsal externe.* (Fig. 601.)

Dans ce long trajet, le saphène externe ne fournit aucune branche à la moitié supérieure de la jambe. Au niveau du tendon d'Achille, il donne plusieurs divisions cutanées, parmi lesquelles on remarque un rameau qui descend verticalement sur le côté externe et postérieur du calcanéum pour aller se ramifier dans la peau du talon.

Sur le bord externe du pied, le saphène tibial abandonne aux téguments

de cette région un grand nombre de rameaux qu'on voit se répandre en partie dans la peau de la région dorsale du pied, et en partie dans celle de la région plantaire externe ; les premiers s'anastomosent avec les divisions du musculo-cutané.

Lorsque ce nerf présente un volume plus considérable que de coutume, indépendamment du collatéral dorsal externe du petit orteil, il fournit assez souvent un rameau qui se bifurque pour former le *collatéral dorsal interne du même orteil*, et le *collatéral dorsal externe du quatrième*.

2° **Branches musculaires.** — Les deux branches destinées aux jumeaux sont d'abord accolées au tronc principal. Elles se portent verticalement en bas et pénètrent dans la partie supérieure de ces muscles par leur bord poplité en se divisant chacune en deux ou trois rameaux.

La *branche du soléaire*, antérieure aux deux précédentes et souvent double, descend aussi verticalement sous le jumeau externe. Arrivée au niveau du bord supérieur du soléaire, elle se divise en deux ou trois rameaux qui plongent aussitôt dans son épaisseur, et qu'on peut suivre jusqu'à l'extrémité inférieure de son corps charnu.

La *branche du plantaire grêle*, extrêmement déliée, oblique en bas et en dehors, pénètre presque aussitôt dans ce petit muscle, tantôt par sa face postérieure, tantôt par son bord interne.

3° **Nerf articulaire.** — Souvent double, et toujours plus ou moins grêle, ce nerf se dirige en bas et en avant, et se ramifie dans les parties fibreuses qui occupent l'espace intercondylien.

Indépendamment de ce filet, un grand nombre de ramifications émanées de tous les nerfs péri-articulaires vont se perdre dans les parties fibreuses et fibro-cartilagineuses de l'articulation du genou.

b. *Branches qui naissent du tibial postérieur.*

A la jambe, le sciatique poplité interne, devenu tibial postérieur, donne successivement :

1° Au muscle poplité, un rameau qui contourne son bord inférieur pour s'épanouir sur sa face antérieure en plusieurs filets, lesquels pénètrent pour la plupart dans son épaisseur. L'un de ces filets se rend ordinairement à l'articulation péronéo-tibiale supérieure. Un autre traverse quelquefois l'orifice supérieur du ligament interrosseux, puis se termine dans le jambier antérieur.

2° Au jambier postérieur, un rameau, souvent double, qui disparaît peu à peu au milieu de ses fibres en se partageant en plusieurs ramuscules.

3° Au long fléchisseur commun des orteils, deux branches, l'une supérieure, l'autre inférieure.

4° Au jambier postérieur, deux autres branches du même volume que les précédentes, et naissant comme celles-ci à des hauteurs différentes.

5° Un filet cutané interne ou sus-malléolaire qui traverse l'aponévrose de la jambe, et dont plusieurs divisions, avant de se perdre dans les téguments, s'unissent à celles du saphène interne.

6° Une branche cutanée plantaire. Cette branche, qui descend verticalement entre la malléole interne et le tendon d'Achille, se partage en deux rameaux : un rameau postérieur ou calcanéen, et un rameau antérieur ou plantaire. — Le rameau calcanéen descend dans le tissu cellulo-graisseux situé au-devant du tendon d'Achille, et se distribue, soit à la peau qui recouvre la partie la plus interne de ce tendon, soit à celle qui revêt la face interne du calcanéum, soit enfin à la peau du talon. — Le rameau antérieur ou plantaire, qui naît quelquefois isolément du précédent, donne d'abord quelques ramifications à la peau de la portion interne du tarse; il se réfléchit ensuite sur le bord interne de la plante du pied, chemine entre

FIG. 602. — *Les nerfs plantaires; trajet, anastomose, distribution* (*).

FIG. 603. — *La branche profonde du nerf plantaire externe* (*).

Fig. 602. — 1. Nerf plantaire interne. — 2, 2. Rameaux qu'il fournit au muscle adducteur du gros orteil. — 3. Rameau qu'il donne à l'accessoire du long fléchisseur. — 4. Rameau du court fléchisseur commun des orteils. — 5. Branche collatérale plantaire interne du gros orteil. — 6. Autre branche du plantaire interne se subdivisant en trois branches secondaires, lesquelles se divisent à leur tour pour aller former la collatérale plantaire externe du premier orteil, les collatérales plantaires des deux orteils suivants, et la collatérale plantaire interne du quatrième. — 7. Nerf plantaire externe. — 8, 8. Rameaux qu'il abandonne à l'abducteur du petit orteil. — 9. Rameau destiné à l'accessoire du long fléchisseur commun. — 10. Branche collatérale plantaire externe du petit orteil. — 11. Autre branche du même nerf se subdivisant pour former la collatérale

l'aponévrose et les téguments de la région plantaire, sous lesquels il peut être suivi jusqu'à la partie moyenne du métatarse, et se termine par de nombreuses divisions dans la peau de cette région.

B. *Branches terminales du sciatique poplité interne, ou nerfs plantaires.*

1° **Nerf plantaire interne.** — Plus volumineux que l'externe, il se porte directement en avant, au-dessus de l'adducteur du gros orteil, puis entre le court fléchisseur du même orteil et le court fléchisseur commun, et se partage en quatre branches qui se détachent successivement du tronc principal, de telle sorte que la première, ou l'interne, est la plus longue, et la dernière, ou l'externe, la plus courte. (Fig. 602 et 603.)

a. *Branches collatérales.* — Avant sa division, le plantaire interne fournit : 1° des branches cutanées en nombre variable qui traversent l'aponévrose pour se distribuer, soit à la peau du talon, soit à celle de la région plantaire interne ; 2° des rameaux musculaires pour l'adducteur du gros orteil, le court fléchisseur commun et l'accessoire du long fléchisseur.

b. *Branches terminales.* — Elles sont désignées sous les noms de première, seconde, etc.; en procédant de dedans en dehors.

La première, qui est aussi la plus longue, se porte en avant et en dedans, au-dessous du court fléchisseur du gros orteil, auquel elle donne un ou deux filets, et longe ensuite le même orteil, dont elle constitue par sa terminaison le *rameau collatéral plantaire interne.*

La seconde, qui est la plus volumineuse, suit la direction du premier espace interosseux, et se divise à l'extrémité antérieure de cet espace en deux rameaux, dont l'un représente le *collatéral plantaire externe du gros orteil*, et l'autre le *collatéral plantaire interne du second.* — Avant sa division, cette branche fournit un filet au premier lombrical.

La troisième se dirige un peu obliquement en avant et en dehors pour atteindre la partie antérieure du second espace interrosseux, croise à angle aigu les tendons fléchisseurs du second orteil, donne un filet au second lombrical, puis se divise pour fournir le *collatéral plantaire externe du second orteil*, et le *collatéral plantaire interne du troisième.*

plantaire interne du cinquième orteil, et la collatérale plantaire externe du quatrième. — 12. Anastomose unissant le plantaire externe au plantaire interne. — 13. Origine de la branche profonde du plantaire externe.

Fig. 603. — 1. Nerf plantaire interne. — 2. Sa branche interne.— 3. Sa branche externe, dont deux rameaux ont été coupés, ainsi que le muscle abducteur oblique du gros orteil, pour laisser voir la branche profonde du nerf plantaire externe. — 4. Tronc du plantaire externe. — 5. Sa branche superficielle, qui se divise presque aussitôt en deux branches secondaires destinées aux cinquième et quatrième orteils. — 6. Sa branche profonde destinée aux deux abducteurs du gros orteil et aux interosseux. — 7. Rameaux que cette branche donne à l'abducteur oblique du gros orteil. — 8, 8. Rameaux qu'elle donne aux interosseux. — 9, 9. Rameaux de l'abducteur transverse.

La quatrième, très-oblique en avant et en dehors, croise les tendons fléchisseurs du troisième orteil, reçoit au delà de ces tendons un filet anastomotique que lui envoie le nerf plantaire externe, et se bifurque presque aussitôt. De sa division résultent le *collatéral plantaire externe du troisième orteil* et le *collatéral plantaire interne du quatrième.*

Les nerfs collatéraux plantaires des orteils ont pour caractères communs :

1° De fournir un grand nombre de ramifications à la peau de leurs parties latérales et de leur face plantaire.

2° De s'anastomoser entre eux et avec les collatéraux dorsaux.

3° De se diviser à leur extrémité en deux filets : un *filet dorsal* ou *sous-unguéal*, et un *filet plantaire* qui se ramifie dans la pulpe des orteils en s'unissant à celui du côté opposé.

4° D'offrir sur leur trajet un grand nombre de corpuscules de Pacini.

2° **Nerf plantaire externe.** — Le nerf plantaire externe, situé à son origine au-dessous de la voûte du calcanéum et au-dessus de l'adducteur du gros orteil, se dirige obliquement en avant et en dehors, entre le court fléchisseur commun et l'accessoire du long fléchisseur: chemine ensuite entre ces deux muscles, situés sur son côté interne, et l'abducteur du petit orteil, qui occupe son côté externe; puis se divise au niveau de l'extrémité postérieure du cinquième métatarsien ou du quatrième espace interosseux en deux branches terminales que leur position permet de distinguer en *superficielle* et *profonde.*

Dans le trajet qu'il parcourt de son origine à sa bifurcation, ce nerf ne fournit que deux ramuscules. Le premier, très-grêle, se perd dans l'accessoire du long fléchisseur. Le second, plus considérable et souvent double, se rend dans l'abducteur du petit orteil.

a. *Branche terminale superficielle.* — Elle se porte directement en avant et se divise bientôt en rameau interne et rameau externe.

Le rameau interne se porte directement en avant, dans la direction du quatrième espace interosseux, croise à la partie antérieure de cet espace les tendons fléchisseurs du petit orteil, puis se partage en deux rameaux secondaires qui vont constituer le *collatéral plantaire externe du quatrième orteil* et le *collatéral plantaire interne du cinquième.*

Le rameau externe, légèrement oblique d'arrière en avant, et de dedans en dehors, marche au-dessous du court fléchisseur du petit orteil, auquel il fournit un filet, et croise ensuite le tendon de l'abducteur du même orteil, pour se prolonger jusqu'à l'extrémité terminale de celui-ci dont il forme le *collatéral plantaire externe.*

b. *Branche terminale profonde.* — Elle se porte de dehors en dedans et d'arrière en avant, entre l'abducteur oblique du gros orteil et les interosseux plantaires, et s'étend jusqu'à la partie moyenne du premier interosseux dorsal, dans lequel elle se termine. Cette branche décrit par consé-

quent une courbe demi-circulaire. De sa convexité tournée en avant et en dehors, on voit naître :

1° Deux filets longs et grêles pour les deux derniers lombricaux ;
2° Un ou deux rameaux pour l'abducteur oblique du gros orteil ;
3° Plusieurs filets pour l'abducteur transverse du même orteil ;
4° Un filet pour chacun des muscles interosseux plantaires et dorsaux.

CONSIDÉRATIONS GÉNÉRALES SUR LES NERFS DU MEMBRE ABDOMINAL.

A. *Nerfs moteurs.* — Le membre abdominal exécute quatre principaux mouvements : l'extension et la flexion, l'abduction et l'adduction. L'homme étant appelé à l'attitude verticale, le premier de ces mouvements est ici celui qui domine tous les autres, tandis que le second présente au contraire une importance prépondérante dans le membre supérieur.

Or, de même que le mouvement principal de celui-ci, la flexion, est confié à trois nerfs différents, le musculo-cutané, le médian et le cubital, de même aussi le mouvement le plus essentiel du membre inférieur, l'extension, est placé sous l'influence de trois troncs nerveux : le petit sciatique, qui préside à l'extension de la cuisse sur le bassin ; le crural, qui opère l'extension de la jambe sur la cuisse, et le grand sciatique, qui étend le pied sur la jambe et les orteils sur le pied. La pluralité des troncs préposés à l'exécution de ce mouvement a également pour but ici de mieux assurer sa conservation.

Le mouvement de flexion, qui offre aussi une grande importance, puisque ce membre est destiné non-seulement à supporter le poids du corps, mais à le transporter, c'est-à-dire à s'étendre et se fléchir tour à tour, est desservi par deux nerfs : l'un vient du plexus lombaire, et se trouve représenté par les branches des muscles psoas et iliaque ; l'autre, qui émane du plexus sacré, est constitué par le grand sciatique.

Le mouvement d'abduction est sous la dépendance du nerf fessier supérieur qui anime les muscles moyen et petit fessiers.

Le mouvement d'adduction est confié aussi à un seul tronc fort important, le nerf obturateur.

Le volume de tous ces nerfs moteurs paraît être au premier aspect beaucoup plus considérable que celui des nerfs correspondants du membre supérieur. Mais il est bien plus en rapport avec l'importance des branches cutanées qui s'en détachent qu'avec les dimensions des muscles auxquels ils se rendent. Ceux qui sont à peu près exclusivement moteurs, comme le fessier supérieur et le nerf obturateur, se réduisent en réalité à de très-petites proportions lorsqu'on les compare aux masses musculaires soumises à leur influence. Nulle part on n'observe dans l'économie un contraste plus frappant entre le volume des muscles et celui des nerfs, entre

le nombre des fibres contractiles et le nombre des tubes nerveux. C'est dans ces muscles surtout que ceux-ci se divisent et subdivisent pour suppléer en quelque sorte à leur rareté relative.

B. *Nerfs sensitifs.* — Les tubes nerveux sensitifs du membre inférieur se dirigent plus particulièrement vers la périphérie du membre; ils vont se terminer pour la plupart dans son enveloppe tégumentaire.

Ces nerfs cutanés proviennent presque tous de troncs qui leur sont communs avec les nerfs moteurs : ainsi le crural donne ses divisions aux muscles et aux téguments de la partie antérieure de la cuisse; le sciatique poplité externe, aux muscles et aux téguments de la partie antéro-externe de la jambe; le petit sciatique, au grand fessier et à la peau de la partie postérieure du membre, etc.; seules, les branches inguino-cutanées sont exclusivement affectées à l'enveloppe tégumentaire.

On voit par les faits qui précèdent que les nerfs cutanés dans le membre abdominal répondent surtout à ses faces antérieure et postérieure, desquelles ils se prolongent vers les parties latérales, et qu'ils diffèrent à cet égard de ceux du membre thoracique, qui s'irradient au contraire des parties latérales vers les faces antérieure et postérieure.

Toutes les considérations que nous avons présentées sur la sensibilité récurrente et la sensibilité directe, en parlant des nerfs cutanés du membre supérieur, s'appliquent du reste à ceux du membre inférieur.

PARALLÈLE DES NERFS DES MEMBRES SUPÉRIEUR ET INFÉRIEUR.

Les nerfs du membre thoracique émanent du plexus brachial, qui vient lui-même du renflement cervical de la moelle épinière. Les nerfs du membre abdominal partent du plexus lombo-sacré, qui tire son origine du renflement lombaire. Chacun de ces plexus présente des branches afférentes et des branches efférentes.

Si l'on compare leurs branches afférentes, on voit que celles du plexus inférieur sont beaucoup plus nombreuses que celles du supérieur, différence dont nous trouvons l'explication dans l'inégale étendue de la surface sensitive des deux membres et l'inégal volume de leurs muscles.

Si l'on prend en considération leurs branches terminales, c'est une disposition inverse qu'on observe : le plexus brachial, qui ne reçoit que cinq troncs afférents, donne naissance à six branches terminales; le plexus lombo-sacré, qui en reçoit dix, se termine par trois branches seulement. Mais si d'un côté ces branches terminales l'emportent par le nombre, de l'autre elles l'emportent par le volume. Considéré dans son origine, le système nerveux du membre thoracique a donc pour caractère distinctif la diffusion précoce de ses branches les plus importantes, et celui du membre abdominal la coalescence ou du moins la dissémination plus tardive des siennes.

Entre les premières et les secondes, cependant, on remarque des analogies nombreuses et faciles à saisir.

Le nerf obturateur qui préside à l'adduction de la cuisse a pour analogues les nerfs des muscles pectoraux et celui du grand dorsal, lesquels, en combinant leur action, opèrent l'adduction du bras.

Le nerf fessier supérieur, destiné aux muscles moyen et petit fessiers, représente le nerf sus-scapulaire destiné aux sus- et sous-épineux.

Le petit sciatique, dont les rameaux moteurs se perdent dans le grand fessier, répond au nerf circonflexe, dont les divisions se terminent dans le deltoïde. Cette analogie toutefois ne se dégage pas aussi nettement que les précédentes et pourrait être contestée, les deux nerfs affectant une disposition et des connexions très-différentes.

Le nerf crural représente à la fois la portion brachiale du radial et le nerf brachial cutané interne. — Par les branches qu'il fournit au triceps de la cuisse il préside au mouvement d'extension de la jambe, comme le radial préside au mouvement d'extension de l'avant-bras. — Les branches perforantes supérieure et inférieure sont les analogues des branches brachiales cutanées interne et externe. — Le saphène interne se ramifie dans les téguments de la moitié interne de la jambe, comme le brachial cutané interne dans la peau de la moitié interne de l'avant-bras.

Le grand nerf sciatique représente le musculo-cutané, le médian, le cubital et la branche terminale postérieure du radial.

Les rameaux que ce nerf fournit aux muscles biceps fémoral, demi-tendineux et demi-membraneux, rappellent la portion brachiale du musculo-cutané; car ils tiennent sous leur dépendance le mouvement de flexion de la jambe, de même que les rameaux étendus de ce nerf au biceps brachial et au brachial antérieur tiennent sous la leur le mouvement de flexion de l'avant-bras. — Le nerf saphène externe et la branche cutanée péronière rappellent la partie terminale ou cutanée du même nerf.

Le sciatique poplité externe répète par ses deux branches terminales celles du radial; il se distribue aux muscles abducteurs du pied et extenseurs des orteils, comme la branche terminale postérieure du radial aux muscles abducteurs et extenseurs de la main et des doigts.

Le sciatique poplité interne représente les nerfs médian et cubital. — Les muscles auxquels il se distribue fléchissent les orteils, comme ceux auxquels ces nerfs se rendent fléchissent la main et les doigts; il fournit les rameaux collatéraux plantaires des orteils, comme ceux-ci fournissent les rameaux collatéraux palmaires. — Cette fusion des deux nerfs ne se maintient du reste qu'à la jambe; elle cesse à la plante du pied, où l'on voit le plantaire interne se comporter comme la portion palmaire du médian, et le plantaire externe comme la portion correspondante du cubital.

ARTICLE III.

NERF GRAND SYMPATHIQUE.

(*Nerf intercostal* de Willis, *nerf trisplanchnique* de Chaussier, *système nerveux de la vie organique* de Bichat, *système nerveux ganglionnaire* ou *végétatif* d'un grand nombre d'auteurs.)

I. — Considérations générales.

Les *nerfs grands sympathiques*, au nombre de deux, et distingués aussi en *droit* et *gauche*, diffèrent très-notablement de toutes les autres irradiations du système nerveux central. Ils ne naissent pas directement de l'axe cérébro-spinal, mais des nerfs qui en partent. Ils ne proviennent pas d'un point déterminé de cet axe, mais de toute sa longueur. Ils ont en outre pour attributs distinctifs : leur inégale coloration alternativement blanche et grise, l'extrême irrégularité de leur forme, la multiplicité des ganglions échelonnés sur leur trajet, et enfin la tendance constante qui les porte à se rapprocher, à s'entremêler, à s'anastomoser de mille manières pour constituer des plexus inextricables.

Considérés dans leur ensemble, ces nerfs se présentent sous l'aspect de deux longs cordons, moniliformes, étendus de la base du crâne à la base du coccyx, recevant par leur partie postérieure des racines émanées de tous les nerfs craniens et rachidiens, fournissant par leur côté antérieur aux viscères du cou, de la poitrine et de l'abdomen d'innombrables divisions anastomosées entre elles et souvent aussi renflées sur leur trajet.

Ainsi conformé, chacun de ces nerfs nous offre à considérer : une *partie centrale* qui constitue son axe ou son tronc, une *partie afférente* composée de l'ensemble de ses racines, et une *partie efférente* comprenant l'ensemble de ses branches.

§ 1. — Tronc ou partie centrale du grand sympathique.

La *partie centrale* du grand sympathique, c'est-à-dire celle qui affecte la forme d'un cordon longitudinal renflé de distance en distance, repose à droite et à gauche sur la colonne sacro-vertébrale, dont elle suit les courbures et dont elle mesure toute la longueur. — Son extrémité supérieure, accolée à la carotide interne, qu'elle enlace de ses ramifications, se prolonge à travers le canal carotidien et le sinus caverneux jusque dans l'intérieur du crâne, en s'anastomosant sur la communicante antérieure avec les filaments semblables du côté opposé. — Son extrémité inférieure se rapproche et s'unit au-devant de la base du coccyx avec celle du nerf correspondant.

De la convergence ou plutôt de l'anastomose des deux sympathiques à leurs limites les plus extrêmes, résulte une sorte d'ellipse très-allongée, dans l'aire de laquelle se trouve inscrite la colonne sacro-rachidienne, et par conséquent la plus grande partie de l'axe cérébro-spinal. Mais ce n'est pas seulement par leurs extrémités que les deux moitiés de cette longue ellipse se rattachent l'une à l'autre; nous verrons plus loin que les branches émanées de chacune d'elles les unissent d'une manière bien autrement importante sur divers points de leur longueur, par les réseaux si compliqués qu'elles forment en se mélangeant sur la ligne médiane.

Les renflements ou *ganglions*, échelonnés de haut en bas sur le tronc du grand sympathique, répondent pour la plupart aux angles de réunion de ce tronc avec la série de ses racines. Comme celles-ci émanent surtout des paires rachidiennes, il en résulte que, lorsqu'elles se portent directement vers le tronc du système nerveux ganglionnaire, sans se réunir à celles qui les précèdent ou les suivent, on observe un ganglion au niveau de chaque paire spinale. Si, au contraire, plusieurs racines convergent vers un même point de ce tronc, on verra alors un ganglion unique et plus volumineux correspondre à plusieurs nerfs rachidiens.

Ces tendances contraires se trouvent réalisées aux deux extrémités de l'axe du grand sympathique : sur la partie supérieure de cet axe toutes les racines en effet convergent et tendent vers la fusion; sur ses parties moyenne et inférieure, presque toutes tendent à l'indépendance. Aussi, tandis que trois ganglions seulement répondent aux racines émanées des deux paires crâniennes et des huit paires cervicales, voyons-nous apparaître au-devant des douze paires dorsales dix, onze et quelquefois douze ganglions dorsaux, au-devant des cinq paires lombaires, quatre ganglions de même nom, et enfin, au-devant des quatre premières paires sacrées, autant de renflements nerveux. Leur nombre reste donc toujours inférieur à celui des nerfs crâniens et rachidiens; il varie de vingt à vingt-quatre.

La situation des ganglions diffère un peu selon la région qu'ils occupent. Dans les régions cervicale, lombaire et sacrée, ils sont situés au-devant du rachis; dans la région dorsale, sur ses parties latérales. — Ceux du cou reposent sur l'aponévrose prévertébrale et les muscles sous-jacents; ceux du thorax répondent aux articulations costo-vertébrales et aux disques intervertébraux; ceux de l'abdomen et du bassin au corps des vertèbres.

Leur forme semble dépendre surtout du mode de répartition de la substance grise au milieu des fibres primitives qui les traversent. Tantôt cette substance se trouve déposée seulement sur les fibres qui constituent le tronc du grand sympathique : ils sont alors olivaires ou fusiformes. Tantôt elle est déposée à la fois et sur ce tronc et sur la racine adjacente : dans ce cas, ils revêtent un aspect triangulaire et pyramidal, ou bien ils sont

comme bifurqués à l'une de leurs extrémités. Leur configuration, en un

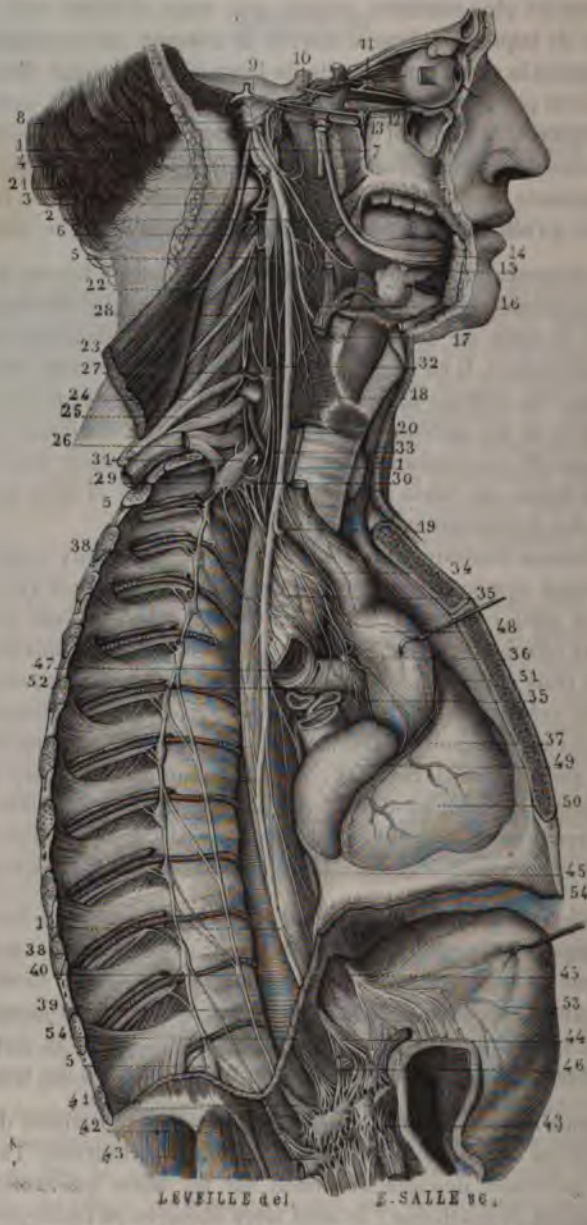

FIG. 604. — *Portions cervicale et thoracique du grand sympathique* (*).

1, 1, 1. Nerf pneumogastrique droit; trajet, rapports, distribution, terminaison. 2. Nerf glosso-pharyngien. — 3. Nerf spinal. — 4. Nerf hypoglosse, dont le tronc a

mot, est d'autant plus régulière et plus uniforme, que les corpuscules ganglionnaires, participant à leur composition, se montrent plus exclusivement sur le trajet de l'axe central du grand sympathique, d'autant plus variée et plus irrégulière, que ceux-ci s'étendent davantage vers les racines de cet axe.

Leur *couleur* varie du gris pâle au gris rougeâtre. Leur consistance, assez ferme, est due en partie à la présence d'une enveloppe cellulo-fibreuse dépendante du névrilème et fournissant, par sa face interne, comme cette

divisé et presque entièrement enlevé pour laisser voir le pneumogastrique et le ganglion cervical supérieur. — 5, 5, 5. Tronc ou partie centrale du grand sympathique. — 6. Ganglion cervical supérieur. — 7. Son rameau carotidien se divisant en deux rameaux secondaires. — 8. Rameau tympanique du glosso-pharyngien ou nerf de Jacobson, donnant six filets, dont l'antérieur et inférieur s'anastomose avec le rameau carotidien. — 9. Ganglion géniculé du facial duquel naissent deux ramuscules, le grand nerf pétreux superficiel qui se rend au ganglion sphéno-palatin, et le petit nerf pétreux superficiel qui se termine dans le ganglion otique; l'un et l'autre reçoivent à leur point de départ un filet du nerf de Jacobson. — 10. Nerf moteur oculaire externe s'anastomosant par deux filets avec le rameau carotidien. — 11. Ganglion ophthalmique à la partie postérieure duquel se rendent, un filet provenant du plexus caverneux, un autre émané du nerf nasal, et un troisième parti du moteur oculaire commun. — 12. Ganglion sphéno-palatin recevant en arrière le grand nerf pétreux superficiel et un rameau du plexus carotidien. — 13. Ganglion optique. — 14. Nerf lingual. — 15. Ganglion sous-maxillaire. — 16. Plexus de l'artère carotide externe dont un filet se détache au niveau de l'artère faciale pour se jeter dans le ganglion qui précède. — 17. Nerf laryngé supérieur. — 18. Nerf laryngé externe. — 19. Origine du nerf laryngé inférieur. — 20. Ce même nerf dont le tronc s'engage sous le constricteur inférieur du pharynx. — 21. Arcade formée par l'anastomose des deux premiers nerfs cervicaux; filets qui s'étendent de cette arcade au ganglion cervical supérieur. — 22. Branche antérieure du troisième nerf cervical; filet qu'elle envoie au même ganglion. — 23. Branche antérieure du quatrième nerf cervical, de laquelle part un filet qui va se jeter dans le rameau étendu du ganglion cervical supérieur au ganglion cervical moyen. — 24. Branche antérieure des cinquième et sixième nerfs cervicaux, communiquant chacune par un filet avec le ganglion cervical moyen. — 25. Branche antérieure du septième nerf cervical. — 26. Branche antérieure du huitième nerf cervical et du premier dorsal; ces deux branches, ainsi que la précédente, communiquent chacune par un filet indépendant avec le ganglion cervical inférieur. — 27. Ganglion cervical moyen. — 28. Son rameau ascendant ou supérieur. — 29. Ganglion cervical inférieur. — 30 et 31. Rameaux qui l'unissent au ganglion cervical moyen. — 32. Nerf cardiaque supérieur. — 33. Nerf cardiaque moyen. Sur le sujet d'après lequel cette figure a été dessinée, il passait en avant de l'artère sous-clavière; mais le plus habituellement il passe en arrière. — 34. Nerf cardiaque inférieur. — 35, 35. Plexus cardiaque. — 36. Ganglion de ce plexus. — 37. Filets qui suivent le trajet de l'artère coronaire droite. — 38, 38. Nerfs intercostaux recevant chacun deux filets des ganglions thoraciques du grand sympathique. — 39. Grand nerf splanchnique. — 40. Ganglion qu'on observe quelquefois sur son trajet. — 41. Son extrémité terminale se continuant avec le ganglion semi-lunaire. — 42. Petit splanchnique. — 43, 43. Plexus solaire. — 44. Terminaison du pneumogastrique gauche. — 45. Terminaison du pneumogastrique droit. — 46. Partie terminale du nerf phrénique gauche qui se trouve ici mêlée et confondue avec le plexus de l'artère diaphragmatique inférieure. — 47. Coupe de la branche droite un peu déjetée en avant pour laisser voir le tronc du pneumogastrique qui passe à sa partie postérieure. — 48. Crosse de l'aorte, soulevée et repoussée aussi en avant pour montrer le plexus cardiaque. — 49. Oreillette droite et veine cave supérieure. — 50. Ventricule droit. — 51. Tronc de l'artère pulmonaire. — 52. Branche droite de cette artère. — 53. Moitié droite de l'estomac, soulevée et déviée pour mettre à découvert le plexus solaire. — 54, 54. Coupe du diaphragme.

dernière membrane, des prolongements qui cloisonnent sa cavité et séparent, en les entourant, les divers faisceaux de fibres ganglionnaires dont ils se composent.

Dans l'intervalle de ces renflements, le tronc du grand sympathique conserve sa couleur blanche ou légèrement grisâtre. Il est en général simple. Cependant on le voit quelquefois se dédoubler sur certains points, particulièrement vers la partie inférieure du cou. Mais les deux branches qui résultent de ce dédoublement restent parallèles; elles ne s'étendent jamais que d'un ganglion à l'autre : parvenues au premier ganglion situé sur leur passage, elles se reconstituent en un seul tronc.

Les rapports les plus importants de la chaîne ganglionnaire du grand sympathique sont ceux qu'elle affecte avec les vaisseaux : au cou, elle est située en dehors des carotides primitive et interne, immédiatement en arrière de la veine jugulaire interne; dans le thorax, elle répond à l'aorte thoracique et aux veines azygos; dans l'abdomen, elle longe, du côté gauche l'aorte abdominale, et du côté droit la veine cave inférieure; dans le bassin, elle est en rapport avec l'artère sacrée moyenne et les sacrées latérales.

Le tronc du système nerveux ganglionnaire et celui du système aortique sont donc contigus et parallèles dans toute la longueur et l'étendue de leur trajet. Plus loin nous verrons ce rapport de simple contiguïté devenir de plus en plus intime, les divisions de l'un s'appliquant aux divisions de l'autre et tous deux, ainsi unis et en apparence confondus, suivre la même voie pour arriver à leur destination commune.

§ 2. — Racines ou partie afférente du grand sympathique.

La *partie afférente* du grand sympathique comprend l'ensemble des rameaux qui se portent vers son tronc pour lui donner naissance. Ces rameaux, émanés de l'axe cérébro-spinal, deviennent, pour le système nerveux de la vie organique, autant de racines, dont les unes naissent de l'encéphale, et les autres du prolongement médullaire. Les premières sont ordinairement uniques et assez grêles; les secondes, ou racines médullaires, sont en général doubles et plus volumineuses : d'où il suit que le système nerveux ganglionnaire, bien qu'il tire son origine de toute l'étendue de l'axe cérébro-spinal, émane plus spécialement de la moelle épinière.

Aucune des racines qui s'étendent de l'encéphale ou de la moelle au cordon du grand sympathique ne naît isolément du centre nerveux. Toutes se trouvent confondues, à leur point de départ, avec les nerfs crâniens ou spinaux, dont elles se détachent ensuite sur un point plus ou moins rapproché de leur origine.

Les racines qui émanent des 3e, 4e, 5e et 6e paires crâniennes naissent au niveau du sinus caverneux et du canal carotidien ; — celles qui proviennent des 9e, 10e et 12e s'en séparent à leur sortie du crâne, à une hauteur qui varie un peu pour chacune d'elles ; — celles qui viennent des paires rachidiennes s'en détachent immédiatement en dehors des ganglions situés sur leur trajet, ou sur un point toujours très-rapproché de ceux-ci. On peut donc diviser les racines du grand sympathique, d'après leur origine apparente, en trois ordres :

1° En supérieures et antérieures, qui naissent au voisinage de la fente sphénoïdale formée par l'articulation de la vertèbre crânienne antérieure avec la vertèbre crânienne moyenne.

2° En supérieures et postérieures, qui naissent immédiatement au-dessous du trou déchiré postérieur, c'est-à-dire entre la vertèbre crânienne moyenne et la vertèbre crânienne postérieure.

3° En inférieures, ou rachidiennes, plus volumineuses et plus longues, qui naissent au niveau de chaque trou de conjugaison.

Les *racines supérieures* et *antérieures* sont mixtes pour la plupart. En même temps que les nerfs crâniens dont elles partent donnent des filets au grand sympathique, d'autres filets remontent du grand sympathique vers ces nerfs, pour les suivre jusqu'à leur terminaison.

La présence de ces fibres ganglionnaires dans les nerfs de mouvement, tels que le moteur oculaire commun, le moteur oculaire externe et le pathétique, est du reste difficile à démontrer ; aussi paraît-elle encore problématique à quelques auteurs. Mais elle ne saurait être révoquée en doute pour les nerfs de sentiment et de nutrition, c'est-à-dire pour le ganglion de Gasser et les trois branches qui en partent. Si l'observation directe ne les démontrait pas, la physiologie expérimentale suffirait à elle seule pour établir leur existence. Nous avons vu en effet que la section du trijumeau entre son origine et le ganglion n'entraîne pas en général de désordres bien apparents dans les organes des sens ; mais que cette section pratiquée sur le ganglion lui-même, ou sur ses branches, est suivie d'altérations graves dans la plupart de ces organes, et particulièrement dans celui de la vue. Des altérations semblables ou analogues surviennent lorsque la solution de continuité porte sur la portion cervicale du grand sympathique. — La section de cette portion cervicale, du reste, n'a pas seulement pour conséquences de simples troubles de nutrition ; elle a aussi pour résultat la paralysie de certaines fibres musculaires, et particulièrement de celles qui président à la dilatation de la pupille. Le grand sympathique envoie donc aux nerfs crâniens antérieurs des fibres de deux ordres, des fibres végétatives et des fibres motrices.

Les *racines supérieures et postérieures* représentent également des nerfs mixtes. Ici encore les filets qui s'étendent du grand sympathique aux nerfs

de sentiment sont plus développés et plus manifestes que ceux qui se rendent aux nerfs de mouvement.

Les *racines inférieures ou rachidiennes* offrent le même mode de consti-

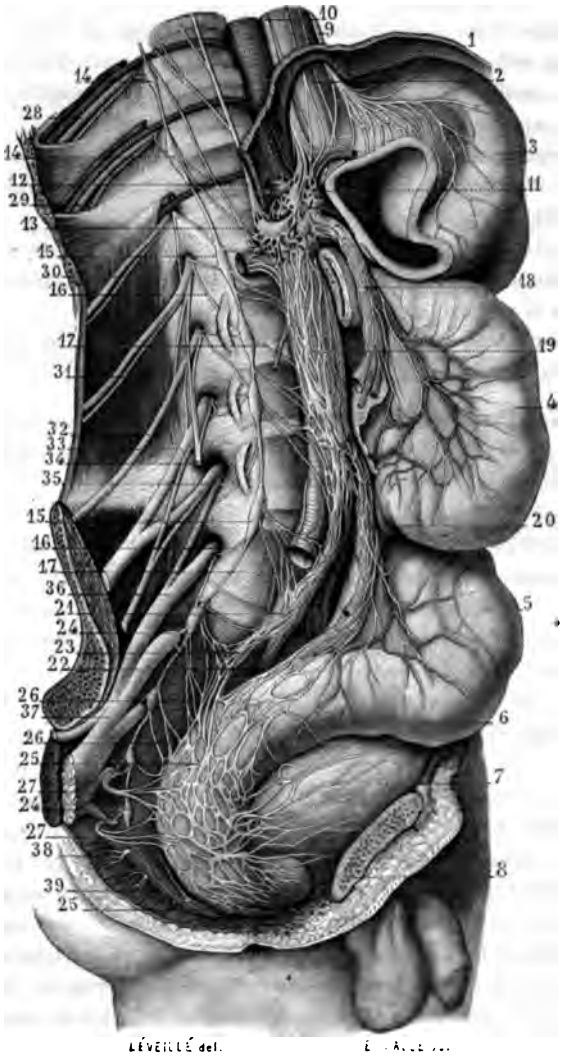

FIG. 605. — *Portions lombaire et sacrée du grand sympathique* (*).

Fig. 605. — 1. Partie médiane du diaphragme. — 2. Extrémité inférieure de phage. — 3. Estomac, dont la moitié droite a été excisée pour laisser voir le solaire. — 4. Extrémité supérieure de l'intestin grêle se continuant en arrière de l mésentérique supérieure avec la partie terminale du duodénum, qui a été enlevé pour montrer les nerfs sous-jacents. — 5. S iliaque du côlon. — 6. Rectum. — 7.

tution que les supérieures ou crâniennes. Parmi les tubes nerveux qui les composent, les uns se portent des nerfs spinaux aux ganglions correspondants, dont ils forment les véritables racines ; nés de la moelle épinière, ils décrivent dans leur trajet une courbe demi-circulaire à concavité interne. Les autres se portent au contraire des cellules ganglionnaires vers les nerfs rachidiens, dont ils partagent ensuite la direction.

Ces fibres émanées des ganglions sont beaucoup moins nombreuses que les tubes provenant de l'axe cérébro-spinal. Leur existence, d'abord théoriquement admise, par Wrisberg et Bichat, a été très-nettement démontrée par Bider et Volkmann, qui les ont observées surtout chez la grenouille, où elles deviennent plus évidentes. Elle a été ensuite confirmée par M. Waller : appliquant sa méthode à leur étude, cet auteur a coupé les nerfs spinaux en dedans de l'origine des racines du grand sympathique ; et, après une durée de deux mois, il a retrouvé complétement saines, au milieu des fibres dégénérées du bout périphérique, les fibres émanées des ganglions du grand sympathique.

Mais les observateurs modernes ne se sont pas bornés à établir que les racines du grand sympathique sont formées principalement de tubes cheminant de l'axe cérébro-spinal vers le système nerveux ganglionnaire, et

— 8. Prostate. — 9. Extrémité terminale du pneumogastrique gauche. — 10. Extrémité terminale du pneumogastrique droit, dont les divisions se jettent pour la plupart dans le plexus solaire. — 11. Plexus solaire entourant le tronc de l'artère cœliaque, et ses trois branches. — 12. Extrémité inférieure du grand splanchnique se jetant dans le ganglion semi-lunaire. — 13. Extrémité inférieure du petit splanchnique dont les divisions se rendent en partie dans le plexus solaire, en partie dans le plexus rénal. — 14, 14. Les deux derniers ganglions de la portion thoracique du grand sympathique. — 15, 15. Les quatre ganglions de la portion lombaire de ce nerf. — 16, 16. Rameaux par lesquels la portion lombaire du même nerf communique avec les nerfs lombaires. — 17, 17. Rameaux qui se portent de cette portion lombaire au-devant de l'aorte pour concourir à la formation du plexus lombo-aortique. — 18. Plexus mésentérique supérieur, émanant du plexus solaire. — 19. Plexus lombo-aortique provenant, en partie du même plexus, en partie de la portion lombaire du grand sympathique. — 20. Plexus mésentérique inférieur. — 21. Prolongement du plexus lombo-aortique qui se divise au devant de l'angle sacro-vertébral en deux parties. — 22. Partie gauche de ce prolongement. — 23. Partie droite, recevant des rameaux émanés du premier ganglion sacré, et se jetant ensuite dans le plexus hypogastrique. — 24, 24. Portion sacrée du grand sympathique. — 25, 25. Plexus hypogastrique. — 26, 26. Rameaux qui partent du grand sympathique pour concourir à la formation de ce plexus. — 27, 27. Divisions qui s'étendent des troisième et quatrième nerfs sacrés au même plexus. — 28. Dixième nerf dorsal. — 29. Onzième nerf dorsal. — 30. Douzième nerf dorsal. — 31. Premier nerf lombaire se partageant dès son origine en deux branches fort inégales qui constituent les branches abdomino-génitales distinguées en grande ou supérieure et petite ou inférieure. — 32. Deuxième nerf lombaire descendant vers le pli de l'aine pour aller former la branche inguino-cutanée externe. — 33. Troisième nerf lombaire. — 34. Branche inguino-cutanée interne ou génito-crurale, divisée au-dessous de son origine. — 35. Quatrième nerf lombaire contribuant à former, avec le précédent le nerf crural, et avec le suivant le nerf lombo-sacré. — 36. Tronc lombo-sacré. — 37. Plexus sacré, constitué par le tronc lombo-sacré et les quatre premiers nerfs sacrés; chacun de ces quatre nerfs, avant de se jeter dans le plexus, communique avec le ganglion sacré correspondant. — 38. Cinquième nerf sacré. — 39. Sixième nerf sacré.

accessoirement de fibres se dirigeant des ganglions vers les nerfs crâniens ou rachidiens. Ils nous ont fait connaître aussi le trajet et la distribution de ces fibres ganglionnaires. Les belles expériences de M. Cl. Bernard attestent qu'intimement mélangées aux fibres motrices et sensitives, elles en suivent le trajet et s'en détachent successivement pour se perdre dans les parois des vaisseaux (1). Elles constituent les nerfs vaso-moteurs. Peut-être aussi quelques-unes se rendent-elles dans d'autres organes.

Arrivées dans le ganglion qui leur correspond, les fibres formant les racines du grand sympathique se mêlent à d'autres fibres semblables venues du ganglion supérieur, traversent ce renflement en s'adjoignant encore celles qui naissent des cellules unipolaires et multipolaires ; puis se partagent à leur sortie du ganglion en deux principaux groupes, dont l'un se rend au ganglion inférieur, tandis que l'autre se porte en dedans et en avant vers les organes voisins.

La même disposition se répétant de haut en bas au niveau de chaque renflement, on voit que le tronc du grand sympathique, bien que continu dans toute sa longueur, ne saurait être considéré comme un faisceau de fibres parallèles étendues de la base du crâne vers la base du sacrum. Ce tronc est le résultat d'une série d'anastomoses qui ont pour effet de le reconstituer à mesure qu'il s'épuise. Sa continuité, par conséquent, est seulement apparente. S'il était possible d'isoler toutes les fibres qui le composent, on verrait la plupart de ces dernières se porter obliquement en bas, en avant et en dedans, des parties latérales de la moelle aux viscères du cou, du thorax et de l'abdomen.

§ 3. — Branches ou partie efférente du grand sympathique.

La *partie efférente* du grand sympathique, ou l'ensemble des branches qui se détachent de toute la longueur de son tronc pour se porter vers les organes affectés à la vie nutritive, est celle qui offre la disposition la plus compliquée.

Fort nombreuses, ces branches se portent en bas et en dedans, et parcourent une distance plus ou moins longue pour arriver à leur destination. Très-rarement on les voit se diriger transversalement. C'est dans des organes situés au-dessous de leur point de départ, et à une distance en général assez grande qu'elles vont se terminer : ainsi, celles des viscères pelviens viennent principalement de la portion abdominale du système nerveux ganglionnaire ; celles des viscères abdominaux naissent de la portion thoracique ; celles du cœur, de la portion cervicale. Seules, les divisions qui émanent des extrémités supérieure et inférieure du

(1) Voyez tome II, p. 531.

grand sympathique font exception à la loi générale : elles rayonnent dans presque toutes les directions, bien cependant que le nombre de celles obliquement dirigées en dedans et en avant demeure ici encore le plus considérable.

Parmi ces branches, les unes se rendent directement aux organes auxquels elles sont destinées : telles sont celles du pharynx et de l'œsophage, celles de la trachée et des bronches, celles de la vessie, etc. Les autres, plus multipliées, se dirigent vers l'aorte ou ses divisions, et enlacent celles-ci de leurs anastomoses pour se rendre avec elles dans leurs viscères respectifs : ainsi se comportent les divisions du plexus solaire, celles des deux plexus mésentérique, eelles du plexus lombo-aortique, etc. Les organes mobiles sont ceux surtout qui reçoivent leurs nerfs par l'intermédiaire de leur principale artère.

Les divisions émanées de l'axe du système nerveux ganglionnaire diffèrent de celles qui partent du système nerveux cérébro-spinal par leur tendance extrême à s'unir, à s'enchevêtrer, pour former des plexus qu'on distingue, d'après leur position, en *latéraux* et *médians*.

Les *plexus latéraux* sont constitués par des nerfs qui n'ont à parcourir qu'un court trajet pour arriver au terme de leur distribution : à cette classe appartiennent le plexus intercarotidien, le plexus pharyngien, le plexus laryngé, le plexus hypogastrique.

Les *plexus médians*, plus remarquables que les latéraux, sont formés par le mélange des nerfs qui ont à parcourir une distance plus ou moins longue pour atteindre leurs viscères respectifs : tels sont le plexus cardiaque, le plexus solaire, le plexus mésentérique supérieur, etc. Ce sont ces plexus médians qui empruntent un point d'appui aux principales artères viscérales : ainsi le plexus cardiaque répond d'abord à la crosse de l'aorte et au tronc de l'artère pulmonaire, puis aux artères cardiaques ; le plexus solaire, au tronc cœliaque, puis aux artères coronaire stomachique, hépatique et splénique ; le plexus lombo-aortique à l'aorte abdominale, etc.

Ces deux ordres de plexus ne sont pas constitués exclusivement par des rameaux émanés de la partie centrale du grand sympathique. Plusieurs divisions provenant du système cérébro-spinal participent aussi à leur composition : le glosso-pharyngien et le pneumogastrique concourent à former les plexus intercarotidien et pharyngien ; les nerfs sacrés donnent plusieurs branches au plexus hypogastrique. Il en est de même pour les plexus médians, bien que la part prise par le système cérébro-spinal à la formation de ces derniers soit en général un peu moins grande : ainsi les branches cardiaques du pneumogastrique se mêlent aux nerfs cardiaques du grand sympathique pour former le plexus de ce nom ; le tronc droit de la dixième paire crânienne et le nerf diaphragmatique correspondant

se jettent par leur extrémité terminale dans le plexus solaire, et contribuent à former non-seulement ce plexus, mais tous ceux qui en partent. — Il suit de cette disposition que l'axe cérébro-spinal participe à la constitution du système nerveux ganglionnaire par deux ordres de racines :

1° Par des racines latérales ou principales, s'ajoutant les unes aux autres pour donner naissance au tronc de ce système.

2° Par des racines médianes du second ordre ou accessoires, destinées à renforcer les divisions émanées de ce tronc.

Les rameaux qui naissent de l'axe du grand sympathique sont remarquables non-seulement par leur couleur grisâtre, par leur entrelacement, par leurs connexions avec le système artériel, mais aussi par les renflements qu'on observe fréquemment sur leur trajet.

Ces renflements varient dans leur nombre, leur siége et leur volume. La plupart n'offrent que de petites dimensions. Un très-grand nombre ne sont même visibles qu'au microscope. D'autres sont au contraire très-développés : parmi ces derniers, il faut surtout citer les ganglions semi-lunaires situés sur le trajet des nerfs splanchniques et ceux qui font partie du plexus solaire. — Les divisions des nerfs qui viennent se mêler à celles du grand sympathique sans passer par son tronc et ses ganglions latéraux, aboutissent ordinairement à l'un de ces ganglions médians. C'est dans l'intérieur même de ces renflements que s'opère en général le mélange intime des deux ordres de branches.

La disposition qu'affectent les nerfs ganglionnaires, soit dans leur trajet, soit à leur extrémité terminale, diffère beaucoup de celle que présentent les nerfs encéphaliques et médullaires. Ces derniers, à mesure qu'ils s'éloignent de leur point de départ, se réduisent de plus en plus ; leurs fibres se raréfient parce qu'elles s'épuisent successivement dans les organes qu'ils rencontrent. Mais il n'en est pas ainsi des divisions du grand sympathique, qui se multiplient au contraire en se rapprochant des viscères auxquels elles sont destinées et dont le nombre continue ainsi de s'accroître jusqu'à leur terminaison. Cette multiplication croissante des tubes nerveux s'explique par la multiplication croissante aussi des ganglions, qui atteint, à leurs dernières limites, des proportions presque infinies. — Groupés en un seul faisceau rectiligne, tous les tubes d'un nerf crânien ou rachidien formeraient un cône répondant par sa base à l'axe cérébro-spinal. — Ceux d'un nerf ganglionnaire formeraient aussi un cône, mais à base beaucoup plus large et se perdant par celle-ci dans la trame des viscères.

En pénétrant et se répandant dans cette trame, nous avons vu que, loin de tendre à l'indépendance, les ramifications du grand sympathique échangent de continuelles anastomoses entrecoupées de ganglions micros-

copiques. De la disposition essentiellement réticulée qu'elles revêtent résultent les plexus d'Auërbach et de Meissner (1).

II. — Des ganglions du grand sympathique considérés comme centres d'irradiation.

Après avoir envisagé d'une manière générale le système nerveux ganglionnaire, il nous reste à exposer les caractères propres à ses divers ganglions, et à faire connaître les filets qui appartiennent à chacun d'eux. Dans ce but, nous diviserons, avec la plupart des auteurs, le grand sympathique en quatre portions, et nous décrirons successivement ses portions *cervicale*, *thoracique*, *abdominale* et *pelvienne*.

Les ganglions ophthalmique, sphéno-palatin, otique et sous-maxillaire, considérés par plusieurs anatomistes comme la portion céphalique du système nerveux ganglionnaire, ont été décrits à l'occasion de la cinquième paire, dont ils constituent une dépendance, au même titre que les ganglions spinaux dépendent des nerfs rachidiens, que le glanglion de Gasser dépend du trijumeau, et le ganglion géniculé du facial. Chaque système nerveux a ses ganglions propres; et les connexions qui existent entre ces deux ordres de renflements ne sauraient être adoptées comme base de leur classification.

§ 1. — Portion cervicale du grand sympathique.

Préparation. — La portion cervicale du grand sympathique reposant dans toute sa longueur sur la colonne vertébrale, on ne peut parvenir jusqu'à elle qu'en incisant la plupart des parties qui la recouvrent et en écartant les autres. Pour arriver à ce résultat sans intéresser aucune des branches nerveuses qu'on se propose d'étudier, on procédera de la manière suivante :

1° Faites sur les téguments du cou trois incisions : l'une supérieure et parallèle au bord libre de la mâchoire, la seconde inférieure et parallèle à la clavicule, la troisième antérieure sur la ligne médiane; disséquez le lambeau compris entre ces trois incisions, et renversez-le de dedans en dehors ainsi que le muscle peaucier qui lui restera adhérent.

2° Divisez à son extrémité inférieure le muscle sterno-mastoïdien, qui sera ensuite détaché de bas en haut, puis coupé sur sa partie moyenne et renversé en dehors.

3° Enlevez aussi les parties molles de la moitié inférieure de la face, afin de découvrir toute la moitié correspondante de la mâchoire; sciez celle-ci au voisinage de la ligne médiane, incisez toutes les parties qui s'y attachent et procédez ensuite à sa désarticulation.

4° Cherchez la veine jugulaire interne; en la soulevant, vous trouverez à sa partie postérieure le cordon du grand sympathique. Pour préparer ce cordon ainsi que les branches qui s'y rendent ou qui en partent, il est nécessaire

(1) Voyez les *Considérations générales*, t. II, pages 243.

d'enlever la veine qui le recouvre. Si le sujet est entier, cette excision sera suivie d'un écoulement de sang qui tachera la préparation et qui ajoutera à ses difficultés, malgré les ligatures qu'on pourra pratiquer. Afin d'obvier à cet inconvénient, j'ai coutume d'enlever le sternum, d'ouvrir l'oreillette droite et d'éponger jusqu'à l'épuisement le plus complet tout le sang qui s'en écoule.

5° La veine jugulaire interne enlevée et la portion cervicale du grand sympathique largement mise à nu, il ne reste plus qu'à l'isoler en poursuivant chacune des divisions qu'elle fournit. Dans la recherche de celles-ci, on s'occupera d'abord des rameaux qui se rendent aux nerfs cervicaux; les nerfs cardiaques seront ensuite disséqués; puis les branches laryngées, pharyngiennes et postérieures. — Pour les rameaux qui unissent le grand sympathique aux nerfs crâniens, voyez la préparation relative au ganglion cervical supérieur.

La *portion cervicale* du grand sympathique est située en dehors de l'artère carotide primitive et du nerf pneumogastrique, en arrière de la veine jugulaire interne, au devant de l'aponévrose prévertébrale, qui la sépare des muscles grand droit antérieur et long du cou.

Son extrémité supérieure se prolonge en s'effilant dans le canal carotidien, dans le sinus caverneux et jusque dans l'intérieur du crâne, où elle se perd en filets d'une extrême ténuité sur les divisions de la carotide interne. — Son extrémité inférieure répond au col de la première côte et à l'artère sous-clavière, qu'elle contourne de haut en bas et d'avant en arrière à la manière d'une anse.

Deux ou trois ganglions seulement existent sur son trajet. — Le *premier*, ou *supérieur*, auquel se rendent les racines crâniennes antérieures, les racines crâniennes postérieures et les rameaux provenant des trois premières paires cervicales, a surtout pour attributs son volume, sa longueur et sa configuration fusiforme.

Le *second*, ou *moyen*, le seul dont l'existence n'est pas constante, reçoit le rameau qui provient de la 5e paire cervicale et un filet extrêmement grêle qui part de la 6e. Le volume de ce ganglion est toujours peu considérable, mais présente cependant quelques variétés.

Au *troisième*, ou *inférieur*, aboutissent les rameaux émanés des 6e 7e et 8e paires cervicales. Ces filets, suivant plusieurs auteurs, se réuniraient et formeraient un tronculе qui accompagnerait l'artère vertébrale, en augmentant graduellement de volume, et qui, cheminant de haut en bas, viendrait se perdre dans le ganglion cervical inférieur dont il a été considéré à tort comme une branche efférente. De Blainville ayant cru voir sur ce nerf, au niveau du point de réunion des rameaux qui le composent, autant de petits renflements, le considéra comme le résultat d'une sorte de dédoublement de la portion cervicale du grand sympathique; il fut ainsi conduit à admettre que ces renflements profonds ajoutés aux trois renflements superficiels complétaient cette première portion en mettant le nombre de ses ganglions en rapport avec celui des vertèbres correspondantes, et l'assimilaient par conséquent aux portions dorsale, lombaire et sacrée.

Mais cette opinion, trop facilement acceptée, est doublement erronée : d'une part, en effet, les rameaux nés des deux dernières paires cervicales ne se réunissent pas, mais se jettent isolément dans le ganglion cervical inférieur ; de l'autre on n'observe sur leur trajet aucun renflement. Nous sommes donc fondé à admettre en définitive que le nombre des ganglions ne se trouve si réduit à la région cervicale que par suite de la convergence de plusieurs racines vers un même point, c'est-à-dire par suite de la fusion de plusieurs ganglions en un ganglion unique plus considérable, disposition permanente au cou, mais qui se montre aussi exceptionnellement sur d'autres parties de l'axe du grand sympathique.

I. — Ganglion cervical supérieur.

Préparation. — Elle est extrêmement compliquée, et exige, pour être conduite à bonne fin, une grande habitude de la dissection et des connaissances préalables.

La portion cervicale du grand sympathique ayant été découverte à l'aide des coupes précédemment indiquées, on trouvera le ganglion cervical supérieur au devant du corps de la seconde vertèbre, en arrière de l'artère carotide interne, qu'il suffira de dévier ou de soulever pour l'apercevoir.

Dans la préparation des nombreuses branches qui partent de ce ganglion, il convient de procéder des inférieures aux supérieures. Ses branches externes seront d'abord isolées, puis les branches antérieures, internes et postérieures, et enfin les branches ascendantes. Les règles qui doivent conduire à ce résultat ne sauraient être formulées d'une manière bien précise ; celles qui suivent, toutefois, méritent d'être prises en considération :

1° Détacher à sa base l'apophyse styloïde, et l'enlever en divisant sur leur partie moyenne les muscles qui s'y attachent.

2° Exciser toute la partie flottante des muscles ptérygoïdiens et du muscle temporal.

3° A l'aide de deux traits de scie réunis à angle, emporter la plus grande partie de la fosse sphénoïdale ainsi que l'apophyse zygomatique ; puis, avec une gouge et un maillet, compléter cette première perte de substance en enlevant avec ménagement toute la paroi externe du canal carotidien, ainsi que le ventre postérieur du digastrique et la paroi externe de la cavité orbitaire.

4° Procéder à la recherche des rameaux qui unissent le ganglion cervical supérieur aux branches antérieures des trois premiers nerfs cervicaux. Ces branches se distinguent facilement à leur couleur grise et à leur direction plus ou moins transversale.

5° Disséquer ensuite tous les filets qui se portent en avant, en dedans et en arrière, ainsi que les rameaux correspondants des nerfs pneumogastrique et glosso-pharyngien. Pour cette dissection on pourrait se contenter de dévier la carotide primitive ; mais il est préférable de l'enlever.

6° Isoler les filets qui unissent le grand sympathique à la paire crânienne postérieure.

7° Poursuivre sur la carotide interne les deux rameaux de la branche ascendante du ganglion cervical, en usant de beaucoup de ménagement, afin de conserver d'une part l'anastomose du rameau externe de cette branche avec

le nerf de Jacobson, de l'autre celle du rameau interne avec le ganglion sphéno-palatin.

8° Préparer les filets qui unissent le nerf moteur oculaire externe au plexus carotidien, et ceux qui s'étendent du plexus caverneux aux nerfs des troisième, quatrième et cinquième paires. Disséquer aussi le filet qui se porte du même plexus au ganglion ophthalmique.

Le ganglion cervical supérieur est situé au-dessous de la base du crâne, entre la carotide interne, qui le recouvre, et le grand droit antérieur, qui le sépare des 2e et 3e vertèbres du cou. Les nerfs glosso-pharyngien, pneumogastrique et grand hypoglosse, placés d'abord à sa partie supérieure et externe, ne tardent pas à le croiser obliquement.

Ce ganglion est fusiforme. Dans quelques cas assez rares, le cordon qui l'unit au ganglion cervical moyen est double; si les corpuscules ganglionnaires qui entrent dans sa composition se prolongent sur l'un et l'autre de ces cordons et se groupent autour de chacun d'eux, il paraît comme bifurqué à son extrémité inférieure. (Fig. 606.)

Sa consistance, dans l'état de parfaite intégrité, est assez ferme. — Sa couleur est d'un gris rougeâtre.

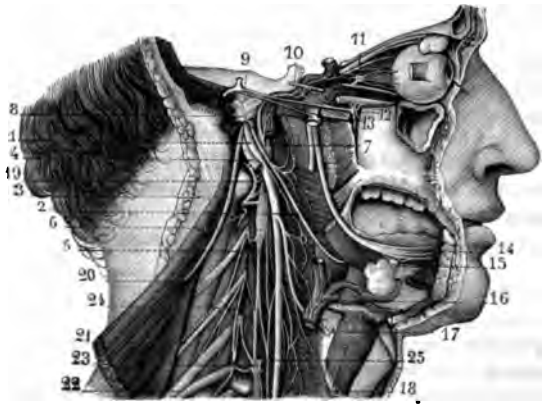

Fig. 606. — *Ganglion cervical supérieur. — Filets qui l'unissent aux ganglions encéphaliques. — Branches qu'il reçoit des nerfs cervicaux* (*).

1. Nerf pneumogastrique. — 2. Nerf glosso-pharyngien. — 3. Nerf spinal. — 4. Nerf hypoglosse dont le tronc a été presque entièrement enlevé. — 5. Nerf grand sympathique. — 6. Ganglion cervical supérieur. — 7. Rameau carotidien de ce ganglion se divisant à son entrée dans le canal de même nom et formant un plexus autour de l'artère carotide. — 8. Rameau tympanique du glosso-pharyngien se partageant sur la saillie du promontoire en six filets, dont le plus inférieur s'anastomose avec le plexus de l'artère carotide interne. — 9. Ganglion géniculé du facial, duquel partent : le grand nerf pétreux superficiel, qui se rend au ganglion sphéno-palatin, et le petit nerf pétreux superficiel, qui se rend au ganglion otique. — 10. Nerf moteur oculaire externe s'anastomosant par deux filets avec le rameau carotidien. — 11. Ganglion ophthalmique à la partie postérieure duquel se rendent : un filet provenant du plexus caverneux, un autre

Les branches qui partent du ganglion cervical supérieur ou qui viennent s'y réunir sont très-nombreuses. Elles pourraient être distinguées en celles qui se dirigent des nerfs crâniens et cervicaux vers le ganglion, et celles qui s'étendent de ce ganglion aux divers organes de la tête et du cou. Mais il est préférable de les classer d'après leur direction relative en considérant le ganglion cervical supérieur comme leur centre d'irradiation. Envisagées sous ce point de vue, on peut les diviser :

1° En *supérieures*, ou *branches qui s'unissent aux nerfs crâniens ;*
2° *Externes*, ou *branches de communication avec les nerfs cervicaux ;*
3° *Inférieure*, ou *branche de communication avec le ganglion moyen ;*
4° *Postérieures*, ou *branches musculaires et osseuses ;*
5° *Antérieures*, ou *branches carotidiennes ;*
6° *Internes* ou *viscérales, destinées au pharynx, au larynx et au cœur.*

A. *Branches supérieures ou ascendantes du ganglion cervical supérieur.*

Nous avons vu que le crâne se compose de trois vertèbres, une postérieure ou occipitale, une moyenne ou sphéno-temporo-pariétale, et une antérieure ou ethmoïdo-frontale. De la réunion de ces trois vertèbres résultent deux trous de conjugaison : l'un, postérieur, représenté par le trou déchiré et les trous environnants ; l'autre, antérieur, constitué par la fente sphénoïdale et les trous situés sur son contour. — De ces deux trous de conjugaison le premier donne passage à un groupe de nerfs qui forme la *paire crânienne postérieure ;* et le second à un autre groupe qui représente *la paire crânienne antérieure.*

A chaque paire crânienne correspond un groupe de branches sympathiques ascendantes. — Celles qui se rendent du ganglion cervical à la paire crânienne postérieure, très-variables dans leur nombre et leur volume, sont remarquables surtout par leur extrême brièveté. — Celles qui se trouvent en communication avec la paire crânienne antérieure se distinguent par des caractères opposés ; uniques à leur point de départ, elles ne tardent pas à se diviser pour entourer l'artère carotide interne de leurs anastomoses en l'accompagnant sur toute la longueur de son trajet.

émané du nerf nasal, et un troisième parti du nerf moteur oculaire commun. — 12. Ganglion sphéno-palatin dans lequel viennent se jeter le grand nerf pétreux superficiel et un rameau détaché du plexus carotidien. — 13. Ganglion otique. — 14. Nerf lingual. — 15. Ganglion sous-maxillaire. — 16. Plexus de l'artère carotide externe dont un filet se rend au ganglion qui précède. — 17. Nerf laryngé supérieur. — 18. Nerf laryngé externe. — 19. Arcade résultant de l'anastomose des deux premiers nerfs cervicaux ; filets qui se portent de cette arcade au ganglion cervical supérieur. — 20. Branche antérieure du troisième nerf cervical ; filet qu'elle envoie au même ganglion. — 21. Branche antérieure du quatrième nerf cervical, de laquelle part un filet qui va se jeter dans le rameau étendu du ganglion cervical supérieur au ganglion cervical moyen. — 22. Branche antérieure des cinquième et sixième nerfs cervicaux communiquant chacun par un filet avec le ganglion moyen. — 23. Ganglion cervical moyen. — 24. Son rameau ascendant ou supérieur. — 25. Nerf cardiaque supérieur.

a. *Branches qui unissent le ganglion cervical supérieur a la paire crânienne postérieure.*

Les nerfs composant la paire crânienne postérieure sont au nombre de quatre : le glosso-pharyngien, le pneumogastrique, le grand hypoglosse et le spinal. Les trois premiers seulement sont en communication avec le ganglion cervical supérieur.

Deux filets unissent le glosso-pharyngien au grand sympathique. — Le premier, inférieur, s'étend du ganglion pétreux au rameau carotidien du ganglion cervical supérieur. — Le second, plus élevé, est représenté par une et quelquefois par deux divisions de son rameau tympanique ou nerf de Jacobson, qui pénètrent dans le canal carotidien pour se terminer dans le plexus entourant la carotide interne.

Le pneumogastrique communique avec le ganglion supérieur par deux ou trois ramuscules, extrêmement courts, transversaux ou obliques, qui soudent son plexus gangliforme à ce ganglion.

Le rameau par lequel l'hypoglosse s'anastomose avec le même ganglion s'en détache au moment où il contourne celui-ci, et se jette presque aussitôt, dans son extrémité supérieure, ou dans son rameau carotidien.

b. *Branche qui unit le ganglion cervical supérieur à la paire crânienne antérieure.*

Cette branche, plus connue sous le nom de *rameau carotidien du grand sympathique*, n'est en quelque sorte que le prolongement de l'extrémité supérieure du ganglion cervical, dont elle offre la coloration et la consistance. Sa forme est celle d'un cône allongé. Dans le trajet qu'elle parcourt de son origine au canal carotidien, elle se trouve située entre le muscle petit droit antérieur et la carotide interne, en dedans des nerfs qui sortent par le trou déchiré postérieur, immédiatement en dehors de l'artère pharyngienne inférieure qui lui est parallèle.

A son entrée dans le canal carotidien, la branche ascendante antérieure se divise en deux rameaux qui s'accolent, l'un au côté externe, l'autre au côté interne du tronc artériel. Ces rameaux s'envoient, chemin faisant, plusieurs divisions par lesquelles ils s'anastomosent de manière à former une sorte de plexus, le *plexus carotidien.*

Au niveau de la seconde courbure de la carotide, c'est-à-dire à l'orifice supérieur du canal carotidien, ces mêmes rameaux se rapprochent, puis se confondent pour se séparer presque aussitôt. De leur union momentanée résulte un petit renflement assez analogue à un ganglion, et décrit en effet par quelques auteurs sous le nom de *ganglion carotidien.* Mais cette intumescence gangliforme, soumise à l'examen microscopique, ne présente

aucun corpuscule ganglionnaire; ses dimensions équivalent exactement à la somme des volumes des deux rameaux qui lui donnent naissance : on ne saurait donc lui conserver le nom de ganglion que lui avaient imposé Petit (de Namur) et Schmiedel.

Après s'être de nouveau séparés, ces deux rameaux se divisent chacun en plusieurs filets. Ceux-ci pénètrent dans le sinus caverneux en formant autour de la carotide un plexus fort remarquable, à mailles délicates et serrées, désigné sous le nom de *plexus caverneux*. Ils se prolongent ensuite en filaments presque invisibles sur les branches terminales de l'artère.

La branche ascendante antérieure du premier ganglion cervical répond donc successivement: à la partie la plus élevée du cou, au canal carotidien, au sinus caverneux et à la cavité du crâne.

Dans la région cervicale, elle monte verticalement, ne fournit aucune division, mais reçoit en général un filet du glosso-pharyngien.

Dans le canal carotidien, elle communique avec deux nerfs: 1° avec le nerf qui précède par l'intermédiaire du rameau de Jacobson; 2° avec le ganglion sphéno-palatin par le rameau carotidien du nerf vidien.

Dans le sinus caverneux, la branche ascendante entre en communication : 1° avec le nerf moteur oculaire externe par deux rameaux assez considérables; 2° avec ce même nerf, le moteur oculaire commun, le pathétique, le ganglion de Gasser et la branche ophthalmique; le plexus caverneux fournit en outre des filets au corps pituitaire, à la muqueuse des sinus sphénoïdaux, à l'artère et au ganglion ophthalmique.

Dans le crâne, elle s'unit par des filets émanés du même plexus, soit avec celle du côté opposé, à l'aide de fines divisions qui se rencontrent sur l'artère communicante antérieure, soit avec le réseau de l'artère vertébrale par d'autres divisions accolées à la communicante postérieure.

1° *Anastomose de la branche ascendante antérieure avec le nerf glosso-pharyngien.* — Ce filet anastomotique, mentionné pour la première fois par Schmiedel, est tantôt simple et tantôt double. Il part ordinairement du rameau externe de la branche ascendante antérieure, et dans quelques cas de l'un des ramuscules qui unissent ce rameau externe au rameau interne. On le voit s'engager presque aussitôt dans la paroi supérieure du canal carotidien, au niveau du coude que forme sa portion verticale avec sa portion horizontale; il pénètre ensuite dans la caisse du tympan et s'unit au rameau tympanique du glosso-pharyngien, ou *nerf de Jacobson*, un peu au-dessus de l'orifice par lequel celui-ci s'introduit dans l'oreille moyenne pour se ramifier sur sa paroi interne.

2° *Anastomose de la branche ascendante antérieure avec le ganglion sphéno-palatin, ou filet carotidien du nerf vidien.* Ce filet anastomotique est le plus volumineux de tous ceux que présente la branche ascendante

antérieure. Il naît du rameau interne de cette branche au niveau de l'orifice supérieur du canal carotidien, très-près du renflement gangliforme qu'on observe ordinairement dans ce point, et quelquefois même de ce renflement, qui représente alors un petit centre d'irradiation. On le voit s'engager dès son origine dans l'épaisseur de la substance fibreuse qui occupe le trou déchiré antérieur, et marcher ensuite à travers cette substance jusqu'à l'orifice postérieur du canal vidien; là il s'accole au grand nerf pétreux superficiel pour pénétrer avec lui dans ce canal, continue à cheminer d'arrière en avant, et se rend à l'angle postérieur du ganglion sphéno-palatin.

Le rameau carotidien du nerf vidien représente la racine végétative du ganglion sphéno-palatin. J.-F. Meckel, qui l'a décrit en 1749, le considérait comme l'origine principale du grand sympathique.— Indépendamment de ce rameau principal, le ganglion en reçoit trois autres, extrêmement déliés, qui viennent du plexus caverneux. Ces derniers ont été signalés en 1863 par M. Randacio, sous le nom de *filets caverneux*, et distingués par cet auteur en *antérieur*, *moyen* et *postérieur*.

3° *Anastomose de la branche ascendante antérieure avec le nerf moteur oculaire externe.* — Nous avons vu que les deux rameaux de la branche ascendante antérieure, après s'être unis au niveau de l'orifice supérieur du canal carotidien, se séparent presque aussitôt, en se divisant chacun en plusieurs filets. Parmi ceux-ci, il en est deux, plus considérables que les autres, qui se dirigent en haut et en avant et qui, parvenus vers la partie moyenne de la paroi inférieure du sinus caverneux, s'inclinent en dehors pour se confondre avec le nerf de la sixième paire, en formant avec celui-ci un angle aigu à sommet antérieur.

Selon Bock, Hirzel et quelques anatomistes plus anciens, le moteur oculaire externe augmenterait un peu de volume après l'adjonction de ces filets. Mais cet accroissement a été nié avec raison, d'abord par Sabatier, et plus tard par Arnold. Le tronc de la sixième paire, en effet, ne saurait s'accroître au moment où il reçoit les filets que lui envoie le grand sympathique ; car, ici encore, l'anastomose qui unit les deux nerfs est mixte. La sixième paire abandonne une partie de ses fibres au système nerveux ganglionnaire et en reçoit d'autres moins nombreuses en échange.

4° *Plexus caverneux et filets qu'il fournit.*—Ce plexus est un ensemble de filets mous et rougeâtres, qui succèdent aux deux rameaux de la branche ascendante antérieure et qui se répandent autour de la carotide interne à son passage dans le sinus caverneux. Extrêmement déliés et anastomosés entre eux, ils enlacent de toutes parts le tronc artériel ; cependant c'est surtout sur le côté externe de celui-ci qu'on les trouve en plus grand nombre. Des artérioles très-multipliées aussi, et partant du même tronc, les croisent en divers sens; de là le nom de *plexus artérioso-nerveux*

sous lequel ces divers filets ont été collectivement désignés par Walther. Le plexus caverneux fournit :

a. Au *tronc de la sixième paire*, un ou deux filets provenant de sa partie inférieure et déjà mentionnés.

b. A la *troisième paire*, un ramuscule qui se jette dans son tronc, à un centimètre en arrière de sa division en deux branches. Ce filament, observé par Munnichs, Bock et Laumonier, a été décrit aussi par Hirzel, Arnold et Longet. Il est, en général, facile à découvrir. Sa longueur est de 2 ou 3 millimètres seulement.

c. A la *quatrième paire*, un autre ramuscule plus ténu et voisin du précédent, mais dont l'existence n'est pas aussi constante.

d. Au *ganglion de Gasser*, un et quelquefois plusieurs filets courts et grêles qui se jettent dans sa partie supérieure et interne.

e. A la *branche* ophthalmique de ce ganglion, deux ou trois divisions très-déliées. — Quelques auteurs admettent aussi des filaments anastomotiques qui se rendraient au nerf maxillaire supérieur, et même au nerf maxillaire inférieur ; je n'ai pu constater jusqu'à présent leur existence.

f. Au *ganglion ophthalmique*, un filet qui chemine d'arrière en avant entre les nerfs de la troisième et de la sixième paires, et qui, après avoir pénétré dans l'orbite avec le nerf nasal, vient se jeter, soit dans la partie postérieure du ganglion, soit dans sa racine longue et grêle. En procédant à sa recherche avec les ménagements qu'exige son extrême ténuité, on le trouve constamment.

g. A l'*artère ophthalmique*, un petit réseau de filaments nerveux, réseau qui se divise pour se prolonger sur ses principales branches.

h. Au *corps pituitaire*, des filets qui, nés de la partie supérieure et antérieure du plexus caverneux, au niveau de la troisième courbure de la carotide, se dirigent presque transversalement en dedans, pour atteindre la face inférieure de ce corps, dans lequel ils pénètrent.

i. A la *dure-mère qui revêt la gouttière basilaire, et a cette gouttière elle-même*, deux ou trois filets qui émanent du plexus caverneux, au niveau de la seconde courbure de la carotide, et qui, dirigés d'abord d'avant en arrière, puis de dehors en dedans, s'anastomosent au-dessous de la lame quadrilatère du sphénoïde avec ceux du côté opposé, pour former des arcades transversales communiquant entre elles. Ces filets, signalés en 1831 par Warrentrapp et décrits un peu plus tard par Valentin, ont été l'objet d'un travail spécial de L. Hirschfeld. Je dois avouer toutefois qu'après avoir attentivement exploré cette partie de la dure-mère, je n'y ai rencontré aucune trace de filets nerveux.

k. A la *muqueuse des sinus sphénoïdaux*, deux ou trois ramuscules qui traversent la paroi inférieure du sinus caverneux. L'existence de ces ramuscules, mentionnée par Valentin, soulève aussi beaucoup de doutes.

l. Et enfin, aux *trois branches terminales de la carotide interne*, des divisions d'une extrême ténuité qui les accompagnent jusqu'à leur terminaison. Parmi ces divisions, celles qui suivent l'artère cérébrale antérieure s'unissent, sur la communicante antérieure, avec les divisions correspondantes du côté opposé. Au niveau de cette union, Béclard a cru remarquer un petit renflement ganglionnaire dont l'existence n'a pas été confirmée. Les ramifications nerveuses situées sur l'artère communicante postérieure s'anastomosent avec celles qui accompagnent l'artère vertébrale.

B. *Branches externes du ganglion cervical supérieur.*

Ces branches s'étendent du ganglion supérieur aux trois premiers nerfs cervicaux. Leur nombre varie de quatre à cinq. Leur couleur est grisâtre; leur direction divergente.

La plus élevée, légèrement ascendante, vient s'unir à la portion horizontale du premier nerf cervical.

La seconde et la troisième, qui offrent un volume plus considérable, se portent tantôt obliquement, tantôt transversalement en dehors vers la partie moyenne de l'arcade formée par l'anastomose des deux premières paires cervicales.

La quatrième, en général assez grêle, se rend à l'angle de division du second nerf cervical.

La cinquième se dirige d'abord en bas et en dehors, puis remonte pour se jeter dans la branche antérieure du troisième nerf cervical.

C. *Branche inférieure ou descendante du ganglion cervical supérieur.*

Cette branche, qui fait partie du tronc du grand sympathique, s'étend verticalement de l'extrémité inférieure du premier ganglion cervical à la partie supérieure du second, et, en l'absence de celui-ci, à la partie supérieure du troisième. Ses dimensions varient ainsi que sa couleur. Le plus souvent elle est d'une couleur blanche comparable à celle des nerfs de la vie animale; elle revêt alors la forme d'un cordon assez grêle. Quelquefois elle offre une couleur grise sur la plus grande partie de son étendue; dans ce cas, elle est toujours plus volumineuse et constitue un véritable prolongement du ganglion cervical supérieur.

La branche descendante du premier ganglion cervical répond, en arrière aux muscles grand droit antérieur et long du cou, en avant à la veine jugulaire interne, en dedans au pneumogastrique, en dehors à l'origine des 4e et 5e nerfs cervicaux. Lorsqu'elle s'étend jusqu'au ganglion cervical inférieur, elle s'engage sous l'artère thyroïdienne inférieure, longe le muscle scalène antérieur, et pénètre dans la poitrine en passant entre la veine et l'artère sous-clavières. Il n'est pas très-rare de voir cette branche se divi-

ser, au-dessus du tronc artériel, en deux ou plusieurs rameaux qui, passant les uns à sa partie postérieure, les autres à sa partie antérieure, l'enlacent à la manière d'un anneau.

Par son côté externe, cette branche reçoit de la 4e paire cervicale un filet d'une extrême ténuité. — Par son côté interne elle fournit : 1° à son point de départ, un ou deux ramuscules qui se réunissent au nerf cardiaque supérieur; 2° vers sa partie moyenne, un ou deux filets qui concourent à former le plexus laryngé ; 3° inférieurement, lorsqu'elle se prolonge jusqu'au troisième ganglion cervical, plusieurs petites divisions qui se rendent au pharynx et à l'œsophage.

D. *Branches postérieures du ganglion cervical supérieur.*

Ces branches, passées sous silence par la plupart des auteurs, sont destinées, les unes aux muscles long du cou et grand droit antérieur, les autres au corps des 2e, 3e et 4e vertèbres cervicales. Elles ont souvent un volume assez considérable.

Les *filets musculaires*, en général plus grêles que les filets osseux et cependant faciles à découvrir, se portent de dehors en dedans, en passant en arrière du pneumogastrique et de la carotide primitive. Ils pénètrent dans les muscles prévertébraux par leur bord interne.

Les *filets osseux* suivent la même direction. Quelques uns s'étendent seulement un peu plus loin, c'est-à-dire jusqu'à la ligne médiane ; ces derniers traversent le ligament vertébral commun antérieur, et plongent ensuite dans l'épaisseur du corps des vertèbres. Les autres se portent directement d'avant en arrière, passent entre les faisceaux musculaires qu'ils rencontrent, parfois même les traversent, puis pénètrent dans le corps des vertèbres par leurs parties latérales.

E. *Branches antérieures ou carotidiennes du ganglion cervical supérieur.*

Nées de la partie antérieure du premier ganglion cervical, ces branches, au nombre de trois ou quatre, molles et grisâtres, se dirigent en bas et en avant vers l'angle de bifurcation de la carotide primitive. Au-dessus de cet angle, elles se réunissent à d'autres branches émanées du glosso-pharyngien et du pneumogastrique, pour former un plexus remarquable, le *plexus intercarotidien*. Au centre de ce plexus on observe un petit ganglion signalé par Arnold, le *ganglion intercarotidien*, mieux décrit et bien représenté en 1863 par le professeur Thiber (de Copenhague).

Le plexus intercarotidien s'applique sur le tronc de l'artère carotide externe, qu'il enlace comme les plexus carotidien et caverneux enlacent la carotide interne. Il se divise ensuite en autant de plexus secondaires que

cette artère présente de branches, et se rend avec celles-ci aux divers organes du cou et de la tête. C'est ainsi qu'il existe :

1° Un *plexus thyroïdien supérieur*, dont les ramifications vont se répandre, d'une part dans le larynx, de l'autre dans le corps thyroïde.

2° Un *plexus lingual*, qui fournirait un filet au ganglion sublingual, selon Blandin. Mais nous avons vu que l'existence de ce ganglion est loin d'être démontrée.—Sous la face inférieure et dans l'épaisseur de la langue, le plexus lingual paraît s'unir en plusieurs points au nerf lingual et au grand hypoglosse. Plusieurs auteurs, et particulièrement Remak, ont constaté sur son trajet des ganglions de très-petites dimensions.

3° Un *plexus facial*, qui fournit à la glande sous-maxillaire plusieurs filets, dont l'un se porte au ganglion de ce nom, et qui partage ensuite la distribution de l'artère faciale. (Fig. 606.)

4° Un *plexus auriculaire*, qui communiquerait avec le rameau postérieur du facial d'après Meckel.

5° Un *plexus occipital*, qui se trouve très-probablement en relation avec les branches sensitives que les seconde et troisième paires cervicales envoient aux téguments de l'occiput.

6° Un *plexus pharyngien inférieur*, que la plupart des auteurs ont admis, mais dont l'existence laisse encore quelques doutes.

7° Un *plexus maxillaire interne*. Ce dernier, beaucoup plus remarquable que les précédents, s'anastomose derrière le col du condyle de la mâchoire avec le nerf auriculo-temporal. Une partie du plexus se prolonge sur l'artère méningée moyenne pour se ramifier avec celle-ci dans l'épaisseur de la dure-mère ainsi que nous l'avons vu. Avant de pénétrer dans le crâne, elle donnerait, selon Arnold, un filet au ganglion otique.

8° Enfin un *plexus terminal*, qui accompagne l'artère temporale superficielle et ses principales divisions.

F. *Branches internes ou viscérales du ganglion cervical supérieur.*

Ces branches, émanées de la partie interne du ganglion, se dirigent obliquement en bas et en avant, passent entre les muscles de la région prévertébrale et la carotide primitive, et se rendent : les plus élevées au pharynx ; les moyennes à l'œsophage, au larynx et au corps thyroïde ; les inférieures dans les parois du cœur.

Les *branches pharyngiennes*, constamment multiples, mais en nombre indéterminé, ne tardent pas à se mêler avec celles qui viennent du glosso-pharyngien et du pneumogastrique. De ce mélange résulte un plexus important, situé sur les parties latérale et postérieure du pharynx. Nous avons vu que les rameaux de ce plexus, appelé *plexus pharyngien*, se partagent en deux ordres : les uns allant se perdre dans la muqueuse du

pharynx pour présider à sa sensibilité, les autres se terminant dans les muscles constricteurs pour présider à leur contraction.

Les *branches laryngées*, plus grêles et beaucoup moins nombreuses que les précédentes, s'unissent en arrière de la carotide primitive à quelques filets provenant, soit du laryngé supérieur, soit du laryngé externe, et contribuent ainsi à former le *plexus laryngé*. De la partie postérieure de ce petit plexus naissent plusieurs filets destinés à l'œsophage. Deux ou trois autres détachés de sa partie supérieure se rendent au larynx. Les plus inférieurs vont se terminer dans le corps thyroïde. — Huguier a fait remarquer que parmi les branches afférentes du plexus laryngé, il en est une qui se porte constamment vers le tronc du nerf récurrent, avec lequel elle s'anastomose au moment où celui-ci s'engage sous le muscle constricteur inférieur du pharynx.

Les *branches cardiaques* sont ordinairement de simples filets qui émanent en partie du ganglion cervical supérieur, en partie du cordon s'étendant de celui-ci au ganglion cervical moyen, et qui se réunissent à une petite distance de leur origine pour donner naissance au *nerf cardiaque supérieur*. Ce nerf sera décrit avec les autres branches nerveuses destinées au cœur.

II. — Ganglion cervical moyen.

Ce ganglion n'est pas constant. Lorsqu'il existe, on observe beaucoup de variétés dans sa situation, son volume et sa forme. C'est ordinairement au devant de la cinquième ou de la sixième vertèbre cervicale qu'on le trouve, en arrière de l'artère thyroïdienne inférieure; d'où le nom de *ganglion thyroïdien* que lui avait donné Haller. (Fig. 607.)

Son volume représente à peine le quart de celui du ganglion cervical supérieur; très-souvent il se réduit plus encore, et atteint de si faibles dimensions, que son existence a pu être quelquefois méconnue.

Sa forme est en général ovoïde ou discoïde; chez certains individus il revêt la configuration d'une petite pyramide triangulaire.

Les rameaux du ganglion cervical moyen rayonnent en divers sens. Cependant on peut les diviser aussi d'après leur direction relative :

1° En *ascendant*, qui se rend au ganglion cervical supérieur.

2° En *descendants*, ordinairement au nombre de deux : l'un, antérieur, qui passe au devant de l'artère sous-clavière, la contourne, puis se jette dans le ganglion cervical inférieur; l'autre, postérieur, qui passe en arrière de la même artère, au niveau de laquelle il affecte une disposition plexiforme et qui se termine ensuite de la même manière.

3° En *externes*, grêles et obliques, qui s'unissent aux cinquième et sixième paires cervicales. J'ai vu ces rameaux se rendre à leur destination en traversant les muscles prévertébraux; ils arrivent alors aux nerfs cervi-

caux en passant tantôt en dehors et tantôt en dedans de l'artère vertébrale.

4° En *internes*. Ils sont multiples et se partagent en trois groupes qu'on peut distinguer : en *thyroïdien*, *anastomotique* et *cardiaque*. — Les rameaux du premier groupe forment autour de l'artère thyroïdienne inférieure un plexus analogue à celui de la thyroïdienne supérieure, plexus qui se perd comme ce dernier dans le corps thyroïde. — Ceux du second s'unissent au nerf récurrent, dont ils partagent ensuite la distribution. — Ceux du troisième, en se juxtaposant, constituent le nerf cardiaque moyen, dont nous verrons plus loin le trajet et la terminaison.

III. — Ganglion cervical inférieur.

Le *ganglion cervical inférieur* est situé au devant du col de la première côte, au-dessous de l'artère sous-clavière, qu'il faut repousser en haut et en dedans pour l'apercevoir.

Moins volumineux que le supérieur, ce ganglion l'emporte très-notablement sur le moyen par ses dimensions.

Sa forme est irrégulière; en général cependant il représente une sorte de croissant dont la concavité regarde en haut et en dehors. — Ses rameaux, nombreux et volumineux, se divisent, comme ceux des ganglions qui précèdent, en *supérieurs*, *inférieurs*, *externes* et *internes*.

A. Les *rameaux supérieurs* doivent être distingués : en *superficiels*, ou rameaux de communication avec le ganglion cervical moyen, et *profonds*, ou rameaux de communication avec les nerfs rachidiens.

Les *rameaux superficiels*, déjà mentionnés, sont toujours au nombre de deux, et quelquefois au nombre de trois ou quatre. Nous avons vu qu'ils enlacent perpendiculairement l'origine de l'artère sous-clavière en passant les uns en avant, les autres en arrière.

Les *rameaux profonds* représentent les racines du ganglion cervical inférieur. Ils sont de deux ordres, *externes* et *internes*. — Les *rameaux profonds externes*, ordinairement au nombre de trois, naissent des 7e et 8e paires cervicales, et de la 1re dorsale, en dehors des apophyses transverses. Le plus élevé est vertical, le suivant obliquement descendant, le dernier transversal. Tous les trois sont remarquables par leur volume ; chacun d'eux se jette isolément dans le ganglion cervical inférieur. — Les *rameaux profonds internes*, au nombre de deux, et d'une teinte grisâtre, naissent au niveau du trou vertébral; ils constituent le *nerf vertébral* proprement dit.

Nous avons vu que ce nerf serait formé, suivant la plupart des auteurs, par une série de racines partant des quatre dernières paires cervicales et se réunissant successivement pour constituer un tronc de plus en plus

gros qui se jette dans le ganglion cervical inférieur. Si cette disposition est réelle, elle doit être considérée comme exceptionnelle ; je ne l'ai jamais rencontrée. En général, le nerf vertébral naît de la sixième paire cervicale, quelquefois en partie de la sixième et en partie de la septième, ou bien uniquement de cette dernière, et se porte verticalement en bas en longeant le côté postérieur et interne de l'artère correspondante.

Autour de cette artère on remarque un réseau à mailles extrêmement déliées, dont les filets viennent pour la plupart du ganglion cervical inférieur et communiquent avec le nerf vertébral. Ce réseau se prolonge jusque dans le crâne, où on le voit se subdiviser pour suivre les principales divisions du tronc basilaire. Sur les communicantes postérieures, il s'anastomose avec les divisions émanées du plexus caverneux.

B. Le *rameau inférieur*, très-court et en général volumineux, s'étend du ganglion cervical inférieur au premier ganglion thoracique. Assez fréquemment il se trouve envahi par des corpuscules ganglionnaires qui en augmentent le volume ; dans ce cas les deux ganglions sont comme soudés l'un à l'autre, et le rameau destiné à les unir semble ne pas exister.

C. Les *rameaux externes* se composent de quelques filets extrêmement fins destinés à l'artère sous-clavière, qu'ils entourent de leurs anastomoses et qu'ils accompagnent ensuite dans tout son trajet.

L'un de ces rameaux externes se rend à la première paire dorsale. Il diffère des précédents par son volume et sa couleur généralement blanche.

D. Les *rameaux internes* sont les plus nombreux. Les supérieurs s'anastomosent avec le nerf cardiaque moyen. D'autres vont s'unir au nerf récurrent. Les plus importants se dirigent en bas et en dedans et se réunissent après un court trajet pour former le nerf cardiaque inférieur, ou vont se jeter isolément dans le plexus cardiaque. — On voit en outre plusieurs ramuscules pénétrer dans l'extrémité inférieure du muscle long du cou, et un ou deux autres plus ténus se perdre dans le corps de la première vertèbre dorsale.

IV. — Nerfs cardiaques.

Les nerfs du cœur émanent de deux sources : des pneumogastriques, d'une part; de la portion cervicale du grand sympathique, de l'autre.

Nous avons vu que les branches cardiaques fournies par les pneumogastriques sont au nombre de deux ou trois pour chaque côté; — que celles du côté droit descendent en avant de la carotide primitive et du tronc brachio-céphalique, puis au devant de la trachée et en arrière de la crosse de l'aorte pour se jeter dans le plexus cardiaque; — que celles du côté gauche, situées dans l'intervalle des artères carotide primitive et sous-clavière, passent au contraire en avant de la crosse aortique pour atteindre le

même plexus; — que les unes et les autres s'anastomosent dans leur trajet, soit entre elles, soit avec celles qui proviennent du système nerveux ganglionnaire; — et enfin qu'elles présentent dans leur origine, leur volume, leur direction, leurs rapports et leurs anastomoses, de très-grandes variétés.

Les nerfs cardiaques émanés du grand sympathique sont en général aussi au nombre de trois pour chaque côté. On les distingue en *supérieur*, *moyen* et *inférieur*. — Ceux du côté droit, situés en arrière de la carotide primitive et du tronc brachio-céphalique, passent entre la trachée et la crosse aortique pour arriver au plexus cardiaque. Ceux du côté gauche, situés en dehors de la carotide primitive, puis entre cette artère et la sous-clavière correspondante, croisent la partie antérieure de la crosse de l'aorte pour atteindre ce plexus. — Les premiers, ainsi que les seconds, communiquent fréquemment entre eux et avec les nerfs cardiaques du pneumogastrique. De même que ces derniers, ils sont remarquables par les variétés d'origine, de volume, de nombre, de direction, de rapports et d'anastomoses qu'ils présentent. Fallope, Willis, Vieussens et même Scarpa, dans la description qu'ils nous ont laissée des nerfs du cœur, ont à peine signalé ces variétés, qui cependant constituent pour les nerfs cardiaques un caractère d'autant plus remarquable, qu'il se montre très-rarement dans le système nerveux périphérique, et qu'on ne le trouve nulle part aussi accusé. Dans l'impossibilité de les reproduire toutes, je m'attacherai à décrire la disposition qu'on observe le plus communément pour chacun de ces nerfs, en rappelant brièvement les différences les plus saillantes qui les distinguent à droite et à gauche. (Fig. 607.)

A. Le **nerf cardiaque supérieur droit** naît du premier ganglion cervical ou de son rameau descendant, et le plus souvent de ces deux sources à la fois, par une, deux ou trois racines qui s'engagent sous la carotide primitive et se réunissent bientôt en un seul tronc. Celui-ci, après avoir communiqué avec le plexus laryngé, passe au devant de l'artère thyroïdienne inférieure, et s'anastomose avec le nerf cardiaque moyen. Au-dessous de cette union, caractérisée dans quelques cas par la présence d'un très-petit ganglion, il longe le côté postérieur du tronc brachio-céphalique, croise obliquement la trachée, puis descend entre ce conduit et la crosse de l'aorte pour se jeter dans le plexus cardiaque.

Le *nerf cardiaque supérieur gauche* présente la même origine et les mêmes anastomoses; seulement il longe le côté externe de la carotide primitive, et, au lieu de passer en arrière de la crosse aortique pour arriver au plexus cardiaque, il passe en avant de celle-ci.

B. Le **nerf cardiaque moyen du côté droit**, ou *grand nerf cardiaque* de Scarpa, est en général plus considérable que le supérieur et l'inférieur. Ce nerf tire son origine du ganglion cervical moyen, et en son absence du

cordon qui s'étend du premier au troisième. Il se porte un peu obliquement en bas et en dedans, s'anastomose en dehors de la carotide primitive avec les rameaux cardiaques cervicaux du pneumogastrique, puis derrière cette artère avec le nerf cardiaque supérieur et souvent aussi avec un filet ascendant de l'inférieur, plus bas avec le nerf récurrent. Il passe ensuite en arrière du tronc brachio-céphalique, puis sous la crosse de l'aorte et se termine dans le plexus cardiaque.

Le *cardiaque moyen du côté gauche* ne diffère du précédent que par son trajet parallèle au bord externe de la carotide primitive et son passage en avant de la crosse aortique.

C. Le **nerf cardiaque inférieur droit** est rarement unique. On en trouve en général deux et même trois, qui s'anastomosent entre eux et avec le moyen en arrière du tronc brachio-céphalique, et qui communiquent en outre au-dessous de ce tronc avec les rameaux cardiaques du récurrent. Plus bas il s'insinue entre la trachée et l'aorte pour aller concourir à la formation du plexus cardiaque.

Le *nerf cardiaque inférieur gauche* varie dans son trajet. Ce nerf passe quelquefois en avant de l'artère sous-clavière et de la crosse aortique; d'autres fois il passe en arrière de la sous-clavière, puis, changeant alors de direction, il se place également au devant de l'aorte. Dans certains cas il reste postérieur dans toute son étendue, et arrive au plexus comme les nerfs cardiaques droits, en passant sous la crosse de l'aorte.

D. **Plexus cardiaque.** — Ce plexus résulte de l'anastomose et de l'entremêlement des branches cardiaques des pneumogastriques et des six nerfs cardiaques du grand sympathique. Il occupe un espace limité : en haut et à droite, par l'angle que forme la portion ascendante de l'aorte avec sa portion horizontale; à gauche, par le cordon qui résulte de l'oblitération du canal artériel; en bas, par la branche droite de l'artère pulmonaire; en arrière, par la bifurcation de la trachée.

Au centre du plexus cardiaque on observe un renflement de couleur grise ou rougeâtre qui a été mentionné pour la première fois par Wrisberg, d'où le nom de *ganglion de Wrisberg*, sous lequel il est généralement connu. Au lieu d'un seul ganglion, il n'est pas très-rare d'en rencontrer deux et même trois qui sont alors plus petits.

Par ses irradiations les plus élevées, le plexus cardiaque communique soit avec le plexus pulmonaire antérieur, soit avec le plexus pulmonaire postérieur, dont il reste cependant très-distinct.

Inférieurement, le même plexus se prolonge vers le cœur en enlaçant les deux troncs artériels qui en partent. Parmi ses divisions, les unes passent ainsi au devant de l'aorte et de l'artère pulmonaire, d'autres entre ces deux artères, et les plus nombreuses en arrière de ces vaisseaux. Elles se partagent par conséquent en trois plans ou trois groupes principaux, liés

entre eux par des filets de communication : un *groupe antérieur* ou *superficiel*, un *groupe moyen* et un *groupe postérieur* ou *profond*.

a. Le *groupe antérieur*, formé de divisions grêles et peu nombreuses,

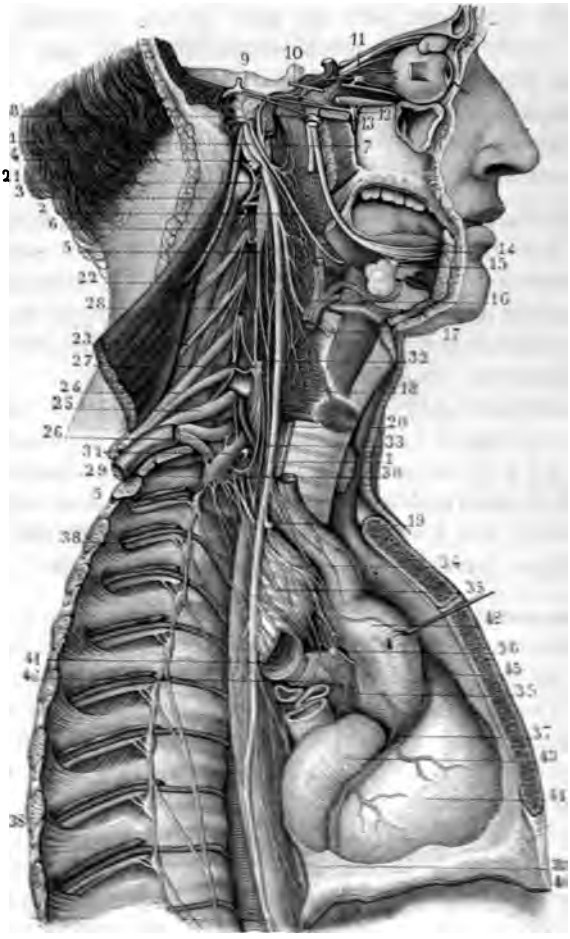

Fig. 607. — *Ganglions cervicaux du grand sympathique. — Nerfs, et ganglion cardiaques* (1).

1, 1. Nerf pneumogastrique droit; trajet, rapports, anastomoses, distribution. — 2. Nerf glosso-pharyngien. — 3. Nerf spinal. — 4. Nerf hypoglosse, dont le tronc a été divisé et presque entièrement enlevé pour laisser voir le pneumogastrique et le ganglion cervical supérieur. — 5, 5 Tronc ou partie centrale du grand sympathique. — 6. Ganglion cervical supérieur. — 7. Son rameau carotidien se divisant en deux rameaux secondaires. — 8. Rameau tympanique du glosso-pharyngien ou nerf de Jacobson, donnant six filets, dont l'antérieur et inférieur s'anastomose avec le rameau carotidien. — 9. Ganglion géniculé du facial duquel naissent deux ramuscules, le grand nerf pétreux superficiel, qui se rend au ganglion sphéno-palatin, et le petit nerf pétreux superficiel

descend sur l'origine de l'aorte, sur le tronc de l'artère pulmonaire, puis sur le prolongement infundibuliforme du ventricule droit, et sur la face antérieure du cœur. Dans son trajet, ce premier groupe fournit successivement des filets aux deux vaisseaux qui lui servent de support, à l'oreillette droite, au péricarde, et enfin à la paroi antérieure du ventricule droit. Quelques ramifications se portent aussi vers l'artère cardiaque gauche, et contribuent à former le plexus coronaire antérieur.

b. Le *groupe moyen*, situé d'abord au devant de la branche droite de l'artère pulmonaire, passe entre l'aorte, et le tronc de cette artère, puis en arrière de ce tronc, et se confond alors avec le groupe postérieur dont il partage ensuite la distribution.

c. Le *groupe postérieur*, séparé du précédent à son point de départ par la branche droite de l'artère pulmonaire, est situé plus bas entre le tronc de cette artère et la face antérieure des oreillettes ; là il rencontre le groupe moyen, auquel il se réunit. De l'entrelacement formé par la fusion de ces deux groupes partent deux plexus secondaires qui constituent les plexus coronaires ou cardiaques *antérieur* et *postérieur*.

qui se termine dans le ganglion otique ; l'un et l'autre reçoivent à leur point de départ un filet du nerf de Jacobson. — 10. Nerf moteur oculaire externe s'anastomosant par deux filets avec le rameau carotidien. — 11. Ganglion ophthalmique, à la partie postérieure duquel se rendent, un filet provenant du plexus caverneux, un autre émané du nerf nasal, et un troisième parti du moteur oculaire commun. — 12. Ganglion sphéno-palatin, auquel se rendent le grand nerf pétreux superficiel et un filet émané du rameau carotidien. — 13. Ganglion otique. — 14. Nerf lingual. — 15. Ganglion sous-maxillaire. — 16. Plexus de l'artère carotide externe dont un filet se détache au niveau de l'artère faciale pour se jeter dans le ganglion qui précède. — 17. Nerf laryngé supérieur. — 18. Nerf laryngé externe. — 19. Origine du nerf laryngé inférieur. — 20. Ce même nerf dont le tronc s'engage sous le constricteur inférieur du pharynx. — 21. Arcade formée par l'anastomose des deux premiers nerfs cervicaux ; filets qui s'étendent de cette arcade au ganglion cervical supérieur. — 22. Branche antérieure du troisième nerf cervical ; filet qu'elle envoie au même ganglion. — 23. Branche antérieure du quatrième nerf cervical, de laquelle part un filet qui va se jeter dans le rameau étendu du ganglion cervical supérieur au ganglion cervical moyen. — 24. Branche antérieure des cinquième et sixième nerfs cervicaux, communiquant chacun par un filet avec le ganglion cervical moyen. — 25. Branche antérieure du septième nerf cervical. — 26. Branche antérieure du huitième nerf cervical et du premier dorsal ; ces deux branches, ainsi que la précédente, communiquent chacune par un filet indépendant avec le ganglion cervical inférieur. — 27. Ganglion cervical moyen. — 28. Son rameau ascendant ou supérieur. — 29. Ganglion cervical inférieur. — 30 et 31. Rameaux qui l'unissent au ganglion cervical moyen. — 32. Nerf cardiaque supérieur. — 33. Nerf cardiaque moyen : sur le sujet d'après lequel cette figure a été destinée, il passait en avant de l'artère sous-clavière ; mais le plus habituellement il passe en arrière. — 34. Nerf cardiaque inférieur. — 35, 35. Plexus cardiaque. — 36. Ganglion de ce plexus. — 37. Filets qui suivent le trajet de l'artère coronaire droite. — 38, 38. Nerfs intercostaux donnant chacun deux filets aux ganglions thoraciques du grand sympathique. — 39. Nerf pneumogastrique gauche. — 40. Coupe du diaphragme. — 41. Coupe de la branche droite un peu déjetée en avant pour laisser voir le tronc du pneumogastrique droit qui passe à sa partie postérieure. — 42. Crosse de l'aorte, soulevée et attirée aussi en avant pour montrer le plexus cardiaque. — 43. Oreillette droite. — 44. Ventricule droit. — 45. Tronc de l'artère pulmonaire. — 46. Branche droite de cette artère.

1° *Plexus cardiaque gauche ou antérieur.* — Il s'applique à l'artère coronaire antérieure, se porte avec elle à gauche et en avant, puis se bifurque comme cette artère, pour suivre : d'une part, le sillon auriculo-ventriculaire gauche, en fournissant des filets supérieurs ou auriculaires et des filets inférieurs ou ventriculaires; de l'autre, le sillon ventriculaire antérieur, au niveau duquel il donne un grand nombre de divisions aux deux ventricules, mais particulièrement au ventricule gauche.

2° *Plexus cardiaque droit ou postérieur.* — Ce plexus suit le trajet de l'artère coronaire postérieure. Dans le sillon auriculo-ventriculaire droit il donne des filets ascendants à l'oreillette droite, et des filets descendants beaucoup plus apparents au ventricule du même côté. Arrivées dans le sillon ventriculaire postérieur, ses divisions se distribuent à la fois à l'un et à l'autre ventricule.

Les filets que les plexus cardiaques antérieur et postérieur fournissent aux parois du cœur se comportent, relativement aux artères coronaires, comme tous les plexus semblables, c'est-à-dire qu'ils affectent avec ces artères des rapports d'autant moins intimes, qu'ils se rapprochent davantage de leur terminaison. Au moment de plonger dans le tissu musculaire du cœur, on les voit très-manifestement sur plusieurs points s'écarter de la branche artérielle qui jusque-là leur avait servi de support. Il existe sur leur trajet de très-petits ganglions dont Remak le premier a signalé l'existence.

§ 2. — Portion thoracique du grand sympathique.

Préparation. — 1° Enlever la paroi antérieure du thorax et l'un des poumons, puis diviser toutes les côtes à l'union de leur tiers postérieur avec les deux tiers antérieurs.

2° Détacher avec une pince la plèvre qui recouvre les côtes et les parties latérales de la colonne dorsale.

3° Isoler le tronc de la portion thoracique du grand sympathique en procédant de haut en bas; disséquer les filets qui unissent ce tronc aux nerfs dorsaux.

4° Poursuivre les divisions qui se dirigent vers l'œsophage, l'aorte et la racine du poumon, ainsi que les nerfs grand et petit splanchniques. (Fig. 608.)

La *portion thoracique* du grand sympathique s'étend de la première à la dernière côte, sous la forme d'un cordon entrecoupé de distance en distance par des ganglions assez régulièrement espacés. Ce cordon, recouvert par la plèvre dans toute son étendue, descend au devant de la série des vaisseaux intercostaux et des articulations costo-vertébrales en décrivant, comme la colonne dorsale, une courbe à concavité antérieure. Il est alternativement blanc et gris : blanc dans son trajet d'un ganglion à l'autre, gris au niveau de chacun de ses renflements. Cependant, comme la couleur de ces derniers est d'un gris plus pâle que celle des ganglions cervicaux, à la

résulte qu'on n'observe pas sur la portion thoracique, entre les ganglions et les rameaux qui les unissent, la différence si tranchée que nous avons constatée entre ces mêmes parties sur la portion cervicale.

Autant de vertèbres dorsales, autant de ganglions thoraciques. Toutefois leur nombre se réduit quelquefois à onze, et même à dix, ce qui tient, soit à la fusion du premier ganglion thoracique avec le dernier ganglion cervical, soit à la fusion de deux ganglions thoraciques quelconques.

Leur volume diffère peu, à l'exception du premier, qui l'emporte en général sur tous les autres. — Leur forme est ellipsoïde ou triangulaire.

Leur situation offre quelques variétés : la plupart sont couchés sur la partie moyenne des articulations costo-vertébrales; quelques-uns reposent sur la partie supérieure de la tête des côtes; d'autres, moins nombreux, sont situés au devant des trous de conjugaison.

Leurs rameaux se divisent, comme ceux qui partent des ganglions plus élevés, en *supérieur*, *inférieur*, *externes* et *internes*.

A. Les **rameaux supérieur** et **inférieur**, destinés à unir chaque ganglion à celui qui le précède et à celui qui le suit, sont courts et assez volumineux. On voit très-rarement ces rameaux de communication se dédoubler en se portant d'un ganglion à l'autre. Celui qui unit le premier ganglion thoracique au dernier ganglion cervical est quelquefois nul, par suite de la fusion des deux renflements. Celui qui se rend au premier ganglion lombaire conserve chez certains individus une longueur ordinaire; chez d'autres, au contraire, il est plus long et quelquefois aussi plus grêle.

B. Les **rameaux externes**, au nombre de deux, se rendent le plus habituellement dans la même paire dorsale, et en général aussi dans celle qui se trouve située immédiatement au-dessus, en sorte que leur trajet est oblique en haut et en dehors. De ces deux rameaux, l'un est interne, profond et très-court; il se dirige d'avant en arrière. L'autre, presque transversal, est externe, plus superficiel et plus long. — Quelquefois ce dernier, au lieu de se porter en haut, s'incline en bas pour se jeter dans le nerf intercostal sous-jacent au ganglion : telle est la disposition que présente assez souvent le rameau externe du dernier ganglion thoracique.

C. Les **rameaux internes** diffèrent dans leur trajet et leur terminaison, suivant qu'ils appartiennent aux quatre ou cinq premiers ganglions thoraciques ou aux sept derniers. (Fig. 608.)

Ceux qui émanent des quatre ou cinq premiers ganglions thoraciques se dirigent de dehors en dedans, et répondent successivement aux vertèbres, à l'œsophage, à l'aorte thoracique, et enfin à la partie postérieure de la racine du poumon, d'où le nom de *rameaux aortico-pulmonaires* sous lequel ils ont été désignés. Dans leur trajet, ces rameaux fournissent :

1° A chaque vertèbre dorsale un ou deux filets qui pénètrent dans leur corps, après avoir traversé le grand ligament vertébral commun antérieur.

2° A l'œsophage, plusieurs divisions qui s'anastomosent avec les pneumogastriques et se perdent ensuite dans les parois de ce conduit.

3° A l'aorte, quelques ramifications ténues rampant sur sa surface avant de disparaître au milieu de ses tuniques.

4° Au poumon, des ramuscules nombreux qui participent à la formation du plexus pulmonaire et qui partagent ensuite le mode de terminaison des branches fournies par ce plexus.

5° Enfin, un, deux ou trois filets qui naissent plus particulièrement du premier ganglion thoracique, et qui vont se perdre, en partie dans le plexus cardiaque, en partie sur les parois des bronches.

Les rameaux émanés des sept ou huit derniers ganglions thoraciques se comportent, relativement à ces ganglions, comme les nerfs cardiaques relativement aux ganglions cervicaux. Après s'être réunis à une certaine distance de leur origine pour former deux troncs principaux, les *nerfs splanchniques*, ils passent du thorax dans l'abdomen, se jettent alors dans les *ganglions semi-lunaires* et le *plexus solaire*, puis s'irradient avec ce plexus dans toutes les directions, en suivant le trajet des artères, qui les transmettent jusqu'aux viscères abdominaux.

De même que la description des nerfs et du plexus cardiaques est venue compléter l'étude de la portion cervicale du système nerveux ganglionnaire, de même la description des *nerfs splanchniques*, des *ganglions semi-lunaires* et du *plexus solaire* complétera celle de la portion thoracique de ce système.

I. — Nerfs splanchniques.

Ces nerfs se distinguent par leur position et leur importance en supérieur ou *grand splanchnique*, et inférieur ou *petit splanchnique*.

A. Le **grand nerf splanchnique** tire ordinairement son origine des 6e, 7e, 8e et 9e ganglions thoraciques. Quelquefois il présente une cinquième racine qui vient alors tantôt du cinquième ganglion thoracique, tantôt du dixième, et tantôt du cordon intermédiaire à ces ganglions.

La plus élevée de ces racines, qui est aussi la plus considérable, descend presque verticalement. Les autres se portent obliquement en bas, en avant et en dedans, en se rapprochant d'autant plus de la direction horizontale qu'elles sont plus inférieures; elles se réunissent successivement à la précédente, de telle sorte que le point de convergence de la dernière répond ordinairement au corps de la onzième vertèbre dorsale. Le tronc, ainsi constitué, continuant à descendre dans la direction verticale, ne tarde pas à traverser le pilier correspondant du diaphragme par une ouverture particulière, et se jette alors dans l'angle externe du ganglion semi-lunaire.

Avant son passage à travers le diaphragme, le grand nerf splanchnique présente assez souvent un petit renflement qui a été signalé par Lobstein.

C'est tantôt à l'union du tronc principal avec sa dernière racine, et tantôt un peu au-dessous qu'on le rencontre. (Fig. 608, 8.)

B. Le **petit nerf splanchnique** naît par une, deux ou trois racines qui proviennent des 10e, 11e et 12e ganglions thoraciques, et qui se réunissent

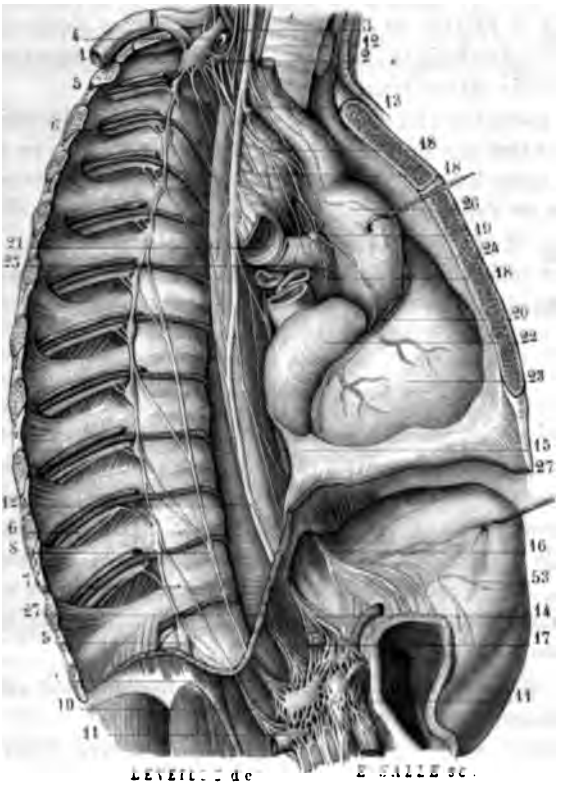

Fig. 608. — *Portion thoracique du grand sympathique. — Nerfs splanchniques. — Ganglion semi-lunaire. - Plexus solaire* (*).

1. Ganglion cervical inférieur. — 2. Rameaux que ce ganglion fournit au plexus cardiaque. — 3. Son rameau ascendant antérieur. — 4. Son rameau ascendant postérieur. — 5, 5. Portion thoracique du grand sympathique. — 6, 6. Série des nerfs intercostaux qui envoient chacun deux rameaux au ganglion correspondant. — 7. Grand splanchnique. — 8. Ganglion qu'on observe quelquefois sur son trajet. — 9. Son extrémité inférieure se jetant dans le ganglion semi-lunaire. — 10. Petit splanchnique. — 11, 11. Plexus solaire. — 12, 12. Tronc du pneumogastrique droit. — 13. Nerf récurrent. — 14. Partie terminale du pneumogastrique droit qui se perd dans le plexus solaire. — 15. Tronc du pneumogastrique gauche. — 16. Son extrémité terminale. — 17. Plexus de l'artère diaphragmatique inférieure. — 18, 18, 18. Plexus cardiaque. — 19. Ganglion de ce plexus. — 20. Plexus coronaire droit. — 21. Coupe de la branche droite. — 22. Oreillette droite. — 23. Ventricule droit. — 24. Artère pulmonaire. — 25. Branche droite de cette artère. — 26. Crosse de l'aorte. — 27, 27. Coupe du diaphragme.

à une distance variable. Le nerf très-grêle résultant de leur union traverse les piliers du diaphragme, en passant sous une arcade située au-dessous et en dehors de l'orifice qui donne passage au grand splanchnique, en dedans d'une autre arcade qu'occupe le tronc du grand sympathique. Très-souvent ces deux arcades se confondent, en sorte que les deux nerfs se trouvent accolés à leur entrée dans l'abdomen. — Parvenu dans cette cavité, le petit splanchnique se partage en trois ramuscules ; le plus élevé s'anastomose avec le grand splanchnique ; le second se perd dans le plexus solaire, et le troisième dans le plexus rénal.

Les deux racines qui lui donnent naissance restent quelquefois indépendantes, ou ne font que s'anastomoser dans leur trajet. Dans ce cas il existe deux petits splanchniques : 1° un petit splanchnique supérieur, *splanchnique moyen* de Valentin, qui s'anastomose presque toujours avec le grand splanchnique et qui se jette ensuite dans le plexus solaire ; 2° un petit splanchnique inférieur, *nerf rénal postérieur* de Walter, qui se termine en partie dans le plexus précédent, en partie dans le plexus rénal.

II. — Ganglions semi-lunaires.

Au nombre de deux, l'un droit et l'autre gauche, ces ganglions sont surtout remarquables par leur volume, en général supérieur à celui de tous les autres renflements nerveux du même ordre. Ils sont situés au devant des piliers du diaphragme, immédiatement au-dessous du bord supérieur du pancréas, entre l'origine du tronc cœliaque et les capsules surrénales.

Leur forme la plus habituelle est celle d'un croissant dont la concavité serait tournée en haut et en dedans.

Leur extrémité supérieure et externe reçoit le grand nerf splanchnique et une ou plusieurs divisions du petit splanchnique.

Leur extrémité interne est le point de départ de gros faisceaux plexiformes qui les unissent l'un à l'autre en s'entremêlant au devant de l'aorte. A cette même extrémité on voit aboutir, à droite, la partie terminale du pneumogastrique correspondant, qui forme, avec le ganglion semi-lunaire et le grand splanchnique du même côté, une anse ou arcade bien décrite par Wrisberg, d'où la dénomination d'*anse mémorable de Wrisberg*, sous laquelle elle est encore connue.

Par leur concavité, ces ganglions reçoivent quelquefois : celui du côté gauche, une ou plusieurs divisions du nerf phrénique gauche ; celui du côté droit, l'extrémité terminale du phrénique droit. Mais on voit fréquemment aussi les filets provenant des nerfs phréniques se jeter dans le plexus de l'artère diaphragmatique inférieure, qu'ils renforcent et par l'intermédiaire duquel ils se prolongent jusqu'au plexus solaire.

De leur convexité naissent de nombreux rameaux plexiformes, lesquels,

réunis et confondus avec ceux émanés de l'extrémité interne, donnent naissance au plexus solaire.

Telle est la disposition la plus ordinaire des ganglions semi-lunaires. Mais elle présente de fréquentes variétés. Leur forme est quelquefois arrondie, d'autres fois plus ou moins irrégulière. Leur volume lui-même diffère beaucoup d'un individu à un autre ; souvent ils s'étranglent vers leur partie moyenne ; ou bien se divisent, se fragmentent en plusieurs ganglions secondaires reliés entre eux par de gros rameaux de communication.

III. — Plexus solaire.

Préparation. — 1° Exciser la paroi abdominale antérieure ; enlever la moitié antérieure des parois du thorax et la partie correspondante du diaphragme ; soulever le bord tranchant du foie, renverser cet organe du côté du thorax et le détacher aussi.

2° Appliquer sur la partie moyenne de l'estomac deux ligatures ; diviser ensuite ce viscère dans leur intervalle, et enlever sa moitié droite, ainsi que toute la masse intestinale, en incisant les trois branches du tronc cœliaque et l'artère mésentérique supérieure à quelques centimètres au delà de leur origine.

3° Chercher le plexus solaire immédiatement au devant de l'aorte, autour du tronc cœliaque. Sur les côtés de ce plexus on trouvera les ganglions semi-lunaires, les grands nerfs splanchniques qui aboutissent à ces ganglions, et le pneumogastrique droit qui se jette dans celui du même côté.

4° Séparer du plexus solaire le tissu cellulaire et les ganglions lymphatiques qui le recouvrent en partie ; dans ce but il convient de procéder par voie de traction et de déchirement plutôt que par voie de section ; on se servira donc d'une pince de préférence au scalpel. Si le sujet est légèrement infiltré ou si les viscères abdominaux ont macéré quelque temps dans une eau légèrement acidulée, cette dissection deviendra beaucoup plus facile.

5° Après avoir pris connaissance du plexus solaire proprement dit et de ses branches afférentes, poursuivre sur un autre sujet les rameaux qui accompagnent les trois divisions de l'artère cœliaque et celles qui entourent la mésentérique supérieure. (Fig. 608.)

Nous avons vu les quatre nerfs splanchniques et la partie terminale du nerf pneumogastrique droit converger vers les ganglions semi-lunaires, pénétrer dans leur épaisseur, et en sortir par leur partie inférieure et interne sous l'aspect de rameaux plexiformes très-multipliés. Tous ces rameaux se portent au-devant de l'aorte, autour du tronc cœliaque et de l'artère mésentérique supérieure. Ils forment, par leur entremêlement et leurs continuelles anastomoses, un vaste plexus dont les innombrables ramifications rayonnent vers les viscères de l'abdomen, d'où la dénomination de *plexus solaire* qui lui fut d'abord imposée ; plus tard il reçut tour à tour les noms de *centre nerveux de la vie nutritive*, de *cerveau abdominal*, basés l'un et l'autre sur l'importance de ses fonctions, et ceux de *plexus épigastrique*, de *plexus nerveux médian* de l'abdomen, tirés de sa situation.

Les rameaux qui composent le plexus solaire sont entrecoupés sur plu-

sieurs points de ganglions, *ganglions solaires*, irréguliers de forme et très-inégaux en volume. Leur couleur est blanche pour quelques-uns et grise

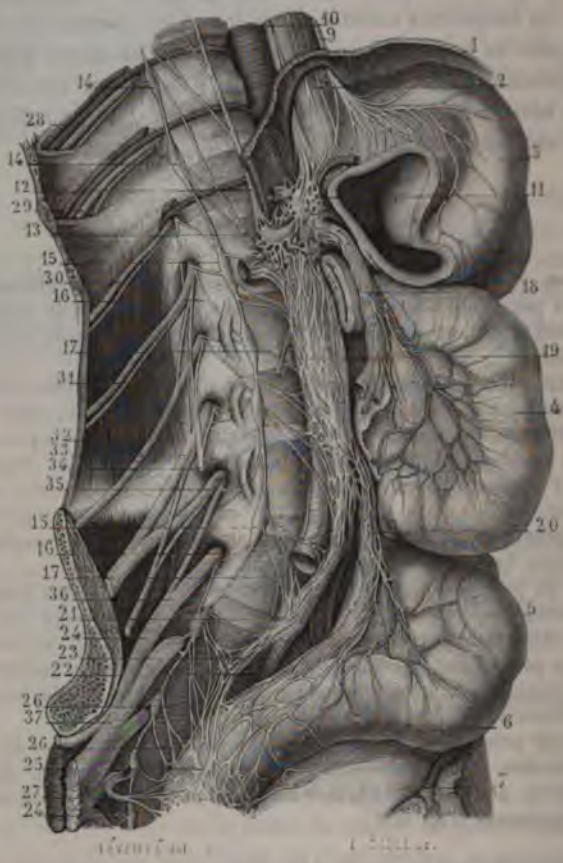

FIG. 605. — *Portion lombaire du grand sympathique. — Plexus solaire et mésentérique supérieur. — Plexus lombo-aortique et mésentérique inférieur* (¹).

1. Partie médiane du diaphragme. — 2. Extrémité inférieure de l'œsophage. — 3. Estomac, dont la moitié droite a été excisée pour laisser voir le plexus solaire. — 4. Extrémité supérieure de l'intestin grêle. — 5. S iliaque du côlon. — 6. Rectum. — 7. Extrémité supérieure de la vessie. — 8. Aorte. — 9. Extrémité terminale du pneumogastrique gauche. — 10. Extrémité terminale du pneumogastrique droit, dont les divisions se jettent pour la plupart dans le plexus solaire. — 11. Plexus solaire entourant le tronc de l'artère cœliaque, et ses trois branches. — 12. Extrémité inférieure du grand splanchnique se jetant dans le ganglion semi-lunaire. — 13. Extrémité inférieure du petit splanchnique dont les divisions se rendent en partie dans le plexus solaire, en partie dans le plexus rénal. — 14, 14. Les deux derniers ganglions de la portion thoracique du grand sympathique. — 15, 15. Les quatre ganglions de la portion lombaire de ce nerf. — 16, 16. Rameaux par lesquels la portion lombaire du même nerf communique avec les nerfs lombaires. — 17, 17. Rameaux qui se portent de cette portion lombaire au-devant de l'aorte pour concourir à la formation du plexus lombo-aortique.

pour le plus grand nombre. En s'anastomosant, se croisant, se superposant de mille manières, ces rameaux décrivent des mailles, des cercles, des aréoles dont les interstices sont remplis par un tissu cellulaire auquel se mêle une quantité variable de tissu adipeux.

De ce plexus, comme d'un centre, partent autant de plexus secondaires qui arrivent aux organes de l'abdomen en suivant le trajet des branches antérieures de l'aorte abdominale. Il existe par conséquent : deux *plexus diaphragmatiques inférieurs*, un *plexus coronaire stomachique*, un *plexus hépatique*, un *plexus splénique*, un *plexus mésentérique supérieur*, un *plexus rénal*, un *plexus surrénal* et un *plexus spermatique* ou *ovarique*.

L'artère mésentérique inférieure reçoit aussi quelques filets plexiformes du plexus solaire ; mais la plupart des nerfs qui l'accompagnent émanent, ainsi que nous le verrons, du plexus lombo-aortique.

A. **Plexus diaphragmatiques inférieurs.** — Ils naissent de la partie la plus élevée du plexus solaire, et se dirigent de bas en haut, comme les artères diaphragmatiques inférieures, qu'ils enlacent de leurs filets longs et grêles. Ces plexus donnent d'abord quelques ramifications qui se rendent à la capsule surrénale en suivant le trajet de l'artère capsulaire supérieure. Ils se prolongent ensuite sur toute l'étendue des artères diaphragmatiques et pénètrent avec les divisions de celles-ci dans l'épaisseur des faisceaux musculaires correspondants. Aux filets qui les composent viennent se joindre le plus ordinairement les ramifications terminales des nerfs phréniques. Quelques-uns de ces filets présentent de très-petits ganglions au voisinage de leur point de départ.

B. **Plexus coronaire stomachique.** — Ainsi que les plexus hépatique et splénique, il tire son origine de la partie du plexus solaire qui enlace le tronc cœliaque. Parvenu au niveau du cardia, il envoie plusieurs filets à l'extrémité inférieure de l'œsophage, puis se réfléchit pour suivre la petite courbure de l'estomac, et donne dans ce trajet :

— 18. Plexus mésentérique supérieur, émanant du plexus solaire. — 19. Plexus lombo-aortique provenant, en partie du même plexus, en partie de la portion lombaire du grand sympathique. — 20. Plexus mésentérique inférieur. — 21. Prolongement du plexus lombo-aortique se divisant au devant de l'angle sacro-vertébral en deux parties — 22. Partie gauche de ce prolongement. — 23. Partie droite, recevant des rameaux émanés du premier ganglion sacré, et se jetant ensuite dans le plexus hypogastrique. — 24, 24. Portion sacrée du grand sympathique. — 25, 25. Plexus hypogastrique. — 26, 26. Rameaux qui partent du grand sympathique pour concourir à la formation de ce plexus. — 27, 27. Divisions qui s'étendent des troisième et quatrième nerfs sacrés au même plexus. — 28. Dixième nerf dorsal. — 29. Onzième nerf dorsal. — 30. Douzième nerf dorsal. — 31. Premier nerf lombaire se partageant dès son origine en deux branches ort inégales qui constituent les branches abdomino-génitales distinguées en grande ou upérieure et petite ou inférieure. — 32. Deuxième nerf lombaire descendant vers le pli le l'aine pour aller former la branche inguino-cutanée externe. — 33. Troisième nerf ombaire. — 34. Branche inguino-cutanée interne ou génito-crurale, divisée au-dessous le son origine. — 35. Quatrième nerf lombaire. — 36. Tronc lombo-sacré. — 37. Plexus sacré.

1° Aux deux faces de cet organe des divisions nombreuses par lesquelles il s'anastomose avec le pneumogastrique gauche.

2° A son extrémité droite d'autres ramifications qu'on voit se mêler et s'unir à celles qui accompagnent l'artère pylorique.

C. **Plexus hépatique.** — Deux ou trois gros rameaux, entrecoupés le plus souvent de petits ganglions, se détachent du plexus de l'artère cœliaque pour le constituer. Ces rameaux se décomposent dans leur trajet en plusieurs ramuscules qui accompagnent l'artère hépatique en l'entourant de leurs anastomoses. — Le plexus hépatique fournit :

1° A l'artère pylorique des divisions qui se perdent dans les parois du duodénum et dans la partie correspondante de l'estomac.

2° A cet organe et au pancréas, des filets qui suivent l'artère gastro-épiploïque droite et sa branche pancréatico-duodénale.

3° A la vésicule biliaire, quelques ramifications d'une grande ténuité, qui se prolongent de l'artère hépatique sur l'artère cystique.

4° Enfin, au foie, des rameaux volumineux et nombreux qui pénètrent dans la capsule de Glisson avec les branches terminales de l'artère hépatique en se divisant et se subdivisant comme ses branches.

Indépendamment des rameaux plexiformes entourant l'artère hépatique et ses principales divisions, rameaux qui forment le *plexus hépatique antérieur* ou *plexus hépatique gauche*, il en est d'autres moins volumineux qui, nés de la même source que les précédents, accompagnent la veine porte en se divisant comme celle-ci dans le sillon transverse du foie, en deux groupes, lesquels s'appliquent aux deux branches du tronc veineux, dont ils partagent ensuite la distribution. Ces derniers, désignés tour à tour sous les noms de *plexus hépatique postérieur*, de *plexus hépatique droit*, de *plexus de la veine porte*, s'anastomosent dans leur trajet : 1° avec le plexus de l'artère hépatique ; 2° au niveau du sillon transverse du foie avec les rameaux que le pneumogastrique gauche envoie à cet organe ; 3° dans l'intérieur de la capsule de Glisson, avec ces deux ordres de filets : de telle sorte que ces divers plexus, émanés de sources différentes, finissent par se mêler dans l'épaisseur du foie pour en constituer un seul fournissant à chaque lobule une ou plusieurs divisions terminales.

D. **Plexus splénique.** — Les rameaux de ce plexus sont, en général, moins plexiformes que ceux du plexus hépatique. Ils ne s'appliquent pas, comme ces derniers, exactement sur le tronc artériel qui leur sert de support, et n'en suivent pas toutes les flexuosités. Au niveau des courbures de l'artère splénique, on les voit s'éloigner en partie de celle-ci, pour la rejoindre un peu plus loin par un trajet plus direct et comparable à celui d'une tangente. De ce plexus naissent successivement :

1° Des filets qui pénètrent dans le pancréas avec les artères pancréatiques supérieures, dont ils ne tardent pas à devenir indépendants.

2° Le plexus gastro-épiploïque gauche, qui fournit aux deux faces de l'estomac des filets abondants.

3° Quelques divisions extrêmement ténues, qui se portent au grand cul-de-sac du même organe avec les vaisseaux courts.

4° Enfin, à la rate, quatre ou cinq rameaux volumineux, qui partagent la distribution des branches terminales de l'artère splénique.

E. **Plexus mésentérique supérieur.** — Ce plexus émane de la partie inférieure du plexus solaire, dont il pourrait être considéré comme une branche de bifurcation, tant sont multipliés les rameaux qui s'en détachent pour lui donner naissance. Situé à son point de départ entre le pancréas et la troisième portion du duodénum, comme l'artère mésentérique supérieure qu'il enlace étroitement, il pénètre plus bas entre les deux lames du mésentère, et se partage alors en un très-grand nombre de filets, dont la plupart continuent à suivre les divisions artérielles correspondantes, tandis que d'autres s'en écartent pour se rendre isolément à leur destination. Plus ce plexus se rapproche de sa terminaison, plus les nerfs qui le constituent deviennent indépendants de leur support artériel.

Les filets du plexus mésentérique supérieur se partagent, du reste, ainsi que l'artère correspondante, en deux ordres : ceux qui naissent de la convexité de l'artère pour se porter à travers le mésentère vers l'intestin grêle ; et ceux qui partent de sa concavité pour se rendre au cœcum, au côlon ascendant et à la moitié droite du côlon transverse.

Les divisions destinées à l'intestin grêle marchent en ligne droite. Arrivées au niveau des arcades que forment les branches mésentériques, elles s'anastomosent à angle aigu, et donnent naissance à d'autres divisions également rectilignes qui se rendent à l'intestin grêle, directement ou après s'être anastomosées de nouveau avec quelques ramuscules voisins. — Celles du gros intestin se comportent de la même manière. Elles suivent aussi un trajet direct pendant lequel elles communiquent entre elles.

Parvenues au tube intestinal, les unes et les autres pénètrent dans l'épaisseur de ses parois en marchant de son bord adhérent vers son bord libre. Les plus superficielles cheminent entre le péritoine et la tunique musculeuse ; d'autres entre les deux plans de cette tunique ; les plus profondes deviennent sous-muqueuses.— Les divisions comprises entre les deux plans de la tunique musculaire forment, ainsi que nous l'avons vu, un riche réseau entremêlé de ganglions microscopiques extrêmement multipliés : ce réseau constitue le *plexus d'Auerbach*. — Celles qui se trouvent situées entre la tunique musculaire et la tunique muqueuse offrent une disposition analogue : elles forment le *plexus de Meissner*.

F. **Plexus rénal.**— Les rameaux dont ce plexus est composé proviennent de la partie inférieure et latérale du plexus solaire. Leur disposition n'est pas aussi plexiforme que celle des filets qui entourent les branches du tronc

cœliaque ou le tronc de la mésentérique supérieure. Ils marchent presque parallèlement en communiquant de distance en distance, de manière à former autour de l'artère rénale des mailles elliptiques très-allongées. Ils n'adhèrent pas à l'artère et sont volumineux pour la plupart. — Dans leur trajet et près de leur origine, ces rameaux fournissent :

1° Supérieurement, plusieurs divisions destinées à la capsule surrénale et coucourant à former le plexus de ce nom.

2° Inférieurement, quelques ramuscules qui se jettent dans le plexus spermatique ou ovarique, et qui nous expliquent l'irradiation vers le rein de toute douleur un peu vive développée dans le testicule ou l'utérus.

Après avoir émis ces divers filets, le plexus rénal répond au hile du rein. Il se compose alors de quatre ou de cinq gros rameaux, qui pénètrent dans son épaisseur avec les divisions artérielles correspondantes.

G. **Plexus surrénal.** — Ce plexus, très-considérable relativement aux petites dimensions de l'organe auquel il est destiné, tire son origine de plusieurs sources : du plexus solaire en dedans, du plexus diaphragmatique inférieur en haut, du plexus rénal en bas, et du petit splanchnique en arrière. Il reçoit en outre un ou deux filets du nerf phrénique.

Tous ces filets, unis entre eux, et formant une sorte de toile réticulaire étalée sur les piliers du diaphragme, plongent dans la capsule surrénale, par la partie interne de son bord supérieur, et se répandent dans son épaisseur en se ramifiant et s'anastomosant.

H. **Plexus spermatique ou ovarique.** — Le plexus nerveux qui se rend au testicule chez l'homme, à l'ovaire et à l'utérus chez la femme, tire son origine de plusieurs sources ; il vient en partie du plexus rénal, ainsi que nous l'avons vu précédemment, en partie du plexus solaire, et en partie aussi du plexus lombo-aortique.

Le plexus spermatique accompagne l'artère et les veines de ce nom, pénètre dans le canal inguinal, parcourt toute la longueur du cordon des vaisseaux spermatiques en abandonnant des filets au canal déférent, répond plus bas à l'épididyme auquel il fournit aussi de nombreuses ramifications, puis pénètre dans le testicule par son bord supérieur et se termine sur les parois des conduits séminifères.

Le plexus ovarique suit l'artère utéro-ovarienne. Il donne un grand nombre de filets à l'ovaire, quelques-uns à la trompe, et se perd par ses dernières ramifications dans le corps de l'utérus. Sur les côtés de cet organe il communique avec le plexus utérin.

Après avoir fourni tous les plexus secondaires qui viennent d'être décrits, le plexus solaire, considérablement réduit dans ses dimensions, mais non encore épuisé, se prolonge sur la partie antérieure de l'aorte abdominale et concourt à former un autre plexus important, le *plexus lombo-aortique*, dans lequel viennent se jeter à droite et à gauche un

grand nombre de branches émanées de la portion lombaire du grand sympathique, en sorte que celle-ci en représente la source principale.

§ 3. — Portion lombaire du grand sympathique.

Préparation. — 1° Ouvrir le thorax et l'abdomen, enlever les viscères abdominaux, puis les viscères thoraciques, à l'exception de l'œsophage; exciser la plus grande partie du diaphragme, et abattre toutes les côtes d'un côté en les sciant à 3 centimètres du rachis.

2° Soulever la veine cave inférieure, la détacher sur toute sa longueur, et la diviser ensuite à ses deux extrémités.

3° Chercher la portion lombaire du grand sympathique immédiatement en dedans de l'attache du grand psoas, et isoler son tronc en procédant de haut en bas.

4° Préparer les rameaux qui unissent ce tronc aux nerfs lombaires; pour cette préparation, on détachera avec précaution le psoas, et on le renversera en dehors de manière à mettre à nu les cinq nerfs lombaires à leur sortie des trous de conjugaison. Il deviendra alors très-facile de suivre les deux ou trois divisions que chacun d'eux fournit au grand sympathique; parmi ces divisions, quelques-unes sont très-grêles.

5° Poursuivre les rameaux qui se portent en dedans, et particulièrement ceux qui vont concourir à la formation du plexus lombo-aortique.

6° Découvrir ce plexus, isoler les rameaux qui s'en séparent pour accompagner l'artère mésentérique inférieure, et disséquer jusqu'à leur terminaison les deux faisceaux nerveux qui résultent de sa bifurcation. (Fig. 609.)

La portion lombaire du grand sympathique, étendu de la dernière vertèbre dorsale à l'angle sacro-vertébral, décrit, comme la colonne qui lui sert de support, une légère courbe à convexité antérieure. Elle est située sur les parties latérale et antérieure de cette colonne, immédiatement en dedans des insertions du grand psoas. La veine cave inférieure recouvre sur toute sa longueur celle du côté droit, et l'aorte celle du côté gauche. De chaque côté elle reste séparée du tronc vasculaire correspondant par une mince lamelle fibro-celluleuse qui se continue par son bord interne avec l'aponévrose du psoas.

Les ganglions qu'on observe sur cette portion lombaire sont ordinairement au nombre de quatre, parfois au nombre de cinq, et dans quelques cas plus rares au nombre de trois seulement.

Leur forme est olivaire et leur volume assez égal, bien qu'ils présentent sous ce rapport quelques variétés, suivant que l'on compare les supérieurs aux inférieurs, ceux de droite à ceux de gauche, ou ceux d'un individu à ceux d'un autre individu.

Ces ganglions s'éloignent beaucoup plus des nerfs lombaires que les précédents des nerfs qui leur correspondent, disposition due ici au grand psoas qui, prenant sur le rachis de larges insertions, refoule en quelque sorte vers la ligne médiane le cordon du grand sympathique. Ils reposent

sur le corps des vertèbres. Le premier répond en général à la première vertèbre lombaire, et le dernier à la quatrième ou au ligament qui unit celle-ci à la cinquième. Lorsque le nombre de ces renflements se réduit à trois, c'est ordinairement le plus élevé qui fait défaut; le cordon qui relie le dernier ganglion thoracique au premier ganglion lombaire est alors plus long. Lorsqu'il en existe cinq, le ganglion supplémentaire répond au corps de la cinquième vertèbre lombaire, ou à l'articulation sacro-vertébrale. — Chacun de ces ganglions présente :

Des rameaux supérieurs et inférieurs par lesquels ils s'unissent entre eux et avec les portions thoracique et sacrée;

Des rameaux externes, plus longs et de volume très-inégal, qui établissent leurs relations avec les nerfs lombaires ;

Et des rameaux internes ou viscéraux qui se réunissent à ceux du côté opposé pour former le plexus lombo-aortique.

A. Les **rameaux supérieur** et **inférieur**, verticalement étendus du ganglion qui les fournit au ganglion qui les précède et à celui qui les suit, sont généralement blancs, uniques, d'autant plus épais que les deux renflements qu'ils relient l'un à l'autre se montrent plus rapprochés, d'autant plus grêles que ceux-ci sont au contraire plus éloignés.

Le rameau unissant le dernier ganglion thoracique au premier lombaire avait été considéré par Haller d'abord, et plus tard par Bichat, comme inconstant dans son existence. Mais les recherches de Wrisberg et de Lobstein ont établi que son absence, loin d'être fréquente, est extrêmement rare. Si je pouvais conclure d'après mes seules dissections, je dirais même qu'il existe constamment. Ce rameau, du reste, présente quelques variétés. — Lorsque le premier ganglion lombaire répond à la première vertèbre de ce nom, on le voit tantôt rester entièrement indépendant sur toute sa longueur et tantôt se confondre dans sa partie terminale avec le rameau ascendant et curviligne qui se porte de ce ganglion au dernier nerf dorsal. Lorsque ce même ganglion répond à la seconde vertèbre des lombes, il est plus long, plus grêle et s'unit à peu près constamment et sur une plus grande étendue à son rameau curviligne ; sa ténuité alors a pu contribuer dans quelques cas à le faire méconnaître.

Le rameau qui s'étend du dernier ganglion lombaire au premier ganglion sacré est long aussi lorsque le cinquième renflement fait défaut, très-court lorsque celui-ci existe. Il pourrait même disparaître par suite de la fusion des deux renflements lombaire et sacré.

B. Les **rameaux externes** sont au nombre de deux ou trois pour chaque ganglion lombaire. Quelquefois cependant il n'existe qu'un seul rameau pour le dernier ou les deux derniers, lequel est alors plus gros et se bifurque au voisinage des nerfs lombaires. (Fig. 605.)

Ces rameaux s'engagent sous les arcades fibreuses du grand psoas, che-

minent pour la plupart d'avant en arrière en contournant le corps des vertèbres, puis se jettent dans les nerfs lombaires. — Mais quelques-uns affectent une disposition différente : ainsi le rameau le plus élevé du premier ganglion lombaire, d'abord verticalement ascendant, décrit une courbe qui circonscrit l'extrémité supérieure du grand psoas; il se termine dans le dernier nerf dorsal. — Le rameau le plus élevé du second ganglion décrit une courbe semblable pour se rendre dans le premier nerf lombaire. — Le rameau souvent unique du quatrième ganglion suit au contraire une direction obliquement descendante pour se jeter dans le nerf lombo-sacré.

C. Les **rameaux internes** ou **viscéraux** sont les plus nombreux. Ils se dirigent transversalement ou obliquement en dedans, ceux du côté droit passant entre les vertèbres lombaires et la veine cave, ceux du côté gauche sur les parties latérales de l'aorte abdominale, et viennent converger au-devant de la moitié inférieure de cette artère pour former, en se réunissant à la partie terminale du plexus solaire, un autre plexus un peu moins considérable, le *plexus lombo-aortique*.

Parmi ces rameaux il en est cependant quelques-uns qui vont se réunir, soit aux divisions qui accompagnent l'artère rénale, soit aux filets qui entourent l'artère spermatique. D'autres, extrêmement ténus, rampent sur les vertèbres lombaires et pénètrent ensuite dans leur épaisseur.

D. Le **plexus lombo-aortique**, étendu de l'origine des artères spermatiques à la bifurcation de l'aorte, se compose, comme le plexus solaire, de filets anastomosés entre eux et entrecoupés de quelques ganglions. Mais les filets sont ici beaucoup moins multipliés. Les mailles ou aréoles qu'ils circonscrivent sont aussi moins serrées; celles-ci s'allongent dans le sens vertical. Les ganglions sont plus rares et d'un très-petit volume. Un seul plexus se détache du plexus lombo-aortique, c'est le *plexus mésentérique inférieur*. (Fig. 605.)

E. Le **plexus mésentérique inférieur** tire son origine de deux sources bien distinctes : d'une part, du plexus solaire dont plusieurs rameaux descendent presque verticalement pour contribuer à sa formation; de l'autre, des rameaux qui viennent des ganglions lombaires.

Ce plexus est moins compliqué que celui de l'artère mésentérique supérieure. Comme ce dernier, du reste, il se partage en plusieurs plexus secondaires qui suivent les principales divisions de la mésentérique inférieure et qui vont se distribuer avec cette artère à la moitié gauche de l'arc transverse du côlon, au côlon descendant, à l'S iliaque du côlon et au rectum. — Le plexus satellite de la colique gauche supérieure s'anastomose à son extrémité terminale avec celui qui accompagne la première colique droite, c'est-à-dire avec le plexus mésentérique supérieur. — Celui des artères hémorrhoïdales supérieures envoie de chaque

côté un faisceau qui contourne le rectum pour se jeter dans le plexus hypogastrique.

Après avoir fourni le plexus mésentérique inférieur, le plexus lombo-aortique descend au devant de la bifurcation de l'aorte, puis au devant du corps de la cinquième vertèbre des lombes, plonge dans l'excavation du bassin, et se partage alors en deux faisceaux plexiformes, lesquels se portent l'un à droite, l'autre à gauche, sur les côtés du rectum, et de la vessie chez l'homme, du rectum, du vagin, et de la vessie chez la femme ; chacun de ceux-ci se termine dans le plexus hypogastrique, dont ils deviennent ainsi une des principales origines. — Les rameaux que le plexus mésentérique inférieur fournit au plexus hypogastrique vont quelquefois se réunir à ces faisceaux sur un point plus ou moins rapproché de leur extrémité terminale.

§ 4. — Portion sacrée du grand sympathique.

Elle s'étend de la base du sacrum à la base du coccyx, en longeant le côté interne des trous sacrés antérieurs. — Son extrémité supérieure, un peu plus volumineuse, se continue avec la portion lombaire. — Son extrémité inférieure, de plus en plus grêle, se rapproche peu à peu de celle du côté opposé à laquelle elle se réunit au devant du coccyx, en formant tantôt une arcade et tantôt un angle dont la convexité ou le sommet se dirige en bas. Il n'est pas extrêmement rare d'observer un petit ganglion au niveau de cette anastomose. (Fig. 610.)

Les ganglions situés sur le trajet de la portion sacrée du grand sympathique sont en général au nombre de quatre. Leur volume diminue aussi des supérieurs aux inférieurs. Leur forme est ellipsoïde, quelquefois irrégulièrement triangulaire. De ces ganglions naissent :

1° Des *rameaux ascendant* et *descendant*, qui les unissent entre eux. Le rameau ascendant du premier ganglion sacré se rend au dernier ganglion lombaire. Il est assez long lorsque le cinquième ganglion lombaire fait défaut, très-court lorsque celui-ci existe, et parfois même si court, que les deux ganglions sont comme soudés l'un à l'autre.

2° Des *rameaux externes*, qui se rendent aux nerfs sacrés correspondants et ordinairement au nombre de deux pour chaque ganglion.

3° Des *rameaux internes*, très-grêles, qui se portent transversalement vers la ligne médiane et qui s'anastomosent au devant du sacrum avec ceux du côté opposé. Quelques divisions de ces rameaux pénètrent dans le corps des vertèbres sacrées. D'autres accompagnent l'artère sacrée moyenne et se perdent avec cette artère au devant du coccyx. Plusieurs se joignent aux nerfs hémorrhoïdaux inférieurs et vont se ramifier dans l'épaisseur des parois du rectum.

4° Des *rameaux antérieurs*, plus nombreux et plus considérables que ceux qui précèdent. Ils se dirigent en haut, en avant et un peu en dehors, pour concourir à la formation du plexus hypogastrique.

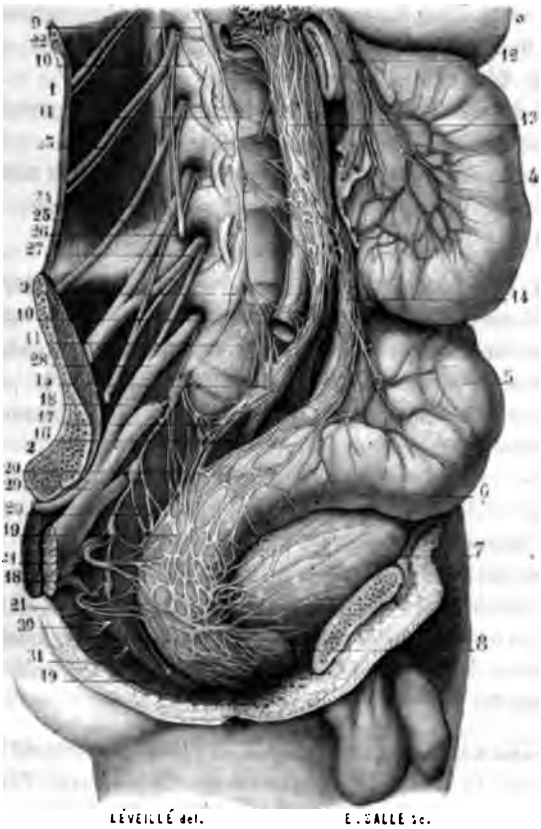

LÉVEILLÉ del. E. BALLE sc.

FIG. 610. — *Portion sacrée du grand sympathique; Plexus hypogastrique* (*).

1. Muscle carré lombaire. — 2. Coupe verticale de l'os et du muscle iliaque. — 3. Partie inférieure de l'estomac. — 4. Extrémité supérieure de l'intestin grêle. — 5. *S* iliaque du côlon. — 6. Rectum. — 7. Vessie. — 8. Prostate. — 9, 9. Portion lombaire du grand sympathique. — 10, 10. Rameaux par lesquels elle communique avec les nerfs lombaires. — 11, 11. Rameaux par lesquels elle concourt à la formation du plexus lombo-aortique. — 12. Plexus mésentérique supérieur. — 13. Plexus lombo-aortique. — 14. Plexus mésentérique inférieur. — 15. Prolongement du plexus lombo-aortique se divisant au devant de l'angle sacro-vertébral en deux portions. — 16. Portion gauche de ce prolongement. — 17. Portion droite. — 18, 18. Portion sacrée du grand sympathique. — 19, 19. Plexus hypogastrique. — 20. Rameaux qu'il reçoit du grand sympathique. — 21, 21. Divisions qui s'étendent des troisième et quatrième nerfs sacrés au même plexus. — 22. Douzième nerf dorsal. — 23. Premier nerf lombaire. — 24. Deuxième nerf lombaire. — 25. Troisième nerf lombaire. — 26. Branche génito-crurale coupée au-dessous de son origine. — 27. Quatrième nerf lombaire. — 28. Tronc lombo-sacré. — 29. Plexus sacré. — 30. Cinquième nerf sacré. — 31. Sixième nerf sacré.

Plexus hypogastrique.

Ce plexus est un des plus compliqués et des plus importants de l'économie. Il est situé dans l'excavation du bassin, sur les parties latérales du rectum et de la vessie chez l'homme, du rectum et du vagin chez la femme. (Fig. 610.)

Sa forme, extrêmement irrégulière, ne peut être comparée qu'à un enchevêtrement de fils qui se croiseraient dans tous les sens.

Un tissu cellulaire plus ou moins dense sert en quelque sorte de substratum ou de support à l'ensemble des filets qui le constituent. Sur le trajet de ces filets on observe quelques renflements gangliformes.

Les plexus hypogastriques émanent de trois sources différentes : 1° du plexus lombo-aortique qui se bifurque inférieurement pour aller se terminer dans chacun d'eux, et qui leur envoie en outre plusieurs filets par l'intermédiaire du plexus mésentérique inférieur; 2° de la portion sacrée du grand sympathique, dont ils reçoivent tous les rameaux antérieurs; 3° des troisième et quatrième paires sacrées.

Ces plexus se composent donc de fibres appartenant au système nerveux ganglionnaire et de fibres provenant de l'axe cérébro-spinal; mais les premières sont incomparablement les plus nombreuses.

De chaque plexus hypogastrique on voit naître plusieurs groupes de filets plexiformes destinés aux organes contenus dans l'excavation du bassin. Ce sont : le *plexus hémorrhoïdal moyen*, le *plexus vésical*, le *plexus prostatique*, le plexus destiné aux vésicules séminales ainsi qu'au canal déférent, et chez la femme les *plexus vaginal* et *utérin*.

A. Le **plexus hémorrhoïdal moyen** se porte directement vers les parties latérales du rectum sans affecter aucun rapport avec l'artère hémorrhoïdale moyenne, qui du reste fait quelquefois défaut, et qui est le plus souvent très-déliée lorsqu'elle existe. Arrivé sur les côtés de la moitié inférieure de l'intestin, il s'applique à sa tunique musculaire, puis la traverse en lui donnant un grand nombre de ramifications, et se termine par des filets non moins multipliés dans la tunique muqueuse. Plusieurs divisions de ce plexus peuvent être suivies jusqu'à l'orifice anal.

B. Le **plexus vésical**, composé de filets très-nombreux, répond de chaque côté au bas-fond de la vessie, sur lequel il se partage :

1° En ramifications ascendantes qui se répandent dans les deux tiers supérieurs des parois vésicales, pour se distribuer, en partie dans leur couche musculaire, en partie dans leur couche muqueuse.

2° En ramifications descendantes qui se terminent dans le tiers inférieur du même organe. Constamment ces dernières s'unissent et souvent même

se mélangent à leur point de départ, soit avec celles du plexus prostatique, soit avec le plexus des vésicules séminales.

C. Le **plexus prostatique**, un peu inférieur au précédent, avec lequel il communique constamment et dont il ne devient bien distinct qu'à sa terminaison, chemine en dehors, puis au milieu des veines volumineuses qui entourent la partie inférieure de la vessie, ainsi que la prostate, et pénètre ensuite dans ce dernier organe, par ses parties latérales. Quelques filets contournent la partie supérieure du col de la vessie, en lui fournissant plusieurs divisions, ainsi qu'à la prostate et à la portion prostatique du canal de l'urèthre, et passent ensuite sous la symphyse du pubis pour aller se perdre dans les racines du corps caverneux.

D. Le **plexus des vésicules séminales et du canal déférent**, lié aussi par de nombreuses anastomoses avec celui qui se rend à la vessie, passe en arrière de l'uretère pour atteindre le bord externe de la vésicule séminale correspondante. Là il se divise en deux plans : un plan supérieur qui chemine entre le bas-fond de la vessie et la vésicule séminale, et un plan inférieur qui passe au-dessous de celle-ci. Ces deux plans, après avoir fourni dans leur trajet de fines divisions aux parois de la vésicule, se réunissent de nouveau à son côté interne, s'accolent alors au canal déférent et l'accompagnent jusqu'à sa terminaison ou plutôt jusqu'à son origine, en l'entourant d'un réseau extrêmement riche. Arrivé au niveau de l'épididyme, le plexus du canal déférent lui abandonne un très-grand nombre de fines ramifications; il se prolonge et se perd ensuite dans le testicule.

Les rameaux que le plexus hypogastrique fournit chez l'homme à la prostate, à la portion prostatique de l'urèthre, aux vésicules séminales et au canal déférent, se portent chez la femme au vagin et à l'utérus.

E. Le **plexus vaginal** est composé de filets qui émanent principalement des nerfs sacrés. Dirigés en bas, en avant et en dedans, ces filets se partagent en latéraux, supérieurs et inférieurs. Ils se répandent dans toutes les parties du vagin en s'anastomosant, sur la ligne médiane avec ceux du côté opposé, et inférieurement avec les plexus hémorrhoïdaux moyens.

F. Le **plexus utérin**, d'abord confondu avec le plexus vaginal, chemine entre les deux lames du ligament large en suivant une direction légèrement ascendante, et se partage bientôt en un grand nombre de filets indépendants pour la plupart de l'artère utérine. Tous ces filets pénètrent dans l'utérus par ses parties latérales, dans lesquelles ils laissent un grand nombre de divisions et se prolongent ensuite, les uns vers sa partie antérieure, les autres vers sa partie postérieure, où ils forment, comme sur les côtés, de riches réseaux intra-musculaires. De ceux-ci partent les ramifications terminales qui président aux contractions utérines.

Parmi les filets de ce plexus, les plus élevés, dirigés presque verticale-

ment en haut, s'anastomosent au niveau de l'origine des trompes avec les dernières divisions du plexus ovarique. Les inférieurs, unis aux rameaux les plus reculés du plexus vaginal, pénètrent dans la partie correspondante du col de l'utérus et s'avancent jusqu'au pourtour du museau de tanche auquel ils sont destinés.

Sur le trajet des nerfs de l'utérus on remarque, de chaque côté du col, des ganglions que Remak avait déjà signalés en 1840, mais qui ont été mieux étudiés en 1865 par Polle et Koch, et mieux encore en 1862 par Frankenhæuser.

Ces nerfs, dans l'épaisseur des ligaments larges, se divisent déjà en deux ordres : les uns sont formés de tubes complets, et les autres de tubes dépourvus de myéline. Les deux groupes participent à la formation des réseaux intramusculaires. Mais le premier, en pénétrant dans les parois du viscère, ne comprend qu'un très-petit nombre de tubes entourés d'une gaîne périnévrique, lesquels, après un trajet d'une étendue variable et en général très-court, se séparent; leur périnèvre alors disparaît, ainsi que leur substance médullaire, en sorte qu'ils passent à l'état de fibres grises ou gélatineuses. Le réseau intra-musculaire de l'utérus est donc en définitive essentiellement constitué par des fibres de cet ordre; il diffère de tous les autres plexus des muscles à fibres lisses par l'absence de ganglions, différence importante, si l'on considère l'extrême multiplicité de ceux-ci dans la vessie, l'estomac et toute l'étendue du tube intestinal.

Pendant le cours de la grossesse, les nerfs de l'utérus participent à l'hypertrophie de cet organe. Ils s'allongent en même temps qu'ils augmentent de volume; la myéline, qui dans l'état ordinaire semble les abandonner à leur entrée dans la tunique musculaire, les accompagne à une plus grande profondeur, ce qui rend leur étude plus facile. — Leur développement sous l'influence de la gravidité a été constaté en 1802 par W. Hunter, en 1820 par Tiedemann, en 1840 par Remak, et plus tard par d'autres observateurs.

L'existence des nerfs dans les parois de l'utérus était déjà connue de Vésale, d'Eustachi, de Haller. Mais c'est aux recherches très-importantes de Kilian, entreprises en 1851, que la science est redevable de nos connaissances les plus précises sur leur distribution et les caractères qui les distinguent. En 1867, Frankenhæuser, dans sa remarquable *Monographie*, a complété cette étude en s'attachant à poursuivre les tubes nerveux jusqu'à leur extrémité terminale.

ORGANES DES SENS

CONSIDÉRATIONS GÉNÉRALES.

L'appareil des sensations comprend trois ordres d'organes, liés entre eux de la manière la plus intime et cependant très-distincts :

1° Des organes extérieurs ou périphériques, destinés à recueillir les impressions des corps qui nous entourent.

2° Des organes à direction convergente, qui ont pour attribution de transmettre ces impressions.

3° Des organes plus profondément situés encore, réunis en un seul, médian et central, dans lequel toutes les impressions reçues et transmises viennent, pour ainsi dire, se refléter à la conscience comme autant d'échos partis des divers points de l'horizon.

Parmi ces trois ordres d'organes, les deux derniers font partie du système nerveux. Pour compléter l'étude du vaste appareil des sensations, nous n'avons donc plus à décrire que les organes des sens.

Les organes des sens sont des agents d'exploration mis au service de l'intelligence pour nous traduire le langage des corps extérieurs, c'est-à-dire pour nous révéler leurs propriétés. Doués d'une sensibilité extrême, qui diffère pour chacun d'eux, ils nous mettent en rapport avec la nature entière. En variant, en multipliant ces rapports, ils deviennent la source de nos idées, de nos comparaisons, de nos raisonnements, et agrandissent ainsi dans une proportion presque infinie le cercle de notre existence, qu'ils contribuent en outre à embellir et surtout à protéger.

Sentinelles avancées de l'organisation, les sens en occupent non-seulement la périphérie, mais les points les plus culminants, situation qui rend plus facile leur rôle explorateur.

Pairs et symétriques ils sont au nombre de cinq : le *sens du tact*, le *sens du goût*, le *sens de l'odorat*, le *sens de la vue* et le *sens de l'ouïe*.

Le sens du tact recouvre la surface du corps, ou plutôt il constitue cette surface elle-même. C'est donc le plus étendu de nos sens. C'est aussi celui qui nous procure les notions les plus précises et dont nous invoquons le témoignage lorsque nous désirons nous mettre plus sûrement à l'abri des erreurs auxquelles nous exposent tous les autres.

Les organes du goût, de l'odorat, de la vue et de l'ouïe ne sont pas moins sensibles, du reste, que celui du tact à l'action des corps extérieurs. Mais ce qui les caractérise surtout, c'est leur aptitude à être impressionnés par certaines propriétés de ces corps, d'où le nom de *sens spéciaux* qui leur a été donné. Ils occupent la tête, où on les voit s'échelonner de bas en haut, en se rapprochant de plus en plus du centre nerveux.

Celui du goût est placé comme une sentinelle à l'entrée des voies digestives pour présider au choix de nos aliments.

Celui de l'odorat, à l'entrée des voies respiratoires, pour contrôler les qualités de l'air que nous respirons.

Celui de la vue, entre le crâne et la face, c'est-à-dire entre l'empire de l'intelligence et le mobile tableau sur lequel viennent se peindre toutes les passions qui l'agitent.

Celui de l'ouïe, dans l'épaisseur même des parois du crâne, et par conséquent à une plus grande proximité encore de l'encéphale.

Les sens du goût et de l'odorat pourraient être considérés comme annexés aux appareils de la vie végétative; le sens de la vue et celui de l'ouïe appartiennent exclusivement aux appareils de la vie animale; et de même que la vie de nutrition survit un peu à la vie de relation, de même aussi les premiers s'éteignent en général plus tardivement que les seconds.

Les organes des sens varient dans leur structure, comme les excitants qui les impressionnent varient dans leur nature. Toutefois, en les comparant, on arrive facilement à reconnaître qu'ils sont constitués sur le même type et qu'ils pourraient être ramenés à un seul, le sens du tact. Mais ce parallèle suppose une notion préalable de chacun d'eux. Il convient donc de les passer d'abord successivement en revue. Nous les rapprocherons ensuite, afin de saisir les caractères qui leur sont communs; nous pourrons constater alors que leurs différences sont plus apparentes que réelles, et qu'ils offrent entre eux la plus remarquable analogie.

CHAPITRE PREMIER

SENS DU TACT.

Constitué par la peau, le sens du tact se présente à nous sous l'aspect d'une vaste membrane jetée à la manière d'un voile sensitif sur les dernières limites du monde organique.

La sensibilité de cette membrane est si vive, qu'elle s'éveille au plus léger contact. Les corps les plus impalpables, le moindre corpuscule, le fluide atmosphérique lui-même, ne sauraient l'effleurer sans qu'elle ne nous informe aussitôt de leur présence. C'est par cette exquise sensibilité, bien plus que

par son épaisseur et sa résistance, que l'enveloppe cutanée nous protége contre l'injure des corps extérieurs et contre les dangers de toute sorte au milieu desquels nous vivons.

La sensibilité de la peau cependant n'est pas également développée sur tous les points de sa surface. C'est sur l'extrémité terminale des membres qu'elle atteint son plus grand développement. Le pied et la main présentent eux-mêmes une différence à cet égard, et la différence est en faveur de la main. Mais celle-ci en est redevable à sa configuration, à l'étendue, à la variété, à l'opposition de ses mouvements, d'où le nom d'*organe du toucher* qui lui a été donné, parce qu'en effet son admirable mécanisme lui permet de s'appliquer à la surface des corps, d'en reconnaître la forme, la température, les saillies et jusqu'aux moindres aspérités.

Il importe donc de ne pas confondre le sens du tact et l'organe du toucher. — Le sens du tact attend les impressions et les transmet telles qu'elles lui arrivent ; il reste passif dans les fonctions qu'il remplit. — L'organe du toucher n'attend pas le contact des corps ; il se porte à leur rencontre, s'applique à leur périphérie, en suit tous les contours ; il les palpe en un mot et les explore sous la direction de l'intelligence, préalablement éveillée. — La peau constitue tout le sens du tact ; elle ne représente qu'une partie, la plus importante, il est vrai, de l'organe du toucher.

Qu'on l'envisage dans sa constitution, dans ses attributions, ou dans ses altérations, la peau est également digne d'intérêt.

Considérée sous un point de vue purement anatomique, elle appelle l'attention de l'observateur par la multiplicité des éléments qui entrent dans sa composition, par l'importance que présentent la plupart de ceux-ci, par leur inégale repartition, et aussi par leur inégal développement, soit qu'on les étudie chez le même individu dans les diverses régions du corps, ou chez les individus d'espèces différentes dans la longue série des vertèbres. Ajoutons que la peau est de tous nos sens et même de tous nos organes un de ceux que nous connaissons le mieux, non-seulement dans ses parties constituantes, mais dans l'arrangement et les proportions de celles-ci. Un anatomiste exercé peut aujourd'hui l'analyser, comme le chimiste analyse un corps inorganique.

Considérée au point de vue physiologique, la peau n'a pas seulement pour destination de recueillir les impressions tactiles. Recouvrant toutes les parties du corps, elle joue à l'égard de celles-ci le rôle d'un manteau protecteur. Extrêmement riche en glandes, elle représente l'un des plus grands émonctoires de l'économie. Par ses attributions, elle nous intéresse donc sous un triple rapport : comme organe de sensibilité, comme organe de protection, comme organe de sécrétion et d'excrétion.

Considérée au point de vue pathologique, l'enveloppe cutanée, dès la plus haute antiquité, alors qu'on ne possédait encore aucune notion sur

sa structure et ses fonctions, avait déjà éveillé et fortement captivé toute la sollicitude du médecin. Le tégument externe en effet n'est-il pas le siége de ces maladies contagieuses qui éclatent comme des fléaux périodiques et qui viennent si souvent décimer nos populations? A ces maladies contagieuses ne voyons-nous pas s'ajouter encore toute une série presque infinie d'affections aiguës et chroniques qui peuvent se modifier, se compliquer, se combiner de mille manières? Nulle part les lésions morbides ne se montrent avec un tel caractère de fréquence, de ténacité, de gravité, et sous des formes aussi variées. On conçoit donc sans peine que l'étude des maladies cutanées ait suffi à elle seule pour absorber la vie d'un grand nombre de pathologistes. Leurs travaux ont eu pour résultat de nous faire connaître les phénomènes et la marche de ces maladies. Mais ils ne nous ont presque rien appris sur leur siége primitif, c'est-à-dire sur l'organe, le tissu ou l'élément qui en est le point de départ, les circonstances qui permettent de les surprendre à leur début étant extrêmement rares; et c'est vers ce but cependant que doivent tendre tous les efforts; car, ce but atteint, il deviendrait possible d'en simplifier l'étude en établissant leur classification sur une base anatomique.

La peau, ou tégument externe, nous offre à considérer sa *conformation extérieure* et sa *structure*.

ARTICLE PREMIER

CONFORMATION EXTÉRIEURE DE LA PEAU.

L'étude de la conformation extérieure de la peau comprend : 1° son *trajet* et son *étendue ;* 2° son *épaisseur*, sa *résistance* et son *élasticité ;* 3° sa *couleur ;* 4° sa *surface libre ;* 5° sa *surface adhérente.*

§ 1. — Trajet, étendue de la peau.

1° **Trajet.** — Le tégument externe s'applique assez bien aux parties sous-jacentes pour en reproduire la configuration générale. Il ne se comporte pas cependant d'une manière tout à fait identique à l'égard de chacune d'elles. Parvenu au niveau d'une saillie, il se soulève et se moule sur celle-ci ; arrivé au niveau d'une dépression, il s'abaisse pour en tapisser les parois. Mais en passant sur la première, il en cache la base, et en passant sur la seconde, il en masque le sommet; quelquefois même, lorsqu'elles sont peu prononcées, il les voile entièrement l'une et l'autre.

La peau a donc pour effet général d'arrondir les formes. Aussi l'aspect de l'écorché diffère-t-il très-notablement de l'habitude extérieure.

Nos peintres et nos statuaires n'ont pas toujours été assez heureux pour tenir compte de cette différence; et parmi les plus grands artistes de l'antiquité, il n'en est aucun peut-être qui soit tout à fait exempt de ce reproche.

La grande difficulté, du reste, n'est pas d'exprimer la conformation extérieure du corps telle que le cadavre nous la présente, mais de la reproduire avec toutes les variétés que lui impriment nos diverses attitudes. Or, pour une attitude donnée, il n'y a jamais qu'un certain nombre de muscles qui se contractent et qui viennent alors se dessiner sous la peau; les autres s'effacent plus ou moins. Nos formes, par conséquent, se modifient dans leur contour, presque autant que la physionomie dans son expression, et par le même mécanisme, c'est-à-dire par le jeu des organes cachés sous l'enveloppe tégumentaire.

2° Étendue superficielle de la peau. — Elle est un peu plus grande que la surface du corps. Sur plusieurs points, en effet, la peau se prolonge au delà des parties qu'elle recouvre, puis se réfléchit et s'applique alors à elle-même. Telle est sa disposition sur la périphérie du pavillon de l'oreille dont elle accroît ainsi le plissement et la surface; telle est sa disposition également à l'entrée des narines, où elle forme un repli circulaire; à l'entrée du vagin, où elle décrit un double repli angulaire qui constitue les *grandes* et les *petites lèvres;* sur le *gland,* qu'elle protége en le couvrant d'un repli cylindrique ou conoïde, et sur la racine des ongles, qu'elle entoure d'un repli parabolique. Des replis analogues se trouvent chez la plupart des vertébrés, où on les voit se diversifier à l'infini. Ils peuvent être considérés, pour le sens du tact, comme autant de moyens de perfectionnement. Leur existence dérive de cette loi générale, déjà signalée, en vertu de laquelle la nature multiplie d'autant plus les sources de la sensibilité dans un organe, que celui-ci est plus éloigné du centre de l'économie et plus exposé à l'injure des corps extérieurs.

Au niveau de la racine des doigts et des orteils la peau ne se replie pas, mais se prolonge simplement dans leur intervalle, celle de la face dorsale s'adossant à celle de la face opposée, pour les unir à leur base, comme elle les unit chez les palmipèdes dans toute leur longueur. Ce second mode d'agrandissement atteint sa plus haute expression chez la chauve-souris, dont les membres thoraciques, essentiellement membraneux, représentent chacun une large rame, et chez les galéopithèques, qui, en rapprochant ces deux rames, s'en forment une sorte de parachute.

Chez l'homme la superficie de l'enveloppe tégumentaire a été jusqu'ici assez vaguement déterminée. Deux procédés bien différents peuvent conduire à cette détermination. Dans l'un, on compare la tête à une sphère; le cou, le tronc et les membres à autant de cylindres; et l'on évalue leur étendue superficielle d'après les données de la géométrie.

Dans l'autre, on détache le tégument externe, on le cloue sur une table en lui conservant exactement sa longueur et sa largeur ; puis, après sa complète dessiccation, on le découpe et l'on en rassemble toutes les pièces sur un plan d'un mètre carré. Désirant connaître la valeur relative de ces deux procédés, j'ai mis en usage l'un et l'autre sur le même individu, et j'ai pu constater qu'ils donnent des résultats à peu près identiques. Le procédé géométrique étant le plus expéditif et suffisamment approximatif, on peut lui donner la préférence. Je l'ai appliqué sur six sujets du sexe masculin et de corpulence moyenne, dont la taille a varié de $1^m,60$ à $1^m,65$.

La tête représentant un sphéroïde irrégulier, je me suis d'abord attaché à déterminer la circonférence de l'un de ses cercles de moyenne grandeur, que j'ai trouvé égal à $0^m,63$; en prenant le tiers de cette circonférence, j'avais le diamètre moyen de la tête ; et comme la surface d'une sphère a pour mesure son diamètre multiplié par la circonférence de l'un de ses grands cercles, il ne me restait plus qu'à multiplier ces deux termes l'un par l'autre pour évaluer la superficie de l'extrémité céphalique en centimètres carrés. — Passant ensuite au cou, au tronc, aux membres, aux orteils et aux doigts, j'ai successivement mesuré leur hauteur et leur circonférence ; or, chacune de ces parties étant comparable à un cylindre et la surface convexe de celui-ci étant égale à sa hauteur multipliée par la circonférence de l'une de ses bases, je procédai avec la même facilité à l'évaluation de leur étendue. J'ai ainsi obtenu pour l'expression de la superficie moyenne :

		c.car.
De la tête		1323
Du cou		340
Du tronc		4346
Du membre inférieur	2758 × 2 ou	5516
Du membre supérieur	1779 × 2 ou	3558
Du scrotum, du périnée et du pénis		214
Des deux pavillons de l'oreille		62
	Total	15359

La superficie totale de l'enveloppe cutanée chez l'homme de stature et de corpulence moyennes s'élève donc à 15000 centimètres carrés, et dépasse même un peu cette étendue. Étalée et découpée de manière à former une surface régulière, la peau recouvre en d'autres termes un plan d'un mètre de largeur et d'un mètre et demi de longueur. En ayant égard aux anciennes mesures, elle représenterait une surface de quatorze pieds carrés environ. Lorsque la taille est plus élevée et le système musculaire ou le système adipeux plus développé, cette surface peut atteindre 2 mètres carrés, et s'étendre bien au delà de cette limite chez certains individus d'un embonpoint exceptionnel. — Dans le sexe féminin, d'après les mesures que j'ai prises sur trois femmes de taille moyenne, elle serait de 11 500

centimètres carrés en chiffre rond : d'où il suit qu'elle varie d'un sexe à l'autre dans la proportion d'un quart.

Une aussi vaste surface suffirait pour nous rendre compte des déperditions abondantes qui se font par la peau. Ces pertes, il est vrai, sont extrêmement variables, comme celles du reste qui ont lieu par la muqueuse respiratoire et par les reins. Mais l'observation nous a appris que dans l'espace de vingt-quatre heures elles s'élèvent en moyenne à 2700 grammes. Or, sur ces 2700 grammes de liquide, 1200 environ sont éliminés par les reins, 1000 par la surface cutanée et 500 par les poumons ; l'appareil urinaire et le tégument externe sont donc les deux grands émonctoires de l'économie. En hiver et dans les climats froids, c'est l'action du premier qui l'emporte ; en été et dans les climats chauds, celle du second devient prédominante ; la quantité d'eau qui n'est pas rejetée par l'un est rejetée par l'autre. Liés entre eux par la plus étroite solidarité, ils se suppléent et se complétent réciproquement.

Limites de la peau. — Elles n'ont été que très-imparfaitement déterminées. Les anatomistes se contentent d'avancer que le tégument externe, au niveau des orifices du corps, se continue avec l'interne.

Mais la ligne de démarcation peut être précisée davantage. Dans ce but, il convient de diviser les orifices du corps en deux groupes, dont l'un comprend : l'orifice buccal et l'orifice uréthral ; l'autre l'orifice palpébral, l'orifice nasal, l'orifice vulvaire et l'orifice anal.

Or, les orifices du premier groupe sont revêtus exclusivement par la muqueuse correspondante. La peau ne prend jamais aucune part à leur constitution. C'est ce qui a lieu surtout pour la muqueuse uréthrale, qui déborde l'orifice de l'urèthre et qui s'avance jusque sur la couronne du gland, en arrière duquel elle se continue avec son enveloppe cutanée : toute la partie des téguments qui répond au gland appartient donc au système muqueux ; toute celle qui revêt la face interne du prépuce appartient à la peau, et le nom de *muqueuse préputiale* que lui donnent beaucoup d'anatomistes ne saurait lui convenir.

Les orifices du second groupe sont recouverts au contraire en totalité par la peau, qui se déprime pour se porter à la rencontre du système muqueux. Déjà nous avons constaté qu'elle se comporte ainsi à l'entrée des narines ; elle se comporte de même sur l'orifice anal et sur la vulve, où le tégument externe se prolonge jusqu'à l'extrémité antérieure du vagin. Le nom de *muqueuse vulvaire*, sous lequel la plupart des auteurs désignent les téguments qui recouvrent les grandes et les petites lèvres, n'est donc plus acceptable ; il rappelle une erreur que l'anatomie réfute très-nettement : par leurs papilles, par leurs glandes sébacées et sudorifères, par leur derme ces téguments se distinguent de toutes les muqueuses et ne diffèrent nullement des autres dépendances de l'enveloppe cutanée.

§ 2. — Épaisseur, résistance, élasticité de la peau.

1° **Épaisseur.** — L'épaisseur de la peau diffère beaucoup pour les divers points de son étendue. C'est dans la partie profonde du conduit auditif externe qu'elle se réduit à sa plus simple expression; sur la membrane du tympan, la peau n'est même plus représentée que par sa couche épidermique. Elle reste extrêmement mince aussi sur les paupières. Elle l'est un peu moins sur le pénis, et moins encore sur le pavillon de l'oreille. — Les régions les plus exposées aux pressions et aux violences extérieures sont celles sur lesquelles elle offre la plus grande épaisseur. Pour constater ce fait, il suffit de comparer la peau de la plante des pieds et de la paume des mains à celle de leur face dorsale, la peau de la partie postérieure du cou et du thorax à celle de leur partie antérieure, les téguments du crâne à ceux de la face, etc. Les points qui donnent attache à de nombreuses fibres musculaires sont remarquables également sous ce rapport; ainsi s'explique la plus grande épaisseur de la peau du sourcil, de l'aile du nez et de la lèvre supérieure. — Selon la plupart des auteurs, le tégument externe sur les membres serait plus épais aussi en dehors qu'en dedans, et du côté de l'extension que du côté de la flexion; mais ces dernières différences sont peu sensibles.

Considérée sous un point de vue absolu, l'épaisseur de la peau varie de 1/3 de millimètre à 4 millimètres. C'est seulement sur la partie postérieure du cou et supérieure du dos qu'elle atteint cette dernière limite, chez quelques individus fortement constitués. Sur la plus grande partie du corps elle oscille, suivant les régions, de 1 à 2 millimètres.

2° **Résistance, élasticité.** — Ces deux propriétés sont l'une et l'autre extrêmement développées dans le tégument externe. Aucun tissu ne les réunit à un degré aussi remarquable.

La résistance de la peau peut être comparée à celle des aponévroses. Pour en apprécier toute l'étendue, il importe de l'isoler, c'est-à-dire de la séparer de l'élasticité qui la masque en partie. Le procédé à mettre en usage pour atteindre ce résultat consiste à la découper en bandelettes d'une longueur déterminée et d'une largeur variable. Celles sur lesquelles j'ai fait mes expériences avaient une longueur de 3 centimètres et une largeur de 2 à 10 millimètres; elles se perdaient par chacune de leurs extrémités dans un lambeau d'une certaine étendue que je fixais en le pinçant fortement entre les deux mâchoires d'un étau; à l'autre, je suspendais un poids progressivement croissant, qui a pour premier résultat d'allonger la bandelette jusqu'aux limites extrêmes de son élasticité, et de la transformer en une sorte de petit tendon. Mise alors en pleine lumière, la résistance de l'enveloppe cutanée peut être mesurée avec précision.

Les bandelettes dont la largeur n'atteint pas 2 millimètres ne possèdent qu'une très-faible résistance ; elles se rompent sous l'influence des moindres tractions, les fibres qui les composent étant trop courtes pour en parcourir toute la longueur. — Celles qui ont 2 millimètres de largeur et 3 millimètres d'épaisseur supportent un poids de 2 kilogrammes. — Si l'on double la largeur, le poids peut être doublé aussi. — Si la largeur est portée à 10 millimètres, le poids sera de 7 à 8 kilogrammes, et s'élèvera jusqu'à 10 et même 12 pour les languettes prises sur les points où la peau présente son maximum d'épaisseur. Pendant que leur résistance est ainsi mise à l'épreuve, on les voit non-seulement s'allonger très-notablement, mais se rétrécir au point de perdre la moitié ou les deux tiers de leur largeur; elles offrent alors la rigidité d'une corde de violon et résonnent comme celle-ci lorsqu'on les pince.

L'élasticité du tégument externe est mise aussi en complète évidence par les expériences qui précèdent. Le poids qu'on suspend à une languette cutanée de 3 centimètres d'étendue l'allonge instantanément jusqu'à 4 centimètres et demi. Arrivé à ce degré d'allongement, elle résiste à la manière d'un tendon ou d'un ligament; ce n'est que dans quelques cas exceptionnels que la peau se prête à une plus grande extension. En usant de toutes les ressources de son élasticité, elle peut donc, sous l'influence des tractions et pressions auxquelles elle se trouve exposée, s'allonger très-notablement. Une extensibilité si prononcée lui permet de glisser sur les parties sous-jacentes, et de subir un déplacement assez considérable ; or, pendant qu'elle se déplace ainsi sous l'empire des violences extérieures, elle laisse en quelque sorte à celles-ci le temps d'épuiser leur action. C'est donc à l'élasticité que les corps vulnérants s'adressent d'abord. La résistance n'intervient que lorsque l'extension de la peau, arrivée à ses dernières limites, lui fait pour ainsi dire appel. Si le corps contondant agit sur une large surface, mais avec un peu d'énergie, les téguments résistent. S'il est animé d'une grande puissance, ils se déchirent ; dans ce dernier cas, le déplacement de la peau continuant après la déchirure, la solution de continuité se complique d'un décollement plus ou moins étendu et presque toujours aussi d'une contusion profonde, en sorte que les plaies de ce genre, assez simples en apparence, constituent en réalité cependant des lésions d'une certaine gravité.

Lorsque la cause qui triomphe de la résistance de la peau agit d'une manière lente et progressive, la déchirure est incomplète : ainsi se produisent ces traînées linéaires, d'apparence cicatricielle, plus ou moins nombreuses et diversement dirigées, qu'on observe sur la moitié inférieure de l'abdomen, chez les femmes qui ont eu un ou plusieurs enfants, et qu'on désigne sous le nom de *vergetures*. — Si la cause qui préside à l'ampliation des téguments agit avec plus de lenteur encore, ceux-ci, à mesure qu'ils se distendent, augmentent d'étendue par l'effet

d'une nutrition plus active qui sauvegarde alors leur intégrité : c'est pourquoi il ne se produit pas ordinairement de vergetures sur les parois de l'abdomen dans l'ascite et l'hydropisie enkystée de l'ovaire, bien que la cavité abdominale éprouve souvent à la suite de ces épanchements une dilatation excessive : de là aussi l'absence de toute trace de déchirure ou d'éraillements sur la peau qui recouvre les tumeurs, quel que soit le volume de celles-ci.

La résistance et l'élasticité de la peau sont mises en jeu, du reste, dans une foule de maladies qui ont pour effet souvent d'associer leur action. C'est ce qui a lieu dans l'œdème et dans l'emphysème sous-cutané : la peau, en vertu de son élasticité, cède d'abord ; elle résiste ensuite, et prend alors un aspect uni qui contraste avec son état normal. — Dans la ponction du thorax et de l'abdomen, le chirurgien ne réussit à introduire le trocart qu'en usant d'une certaine énergie : celle-ci a surtout pour but de vaincre la résistance de la peau, les parties sous-jacentes se laissant facilement traverser. Lorsqu'il retire l'instrument, la plaie se resserre et affecte une forme qui n'a plus aucun rapport avec celle du trocart : c'est qu'alors la peau réagit par son élasticité. — Un phénomène analogue se présente à la suite de toutes les plaies par instrument piquant ou tranchant. Les premières se resserrent dans tous les sens et tendent à prendre la forme circulaire ; les secondes se comportent à la manière d'une boutonniére dont les deux extrémités se rapprochent. Ce défaut de rapports des unes et des autres avec le mode de configuration de l'agent qui les produit est un fait qui n'intéresse que médiocrement le chirurgien, mais qui mérite toute l'attention du médecin légiste.

§ 3. — Couleur de la peau.

La couleur de la peau diffère selon les races, les individus, les diverses régions du corps, et aussi selon les âges.

Les différences de coloration que nous présentent les races humaines constituent un de leurs caractères distinctifs. Beaucoup d'auteurs, exagérant l'importance de ce caractère, l'ont pris pour base de leur classification ; et, ce principe une fois adopté, quelques-uns en ont admis deux seulement, la race *blanche* et la race *noire*. A celles-ci d'autres en ont ajouté une troisième, la *race jaune*, et plusieurs une quatrième, la *race cuivrée*. Mais la couleur de la peau, se modifie par degrés insensibles de la coloration blanche à la coloration noire ; il en résulte que, pour appliquer ce principe avec une rigoureuse exactitude, il faudrait multiplier les races autant que les nuances, c'est-à-dire jusqu'à l'infini : toute classification établie sur une base semblable se trouverait ainsi frappée de nullité ou entachée d'arbitraire.

La couleur propre à chaque race est indépendante des climats. On trouve sous la même latitude des peuples de race différente, qui ont conservé chacun leur couleur distinctive ; et sous des latitudes très-différentes des peuples de même race dont la coloration demeure invariable. Ainsi la race nègre a son principal foyer dans les régions équatoriales de l'Afrique ; et, en Amérique, dans les mêmes régions vivaient déjà, à l'époque où elle fut découverte, des peuples dont la peau est moins colorée que celle de tous les autres indigènes de ce vaste continent. D'une autre part, la race mongole, qui s'étend de l'équateur au pôle, présente dans les climats si divers qu'elle habite la teinte jaune, qui constitue l'un de ses attributs. La cause de ces différences ne se rattache donc pas aux influences climatériques. Elle est essentiellement anatomique, et réside dans le système pigmentaire qui, très-développé dans le nègre, s'amoindrit et pâlit, comme nous le verrons plus loin, à mesure qu'on descend de la race noire à la race blanche.

Dans chaque race, la couleur de la peau varie un peu selon les individus ; et ces variétés individuelles deviennent d'autant plus sensibles, que le type de la coloration est moins foncé ; c'est donc surtout dans les races blanches qu'on les observe.— Il en est de même des variétés qui tiennent à l'influence des saisons, avec cette différence toutefois, que les précédentes portent sur toute l'habitude extérieure, tandis que celles-ci se montrent seulement sur les régions exposées à l'action solaire.

La couleur des téguments, du reste, n'est pas uniforme. Sur certaines régions elle est plus foncée : ainsi, chez l'homme, les organes génitaux présentent souvent une coloration brune ; chez la femme, les grandes et les petites lèvres, l'aréole du sein, offrent une couleur analogue.

A la naissance, la peau est d'un blanc rosé. — Chez l'enfant et l'adolescent, elle devient blanche. — Chez l'adulte, elle est d'un blanc plus mat.

Dans la vieillesse, les téguments, moins vasculaires, plus minces et en partie flétris par suite de l'amaigrissement général, prennent une teinte plus foncée et légèrement jaunâtre.

§ 4. — Surface externe de la peau.

La surface libre de la peau n'est pas aussi unie qu'on pourrait le croire au premier aspect. Elle présente un grand nombre de plis et de sillons, des saillies de très-petites dimensions, mais extrêmement multipliées, et des orifices remarquables aussi par leur multiplicité.

Elle est recouverte en outre par les poils, très-développés sur certaines régions, à l'état de vestige sur la plupart, et par les ongles, qui n'entourent chez l'homme qu'une partie de l'extrémité terminale des doigts et des orteils, qui l'embrassent complétement chez quelques mammifères, et qui se

distinguent, du reste, chez les vertébrés, par leur importance en général beaucoup plus grande, bien que très-variable cependant selon les familles, les genres et les espèces.

Les plis et sillons qu'on observe à la surface du corps peuvent être distingués, avec Bichat, en quatre ordres. Ils diffèrent suivant qu'ils sont dus : à l'action des muscles, au jeu des articulations, à l'influence de la vieillesse ou au mode de groupement des papilles de la peau.

A. Les *plis et sillons qui dépendent de l'action des muscles* prennent le nom de *rides*. Ils ne se montrent que sur les points où la peau est doublée par des plans musculaires. Les téguments du crâne, de la face et du cou, l'enveloppe scrotale en sont le siége à peu près exclusif. Leur direction est toujours perpendiculaire à celle des muscles sous-jacents : c'est pourquoi les rides du front sont transversales, celle de la racine du nez verticales, celles des paupières rayonnées, et celles de la face diversement inclinées. D'abord temporaires comme les contractions qui les produisent, ces rides se gravent sur la face à mesure qu'elles se renouvellent, et deviennent ainsi définitives en se prononçant de plus en plus; de là le privilége pour la physionomie de refléter nos passions dominantes et nos préoccupations les plus habituelles, alors même qu'elle reste à l'état de repos.

Les rides du scrotum diffèrent des précédentes au même titre que les fibres musculaires lisses diffèrent des fibres striées. Plus lentes à se produire, elles persistent aussi plus longtemps, et présentent un caractère vermiculaire qui rappelle celles du tube intestinal.

B. Les *plis et sillons articulaires* occupent sur la périphérie des articulations une situation invariable pour chacune d'elles, et bien digne, par conséquent, de fixer toute l'attention du chirurgien. On les rencontre sur les points qui correspondent aux plus grands mouvements, particulièrement du côté de la flexion et de l'extension. Diamétralement opposés, ils se modifient en sens inverse sous l'influence de l'action musculaire, les uns s'effaçant, tandis que les autres s'exagèrent, et réciproquement.

Ces plis et sillons s'accusent d'autant plus que la peau est plus fixe. C'est pourquoi, rares et peu accusés autour des grandes articulations, on les voit se multiplier au contraire à mesure qu'on se rapproche de l'extrémité terminale des membres. La paume des mains en présente constamment trois principaux : l'un, supérieur, dû au mouvement d'opposition du pouce; l'autre, inférieur, produit par le mouvement de flexion des quatre derniers doigts; le troisième, intermédiaire, résultant à la fois de ces deux mouvements. Sur les doigts et les orteils on en remarque un plus grand nombre qui répondent, les uns à leur face palmaire, les autres à leur face dorsale. Les premiers, transversaux, rectilignes et plus profonds, se distinguent en supérieur, moyen et inférieur. Le supérieur répond au corps des premières phalanges, le moyen à l'union des phalanges avec les pha-

langines; l'inférieur est situé à un millimètre au-dessous de l'union des phalangines avec les phalangettes. Les sillons de la face dorsale sont transversaux aussi, mais curvilignes, plus superficiels, plus nombreux et plus irréguliers. — Les plis et sillons articulaires des orteils offrent une disposition analogue.

C. Les *rides qu'amène la vieillesse* se rattachent à une cause bien différente de celle qui produit les plis musculaires et articulaires. Lorsque la graisse, sous l'influence des progrès de l'âge, a en partie disparu, l'enveloppe cutanée devenant relativement trop étendue se plisse en divers sens, d'autant plus facilement que les cellules adipeuses contenues dans ses aréoles ont pris une part plus importante à la résorption générale. C'est alors surtout qu'on voit se former sur la face, sur le cou, sur le dos de la main et la plupart des autres régions du corps, ces plis peu saillants, mais nombreux, qui, se rencontrant sous des angles divers, circonscrivent des polygones irréguliers, plis dont le nombre et les dimensions varient d'ailleurs presque à l'infini, selon le degré d'atrophie.

Très-élastiques chez l'enfant et chez l'adulte, les téguments se rétractent et ne se rident pas, même à la suite de l'amaigrissement considérable que déterminent les maladies aiguës ou chroniques. Mais cette propriété s'affaiblissant dans les derniers temps de la vie, ils se rétractent de moins en moins et se plissent de plus en plus; les rides de la vieillesse sont donc en raison composée de l'âge et de l'atrophie sénile.

D. Les *sillons papillaires* sont les plus superficiels; ils semblent tracés sur la surface de la peau avec la pointe d'une aiguille. C'est sur la paume des mains et sur la plante des pieds qu'on les observe. Leur direction est rectiligne pour quelques-uns, curviligne pour le plus grand nombre. Sur la pulpe des doigts, ils décrivent des courbes concentriques assez régulières dont la concavité regarde en haut. Ces courbes cependant ne sont pas toujours ouvertes; les moyennes ou centrales représentent parfois des ovales, et dans quelques cas assez rares elles s'enroulent à la manière d'une spirale. — Les sillons papillaires se voient facilement à l'œil nu; mais on les étudiera mieux avec une loupe, et mieux encore sur un pied ou une main dont l'épiderme aura été détaché.

Les *saillies* qu'on remarque sur la surface externe de la peau se divisent en deux ordres : les unes, extrêmement multipliées, sont le siége des impressions tactiles : elles portent le nom de *papilles;* les autres, beaucoup moins nombreuses, répondent à la base des poils.

Les saillies papillaires se disposent sur la paume des mains et la plante des pieds en séries linéaires que séparent les sillons du quatrième ordre. Sur tous les autres points du corps elles n'affectent aucun rapport déterminé, mais sont si rapprochées, qu'elles se touchent par leur base, et si minimes, qu'elles ne deviennent visibles qu'au microscope.

Les saillies situées à la base des poils, ou plutôt à leur point d'émergence, sont arrondies, à peine sensibles. Elles n'occupent que certaines régions, en général celles qui se trouvent le plus habituellement recouvertes. L'impression soudaine d'un air frais, et quelquefois aussi une émotion vive, les rendent plus apparentes. Chez un grand nombre d'individus, elles n'apparaissent même que dans ces circonstances; c'est leur brusque apparition qui constitue le phénomène si connu de la chair de poule. Suivant que ces saillies existent ou n'existent pas, la peau est rude ou polie; et comme leur volume varie selon les individus, selon les régions, selon le degré de l'embonpoint, et même selon la température, on conçoit qu'entre la peau la plus rude et la peau la plus douce il existe une foule de degrés intermédiaires. Les peaux blanches sont en général les plus unies; une peau brune peut cependant offrir aussi une grande douceur; mais ce qui est la loi pour l'une est l'exception pour l'autre.

Les *orifices* dont la surface libre de la peau est pour ainsi dire criblée représentent l'embouchure des glandes logées dans son épaisseur. Or, parmi celles-ci, les plus nombreuses président à la sécrétion de la sueur; les autres sécrètent la matière sébacée. — Les orifices qui dépendent des glandes sudorifères s'ouvrent dans les espaces interpapillaires; ils offrent une disposition infundibuliforme, et sont du reste si minimes, que le microscope seul peut révéler leur existence. Cependant, en les examinant sous un jour convenable, on peut les distinguer à l'œil nu sur la paume des mains et la plante des pieds.

Les orifices des glandes sébacées diffèrent de situation suivant que ces glandes sont annexées à des follicules pileux complétement développés ou à des follicules rudimentaires. — L'orifice des premières ne répond pas à la surface de la peau, mais aux parois du follicule correspondant, dans lequel elles versent la matière sébacée que celui-ci transmet ensuite au dehors. L'orifice des secondes, au contraire, s'ouvre directement sur la surface tégumentaire. Il offre un diamètre très-variable, mais toujours très-large lorsqu'on le compare à l'embouchure des glandes sudorifères. Ce qui le caractérise plus spécialement, c'est la présence d'un poil de duvet qui en occupe ordinairement le centre.

§ 5. — Surface interne de la peau.

La surface interne de la peau est extrêmement inégale. Elle répond, dans la plus grande partie de son étendue, à une couche cellulo-graisseuse connue sous le nom de *pannicule adipeux*.

Ce pannicule, ou couche graisseuse sous-cutanée, fait défaut sur certains points, et particulièrement sur les paupières, sur le pénis, le scrotum, l'aréole du sein, etc.; sur d'autres on en retrouve seulement quelques

traces. Son épaisseur varie beaucoup suivant les régions et les individus, et aussi selon le sexe, l'âge et l'état de santé ou de maladie.

Sur la plus grande partie de son étendue, le pannicule adipeux est ainsi constitué : de la face interne de la peau se détachent des faisceaux fibreux qui forment par leur entre-croisement et leur union une lame aréolaire assez résistante ; après avoir donné naissance à cette lame réticulée, les mêmes faisceaux se prolongent dans l'épaisseur de la couche graisseuse sous-jacente, en s'élargissant, s'amincissant, et circonscrivant de grandes cellules dans chacune desquelles est logé un peloton adipeux ; arrivés sur les aponévroses et alors très-atténués, ils se confondent et produisent par leur fusion une seconde lame, ou plutôt une lamelle extrêmement mince et transparente.

Le pannicule adipeux se compose donc de trois couches : réunies, ces trois couches prennent le nom de *fascia superficialis*. — La première couche, dense et résistante, fait manifestement partie de la peau : c'est le *feuillet superficiel du fascia*. — La seconde, épaisse et molle, comprend tout le tissu adipeux sous-cutané ; c'est dans son épaisseur que cheminent les vaisseaux et les nerfs. — La troisième, d'une densité variable, mais toujours plutôt celluleuse que fibreuse, forme le *feuillet profond* du fascia ; elle n'est unie aux parties sous-jacentes que par un tissu conjonctif très-lâche.

Lorsque la peau se déplace, ce n'est pas le tégument externe qui glisse sur la couche graisseuse sous-cutanée, c'est cette dernière qui glisse sur les aponévroses ; il suit d'une semblable disposition que dans les plaies compliquées d'un décollement de la peau, le fascia superficialis se détache en masse et reste adhérent à la face interne des lambeaux.

Ainsi constitué, ce fascia n'est en réalité qu'une dépendance de la peau. Il présente d'ailleurs, dans les diverses régions, des modifications qu'il importe de connaître. C'est sur les parois du tronc qu'on le rencontre sous son type le plus parfait. Sur le bras et l'avant-bras, la cuisse et la jambe, on le retrouve encore avec ses trois couches caractéristiques. Cependant, chez les individus à constitution sèche, la couche moyenne fait défaut dans certains points.

Sur d'autres parties du corps, ce n'est pas seulement la couche moyenne qui est absente, la couche interne a disparu aussi. Le fascia superficialis n'est plus représenté alors que par les gros faisceaux fibreux qui partent de la face profonde de la peau, lesquels, après un court trajet, s'implantent perpendiculairement ou obliquement sur l'aponévrose sous-jacente ; de là pour la peau une adhérence intime et une perte à peu près complète de sa mobilité : telle est la disposition que nous offrent les téguments de la paume des mains, de la plante des pieds, des parties latérales des doigts.

Chez un grand nombre de mammifères, le tégument externe, dans une partie variable de son étendue, est séparé de la couche adipeuse par l'en-

semble des muscles peauciers. Chez l'homme, ce plan ou pannicule charnu est rudimentaire; on ne le rencontre que sur les parties supérieures du corps et sur les organes génitaux, sur l'aréole du sein. Sur tous les points qu'il occupe, le fascia superficialis n'existe pas. Sur tous aussi la peau est plus ou moins adhérente; mais comme le plan musculaire auquel elle donne attache est très-mobile, elle participe à sa mobilité : ainsi se meuvent les sourcils, les téguments du front, ceux de la tempe, etc., sous l'influence de toutes les causes qui tendent à les déplacer.

Indépendamment des prolongements fibreux qui vont se perdre dans l'épaisseur de la couche graisseuse sous-cutanée il en est d'autres de nature élastique qui n'ont pas été mentionnés jusqu'ici et qui remplissent une destination bien différente. Ces prolongements élastiques se voient sur les points où la peau recouvre des parties déprimées. Ils ont pour usage de l'attacher au sommet de ces dépressions et de conserver à celles-ci la forme qui leur est propre. Les plus remarquables sont ceux qui répondent au creux de l'aisselle, au pli de l'aine, et surtout aux organes génitaux dans les deux sexes. — Ceux du creux de l'aisselle en occupent le sommet; ils se portent de la partie la plus élevée des téguments à la partie moyenne de l'aponévrose axillaire, en constituant un gros faisceau sans limites précises. — Ceux du pli de l'aine affectent la forme de lames ou lamelles qui montent obliquement de la peau à l'arcade crurale. — Ceux des organes génitaux, chez l'homme, sont disposés circulairement; ils s'étendent, en haut, du pénis et du scrotum à l'aponévrose abdominale, en arrière du scrotum à l'aponévrose périnéale inférieure, et sur les côtés de la même enveloppe aux branches ischio-pubiennes; ils forment pour le pénis et les testicules un véritable appareil de suspension, et assurent l'indépendance, la mobilité, ainsi que l'intégrité de ces organes en s'opposant à la déformation du sillon qui les sépare des parties voisines.

La peau, par sa face interne, est aussi en rapport avec certaines parties du squelette, avec des artères, des veines et des vaisseaux lymphatiques.

Les rapports qu'elle affecte avec les os sont peu étendus. La clavicule, l'épine de l'omoplate, le sternum, la rotule, le tibia, sont ceux qui offrent à nos téguments les plus larges surfaces d'appui. De ces rapports immédiats découlent deux conséquences : pour les os une plus grande prédisposition aux fractures, et pour la peau une douleur plus vive lorsqu'elle devient le siége d'une contusion. — Les autres parties du squelette qui correspondent à l'enveloppe cutanée sont de simples saillies, comme les malléoles, les tubérosités de l'humérus, la tubérosité antérieure du tibia, l'olécrâne, etc. Au niveau de toutes ces saillies, la couche moyenne du pannicule adipeux disparaît; on ne rencontre plus que les deux feuillets du fascia superficialis qui, glissant l'un sur l'autre, prennent tous deux un aspect uni. Très-souvent ils se transforment en une bourse séreuse, d'autant plus parfaite qu'elle

subit des mouvements plus étendus et plus fréquents. Ces bourses séreuses présentent beaucoup de variétés que nous explique leur mode de développement. La plus importante est celle qui répond à la rotule.

Les rapports de la peau avec les artères, les veines et les vaisseaux lymphatiques ont été déjà mentionnés. Je me contenterai de rappeler :

1° Que les téguments du crâne et de la face, ceux des doigts et des orteils, sont les seuls qui répondent à des branches artérielles, et qu'ils empruntent à leur présence une vitalité bien supérieure à celle des autres parties du système cutané.

2° Que les veines et les lymphatiques situés sous la peau proviennent exclusivement de cette enveloppe; que leur situation est d'autant plus profonde qu'ils deviennent plus volumineux; et qu'ils occupent les régions où ils sont le moins exposés à être comprimés.

ARTICLE II.

STRUCTURE DE LA PEAU.

La peau se compose de deux couches superposées : d'une couche profonde, le *derme* ou *chorion*, *cutis* des auteurs latins; et d'une couche superficielle, l'*épiderme* ou *cuticule*.

Ces deux couches, d'épaisseur et de nature très-différentes, sont étroitement unies. Cependant on peut les séparer sur le cadavre par voie de putréfaction, de macération ou d'ébullition, et chez le vivant par l'application d'un vésicatoire. Sur une coupe perpendiculaire de la peau de la main ou de la plante du pied, on les distingue très-bien l'une de l'autre, et l'on voit aussi qu'elles se pénètrent réciproquement. A chacune d'elles se rattachent une partie essentielle et des parties accessoires.

Comme partie essentielle, le derme nous présente une trame aréolaire, dense et résistante, formée de fibres lamineuses et de fibres élastiques entre-croisées. Comme parties accessoires, il nous offre :

1° Les *papilles*, qui en recouvrent toute la face externe;
2° Les *glandes sudorifères* et les *glandes sébacées;*
3° Les organes producteurs des poils ou follicules pileux;
4° Des artères, des veines, et des vaisseaux lymphatiques;
5° Des divisions nerveuses en très-grand nombre;
6° Du tissu adipeux qui s'étale en larges couches sous sa face profonde.

L'épiderme est réductible lui-même en deux couches secondaires, étroitement unies, mais séparables aussi et bien distinctes. De ces deux couches, la plus superficielle possède pour éléments des cellules aplaties en forme d'écailles, qui se juxtaposent et se superposent en grand nombre : c'est la *couche cornée*. La seconde est formée aussi de cellules, remar-

quables surtout par la présence d'un noyau contenu dans leur cavité et d'une matière colorante dont la proportion varie beaucoup. Cette matière colorante porte le nom de *pigment*, d'où le nom de *couche pigmentaire* sous lequel je la désignerai. — A l'épiderme se rattachent :

1° Les *poils*, qui sont le résultat d'une simple modification de la couche pigmentaire, et qui en forment par conséquent une dépendance.

2° Les *ongles*, prolongements modifiés de la même couche, dont ils doivent être considérés aussi comme une annexe.

§ 1. — Du derme et de ses dépendances.

Le *derme* constitue la partie essentielle ou fondamentale du sens du tact. C'est au derme que la peau est redevable de son épaisseur, de sa résistance, et de son élasticité; il en forme la charpente. Élément principal, il sert de substratum à tous les autres : à l'épiderme, qui s'étale sur les inégalités de sa surface; aux glandes sébacées qui se creusent une loge dans sa couche la plus dense; aux glandes sudorifères, au tissu cellulaire et à la graisse qui remplissent ses aréoles; aux divisions vasculaires et nerveuses, qui se ramifient et se perdent dans son épaisseur.

Le derme est blanc et demi-transparent, extensible et rétractile, très-résistant, extrêmement mince sur quelques points, notablement plus épais sur d'autres. Tout ce qui a été dit précédemment de l'épaisseur, de la résistance et de l'élasticité de la peau lui est particulièrement applicable. J'ajouterai seulement que son épaisseur propre varie, suivant les régions, de 1/3 de millimètre à 4 millimètres.

Sa *surface externe* est recouverte par les papilles, qui lui donnent sur la paume des mains et la plante des pieds un aspect sillonné. Sur les autres parties du corps, le derme est plus uni. Vu à l'œil, on remarque seulement sur sa face libre des orifices irrégulièrement disséminés et très-apparents, qui forment l'embouchure des follicules pileux et des glandes sébacées.

Sa *surface interne* ou profonde présente des parties saillantes et des parties rentrantes. — Les parties saillantes sont constituées par les faisceaux qui se détachent de la peau pour concourir à la formation du fascia superficialis. — Les parties rentrantes, situées dans les intervalles des faisceaux fibreux, portent le nom d'*aréoles*.

Les aréoles du derme affectent une forme conoïde. Sur les points où la peau est très-épaisse, elles tendent à prendre et prennent en effet quelquefois la forme cylindrique : tel est leur mode de configuration sur les téguments du cou et du dos, chez certains individus très-fortement musclés. Plus le derme s'amincit, plus au contraire les aréoles s'élargissent à leur base; elles tendent ainsi à disparaître, et finissent même par s'effacer à

peu près complétement ; de là leur absence sur la peau des paupières, du pénis, du pavillon de l'oreille, etc.

Bichat avait cru remarquer que les aréoles se prolongent jusque sur la face externe du derme, et un grand nombre d'auteurs ont adopté son opinion, qui ne repose pas cependant sur une observation exacte. Leur sommet, en effet, ne remonte pas au delà de la partie moyenne de l'épaisseur du derme. Les orifices qu'on observe sur la face externe de la peau représentent, ainsi que nous l'avons fait remarquer plus haut, l'embouchure des follicules pileux et des glandes sébacées.

C'est dans les aréoles du derme que sont logées les glandes sudorifères ; chacune d'elles en renferme trois ou quatre et souvent un plus grand nombre. C'est par ces aréoles aussi que les nerfs et les artères pénètrent dans la peau, et que les veines et les vaisseaux lymphatiques en sortent.

Structure du derme. — Le derme est constitué par des faisceaux fibreux, de dimensions et de formes très-variées, dirigés dans tous les sens, superposés et entre-croisés, affectant en un mot une disposition essentiellement réticulée. — Ces faisceaux se comportent d'une manière bien différente sur les deux faces du derme. Sur la face externe, ils se confondent et sont si étroitement unis, si serrés les uns contre les autres, qu'ils constituent un tissu d'aspect homogène et d'une grande densité. A mesure qu'ils s'éloignent de cette face, ils deviennent plus distincts, circonscrivent les aréoles, puis se séparent en partie sur la circonférence de leur base pour aller se perdre dans la couche adipeuse sous-cutanée.

Les *faisceaux fibreux* du derme se composent de fibres lamineuses juxtaposées ; ils prennent une part très-importante à sa constitution ; ce sont eux qui communiquent à la peau sa résistance.

Les fibres élastiques, très-multipliées aussi, cheminent entre les faisceaux fibreux qu'elles croisent dans tous les sens. Leur diamètre varie suivant qu'elles appartiennent aux couches superficielles ou aux couches profondes : celles des couches superficielles sont extrêmement déliées ; celles des couches profondes sont plus volumineuses, mais d'ailleurs très-inégales, comme dans tous les organes où on les rencontre. De leur présence résultent l'extensibilité et la rétractilité des téguments.

Indépendamment des fibres lamineuses et des fibres élastiques, on trouve dans le derme des fibres musculaires lisses. — Ces dernières font défaut dans certaines parties de l'enveloppe cutanée : les mains, les pieds, le derme sous-unguéal, la peau du pavillon de l'oreille, et celle de la face depuis les sourcils jusqu'au bord inférieur de la mâchoire, en sont constamment dépourvus. Dans toutes les autres régions on peut facilement constater leur existence. Elles sont situées dans les couches les plus superficielles du derme. Sur certains points cependant, elles sont sous-cutanées, mais alors très-nombreuses et disposées en couche.

Les *fibres musculaires superficielles* ne se montrent nulle part à l'ét d'isolement ; elles forment des faisceaux aplatis et curvilignes. Sur to les points où on les rencontre, ceux-ci sont annexés aux follicules pileu

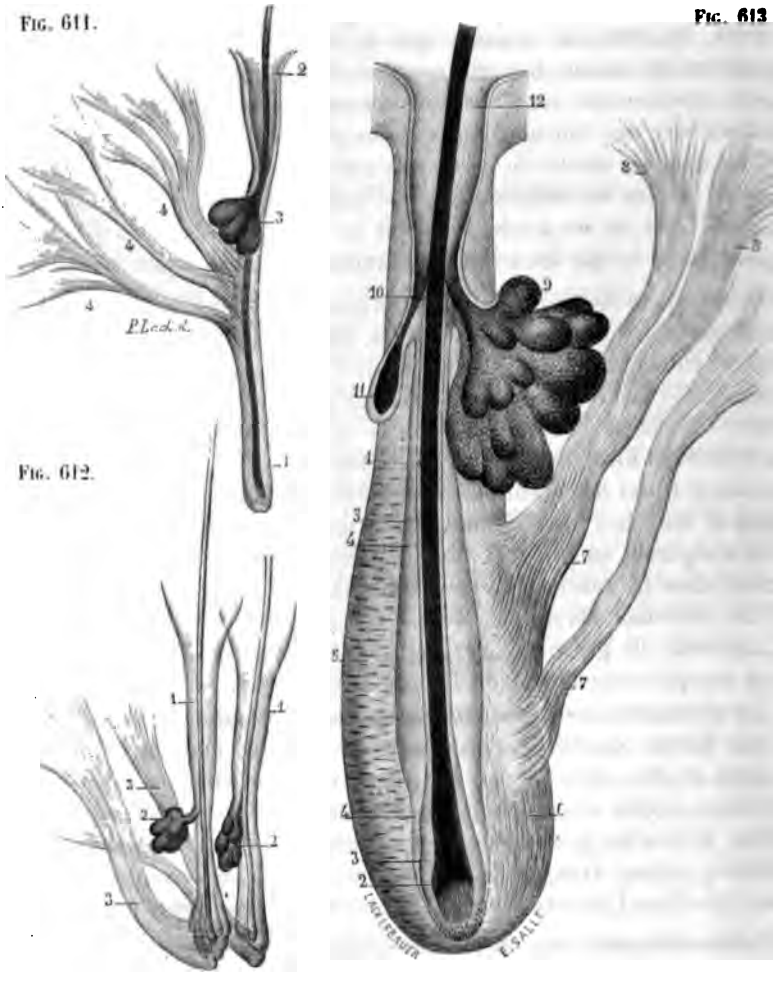

Muscles lisses de la peau. — Attache de ces muscles aux follicules pileux. Leurs connexions avec les glandes sébacées.

Fig. 611. — *Muscles lisses et follicule pileux de la peau de la cuisse.* — 1. Extrém profonde du follicule pileux. — 2. Son extrémité superficielle, ou son embouchure. 3. Glande sébacée annexée à ce follicule. — 4, 4, 4. Muscles lisses, au nombre de tr s'attachant au même follicule, immédiatement au-dessous de la glande précéden.

Fig. 612. — *Muscles lisses et follicules pileux de la peau de la mamell.* — 1, 1. Fo licules pileux. — 2, 2. Glandes sébacées qui s'ouvrent dans leur cavité. — 3, 3. Musc lisses s'insérant sur l'extrémité inférieure de ceux-ci.

comme les glandes sébacées qui s'ouvrent dans leur cavité. En général il en existe deux pour chaque follicule, et presque toujours l'un d'eux est plus considérable que l'autre. — Ils se trouvent alors diamétralement opposés. Ces faisceaux s'attachent aux parois des follicules par leur extrémité inférieure ou profonde, immédiatement au-dessous de la glande sébacée correspondante, s'élèvent en embrassant celle-ci dans leur concavité, puis se séparent et se terminent en se divisant chacun en deux ou plusieurs languettes qui se perdent dans la couche la plus superficielle et la plus dense du derme. Ils ont avec les follicules pileux et les glandes sébacées les connexions les plus intimes; chaque follicule forme avec le muscle et les deux glandes qui en dépendent un petit appareil logé dans la partie la plus dense du derme. Le muscle ne peut se contracter sans comprimer la glande autour de laquelle il s'enroule; il a pour attribution, par conséquent, de faciliter l'excrétion de la matière qu'elle contient. Cet usage nous explique pourquoi les faisceaux musculaires de la peau sont déjà si développés chez le fœtus. N'est-ce pas en effet pendant la vie intra-utérine que la sécrétion sébacée atteint sa plus grande activité? N'est-ce pas à cette époque qu'elle est surtout utile pour protéger l'enveloppe tégumentaire contre l'action des eaux de l'amnios? Or, les muscles comprimant les glandes et formant en quelque sorte une annexe de celles-ci, ils participent à la précocité de leur développement.

Toutefois cette destination des muscles lisses superficiels n'est pas la seule qu'ils remplissent. Ils ont aussi bien manifestement pour usage d'imprimer aux poils des mouvements qui les inclinent diversement les uns sur les autres. Ce second usage nous explique pourquoi leur développement n'est pas toujours en rapport avec celui des glandes sébacées : sur la peau de la cuisse, par exemple, où ces muscles sont très-développés, les glandes sébacées sont extrêmement rudimentaires; il en est de même pour d'autres régions : ici les muscles bien manifestement ont pour attribution beaucoup moins de comprimer les glandes que de mouvoir les poils. Sans doute les mouvements qu'ils leur impriment ont peu d'importance chez l'homme; mais ils en ont une très-réelle chez les mammifères dont le système pileux est beaucoup plus développé.

Ces muscles se contractent sous l'influence de l'électricité; leur action est alors lente et progressive. Ils peuvent se contracter aussi sous l'in-

Fig. 613. — *Muscles lisses et follicule pileux du cuir chevelu.* — 1. Racine du cheveu. — 2. Son bulbe embrassant la papille du follicule pileux. — 3, 3. Gaîne interne de la racine, provenant de la couche cornée de l'épiderme. — 4, 4. Gaîne externe de cette racine, provenant de la couche muqueuse ou pigmentaire. — 5. Tunique à fibres transversales du follicule avec ses noyaux. — 6. Tunique à fibres longitudinales. — 7, 7. Muscles lisses, s'insérant sur cette tunique. — 8, 8. Leur extrémité libre, qui se perd dans les couches superficielles du derme. — 9. Glande sébacée, multilobulée, s'ouvrant dans le tiers supérieur du follicule pileux. — 10. Conduit excréteur de cette glande. — 11. Glande sébacée constituée par un seul utricule. — 12. Embouchure du follicule pileux.

fluence soudaine du froid et de certaines émotions vives ; dans ce cas, leur contraction est instantanée. Prenant leur point d'appui sur la couche la plus superficielle du derme, ils soulèvent le follicule pileux auquel ils s'attachent et les deux glandes correspondantes, lesquelles alors viennent faire saillie à la surface de la peau : ainsi se produit le phénomène de la chair de poule, qui a son siége sur le tronc, et plus particulièrement sur les membres, où les muscles lisses sont très-développés, mais jamais sur les mains, les pieds et la face, où ils font défaut.

Les *fibres musculaires profondes* sont des muscles peauciers. On ne les rencontre que sur un très-petit nombre de régions : sur l'aréole du sein, sur le pénis, le scrotum et le périnée.

Au niveau de l'aréole, ils forment une couche composée de fibres circulaires : c'est le *muscle sous-aréolaire*.

Les faisceaux annexés aux téguments des organes génitaux chez l'homme forment trois plans ou trois muscles principaux. — L'un d'eux est une dépendance de l'enveloppe cutanée du pénis dont j'ai le premier, je crois, signalé l'existence et que j'ai décrit sous le nom de *muscle péripénien*. — Le second répond au scrotum ; il constitue le *dartos* et préside aux mouvements vermiculaires des bourses. — Le troisième, beaucoup moins étendu que les précédents, répond à la peau du périnée. Ces trois plans sont formés chacun de deux moitiés qui se soudent l'une à l'autre sur la ligne médiane.

A. — Papilles de la peau.

Les *papilles* sont des saillies de très-petites dimensions, molles, flexibles et résistantes, recouvrant toute la surface externe du derme, dont elles font partie, et remarquables surtout par leur exquise sensibilité. Considérées dans leur ensemble, elles constituent le *corps capillaire*.

a. *Nombre, volume, forme, mode de répartition des papilles.*

Le **nombre** des papilles est extrêmement considérable. Sur la tête, le cou, le tronc et la plus grande partie des membres, en un mot sur la presque totalité de la surface du corps, j'ai pu compter, par millimètre carré, de 75 à 130 papilles ; en moyenne, une centaine. Comme la superficie de la peau équivaut à 15 000 centimètres carrés, on voit que le nombre total de ces saillies s'élève à 150 000 000 environ.

Sur la paume des mains et la plante des pieds cependant elles sont beaucoup moins nombreuses : il n'existe, pour chaque millimètre carré, que 36 papilles : en quadruplant ce chiffre, il serait pour une ligne carrée de 144. Weber, qui le porte à 80 seulement, l'a donc trop abaissé.

Leur **volume** est en raison inverse de leur nombre, et présente du reste de très-grandes variétés. Considérés sous ce point de vue, on peut les diviser en quatre ordres : grosses, moyennes, petites et minimes. — Les plus grosses se voient sur le mamelon et la couronne du gland ; — les moyennes sur la paume des mains et la plante des pieds. — Parmi les petites viennent se ranger les papilles des organes génitaux externes chez la femme, les papilles sous-unguéales, et celles qui répondent, sur la face dorsale des doigts, aux articulations phalangiennes. — Au quatrième rang se placent les papilles des autres parties du corps.

Les papilles des deux premiers ordres n'occupent que certaines régions très-limitées ; celles des deux derniers se mêlent aux précédentes et se disséminent sur toute la surface des téguments.

Leur **forme** se diversifie à l'infini. On peut les ramener cependant à deux types principaux : les papilles *simples* et les papilles *composées*.

Les papilles simples sont incomparablement les plus nombreuses. Elles offrent un volume fort inégal et un mode de configuration très-variable ; sur un espace de minime étendue, on en rencontre de coniques, d'hémisphériques, de pyramidales ; quelques-unes présentent l'aspect d'une crête, ou se renflent à leur sommet. Irrégulières pour la plupart, elles diffèrent donc beaucoup les unes des autres.

Les papilles composées sont les plus remarquables : à cette catégorie se rattachent plus particulièrement les grosses papilles et les papilles moyennes. Parmi les petites cependant, il en existe aussi un assez grand nombre. Mais la paume des mains, la plante des pieds, l'aréole et le mamelon, en sont les principaux siéges. Leur forme est conique ou cylindrique. Quelques-unes se bifurquent à leur sommet et n'offrent que deux papilles secondaires, de volume ordinairement inégal ; d'autres en présentent trois ou quatre, quelquefois cinq, rarement un plus grand nombre. — Albinus, pour se rendre compte de leur existence, admettait que les papilles composées sont formées par la juxtaposition de plusieurs papilles simples, unies et confondues à leur base, indépendantes à leur sommet : opinion purement spéculative, acceptée encore par plusieurs anatomistes, qui les représentent à tort sous la forme d'une gerbe.

Le **mode de répartition** des papilles diffère selon qu'elles sont simples ou composées. — Les papilles simples n'affectent aucune disposition régulière dans leur distribution ; elles se trouvent partout disséminées sans ordre. Lorsqu'on examine au microscope la face profonde de l'épiderme, on reste frappé à la fois de l'inégalité et de l'irrégularité des fossettes qui en représentent l'empreinte. Toutes ces papilles sont, du reste, si rapprochées, qu'elles se touchent pour la plupart et souvent se continuent en partie par la circonférence de leur base.

Les papilles composées se rangent en séries linéaires que séparent des

sillons plus ou moins superficiels. Mais ces séries offrent quelques différences suivant la région qu'elles occupent. Sur le derme sous-unguéal, elles sont rectilignes et parallèles.

A la paume des mains et à la plante des pieds, où cette disposition linéaire est plus accusée et plus évidente, les séries sont, les unes rectilignes, les autres curvilignes. Sur la pulpe des doigts et des orteils, elles décrivent des courbes paraboliques à concavité supérieure, et quelquefois, au centre de chacune de ces régions, une courbe elliptique ou ovalaire. Les plus élevées deviennent transversales et parallèles aux sillons correspondants de la peau. — Ces séries se réunissent deux à deux, et chaque couple de séries repose sur une petite crête du derme. Un sillon visible à l'œil nu sépare les unes des autres les séries accouplées. Un autre sillon, extrêmement superficiel et visible seulement au microscope, sépare les deux rangées de la même série. C'est dans ce dernier sillon que viennent s'ouvrir les glandes sudorifères.

Bien que les papilles composées aient une grande tendance à se ranger en série linéaire, il en est cependant qui n'offrent dans leur distribution aucune sorte de régularité : telles sont celles du mamelon, et celles aussi qu'on observe sur la face dorsale des doigts, au niveau des articulations phalangiennes.

b. *Structure des papilles.*

Représentant un simple prolongement du derme, les papilles se composent des mêmes éléments généraux que celui-ci. Elles comprennent donc dans leur structure des fibres lamineuses et des fibres élastiques, des vaisseaux sanguins et lymphatiques, auxquels viennent se joindre, pour quelques-unes d'entre elles, des tubes nerveux et des corpuscules ***du tact.***

Les *fibres lamineuses* et les *fibres élastiques*, qui prennent une part à peu près égale à la constitution du derme, sur la plupart des régions, se présentent dans les papilles sous une proportion différente. Les premières sont ici les plus nombreuses. Les secondes deviennent beaucoup plus rares et se distinguent en outre par leur extrême ténuité. Une substance amorphe, signalée par M. Ch. Robin, les relie entre elles. De la réunion et du mélange intime de ces trois éléments résulte un tissu d'un blanc laiteux, d'aspect homogène et d'une remarquable densité.

Les *vaisseaux sanguins* sont de simples capillaires dont la disposition diffère pour les papilles simples et les papilles composées.— Dans les plus simples ils forment une anse toujours unique, qui répond par son sommet à leur partie la plus culminante. L'une des moitiés de l'anse se continue dans les couches superficielles du derme avec un capillaire plus gros provenant d'une artériole, et l'autre avec un capillaire plus volumineux encore, anastomosé avec ceux du voisinage et aboutissant à une veinule. Ces deux

moitiés de l'anse suivent toujours une direction parallèle dans les petites papilles. Mais dans les moyennes et les grosses, elles se contournent très-souvent sur un point de leur trajet, parfois même sur toute leur longueur : dans le premier cas, elles figurent un huit de chiffre ouvert en bas ; dans le second, elles s'enroulent en spirale à la manière des vaisseaux ombilicaux. Leur calibre, tantôt égal et tantôt inégal, est subordonné au volume de la saillie dont elles font partie ; il varie aussi selon les régions.

Dans les papilles composées, on compte autant d'anses vasculaires que de saillies de second ordre. Mais en outre on voit assez fréquemment s'ajouter à ces anses une ou deux arcades anastomotiques qui les relient entre elles. Quelquefois l'arcade surajoutée se porte de l'une des moitiés d'une anse à l'autre moitié, et parfois aussi d'un point à un autre point de la même moitié. C'est dans les papilles composées d'un certain volume qu'on trouve ces arcades anastomotiques. Il n'est pas très-rare de rencontrer, sur ces papilles volumineuses, deux anses vasculaires communiquant entre elles et formant une sorte de petit plexus. Cette disposition est très-commune sur les grosses papilles du mamelon ; on peut l'observer aussi sur certaines papilles de la paume des mains, de la plante des pieds et du derme sous-unguéal.

Les *vaisseaux lymphatiques* des papilles sont constitués par un réseau

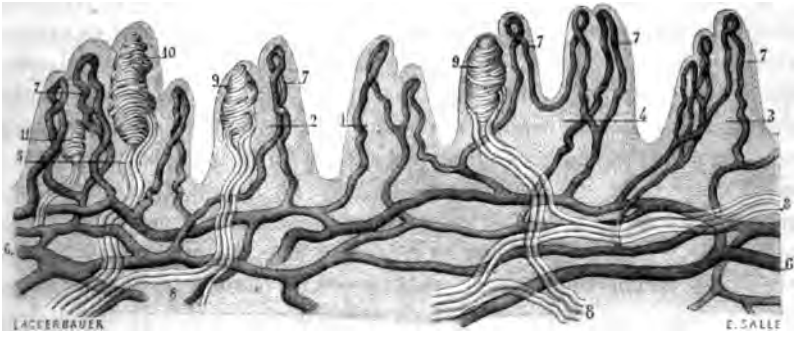

Fig. 614. — *Papilles de la paume des mains. — Vaisseaux de ces papilles. — Corpuscules du tact, propres à quelques-unes d'entre elles, et nerfs qui s'y rendent.*

1. Papille bifide contenant deux anses vasculaires. — 2. Autre papille bifide présentant une anse vasculaire et un corpuscule du tact. — 3. Papille trifide offrant trois anses vasculaires. — 4. Grosse papille divisée en deux papilles secondaires qui sont subdivisées à leur sommet ; l'une de ces papilles secondaires reçoit deux anses vasculaires, l'autre présente une anse et un corpuscule. — 5. Papille composée dans laquelle on remarque trois anses vasculaires et deux corpuscules. — 6, 6. Réseau sanguin duquel partent les capillaires qui se rendent dans les papilles. — 7, 7, 7, 7. Anses vasculaires de ces papilles. — 8, 8, 8. Nerfs qui contribuent à former le plexus sous-papillaire. — 9, 9. Deux corpuscules du tact de moyenne dimension recevant chacun trois tubes nerveux. — 10. Un corpuscule plus gros auquel se rendent quatre tubes. — 11. Petit corpuscule qui reçoit seulement deux tubes.

de lacunes et de capillicules duquel partent des rameaux qui viennent s'ouvrir dans un tronc commun et central. (T. II, p. 780.)

Les *nerfs* se prolongent jusque dans l'épaisseur et même jusqu'au sommet de certaines papilles. Dans la plupart cependant ils font défaut, ou du moins il n'a pas été possible jusqu'à présent de constater leur présence. Le système nerveux périphérique s'arrête à la base du corps papillaire et se termine par un riche réseau dont les mailles s'entremêlent aux plexus des vaisseaux sanguins. Les tubes constituant ce réseau présentent sans doute un mode de terminaison qui leur est propre; mais ce mode de terminaison nous échappe. S'ils se prolongent dans les papilles, ce ne peut être que sous un aspect différent de celui qu'ils avaient conservé jusque-là, après s'être dépouillés, par exemple, de leur myéline, de leur périnèvre et de leur gaîne de Schwann. Le cylindre de l'axe seul, poursuivant son trajet, pénétrerait alors dans les saillies du derme en se dérobant à nos investigations, par suite de sa grande ténuité et de sa parfaite transparence. Ce qui n'est encore pour le plus grand nombre des anatomistes qu'une hypothèse serait déjà un fait pour M. Laugerrhans. Selon cet auteur, les cylindres d'axe s'étendraient, en effet, non-seulement jusque dans les papilles, mais déborderaient celles-ci pour aller se terminer par des extrémités libres et légèrement renflées dans la couche profonde ou pigmentaire de l'épiderme.

Les saillies du derme qui sont pourvues de nerfs ont pour siége presque exclusif la paume des mains et la plante des pieds. Cependant il en existe aussi quelques-unes sur la face dorsale des doigts et des orteils, au niveau des dernières phalanges. Elles appartiennent à la classe des papilles composées. Mais toutes les papilles composées ne reçoivent pas des tubes nerveux; la plupart même n'en présentent aucune trace. La répartition de ces papilles nerveuses est du reste très-inégale. Au devant du carpe et du métacarpe, d'une part, au-dessous du tarse et du métatarse, de l'autre, elles sont rares; c'est à peine si l'on en rencontre une sur quinze ou vingt. Au niveau des premières phalanges, elles le sont un peu moins, bien qu'elles restent encore très-clair-semées. Leur proportion augmente au niveau des secondes. Sur les troisièmes, elles deviennent très-nombreuses et se multiplient à mesure qu'on se rapproche du sillon de l'ongle. Sur une coupe mince de la pulpe des doigts et des orteils on en trouve toujours plusieurs, et quelquefois jusqu'à dix ou douze et même plus. (Fig. 614.)

Le nombre des tubes nerveux qui pénètrent dans les papilles varie de deux à six. Il est le plus habituellement de trois ou quatre. Ces tubes, partis du plexus sous-papillaire, sont accolés les uns aux autres et réunis en un seul faisceau. Chacun d'eux contient une certaine quantité de myéline et se termine, après un court trajet, dans un corpuscule du tact.

Les *corpuscules du tact* sont donc l'attribut de toutes les papilles qui reçoivent des nerfs. Ils ont pour siége le plus habituel les papilles composées

des régions palmaire et plantaire. Celles-ci n'en présentent en général qu'un, et quelquefois deux, lesquels se trouvent alors tantôt juxtaposés et tantôt séparés par une ou plusieurs anses vasculaires. Leur volume, très-variable, permet de les distinguer en gros, moyens, petits et très-petits. C'est parmi ces derniers qu'il faut ranger ceux de la face dorsale des doigts ; j'en ai rencontré de si déliés, qu'ils égalaient à peine le dixième des gros corpuscules de la face palmaire.

Leur forme la plus ordinaire est celle d'un ovoïde dont le grand axe se dirige perpendiculairement à la surface de la peau. Beaucoup d'entre eux sont peu réguliers et manifestement composés de deux ou plusieurs lobes diversement inclinés les uns sur les autres, juxtaposés ou superposés et souvent faciles à séparer par l'emploi des réactifs. Le nombre des lobes est égal à celui des tubes. Parmi les corpuscules qui reçoivent quatre tubes, il en est qui se laissent décomposer en deux lobes égaux entre lesquels se partagent les tubes nerveux. Dans quelques cas plus rares, j'ai réussi à subdiviser ces lobes en deux lobules irréguliers, à chacun desquels se rendait un tube. Sans doute cette décomposition des corpuscules en autant de lobes qu'on compte de tubes n'est pas toujours réalisable ; la soudure des divers segments est parfois trop intime pour permettre de les séparer ; mais la séparation étant possible et même facile dans un assez grand nombre de cas, nous sommes autorisé à admettre que tous les corpuscules auxquels aboutissent plusieurs tubes se composent d'un nombre égal de corpuscules secondaires, indépendants les uns des autres et simplement réunis en un seul corps par du tissu conjonctif, de même que les tubes nerveux correspondants, bien qu'indépendants aussi, sont réunis en un seul faisceau.

Les corpuscules sont formés par l'enroulement des tubes qui s'y rendent ; c'est pourquoi ceux-ci, jusqu'alors juxtaposés, se séparent ordinairement en arrivant à leur destination. Les uns s'enroulent à l'extrémité inférieure du corpuscule ; les autres rampent sur ses parties latérales et ne commencent à s'enrouler que sur un point plus élevé. Après avoir décrit un nombre variable de tours, chacun d'eux se termine dans une substance granuleuse occupant le centre des corpuscules secondaires. — La substance médullaire les accompagne jusqu'à leur entrée dans les corpuscules, mais se réduit alors très-notablement. Les deux autres éléments ne paraissent subir aucune modification. La gaîne de Schwann conserve ses noyaux ovoïdes qui deviennent transversaux ; on les distingue très-bien sur les corpuscules préalablement soumis à l'action de l'acide chlorhydrique dilué ; ils sont alors si apparents et si nombreux, qu'ils masquent en partie les tubes nerveux proprement dits. L'existence, la forme, la disposition de ces noyaux, suffiraient pour attester la réalité de l'enroulement des tubes nerveux, si l'observation, d'ailleurs, ne le démontrait directement. — Le cylinder axis se termine dans la substance

nerveuse centrale des corpuscules, substance qui contient des noyaux semblables à ceux des tubes nerveux, et qu'on peut considérer comme un simple renflement du filament axile. Ce mode de terminaison et l'enroulement qui le précède avaient été entrevus par Gerlach et Leydig; il a été surtout bien observé et bien décrit par M. Rouget.

Les corpuscules du tact ont pour siége les papilles de second ordre du pied et de la main, ou papilles simples résultant de la division des papilles composées. Or, les papilles simples, munies d'un corpuscule, sont dépourvues de vaisseaux; de là cette divison universellement admise des saillies du derme en *papilles nerveuses* et *papilles vasculaires*, les premières caractérisées par la présence d'un corpuscule et l'absence de vaisseaux, les secondes par une disposition inverse. Mais toutes les papilles sont vasculaires, et si l'on veut les partager en deux classes, il faut admettre : 1° des papilles exclusivement vasculaires : c'est l'immense majorité; 2° des papilles à la fois vasculaires et nerveuses.

Fig. 615. Fig. 616. Fig. 617.

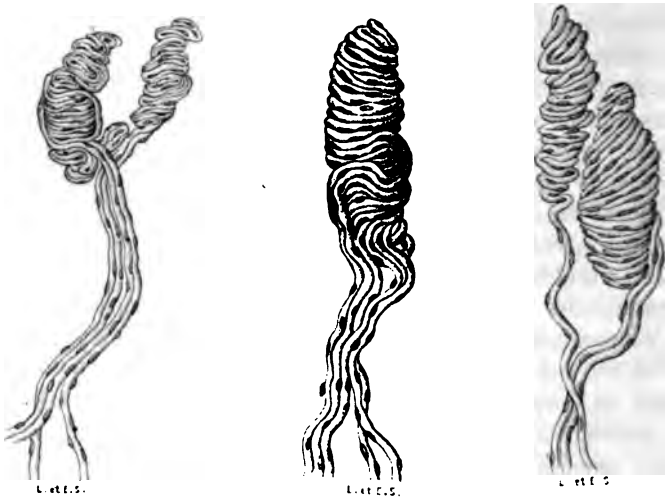

Trois corpuscules du tact.

Fig. 615. — Un corpuscule qui formait une seule masse, mais qui a été divisé par l'emploi des réactifs, et sous l'influence de la compression, en deux lobes, à chacun desquels se rendent deux tubes nerveux. De ces deux lobes, le plus volumineux paraît composé de deux lobules superposés et indépendants; mais j'ai vainement tenté de les séparer en les comprimant.

Fig. 616. — Corpuscule beaucoup plus volumineux que le précédent, avec ses noyaux et son pédicule composé de cinq tubes nerveux. Sur chacun de ces tubes on aperçoit les noyaux de la gaine de Schwann, qu'on peut suivre jusque sur les tubes enroulés, où ils deviennent transversaux.

Fig. 617. — Autre corpuscule volumineux qui a pu être divisé en deux lobes : le plus gros reçoit deux tubes; le plus petit en reçoit un seulement qui, en arrivant à son extrémité inférieure, se contournait très-manifestement en spirale.

Par leur mode de constitution, les corpuscules du tact ou *corpuscules de Meissner* offrent la plus grande analogie avec les *corpuscules de Krause.* Ces derniers, que nous aurons à étudier plus tard sur la conjonctive et quelques autres muqueuses, sont formés par un tube simple ou bifurqué, décrivant seulement un ou deux tours pour se terminer aussi dans une substance centrale pourvue de noyaux. Ils constituent, ainsi que le fait remarquer M. Rouget, des corpuscules élémentaires. Les corpuscules du tact n'en diffèrent que par leur volume plus considérable, c'est-à-dire par l'enroulement plus compliqué des tubes nerveux. Les uns et les autres font évidemment partie de la même famille. — Mais c'est à tort que ces deux genres de corpuscules ont été considérés comme offrant aussi des liens de parenté avec les corpuscules de Pacini. D'un côté, le tube nerveux s'enroule autour d'une substance centrale avec laquelle il se continue ; de l'autre, ce tube reste à peu près rectiligne et s'entoure d'un grand nombre de capsules superposées. Ajoutons que les attributions des

Fig. 618. — *Corpuscule de Krause.*

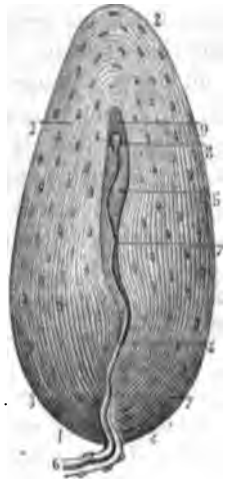

Fig. 619. — *Corpuscule de Pacini.*

Fig. 618. — *Cette figure, empruntée à M. Rouget, représente un corpuscule de la conjonctive. Elle est destinée à montrer que les corpuscules de Krause sont des corpuscules du tact réduits à leur plus simple expression.* — 1, 1, 1. Tube nerveux s'enroulant par sa partie terminale autour de la substance nerveuse centrale. — 2, 2, 2. Substance médullaire de ce tube. — 3, 3, 3. Noyaux de la gaine de Schwann. — 4. Substance granulée occupant le centre du corpuscule et noyaux qu'elle renferme.

Fig. 619. — 1. Base ou grosse extrémité du corpuscule. — 2. Son sommet ou petite extrémité. — 3, 3. Capsules, munies de noyaux. — 4, 4. Insertion de ces capsules sur la gaine du tube nerveux. — 5. Cavité du corpuscule. — 6. Tube nerveux encore pourvu de tous ses éléments. — 7, 7. Ce même tube pénétrant dans le corpuscule de Pacini, en se dépouillant de sa myéline, puis de sa gaine. — 8. Renflement par lequel il se termine. — 9. Substance granulée se continuant avec la base de ce renflement.

corpuscules de Krause et de Meissner sont parfaitement connues : ils constituent des organes de sensibilité ; celles des corpuscules de Pacini sont encore problématiques.

La destination des papilles est de multiplier la surface sensitive du derme, de même que nous verrons les villosités multiplier la surface absorbante de l'intestin grêle, de même que les lobes et lobules des glandes multiplient les surfaces sécrétantes, de même encore que les innombrables cellules des poumons multiplient la surface respiratoire ; leur existence, en un mot, peut être considérée comme une application de cette loi générale en vertu de laquelle l'énergie de la fonction se trouve proportionnée au développement de l'organe, développement qui, dans les organes membraneux, se mesure à l'étendue des surfaces.

Historique. — Les papilles de la peau ont été découvertes en 1664 par Malpighi, qui signale leur existence dans une lettre datée de Naples et adressée à Ruff (1). Il les vit d'abord sur le pied du bœuf et celui des oiseaux, plus tard sur les lèvres et à l'entrée des narines chez plusieurs mammifères. Guidé par ces premières observations, il parvint à les découvrir ensuite chez l'homme, sur la paume des mains et la plante des pieds. En s'armant du microscope, le même auteur réussit à distinguer aussi ces saillies sur le bras et quelques autres parties du corps, d'où il conclut qu'elles existent sur toute la surface du derme.

Ruysch, vers la même époque, a signalé et représenté les papilles du gland, et celles des organes génitaux et du mamelon chez la femme ; il mentionne également celles qui recouvrent les lèvres (2).

Un siècle plus tard, B.-S. Albinus, abordant à son tour l'histoire des papilles cutanées, les range en trois classes : celles de la main et du pied, celles que recouvrent les ongles, puis celles de toutes les autres parties du corps (3).

Les anatomistes qui précèdent connaissaient aussi la disposition qu'affectent les vaisseaux sanguins dans les papilles. Mais il faut remonter jusqu'au milieu du XIXe siècle pour rencontrer une notion précise de celle que présentent les vaisseaux lymphatiques et les nerfs. Je crois avoir observé le premier, en 1852, le réseau lymphatique intra-papillaire. En 1875, j'ai décrit, avec tous les détails qu'il comporte, le mode de constitution de ce réseau (4).

Les corpuscules du tact et les nerfs qui s'y rendent ont été signalés en 1853 par Meissner. En 1860, Krause a fait connaître les corpuscules

(1) *Epistola de externo tactus organo.* Neapoli, 1664, in-12. Cette lettre est reproduite dans la *Bibliothèque* de Manget, t. I, p. 27.

(2) Ruysch, th. déc., n° CXXX, p. 51.

(3) B.-S. Albinus, *Acad. annot.*, t. II, liv. VI, cap. 10, p. 66.

(4) Troisième édition, t. II, p. 778 et suiv.

qui portent son nom; et M. Rouget, en 1868, a démontré, d'une part, l'analogie de ces corpuscules avec ceux qui précèdent, de l'autre leur structure déjà entrevue par Meissner et Leydig.

B. — Glandes sudorifères.

Les *glandes sudorifères* se présentent sous l'aspect d'un tube dont une extrémité se replie sur elle-même, tandis que l'autre se redresse pour aller s'ouvrir à la surface de la peau. La première, beaucoup plus importante, constitue le corps ou le glomérule de la glande. La seconde joue le rôle de conduit excréteur.

a. *Situation, nombre, volume des glandes sudorifères.*

Considérées dans leur *situation*, ces glandes se divisent en deux principaux groupes : les unes occupent les couches profondes du derme, les autres sont sous-cutanées.

Les glandes intra-dermiques ont pour siége constant les aréoles du derme. Elles ne se répartissent donc pas régulièrement, mais se réunissent sur certains points pour former une foule de petits groupes secondaires. Chacun de ceux-ci se compose de quatre ou cinq glandes reliées entre elles par un tissu cellulo-adipeux que traversent les vaisseaux et les nerfs de la peau. Ces petits groupes, logés dans une trame commune extrêmement riche en capillaires sanguins et lymphatiques, deviennent fréquemment le point de départ d'inflammations qui peuvent rester limitées à quelques-unes ou s'étendre à un plus grand nombre : dans le premier cas, la partie enflammée forme une tumeur acuminée qui a reçu le nom de *furoncle*, et dans le second, une tumeur hémisphérique qui prend celui d'*anthrax*.

L'anatomie pathologique ne semble plus permettre aucun doute sur ce point; et l'anatomie normale, de son côté, nous explique très-bien pourquoi l'inflammation furonculaire affecte plus spécialement certaines régions, la partie postérieure du cou et supérieure du dos, par exemple, et pourquoi aussi elle acquiert dans ces régions une intensité qu'elle présente plus rarement sur d'autres. C'est là, en effet, que les téguments arrivent à leur plus grande épaisseur; c'est là que les aréoles s'allongent, au point de prendre chez quelques individus la forme de véritables canaux fibreux, très-manifestes sur les coupes verticales; c'est là surtout que ces phénomènes d'étranglement si bien décrits par Dupuytren peuvent se réaliser. Les glandes logées dans une même aréole se trouvent en effet échelonnées sur toute sa longueur et fixées chacune dans leurs connexions par les vaisseaux, les nerfs et le tissu conjonctif correspondants. Que les parties contenues s'enflamment et se tuméfient, elles rencontreront de toutes parts

sur leur périphérie les parois fibreuses et résistantes de l'aréole; de là, pour elles, un étranglement circulaire, puis leur mortification rapide, bientôt suivie de celle des parties contenantes qui meurent alors par privation de sucs nutritifs. Ainsi se forme une eschare centrale plus ou moins large, dans laquelle j'ai pu retrouver un vestige de la plupart des parties détruites : cette eschare constitue le *bourbillon*.

Fig. 620.

Fig. 622.

Fig. 621.



Glandes sudorifères de la paume des mains.

Fig. 623.

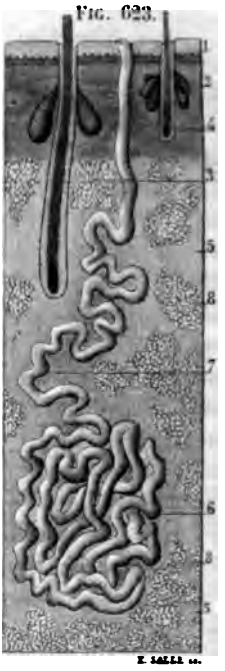

Glandes sudorifères du creux de l'aisselle.

Fig. 620. — Glandes sudorifères des téguments, de la paume de la main, vues dans leurs dimensions réelles sur une coupe verticale. — 1, 1. Epiderme. — 2, 2. Papilles. — 3, 3. Derme. — 4, 4. Tissu cellulaire sous-cutané dans lequel se trouvent disséminées les glandes sudorifères. De chacune de ces glandes on voit naître un conduit excréteur qui s'élève vers la surface libre de la peau en décrivant de légères flexuosités.

Fig. 621. — Ces mêmes glandes, vues à un grossissement de 20 diamètres. — 1, 1. Couche cornée de l'épiderme. — 2, 2. Sa couche muqueuse. — 3, 3. Papilles accouplées. — 4, 4. Derme. — 5, 5. Tissu cellulaire sous-cutané. — 6, 6, 6, 6. Glandes sudorifères. — 7, 7. Cellules graisseuses entourant et recouvrant en grande partie le corps de ces glandes. — 8, 8. Conduits excréteurs des glandes sudorifères, flexueux jusqu'au niveau des papilles, devenant rectilignes au moment où ils atteignent les sillons intermédiaires

Les glandes sous-cutanées ne se rencontrent que sur certaines parties de la peau qui répondent presque toutes aux extrémités des membres et du tronc. Ainsi les glandes sudorifères de la main sont situées au-dessous des téguments; cependant on en trouve aussi quelques-unes dans la couche profonde du derme. Même disposition pour celles du pied, pour celles du cuir chevelu et pour celles des organes génitaux. Dans le creux de l'aisselle, ces glandes forment au-dessous de la peau une couche circulaire de 2 millimètres d'épaisseur et de 3 à 4 centimètres de largeur. Au niveau de l'aréole du sein, elles sont aussi sous-cutanées. — Remarquons que dans toutes ces régions on n'observe ni furoncle, ni anthrax; dans toutes aussi les conditions d'étranglement font défaut; les glandes enflammées peuvent se développer librement. Mais à mesure qu'elles s'élèvent du tissu cellulaire sous-cutané dans le tégument externe, cette libre amplitude devient de plus en plus difficile. Les tumeurs furonculeuses seront donc d'autant plus fréquentes, d'autant plus douloureuses et plus graves, que les glandes sudorifères, siége primitif de l'inflammation, remonteront plus haut dans l'épaisseur du derme; elles prendront, en d'autres termes, un développement d'autant plus grand et plus rapide, que les aréoles de celui-ci seront plus longues et plus étroites.

La *couleur* des glandes sudorifères est jaunâtre. Elle diffère assez notablement de celle des faisceaux fibreux et des autres éléments du derme : d'où il suit qu'à l'examen microscopique, on les distingue très-bien de toutes les parties qui les entourent.

Leur *nombre* est considérable. Leuwenhoeck et Eichhorn ont cherché à l'évaluer; et tous deux ont pris pour base de ce dénombrement les orifices par lesquels la sueur s'épanche sur la surface libre de la peau.

Leuwenhoeck s'exprime ainsi : « D'après tout ce que j'ai vu, j'estime à » 120 le nombre des orifices que présente la peau sur un espace linéaire » équivalent à la dixième partie du pouce. Mais admettons que sur un » pareil espace il existe cent orifices seulement : sur une longueur d'un » pouce, il y en aura 1000; sur une longueur d'un pied, 12 000; dans un » pied carré, 144 000 000; et si nous évaluons à quatorze pieds carrés la

aux papilles accouplées, et se contournant à la manière d'une spirale lorsqu'ils pénètrent dans l'épiderme. — 9, 9. Conduits excréteurs qui allaient s'ouvrir sur un plan antérieur à celui qu'occupent les précédents et qui se trouvent ici divisés.

Fig. 622. — Glandes sudorifères du creux de l'aisselle, vues à l'œil nu. — 1, 1. Épiderme. — 2, 2. Derme. — 3, 3. Tissu cellulaire sous-cutané et glandes sudorifères.

Fig. 623. — L'une des glandes représentées dans la figure précédente, vue ici à un grossissement de 20 diamètres. — 1. Épiderme. — 2. Derme. — 3. Follicule auquel se trouvent annexées deux glandes sébacées. — 4. Follicule pileux rudimentaire. — 5, 5. Tissu cellulaire sous-cutané. — 6. Glande sudorifère. — 7. Conduit excréteur de cette glande. On voit que ce conduit est beaucoup plus flexueux que celui des petites glandes sudorifères. — 8, 8. Cellules adipeuses.

» superficie totale du corps chez un homme de taille moyenne, le nombre » des orifices situés sur cette superficie s'élèvera à 2 016 000 000. »

Ce calcul est empreint manifestement d'une grande exagération, c'est pourquoi je ne m'attacherai pas à en relever les erreurs; les faits exposés plus loin viendront, du reste, les réfuter.

Le procédé qu'avait adopté Eichhorn présente plus de garanties. Ayant remarqué que les pores livrant passage à la sueur sont visibles, non-seulement à la loupe, mais à l'œil nu, au moins sur certaines parties du corps, au pied et à la main, par exemple, cet anatomiste imagina d'appliquer sur la peau une feuille de papier à laquelle il avait pratiqué une fenêtre d'une ligne carrée, et de compter exactement tous les orifices compris dans cet espace. Or, sur la pulpe des doigts, Eichhorn trouva 25 orifices, 75 sur la partie inférieure de la paume des mains, et 50 sur les autres parties du corps. Adoptant ce dernier chiffre comme une moyenne, il conclut que la peau présente 5000 pores par pouce carré, et un peu plus de 10 millions pour sa surface entière.

Cette évaluation, exagérée aussi, repose sur une donnée qui est en partie exacte et en partie illusoire. Les orifices par lesquels les glandes sudorifères s'ouvrent au dehors peuvent être comptés à l'œil nu ou à l'aide d'une loupe sur la paume des mains et la plante des pieds; mais sur toutes les autres parties du corps ils restent complétement invisibles.

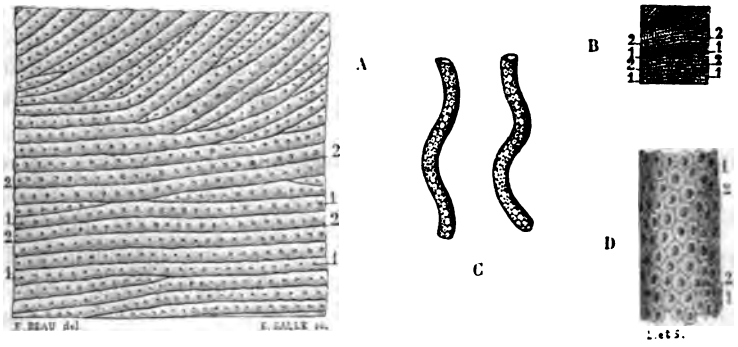

FIG. 624. — *Embouchure des glandes sudorifères et gaine épidermique de ces glandes.*

A. Un centimètre carré de l'épiderme de la paume de la main vu par sa face libre, un grossissement de quatre diamètres. — 1, 1, 1, 1. Embouchure des glandes sudorifères. — 2, 2, 2, 2. Sillons interpapillaires.

B. Ce même centimètre carré, vu à l'œil nu. — 1, 1. Orifices des glandes. — 2, 2. Sillons qui séparent ces orifices.

C. Deux gaînes épidermiques détachées de la face adhérente de l'épiderme, et vues un grossissement de 60 diamètres.

D. Une gaîne, vue à un grossissement de 350 diamètres. Les cellules qui la constituent sont très-distinctes. On peut remarquer que chacune d'elles contient un noyau, et des granulations pigmentaires groupées autour de celui-ci.

Leuwenhoeck d'abord, Eichhorn ensuite, ont donc pris pour base unique de leur calcul le nombre des orifices qu'on observe, pour un espace donné, sur les régions palmaire et plantaire; or, dans ces régions il atteint une importance exceptionnelle, d'où l'exagération dans laquelle sont tombés l'un et l'autre. Leur procédé cependant était bon, à la condition de le perfectionner. Ces orifices, qu'ils avaient vus sur deux régions seulement, il importait de les voir sur toutes, à l'œil nu ou avec un faible grossissement, afin de constater si leur nombre varie, et afin aussi d'apprécier ces différences et d'établir une moyenne. Après des recherches longtemps infructueuses, je suis parvenu à les reconnaître et à les distinguer, avec une simple loupe, sur tous les points de la peau sans exception. Mais ce n'est pas sur la face externe de l'épiderme qu'il faut les chercher, c'est sur sa face interne.

Mon procédé consiste à détacher l'épiderme par voie de putréfaction; j'étale celui-ci sur une lame de verre en tournant sa face adhérente en haut; puis je l'examine au microscope, au plus faible grossissement possible, 8 à 10 diamètres. Le plus habituellement alors on voit les orifices dont il est percé se détacher sur le fond transparent de la préparation par leur figure circulaire et leur coloration brune ou noirâtre. On pourra remarquer cependant que ces orifices ne sont pas également apparents sur toute la surface du lambeau; ils sont plus évidents, plus nets sur certains



Fig. 625. — *Épiderme de la paume des mains, vu par sa face profonde à un grossissement de 8 diamètres. Il représente le nombre des orifices qu'on observe dans cette région sur un espace de 25 millimètres carrés.*



Fig. 626. — *Épiderme de la face dorsale du pied, vu par sa face profonde à un grossissement de 8 diamètres. Il représente ses orifices et ceux qu'on observe dans presque toutes les parties du corps, sur le même espace.*

Fig. 625. — 1, 1. Crêtes de la face profonde ou adhérente de l'épiderme, répondant aux sillons interpapillaires du derme. — 2, 2. Orifices des glandes sudorifères, disposés en séries linéaires; leur nombre s'élève sur ce segment d'épiderme à 107.

Fig. 626. — 1, 1. Crêtes de la face profonde de l'épiderme. — 2, 2. Fossettes dans lesquelles sont reçues les papilles du derme. — 3, 3. Orifices des glandes sudorifères; leur nombre est de 32 seulement.

points. Sur un de ces points je découpe un segment représentant le quart d'un centimètre ou 25 millimètres carrés; j'humecte légèrement d'alcool sa face externe pour augmenter sa transparence; et, après l'avoir de nouveau placé sur la plaque de verre en tournant sa face adhérente en haut, je compte les orifices que présente celle-ci. En variant cette petite opération fort simple sur des fragments d'épiderme empruntés aux diverses parties du corps, on arrive à constater que le nombre des glandes sudorifères diffère très-notablement suivant que la peau est recouverte par un épiderme mince ou par un épiderme épais.

Sur les parties recouvertes par un épiderme mince, c'est-à-dire sur la presque totalité du corps, à l'exception toutefois de la région axillaire, on observe, pour un espace de 25 millimètres carrés, 26 à 34 orifices, en moyenne une trentaine, ou 120 par centimètre; ce qui donnerait, pour la superficie totale de la peau, 1 800 000 glandes, si celles-ci étaient réparties d'une manière uniforme.

Mais elles sont plus nombreuses sur les points que recouvre un épiderme épais, c'est-à-dire sur les régions palmaire et plantaire. Le chiffre qui précède est donc trop faible. Sur la paume des mains et la plante des pieds il existe, pour un espace de 25 millimètres carrés, de 94 à 118 glandes, en moyenne 106. Elles sont par conséquent, à égalité de surface, trois fois et demie aussi nombreuses que dans les autres parties de la peau. En enlevant, découpant et mesurant l'épiderme qui les recouvre, on reconnaît qu'il offre une superficie moyenne de 240 centimètres carrés, chiffre qui, multiplié par 100, ne donne que 24 000 glandes, tandis qu'en le multipliant par 350, il s'élève à 84 000. C'est donc une différence de 60 000 à ajouter au nombre total, ou de 120 000 pour les deux mains, et de 240 000, en tenant compte aussi des deux pieds. Ainsi rectifié, celui-ci atteint deux millions; il dépasse même un peu cette limite, bien que nous n'ayons pas eu égard, dans sa détermination, aux glandes de l'aisselle, beaucoup plus multipliées encore que celles de la main et du pied, mais qui n'occupent qu'une surface circulaire de 3 à 4 centimètres de diamètre.

Ce dénombrement des glandes sudorifères, reposant sur une base positive, peut être accepté comme très-approximatif. Les auteurs qui voudront le contrôler arriveront aux mêmes résultats. J'ajouterai seulement pour ces auteurs quelques réflexions pratiques. Il ne faut pas se hâter d'enlever l'épiderme qu'on se propose d'examiner; car alors il entraîne avec lui la gaîne épithéliale des glandes, et l'on ne distingue plus leur embouchure; on attendra donc quelques jours, afin que ces gaînes, en se ramollissant, se déchirent à leur entrée dans la couche épidermique. Il importe aussi de laver la face externe de l'épiderme pour la dépouiller de tout ce qui peut nuire à sa transparence, et de le soumettre à l'examen au moment où il vient d'être détaché. Si l'on humecte d'alcool sa face externe, on évitera

qu'un excès de ce liquide ne s'épanche aussi sur sa face interne ; dans ce cas, toute trace d'orifice disparaîtrait. — Pour l'épiderme des mains et des pieds, on appliquera sur sa face externe un linge mouillé, plusieurs jours avant de l'enlever, et, après l'avoir lavé, on fera tomber par voie de raclage presque toute la couche cornée. Dans ces conditions, il acquiert une transparence parfaite, et les orifices deviennent extrêmement distincts sur toute sa face profonde.

Au lieu d'adopter pour base de ce dénombrement les orifices des glandes sudorifères, on pourrait prendre ces glandes elle-mêmes. C'est la méthode que j'avais suivie d'abord. Pour en faciliter l'application, je divisais un centimètre carré de la peau en huit ou dix particules, et, soumettant ensuite toutes ces particules à l'action des réactifs convenables, je comptais les glandes contenues dans chacune. Elle donne aussi des résultats très-satisfaisants, mais un peu moins précis cependant.

Le *volume* de ces glandes présente des différences assez grandes pour nous autoriser à les diviser en grosses, moyennes et petites. Le diamètre des plus grosses varie de 1 à 2 millimètres. Pour les petites, il n'excède pas 1/6e, 1/8e et descend même jusqu'à 1/10e de millimètre.

Les grosses glandes sudorifères occupent le sommet du creux de l'aisselle. Elles forment sous le derme une couche circulaire de 3 à 4 centimètres de diamètre. On les distingue sans peine à l'œil nu. Ce serait du reste une erreur de penser qu'on ne trouve dans cette région que des glandes volumineuses ; il en existe aussi un grand nombre de moyennes, de petites et même de très-petites, qui sont mélangées. — Ces grosses glandes axillaires étaient les seules connues. Mais j'en ai observé aussi dans le sein, sous la peau de l'aréole ; ces dernières s'hypertrophient avec la mamelle vers la fin de la grossesse ; quelques-unes atteignent alors des dimensions très-considérables et même supérieures à celles des plus grosses glandes de l'aisselle. On peut les dérouler. Elles présentent souvent une disposition variqueuse fort remarquable que je n'ai rencontrée que dans cette région.

Les glandes de moyennes dimensions offrent une épaisseur de 0mm,2 à 0mm,3. Ce sont les plus répandues. On les rencontre dans toutes les parties du corps, à l'exception du derme sous-unguéal et du conduit auditif externe, les seules parties du tégument externe qui soient complétement dépourvues de glandes sudorifères. Les plus petites, assez nombreuses aussi, se mêlent en général aux précédentes.

Leur volume, du reste, présente quelques variétés suivant les races et suivant les individus. Elles sont plus développées dans la race éthiopienne que dans la race blanche. Elles le sont plus aussi chez les hommes d'un tempérament sanguin que chez les individus à constitution sèche. Chez le vieillard, elles participent à l'atrophie générale.

b. *Corps et conduit excréteur des glandes sudorifères.*

1° **Corps ou glomérule.** — Ce glomérule, qui constitue la glande proprement dite, est arrondi, mais diffère un peu dans sa forme, suivant le siége qu'il occupe. Les glandes sous-cutanées sont sphériques. Les glandes intra-aréolaires sont moins régulières ; il en est de pyramidales, de rhomboïdales, de coniques, etc. ; en général, elles s'allongent de haut en bas, et leur diamètre vertical l'emporte d'autant plus sur le transversal, que l'aréole correspondante est plus longue et plus étroite.

Les glomérules se réunissent par petits groupes de quatre à cinq. Chacun d'eux s'entoure d'une enveloppe celluleuse contenant dans ses mailles une quantité très-variable de vésicules adipeuses ; chacun d'eux aussi est enlacé par un riche réseau de vaisseaux sanguins et par un petit plexus nerveux. Bien que tous ceux du même groupe se pressent les uns contre les autres, ils ne se trouvent pas cependant en contact immédiat.

Le corps des glandes sudorifères est constitué par un tube unique et

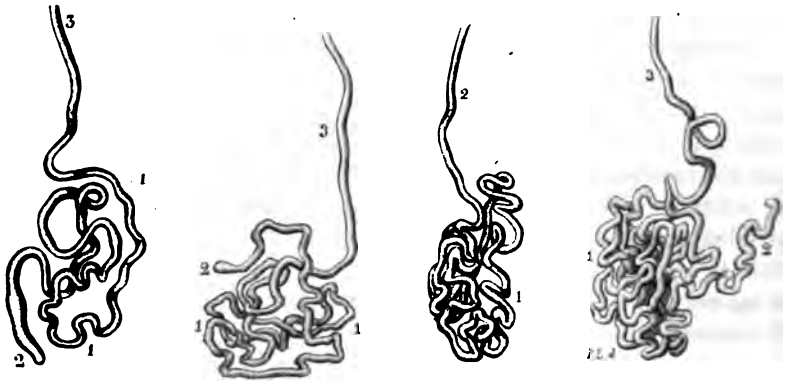

Fig. 627. *Glande sudorifère de la paume de la main.* — Fig. 628. *Glande sudorifère du dos de la main.* — Fig. 629. *Glande sudorifère du cuir chevelu.* — Fig. 630. *Glande sudorifère de la peau de la cuisse.*

Fig. 627. — 1, 1. Corps de la glande formée par les circonvolutions du tube sécréteur, circonvolutions qui s'appliquent les unes aux autres, d'où il suit qu'en détruisant les parties intermédiaires, on peut par simple pression les écarter et suivre le tube dans tout son trajet. — 2. Extrémité initiale de ce tube. — 3. Conduit excréteur de la glande.

Fig. 628. — 1, 1. Corps de la glande, plus compliqué que celui de la précédente, mais cependant en grande partie déroulé aussi. — 2. Cul-de-sac initial du tube sécréteur qui forme le glomérule par ses flexuosités superposées. — 3. Son conduit excréteur.

Fig. 629. — 1. Glomérule de la glande ; l'extrémité initiale du tube sécréteur, bien que située aussi à la périphérie très-probablement, est cachée sous une de ses flexuosités. — 2. Conduit excréteur de la glande.

Fig. 630. — 1. Glomérule glandulaire plus volumineux et plus compliqué que les précédents, parce qu'il est formé par un tube plus long et plus flexueux. — 2. Partie initiale de ce tube. — 3. Conduit excréteur.

très-régulièrement calibré, dont l'extrémité initiale se termine en cul-de-sac. Le diamètre de cette extrémité ne diffère pas ordinairement de celui des autres parties du tube. Quelquefois elle se rétrécit, et représente alors une sorte de cône à sommet arrondi ; jamais elle ne s'élargit à l'état normal. Mais elle devient assez fréquemment le siége d'une dilatation morbide, offrant l'aspect et tous les caractères des kystes.

Dans la première période de leur développement, ces kystes communiquent avec le tube sudorifère et conservent une forme ovoïde. Dans la seconde, toute communication disparaît, et le kyste prend une forme sphérique. J'en ai observé un très-grand nombre dans toutes les parties de l'enveloppe tégumentaire. Aussi longtemps qu'ils communiquent avec la cavité du tube, leur volume reste plus petit que celui de la glande ; lorsque la communication cesse, ils l'égalent à peu près en dimensions. Nul doute qu'ils ne puissent acquérir un volume plus considérable encore ; et très-probablement, dans cette troisième période de leur évolution, qu'il ne m'a pas été donné d'observer, le corps de la glande s'applique aux parois du kyste,

Fig. 631. Fig. 632. Fig. 633.

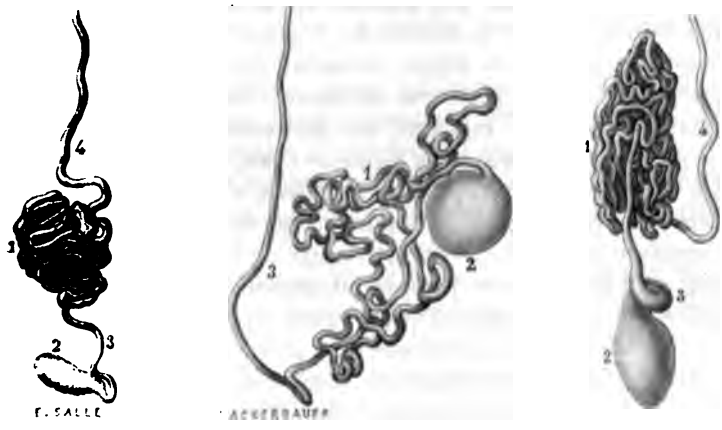

Trois kystes de glandes sudorifères.

Fig. 631. — Kyste d'une glande sudorifère du cuir chevelu. — 1. Corps de la glande. — 2. Son extrémité initiale encore peu dilatée, mais constituant cependant un kyste bien caractérisé, dont elle peut être considérée comme le premier degré. — 3. Tube naissant du kyste, et formant le glomérule glandulaire. — 4. Conduit excréteur de la glande.

Fig. 632. — Kyste d'une glande sudorifère de la peau de la cuisse. — 1. Corps de la glande. — 2. Kyste siégeant sur l'origine du tube contourné qui la compose. Ce kyste est plus développé que le précédent. — 3. Tube glandulaire naissant du sommet du kyste et dilaté aussi dans une petite étendue. — 4. Conduit excréteur de la glande.

Fig. 633. — Kyste d'une glande sudorifère de la face dorsale de la main. — 1. Corps de la glande en partie déroulé. — 2. Kyste sans communication avec le tube glandulaire, d'où sa forme très-régulièrement sphérique. — 3. Conduit excréteur.

s'aplatit de plus en plus, s'atrophie, et s'efface ainsi peu à peu, au point de disparaître presque entièrement.

Comment se comporte le tube formant le corps de chaque glande? Sans s'expliquer bien nettement sur ce point, tous les auteurs semblent admettre que son extrémité initiale en occupe le centre, et qu'il s'enroule autour de cette partie centrale, d'où le nom de *glomérule* généralement adopté. Si cette disposition existe, je dois avouer que je ne l'ai pas rencontrée. Je n'ai vu nulle part le tube s'enrouler. Il s'infléchit, il décrit les flexuosités les plus capricieuses; et toutes ces flexuosités s'entassent les unes sur les autres. Aussi, lorsque l'enveloppe celluleuse et le réseau sanguin qui les recouvrent ont été détruits, peut-on les écarter, les redresser en partie et suivre le tube glandulaire dans toute sa continuité, depuis son origine jusqu'au conduit excréteur: résultat facile à obtenir, surtout pour les glandes de la paume des mains et de la plante des pieds, les plus simples de toutes. Quant à l'origine du tube, elle répond très-souvent à la périphérie du glomérule, qu'elle déborde même sur un assez grand nombre de glandes; sur d'autres, elle reste cachée dans un point de leur épaisseur.

2° **Conduit excréteur des glandes sudorifères.** — Il se porte perpendiculairement vers la surface de la peau en décrivant de légères flexuosités. A son point de départ, ce conduit se continue sans ligne de démarcation avec le tube contourné qui forme le corps de la glande. — Son extrémité terminale se comporte très-différemment, suivant qu'elle traverse un épiderme mince ou un épiderme épais.

Sur les régions dont l'épiderme est mince, c'est-à-dire sur la presque totalité du corps, le conduit excréteur émerge du derme au niveau des dépressions qui séparent les papilles, s'engage alors dans l'épaisseur de l'épiderme, qu'il traverse aussi perpendiculairement, puis s'infléchit en demi-spirale et s'ouvre à la surface libre de la peau par un orifice infundibuliforme qu'on voit très-bien au microscope, à un grossissement de 100 diamètres. Ces orifices, bien qu'irrégulièrement distribués, sont séparés les uns des autres par des distances à peu près égales. (Fig. 621 et 622.)

Dans les régions palmaire et plantaire, les conduits excréteurs traversent les crêtes sur chacune desquelles repose une double rangée de papilles, et répondent, à leur sortie du derme, au petit sillon qui sépare ces deux rangées. Du sommet de chaque crête, ils pénètrent dans l'épiderme, en s'enroulant aussitôt en spirale. Seulement, au lieu d'un demi-tour, ils en décrivent 20, 25, 30, et même un plus grand nombre, suivant l'épaisseur de la couche épidermique. Tous ces tours de spire sont réguliers et très-rapprochés, mais non superposés cependant. Arrivé sur la face libre de la peau, chaque conduit s'ouvre, comme ceux des autres parties du corps, par un orifice infundibuliforme.

En voyant les conduits excréteurs des glandes sudorifères s'enrouler en

spirale lorsqu'ils traversent un épiderme d'une certaine épaisseur, on aurait pu croire que sur les points où celui-ci s'épaissit exceptionnellement ils affectent la même disposition. Mais ce serait une erreur; j'ai examiné les productions cornées qu'on rencontre si fréquemment sur la périphérie des orteils; elles n'offrent rien de semblable. J'ai soumis aussi à l'examen microscopique les plaques épidermiques de 3, 4 et 5 millimètres d'épaisseur qu'on remarque chez tous les cordonniers à la partie antéro-inférieure de la cuisse; elles ne m'ont jamais offert la moindre trace d'un conduit spiroïde. Ce mode d'enroulement est donc essentiellement propre à l'épiderme de la paume des mains et de la plante des pieds.

3° **Glandes sudorifères des mammifères.** — Elles présentent quelques variétés intéressantes à connaître.

Chez le lapin et le lièvre, où ces glandes se réduisent à leur plus simple expression, chacune d'elles est constituée par un conduit rectiligne qui se termine à son extrémité profonde par une sorte de crosse.

Chez le chien, on trouve très-souvent aussi un simple conduit rectiligne contourné en demi-cercle à son origine, mais plus long et plus large. Sur l'autres parties du corps, celui-ci se divise inférieurement; et ses deux branches, tantôt de même longueur, tantôt de longueur très-inégale, décrivent des flexuosités.

Chez le cochon, le tube se partage également en deux branches. En outre le tube, au-dessus de sa bifurcation, décrit de très-nombreuses flexuosités qui se superposent et qui donnent ainsi naissance à des glomérules de dimensions extrêmement variables. Les glandes sudorifères chez cet animal sont volumineuses, au premier aspect assez compliquées, et cependant faciles en général à dérouler.

C'est chez le cheval que l'appareil sudorifique arrive à son plus splendide développement. Chaque glande est formée par un tube simple, comme dans l'espèce humaine, mais si flexueux, que tous les glomérules offrent un volume considérable. Ces glandes, en outre, sont si nombreuses qu'elles se touchent et forment au-dessous de la peau une couche partout continue.

L'étude comparée de ces glandes dans les rongeurs, les carnassiers, les pachydermes et les solipèdes nous enseigne, en résumé : 1° que leur partie principale ou leur corps est formé dans toute la série animale, comme chez l'homme, par un tube à direction sinueuse, dont les flexuosités se superposent et se recouvrent, mais qu'on peut écarter et redresser suffisamment pour le suivre dans toute sa continuité; 2° que ce même tube est simple à son origine dans certains mammifères, bifide chez d'autres, et offre souvent cette double disposition chez le même animal; 3° qu'il est presque rectiligne dans sa forme la plus simple, éminemment flexueux dans son état le plus compliqué, et présente entre ces deux états extrêmes une foule de dispositions qui les relient l'un à l'autre par degrés insensibles; 4° que

l'activité de celui-ci est en raison directe du nombre de ses flexuosités ou proportionnelle à sa longueur.

c. *Structure, développement, fonctions des glandes sudorifères.*

1° **Structure.**— Les parois des glandes sudorifères sont formées de trois couches : d'une couche externe celluleuse, d'une couche moyenne de nature spéciale, et d'une couche interne ou épithéliale. A ces trois couches, dont l'existence est constante, s'ajoute, pour les plus grosses, une couche de fibres musculaires lisses.

La couche externe se compose de fibres lamineuses longitudinalement dirigées, auxquelles se mêlent quelques rares fibres élastiques très-fines. Elle se prolonge jusqu'à la face profonde du derme. C'est dans cette couche que se ramifient les capillaires sanguins de la glande.

La couche moyenne est une membrane de couleur jaunâtre, d'aspect homogène, de nature amorphe, assez résistante, sur laquelle les réactifs les plus énergiques n'ont qu'une faible action ; d'où la facilité avec laquelle on peut l'isoler des deux autres, et la retrouver au milieu des plus graves altérations. Les capillaires l'entourent de tous côtés sans pénétrer nulle part dans son épaisseur.

La couche épithéliale constitue une dépendance de l'épiderme. Nous verrons plus loin que celui-ci comprend une couche superficielle ou cornée et une couche profonde ou muqueuse. Cette dernière se prolonge dans le conduit excréteur des glandes sudorifères et dans toute l'étendue du tube qui forme leur glomérule. Elle présente, du reste, les mêmes caractères histologiques que dans l'épiderme ; les cellules qui la composent renferment aussi des granulations pigmentaires, lesquelles également se groupent pour la plupart autour du noyau. (Fig. 624, D.)

La couche musculeuse, formée de fibres longitudinalement dirigées, sépare la tunique celluleuse de la tunique propre ou moyenne. Immédiatement appliquée à celle-ci, elle a manifestement pour usage de raccourcir les tubes sudorifères et de faciliter l'excrétion du liquide qu'ils contiennent. Cette couche est très-évidente dans les grosses glandes du creux de l'aisselle et dans celles de l'aréole du sein. Elle appartient aussi peut-être, et même vraisemblablement, à toutes les autres ; mais dans ces dernières, son existence jusqu'à présent n'a pas été bien démontrée.

Réunies, les tuniques des conduits sudorifères présentent une épaisseur qui représente le tiers environ de leur diamètre extérieur ; elle est à peu près égale, en d'autres termes, au diamètre de leur cavité.

Ces glandes sont remarquables par le très-grand nombre de vaisseaux qui s'y rendent et qui en partent. Assez souvent toutes celles d'un même groupe intra-aréolaire reçoivent leurs artères d'une même branche, aux divisions de laquelle elles semblent suspendues comme les fruits d'un

arbre à leur branche commune. Que cette branche, du reste, soit unique ou multiple, les artérioles destinées à chaque glandule se comportent toujours de la même manière ; elles forment sur sa périphérie un réseau à mailles serrées, qui l'enlace de toutes parts, et duquel partent des ramifications plus déliées, qui se répandent dans les parois des conduits glandulaires. Les veinules émanées de ceux-ci offrent une disposition analogue. Tous ces vaisseaux ont pour support une trame celluleuse qui entoure la glande et qui se prolonge dans son épaisseur.

Les glandes sudorifères reçoivent-elles aussi des nerfs ? La plupart des auteurs restent dans le doute à cet égard. Leur existence cependant n'est pas douteuse ; autour de chaque groupe glandulaire j'ai pu voir un plexus nerveux presque aussi riche que le réseau des vaisseaux sanguins.

2° **Développement.**— Les glandes qui sécrètent la sueur n'apparaissent que vers le quatrième ou le cinquième mois de la grossesse. Elles sont d'abord constituées par un amas de cellules arrondies, contenant chacune un gros noyau et formant une petite colonne rectiligne dont une extrémité s'enfonce dans le derme, tandis que l'autre se continue avec la couche

Fig. 634. Fig. 635. Fig. 636. Fig. 637.

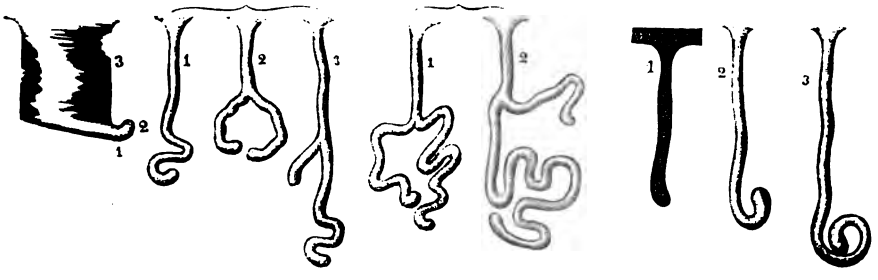

Glandes sudorifères de quelques mammifères. — Développement de ces glandes.

Fig. 634. — *Glandes sudorifères du lièvre et du lapin.* — 1. Corps de la glande simplement arciforme. — 2. Cul-de-sac initial du tube sécréteur. — 3. Conduit excréteur.

Fig. 635. — *Trois glandes sudorifères du chien.* — 1. Glande dont le corps présente une double inflexion. — 2. Glande sudorifère divisée à son extrémité inférieure en deux branches curvilignes et légèrement flexueuses qui se regardent par leur concavité. — 3. Autre glande bifurquée aussi, mais dont une branche est courte et l'autre plus longue.

Fig. 636. — *Deux glandes sudorifères du cochon.* — 1. Glande représentée à son origine par deux branches flexueuses, d'inégale longueur. — 2. Autre glande dont le corps est constitué aussi par deux branches flexueuses dont l'une est très-longue et très-flexueuse.

Fig. 637. — 1. Glande sudorifère d'un embryon de trois mois, représentée par un simple prolongement cylindroïde de la couche muqueuse de l'épiderme. — 2. Glande d'un embryon de quatre mois, déjà creuse et infléchie en arc de cercle à son extrémité profonde. — 3. Glande d'un embryon de cinq mois, plus longue, plus contournée que la précédente, et offrant la plupart des caractères qui distinguent les glandes de cet ordre.

profonde de l'épiderme. Autour de cette colonne épithéliale existe un vestige de la tunique moyenne.

A sept mois, les cellules centrales de la colonne se ramollissent. En disparaissant, elles laissent à leur place une cavité, ou plutôt un canal qui s'élargit, qui se régularise, et qui se prolonge en haut à travers la couche cornée de l'épiderme sur laquelle il finit par s'ouvrir.

En même temps le tube glandulaire s'allonge aussi par son extrémité inférieure, puis se recourbe en arc de cercle, comme chez les rongeurs. Bientôt il devient flexueux, et le corps de la glande qui était rudimentaire s'accroît en raison du nombre de ses flexuosités.

Si l'on compare ces divers états par lesquels passent les glandes sudorifères pendant leur évolution aux divers degrés de complication qu'elles nous offrent dans les vertébrés, on pourra remarquer que le développement selon l'âge et le développement selon la série animale se correspondent assez exactement. Les glandes les plus simples pourront être considérées comme des organes qui n'ont parcouru que la première période de leur évolution ; celles qui offrent une disposition plus complexe, comme des organes plus développés, mais incomplets encore ; et les plus volumineuses, comme étant seules parvenues au terme de leur accroissement. Les glandes sudorifères des vertébrés, en un mot, nous rappellent, sous une forme permanente, les divers états transitoires par lesquels elles passent, dans l'espèce humaine, pour arriver à leur complète évolution.

3° **Fonctions.** — Jusqu'en 1852, tous les auteurs s'accordaient pour considérer comme deux fonctions différentes la sécrétion de la sueur et la transpiration insensible, qui était à leurs yeux une simple exhalation. Je m'attachai alors à démontrer que ces deux fonctions n'en constituent en réalité qu'une seule ; que celle-ci offre des degrés très-divers d'activité ; que la transpiration insensible en est le degré le plus faible ; que la sueur abondante en représente le degré le plus élevé ; et qu'entre ces deux termes extrêmes, il en existe une foule d'intermédiaires établissant la transition de l'un à l'autre (1). Aujourd'hui ces faits ne sont plus contestés. Le liquide qui se dégage pendant la transpiration insensible, et celui qui ruisselle à la surface du corps sous l'influence des grandes chaleurs, proviennent donc de la même source, des glandes sudorifères.

Propriétés et composition chimique de la sueur. — La sueur a été analysée par plusieurs chimistes, MM. Thénard, Chevreuil, Berzelius, Simon, etc. Mais ces expériences n'avaient été faites que sur de petites quantités qui rendent difficile une analyse complète. En outre, ce produit de sécrétion a été examiné dans des conditions où l'on pouvait craindre qu'il n'eût déjà subi un commencement de fermentation.

(1) Première édition, t. II, p. 473 et 474

M. A. Favre, le premier, a opéré sur des masses de sueur considérables, recueillies avec les soins nécessaires pour la garantir de toute altération par voie de mélange ou de fermentation. Les détails qui suivent sont extraits du travail lu à l'Académie des sciences dans le mois de novembre 1852 par cet habile chimiste.

La sueur présente la fluidité et la transparence de l'eau. Son odeur *sui generis* n'a rien de désagréable dans l'état physiologique, c'est-à dire lorsqu'elle n'offre aucune trace d'altération. Sa saveur est acide; mais elle devient promptement alcaline sous l'influence de l'évaporation.

Lorsqu'on fractionne la quantité de sueur recueillie sur la surface du corps durant la transpiration, on constate que le premier tiers est toujours acide, que le second est neutre ou alcalin, et le troisième constamment alcalin.

La sueur contient une forte proportion de sel marin, une certaine quantité de chlorure de potassium, des sels, de l'urée qu'on obtient en cristaux présentant tous les caractères propres à cette substance, et deux acides combinés avec la soude et la potasse.

De ces deux acides le premier est l'acide lactique. — Le second ne se rapprochant par ses propriétés d'aucun acide connu, M. Favre propose de l'appeler *acide sudorique* ou *hydrotique* (de ὑδρώς, sueur). A l'état libre, ce dernier acide est sirupeux, incristallisable, soluble dans l'alcool absolu. Il forme des sels presque avec toutes les bases, et contient le même nombre d'équivalents de carbone que l'acide urique, ce qui peut faire soupçonner entre eux quelques liens de constitution.

Une analyse faite sur quatorze litres a permis à M. Favre de constater que les principes de la sueur sont unis dans les proportions suivantes :

	Sur 14 litres.	Pour 10 000 gr.
	gr.	
Chlorure de sodium	31,22	22,30
Chlorure de potassium	3,41	2,43
Sulfates alcalins	0,16	0,11
Albuminates alcalins	0,07	0,05
Lactate de soude et de potasse	4,44	3,17
Hydrolate de soude et de potasse	21,87	15,62
Urée	0,59	0,42
Matières grasses	0,19	0,13
Eau	13938,02	9955,73

On trouve en outre dans la sueur, le plus habituellement, quelques traces de phosphates alcalins, de phosphates alcalino-terreux, de sels calcaires et de débris d'épithélium.

En comparant cette constitution à celle de l'urine, on voit que ces deux produits de sécrétion renferment de l'urée, et que tous deux ont pour matière minérale prédominante le sel marin. Mais ils diffèrent par les proportions de sulfate de soude et de potasse qu'ils contiennent : les sulfates

sont beaucoup plus abondants dans l'urine ; la soude et la potasse, com[illegible] nées avec les acides lactique et hydrotique, se présentent au contraire [illegible] quantité plus considérable dans la sueur.

On sait quel rapport intime existe entre la transpiration et la sécré[illegible] urinaire. L'histoire des glandes sudorifères nous démontre que ce rapp[illegible] n'est pas seulement physiologique ; il est aussi anatomique : de par[illegible] d'autre il y a sécrétion ; de part et d'autre le fluide sécrété est essentie[illegible] lement excrémentitiel ; de part et d'autre ce fluide nous présente une ode[illegible] *sui generis* ; de part et d'autre l'organe sécréteur est une glande tubuleus[illegible]. Seulement, dans l'appareil destiné à sécréter l'urine, les tubes urinifère[illegible] sont comme reliés en un seul faisceau que la nature a placé sur le traje[illegible] de l'un des plus grands courants artériels de l'économie, tandis que dans[illegible] l'appareil sudorifère ces tubes se trouvent disséminés sous l'envelopp[illegible] cutanée et appendus comme des globules aux dernières divisions de l'arbre [illegible] aortique. De part et d'autre les tubes sécréteurs sont très-flexueux à leur [illegible] origine et rectilignes dans leur partie terminale.

Ajoutons, pour compléter ce parallèle, que lorsqu'un de ces appareils [illegible] cesse de fonctionner ou se ralentit dans son action, l'autre redouble d'ac[illegible] tivité, afin de le suppléer. Le vieillard que la faiblesse de ses muscle[illegible] condamne à un repos plus ou moins prolongé transpire moins et urine [illegible] plus ; aussi le rein est-il entre tous ses organes le seul peut-être qui échapp[illegible] a l'atrophie sénile. L'homme qui vit sous un climat chaud transpire beau[illegible] coup, au contraire, et urine peu. Il est probable, dès lors, que plus o[illegible] se rapproche de l'équateur, plus l'appareil sudorifère se développe ; qu[illegible] plus on remonte vers le pôle, et plus aussi l'appareil urinaire acquie[illegible] d'importance. Une étude des proportions respectives de ces deux gran[illegible] appareils sous les diverses latitudes offrirait assurément un vif intér[illegible] ; mais la science ne possède jusqu'à présent aucun des éléments de ce[illegible] comparaison.

C. — Glandes sébacées.

Indépendamment des glandes qui sécrètent la sueur, il en est d'aut[illegible] dans la peau, très-nombreuses aussi, qui sécrètent une matière grasse : c[illegible] à ces dernières qu'on donne le nom de *glandes sébacées*.

Ces glandes, de même que les précédentes, se répandent sur toute l'ét[illegible] endue de l'enveloppe cutanée. Mais elles ne sont pas également répart[illegible] ; quelques régions en sont même complétement dépourvues.

Elles se montrent en très-grand nombre dans la peau du front et [illegible] des sourcils, sur le pourtour de l'orifice palpébral, sur les parties latérales [illegible] du nez, sur le pavillon de l'oreille, dans le cuir chevelu, sur le mamelon, [illegible] sur les organes génitaux externes chez la femme. Elles sont beaucoup [illegible] plus espacées et beaucoup moins développées dans les téguments du cou [illegible], du

tronc et des membres. — Sur la paume des mains et la plante des pieds, on n'en rencontre jamais aucune trace.

Les glandes sébacées sont situées dans l'épaisseur des couches superficielles du derme. Nous avons vu que les glandes sudorifères occupent ses couches profondes et deviennent même sous-cutanées dans certaines régions. Ces deux ordres de glandes ont donc l'un et l'autre un siége bien déterminé; quoique très-rapprochés, on ne les voit nulle part s'entremêler : ils sont partout superposés, arrivant presque au contact sur quelques points, séparés sur d'autres par un intervalle assez sensible.

Leur *volume* présente de telles différences, que les plus petites égalent à peine la millième partie des plus grosses. Entre ces deux dimensions extrêmes se déroule souvent sur la même région, souvent même sur un même point des téguments, la longue série des dimensions intermédiaires. Ainsi, par exemple, sur une tranche mince de la peau du front, ou de l'aile du nez, on pourra contempler toutes ces infinies variétés ; et l'on remarquera aussi qu'elles se disposent par étages irréguliers : les plus minimes sont sous-épidermiques, les petites un peu moins superficielles, les moyennes et les grosses plus profondes. Au-dessous de celles-ci se voient les glandes sudorifères. — Dans les régions où les glandes sébacées sont moins abondantes, elles diffèrent aussi beaucoup moins de volume. (Fig. 638.)

Leur *nombre* est considérable, mais ne saurait être déterminé avec quelque précision. Les données qui nous ont permis de procéder au dénombrement approximatif des glandes sudorifères font ici défaut. Elles sont manifestement beaucoup moins multipliées que ces dernières. La différence est surtout très-sensible sur les membres, le tronc et le cou, où la proportion des unes aux autres est de 1 à 6 ou 8. A la tête, cette proportion se modifie très-notablement : ainsi, sur le cuir chevelu, le pavillon de l'oreille et une partie des téguments de la face, il y a presque égalité entre les deux ordres de glandes. Sur le front, les ailes du nez, le bord libre des paupières, et chez la femme, sur les organes génitaux externes, la différence est en faveur des glandes sébacées. Les rapports de nombre entre celles-ci et les glandes sudorifères offrent donc de très-grandes variétés ; et ces variétés dépendent surtout de ce que la répartition des premières est beaucoup plus inégale que celle des secondes.

Classification des glandes sébacées. — Toutes les glandes sudorifères se ressemblent. Mais il n'en est pas ainsi des glandes sébacées. Dans l'innombrable quantité de celles qui se trouvent disséminées sur la vaste étendue de la peau, on n'en trouverait peut-être pas deux de parfaitement semblables. La nature, qui se plaît à varier ses productions, les a diversifiées ici avec un art et un luxe infinis.

Cependant, en les comparant entre elles, on voit que sur toutes les régions où existent des follicules pileux, elles entrent en connexion intime

avec ceux-ci : tantôt c'est la glande qui forme une annexe du follicule en s'ouvrant dans sa cavité ; tantôt c'est le follicule qui s'ouvre sur les parois de celle-ci et qui devient une annexe de la glande. Elles ne restent indépendantes que sur les points complétement dépourvus de poils. Il suit de ces données générales qu'on peut les diviser en trois classes :

La première comprend toutes les glandes, extrêmement nombreuses, qui s'abouchent dans la cavité d'un follicule pileux.

La seconde, toutes celles, très-nombreuses aussi, qui s'ouvrent directement sur la surface de la peau, et qui donnent passage à un poil rudimentaire.

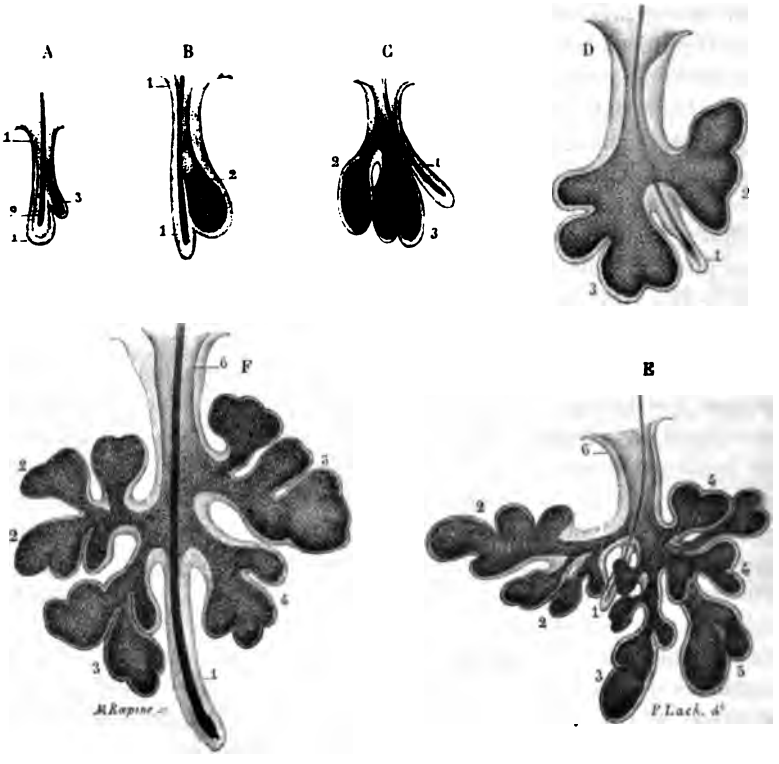

Fig. 638. — *Glandes sébacées de la peau du front. — Leurs divers degrés de complication. (Toutes ces variétés se voient sur une seule coupe mince des téguments.)*

A. *Glandule à l'état de simple vestige.* — 1. Follicule pileux rudimentaire. — 2. Poil de duvet contenu dans ce follicule. — 3. Glandule constituée par un seul utricule de très-minime dimension, s'ouvrant sur la partie moyenne du follicule.

B. *Glandule représentée aussi par un seul utricule, mais beaucoup plus développé.* — 1. 1. Follicule pileux. — 2. Glande sébacée.

C. *Glandule formée de deux utricules inégaux.* — 1. Follicule pileux. — 2. Utricule simple. — 3. Utricule plus volumineux, présentant un vestige de segmentation.

D. *Glandule composée de deux lobules.* — 1. Follicule pileux. — 2. Lobule formé de

a troisième, celles qui s'ouvrent, comme les précédentes, sur la surface anée, mais dont l'embouchure ne livre passage à aucun poil.

Chacune de ces trois classes présente un ensemble de caractères qui lui t propres et qui la distinguent des deux autres.

a. Glandes sébacées s'ouvrant dans la cavité des follicules pileux.

A cette classe appartiennent : 1° toutes les glandes qui sont annexées à follicules complétement développés, comme celles du cuir chevelu, des rcils, des cils, des régions axillaire et pubienne, du scrotum et des ndes lèvres, etc. ; 2° un très-grand nombre aussi de celles qui sont en nexion avec des follicules rudimentaires, parmi lesquelles je mentionai les glandes sébacées des paupières, du pavillon de l'oreille, des joues, me foule d'autres qu'on observe sur le front et le nez, sur le cou, le c et les membres.

Celle est leur multiplicité, que cette classe comprend au moins les neuf èmes des glandes sébacées. Mais sur certains points elles s'entremêlent glandes de la seconde classe ; elles sont alors extrêmement petites et s superficielles que ces dernières, ainsi qu'on peut le remarquer sur ront, les ailes du nez et certaines parties de la peau des joues. Mais s les régions où ces glandes existent seules, elles sont plus profondes celles des deux autres classes.

Chaque follicule pileux possède le plus habituellement deux glandes, sies sur des points diamétralement opposés de son contour, au même niu ou à des hauteurs peu différentes, et souvent d'un volume très-inégal ; l'est pas rare d'observer sur un des côtés du follicule une glande volumeuse et très-compliquée, et du côté opposé une glande extrêmement limentaire. — A certains follicules sont annexées plusieurs glandes. rsque celles-ci occupent la même hauteur, elles leur forment une te de couronne, disposition exceptionnelle. Presque toujours elles occupent des hauteurs différentes : deux alors sont opposées et la troisième est s élevée ; ou bien elles sont au nombre de quatre et superposées par ge, deux supérieures et deux inférieures, disposition très-exceptionnelle ssi, que j'ai rencontrée surtout dans la région pubienne et sur les or-

is utricules. — 3. Autre lobule, plus volumineux, formé de quatre utricules, dont x sont complétement développés et les deux autres à l'état naissant.

. *Glande sébacée composée de trois lobules.* — 1. Follicule pileux. — 2, 2. Premier ule. — 3. Second lobule. — 4, 4. Troisième lobule. — 5. Deux utricules qui vont s'ou- par un conduit commun dans le lobule précédent, dont ils font partie. — 6. Conduit réteur.

. *Grosse glande sébacée composée de quatre lobules.* — 1. Follicule pileux, beaucoup s développé que celui des glandes précédentes. — 2, 2. Premier lobule. — 3. Second ule. — 4. Troisième lobule. — 5. Quatrième lobule. — 6. Conduit excréteur de la nde et poil qui le traverse.

ganes génitaux de la femme.— Beaucoup de follicules ne possèdent qu'une seule glande. Quelques-uns en sont dépourvus. Mais ces derniers appartiennent exclusivement à la catégorie des follicules rudimentaires. Ceux



FIG. 639. — *Glandes sébacées s'ouvrant dans la cavité d'un follicule pileux, ou glandes sébacées de la première classe.*

A. *Deux glandes sébacées, de volume très-inégal, s'ouvrant dans un follicule pileux du cuir chevelu.* — 1. Portion intra-folliculaire ou racine du cheveu. — 2. Bulbe de cette racine. — 3 et 4. Les deux couches de sa gaîne interne ou épidermique. — 5. Tunique à fibres transversales du follicule avec ses noyaux. — 6. Tunique à fibres longitudinales. — 7, 8. Attache des muscles lisses sur cette tunique. — 9. Glande sébacée, multilobulée, s'ouvrant dans le tiers supérieur du follicule pileux. — 10. Son conduit excréteur. — 11. Glande sébacée constituée par un seul utricule très-allongé. — 12. Embouchure de follicule pileux.

qui arrivent à un développement complet ou même moyen possèdent toujours au moins une glande sébacée.

Les connexions qu'affectent ces glandes avec les follicules pileux sont importantes à connaître. Elles n'adhèrent à ceux-ci que par un simple tissu cellulaire assez lâche. Leur conduit excréteur, en général très-court, monte obliquement dans l'épaisseur de leurs parois, et s'ouvre dans leur cavité à une hauteur qui varie selon que les follicules renferment un poil complétement développé, ou un poil à l'état de vestige. — Pour les premiers ou grands follicules, l'embouchure de la glande est située un peu au-dessus de leur partie moyenne : elle répond le plus habituellement à l'union de leur tiers supérieur avec les deux tiers inférieurs. — Pour les seconds, elle s'abaisse un peu au-dessous de cette partie moyenne si la glande est rudimentaire aussi, et se rapproche au contraire d'autant plus de la peau que la glande est plus développée relativement au follicule.

Au-dessous de ces glandes s'attachent les muscles lisses de la peau, qui les contournent en les embrassant dans leur concavité. Mais toutes ne sont pas ainsi entourées par un muscle, puisque certains follicules pileux en sont privés, comme ceux des sourcils, des cils, etc. D'autres, comme ceux du cuir chevelu, n'en possèdent qu'un, lequel répond alors à la glande la plus importante. Quant aux follicules de moyenne dimension, ils en présentent généralement deux et souvent trois. Les follicules rudimentaires en sont dépourvus.

Le *mode de conformation* des glandes qui s'ouvre dans la cavité des follicules pileux est extrêmement variable. Toutefois, en les suivant dans leurs complications successives, elles peuvent être rattachées à trois principaux types.

Les plus simples sont constituées par un utricule qui a lui-même ses divers degrés d'évolution : sur certains follicules il fait à peine saillie ; sur d'autres il se détache mieux et prend une forme un peu plus qu'hémisphé-

B. *Deux autres glandes sébacées du cuir chevelu, de dimensions à peu près égales* — 1. Contour du follicule pileux dont la moitié inférieure a été excisée. — 2, 3. Les deux couches qui forment la gaîne interne ou épidermique de la racine du cheveu. — 4. Poil. — 5. Embouchure du follicule pileux. — 6. Glande sébacée unilobulaire. — 7. Glande sébacée plus compliquée que la précédente. — 8, 8. Conduit excréteur de ces glandes.

C. *Une glande sébacée très-composée de la peau des paupières.* — 1, 1. Follicule pileux. — 2. Poil. — 3, 3. Glande sébacée, bilobulée. — 4. Son conduit excréteur.

D. *Autre glande sébacée de la peau des paupières, extrêmement simple.* — 1, 1. Follicule pileux. — 2. Poil. — 3. Glande représentée par un seul utricule.

E. *Glandes sébacées annexées au follicule pileux des cils.* — 1, 1. Follicule pileux. — 2. Cil dont l'extrémité libre a été excisée. — 3, 3. Glandes très-composées, s'ouvrant sur un point assez rapproché de l'embouchure du follicule.

F. *Glandes sébacées de la racine du nez.* — 1, 1. Follicule pileux. — 2, 2. Deux glandes uni-utriculaires de même volume, s'ouvrant à la même hauteur, sur des points diamétralement opposés du follicule.

rique ; sur d'autres il s'allonge, se renfle à son extrémité libre, se rétrécit à son embouchure, devient conoïde en un mot, mode de configuration qui permet de lui distinguer un corps et un conduit excréteur. (Fig. 639, D, F.)

A côté de ces glandes utriculaires simples viennent se ranger les glandes utriculaires composées. Celles-ci ne diffèrent des précédentes que par leur volume plus considérable et la présence d'un ou de plusieurs étranglements sur leur base. Si l'étranglement est unique, la glande se compose de deux utricules s'ouvrant dans une cavité commune qui leur sert de conduit excréteur. S'il est double, elle comprend trois utricules de volume ordinairement inégal. On conçoit sans peine que la segmentation pourra se montrer sur un plus grand nombre de points ; mais tant qu'elle restera superficielle, la glandule ne comprendra qu'un seul groupe d'utricules, lequel prend le nom de *lobule*. — Que l'étranglement, au lieu de porter seulement sur la base des utricules, remonte jusqu'au voisinage du follicule, que chacune de leurs moitiés subisse des étranglements secondaires, il existera deux lobules qui s'aboucheront dans le follicule par un conduit commun, et qui formeront un *lobe*. — Que la segmentation se répète sur un plus grand nombre de points, au lieu d'un lobe il s'en produira trois ou quatre ; la glande atteindra alors son plus grand développement.

En ayant égard aux divers degrés de complication qu'elles nous offrent, les glandes sébacées de la première classe se subdivisent donc en trois ordres : celles qui sont formées d'un seul utricule, ou *glandes simples* ; celles qui sont formées par un ou plusieurs groupes d'utricules, ou *glandes lobulées* ; et celles qui sont constituées par un ou plusieurs groupes de lobules, ou *glandes lobées*.

Pour étudier toutes ces variétés, il suffira de prendre d'une part un segment de la peau du front et des paupières, de l'autre un lambeau du cuir chevelu. Sur le premier on pourra très-bien observer les glandes simples et sur le second les glandes composées.

Usages. — Les glandes sébacées de la première classe ont pour destination de lubrifier les poils. Ce que font nos artistes capillaires, la nature l'a fait pour chacun d'eux en déposant à leur base une petite réserve de matière grasse que les muscles lisses de la peau, les attouchements, les pressions de tous genres, éliminent par fractions insensibles en la répandant sur toute leur longueur. Suivant que la sécrétion et l'élimination de la matière sébacée s'effectueront dans de bonnes conditions ou d'une manière irrégulière et insuffisante, le système pileux sera uni et lisse, ou prendra un aspect terne particulier qui accusera une lésion de fonction. Sans doute cette fonction n'a chez l'homme qu'une importance bien secondaire. Mais elle en prend une très-grande dans les mammifères, chez lesquels le système pileux offre un tout autre développement. Chez le cheval, le bœuf, le chien, dans l'état de santé,

poils sont superposés, lustrés et brillants. Dans l'état de maladie, ils deviennent secs, ternes et se hérissent sur certains points.

Chez les oiseaux, ces glandes font défaut à la base des plumes; mais elles sont rassemblées en un petit groupe au-dessus des vertèbres coccygiennes; et c'est là que l'animal puise la matière sébacée qu'il répartit ensuite avec son bec sur toute la surface du corps.

Kystes sébacés. — Lorsqu'un poil se détache, il s'en reproduit un autre qui ne tarde pas à franchir l'orifice du follicule pileux. Mais il arrive quelquefois qu'avant sa sortie la matière sébacée s'altère au niveau de cet orifice. Elle prend alors une couleur noire et une dureté qui lui permettent de jouer le rôle d'agent obturateur. Quelquefois aussi l'embouchure du follicule s'oblitère réellement. La sécrétion de la matière sébacée continuant, celle-ci s'accumule dans la glande, qui se dilate de plus en plus. Ainsi se forment ces tumeurs, ou *kystes sébacés*, connues sous les noms de *tumeurs folliculeuses*, de *tannes*, de *loupes*, qu'on observe sur toutes les parties du corps, et particulièrement sur le cuir chevelu.

b. Glandes sébacées s'ouvrant sur la surface de la peau et donnant passage à un poil rudimentaire.

On ne trouve les glandes sébacées de la seconde classe que sur certaines régions, parmi lesquelles je dois surtout mentionner : le front, les ailes du nez, le pavillon de l'oreille, les joues; en un mot, la plus grande partie de la face. A cette classe appartiennent également toutes celles de l'aréole du sein. Il en existe aussi quelques-unes, mais plus clair-semées, sur les membres, le tronc et les organes génitaux.

Si elles sont beaucoup moins répandues que les précédentes, par contre elles offrent en général un volume plus considérable. C'est à cette classe qu'appartiennent toutes les grosses glandes sébacées.

Plus volumineuses, elles sont aussi plus compliquées. On n'en rencontre qu'un petit nombre qui soient constituées par un simple utricule. Le plupart sont formées d'un ou plusieurs lobules : les plus considérables sont multilobées. Tous ces lobes et lobules convergent autour d'une cavité commune qui s'allonge à la manière d'un conduit excréteur, et qui s'ouvre à la surface de la peau en s'évasant légèrement.

Les connexions des follicules pileux avec les glandes sébacées de la seconde classe diffèrent suivant qu'elles sont simples ou composées. — Sur les glandes unilobulées, le follicule répond au pourtour du conduit excréteur. Il décrit une petite courbe ascendante pour l'atteindre, s'ouvre alors dans sa cavité, et se termine en se continuant avec ses parois; mais le poil de duvet poursuit son trajet, pénètre dans le conduit de la glande, puis en ressort presque aussitôt en traversant son embouchure.

Sur les glandes plus compliquées le follicule pileux se trouve aussi quelquefois rejeté à droite ou à gauche du conduit excréteur ; il se comporte alors comme dans les glandes précédentes. Mais le plus habituellement il est situé entre deux lobules qui le dérobent en partie à la vue. En écartant ceux-ci, on le voit monter tantôt verticalement tantôt obliquement, et s'ouvrir dans le corps de la glande en se continuant avec les parois des lobules voisins.

Le follicule pileux annexé à ces glandes est quelquefois double, disposition fréquente surtout pour celles de l'aréole du sein. — Alors même qu'il est unique, leur cavité peut contenir plusieurs poils : j'ai trouvé jus-

Fig. 640. — *Glandes sébacées de la seconde classe.*

(Les figures A, B, représentent les glandes sébacées moyennes de l'aile du nez ; C, une glande de l'aréole du sein ; et D, les glandules de la caroncule lacrymale.)

A. *Glande sébacée moyenne de l'aile du nez, formée d'un seul lobe très-compliqué.* — 1. Follicule pileux et son poil, présentant l'un et l'autre un certain degré de développement. — 2, 2. Glandule sébacée rudimentaire, s'ouvrant dans la cavité du follicule pileux. — 3. Glande sébacée offrant l'aspect et la disposition d'une grappe.

qu'à huit, dix et douze poils dans certaines grosses glandes de l'aile du nez. Mais cette multiplicité des poils est un fait pathologique consécutif à l'oblitération de la glande. Lorsqu'un premier poil est tombé dans sa cavité, un autre se développe; et cette chute se répétant indéfiniment, ils augmentent peu à peu de nombre, au point de former une sorte de petit pinceau.

De la description qui précède, il ne faudrait pas conclure qu'entre les glandes s'ouvrant dans un follicule et celles qui s'ouvrent sur la surface de la peau, il existe une ligne de démarcation bien tranchée. Nous avons vu déjà qu'elles sont réunies sur certains points du corps. Or, sur ces mêmes points on trouve des glandes qui établissent une transition insensible des unes aux autres. La transition s'opère de la manière suivante : étant donné un follicule pileux dans lequel s'ouvrent une ou deux glandules, la portion qui est supérieure à celles-ci se dilate, tandis que la portion inférieure conserve ses dimensions primitives. La première prend ainsi une importance plus grande; elle tend de plus en plus à s'identifier avec les glandules sous-jacentes pour former avec elles un seul et même organe. La seconde semble au contraire s'atrophier; elle n'est plus qu'un appendice de la précédente. La nature passe ainsi graduellement des unes aux autres; et celles, assez nombreuses, qui établissent la transition deviennent souvent difficiles à classer. Bien que la distinction que nous avons admise soit parfaitement fondée, il convient donc de ne pas en exagérer l'importance.

Usages. — En voyant les glandes de la seconde classe n'apparaître que sur les points où le système pileux se réduit à ses derniers vestiges et n'existe plus pour ainsi dire, on comprend bien toute leur utilité. Sur ces points, en effet, la peau reste livrée au contact des corps et aux irritations de tout genre; c'est pour la protéger que ces glandes versent leur produit à sa surface. Sur les régions recouvertes de poils, ceux-ci étant recouverts eux-mêmes d'une couche de matière grasse suffisent pour les mettre à l'abri des fâcheux effets de ce contact : aussi dans la plupart des mammifères font-elles défaut; ce n'est que sur les parties glabres du corps qu'on en découvre quelques-unes. Chez l'homme, elles deviennent plus abondantes, parce que la peau est plus nue. Leur destination, au fond, diffère peu de celles qui s'ouvrent dans les follicules : les unes et les autres protégent l'enveloppe cutanée, celles-ci par l'intermédiaire des poils, celles-là d'une manière plus directe. Mais pourquoi un poil rudimentaire est-il cons-

B. *Glande sébacée moyenne de l'aile du nez, composée de trois lobes.* — 1. Follicule pileux. — 2, 2. Lobe principal de la glande. — 3 et 4. Deux autres lobes plus simples.

C. *Grosse glande sébacée de l'aréole du sein.* — 1, 1. Deux follicules pileux à l'état de vestige. — 2, 2. Gros lobe d'une structure très-complexe. — 3, 3. Autre lobe dont la disposition est un peu moins compliquée. — 4. Conduit excréteur de la glande.

D. *Cinq glandes sébacées de la caroncule lacrymale.* — 1. Follicule pileux de l'une de ces glandules. — 2. Poil qu'elle contient. — 3. Petits lobules qui la composent.

tamment annexé à ces glandes? quelle est son utilité? Peut-être joue-t-il le rôle de conducteur à l'égard de la matière sébacée; peut-être aussi sa présence dans le conduit et l'embouchure de ces glandes a-t-elle pour but d'en prévenir l'oblitération ou de la rendre plus rare. On pourrait penser, en outre, qu'il ne figure ici qu'à titre d'indice, nous révélant le type commun d'après lequel ont été constituées toutes les glandes sébacées.

c. Glandes sébacées s'ouvrant sur la surface de la peau et ne livrant passage à aucun poil.

On n'observe ce troisième ordre de glandes sébacées que sur quelques points très-limités : chez l'homme, sur la face interne du prépuce et en arrière de la couronne du gland; chez la femme, sur toute la surface du mamelon et au devant de l'entrée du vagin, c'est-à-dire sur le vestibule et les petites lèvres.

Celles du prépuce et de la couronne du gland se distinguent surtout par leur rareté et leur grande simplicité. — Sur le mamelon, ces glandes se rapprochent au point de se toucher, en sorte qu'elles forment une couche continue qui descend jusqu'à sa base. — Sur les petites lèvres, elles ne sont pas moins multipliées. Toutes représentent de petites grappes ; elles ne diffèrent que par le nombre des lobes et lobules contribuant à les former.

Leur usage est évidemment le même que celui des glandes de la seconde classe ; mais il offre un caractère plus spécial. Ces glandes versent sur les parties correspondantes de la peau le produit de leur sécrétion,

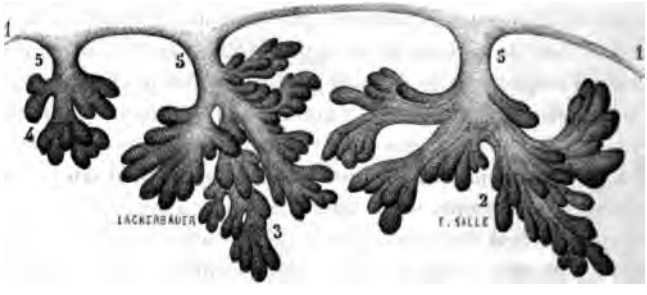

FIG. 641. — *Glandes sébacées de la troisième classe.*

(Les trois glandes que représente cette figure appartiennent au mamelon.)

1, 1. Surface du mamelon. — 2. Glande sébacée composée de deux lobes, comprenant chacun plusieurs lobules. — 3. Autre glande, composée aussi de deux lobes d'une disposition assez compliquée. — 4. Glandule plus petite et beaucoup plus simple que les précédentes. — 5, 5, 5. Conduit par lequel les trois glandes viennent s'ouvrir à la surface du mamelon.

afin de les protéger contre l'action irritante des liquides avec lesquels elles se trouvent le plus habituellement en contact. Ainsi celles du mamelon protégent cet organe contre l'action de la salive de l'enfant; celles du prépuce, contre l'action de l'urine; celles de la vulve, contre l'action des liquides provenant de l'utérus et du vagin, et aussi contre l'irritation qui pourrait résulter de la contiguïté des grandes et des petites lèvres. En lubrifiant l'orifice vulvaire au moment du coït et de l'accouchement, ces dernières contribuent en outre à faciliter l'un et l'autre.

d. *Structure et développement des glandes sébacées.*

Les glandes sébacées diffèrent des glandes sudorifères et de presque toutes les autres glandes de l'économie par l'absence d'une membrane propre. Leurs parois se composent seulement de deux couches ou tuniques : une *tunique celluleuse* et une *tunique épithéliale.*

La *tunique celluleuse*, mince, est formée par des fibres de tissu conjonctif qui se groupent en faisceaux. Ces fibres se continuent sur les glandes de la première classe avec celles du follicule pileux, et sur toutes les autres avec celles du derme.

La *tunique épithéliale* provient de la couche profonde de l'épiderme. Comme cette couche, elle a pour éléments des cellules à contour polyédriques, contenant un noyau et des granulations pigmentaires qui entourent celui-ci. A son point de départ, c'est-à-dire au niveau de l'embouchure de la glande, les cellules, très-nombreuses, se disposent sur plusieurs plans; mais plus bas le nombre de ces plans diminue. La tunique interne, dans sa partie inférieure ou terminale, n'est plus formée que d'une seule couche de cellules. A mesure qu'elle s'amincit, on voit se produire encore une autre modification : aux granulations pigmentaires se mêlent des granulations graisseuses, d'autant plus abondantes et plus larges que les cellules répondent à une partie plus voisine des culs-de-sac glandulaires.

Ces glandes sont beaucoup moins vasculaires que celles qui sécrètent la sueur. On ne remarque dans l'épaisseur de leur tunique celluleuse que quelques rares capillaires émanés des vaisseaux voisins du derme, pour celles qui s'ouvrent directement sur la surface de la peau, et des vaisseaux du follicule pileux correspondant, pour toutes les autres.

Développement. — Ces glandes apparaissent vers le troisième ou le quatrième mois de la grossesse. Elles ont aussi pour origine un prolongement de la couche muqueuse de l'épiderme. Ce prolongement, qui pénètre dans le derme, représente un follicule pileux sous sa forme élémentaire ou primitive. Des parties latérales de celui-ci naît presque aussitôt une sorte de bourgeon, d'abord arrondi, lequel ne tarde pas à s'allonger pour deve-

nir piriforme. Les cellules de sa partie centrale se ramollissent alors, s'in[illegible] filtrent de granulations graisseuses, et laissent à leur place une cavité qu[illegible] contient le premier produit de sécrétion de la glande. La cavité, s'allon[illegible] geant de bas en haut, s'ouvre dans le follicule et se prolonge ensuite de[illegible] celui-ci jusqu'à la surface de la peau.

Tels sont les phénomènes qui se passent dans la première période de[illegible] leur développement. Dans les suivantes, elles s'accroissent par le même[illegible] mécanisme, c'est-à-dire par voie aussi de bourgeonnement, de nouveau[illegible] prolongements partant du premier et se disposant de manière à constituer[illegible] une petite grappe qui se complique plus ou moins, suivant le degré d'évo[illegible] lution auquel ces glandes s'arrêtent ou s'élèvent.

D. — Vaisseaux et nerfs du derme.

a. *Artères.* — L'enveloppe cutanée reçoit un très-grand nombre d'ar[illegible] tères. Les injections permettent de constater :

1° Que les parties les plus éloignées du centre circulatoire sont aussi les [illegible] plus vasculaires.

2° Que les parties médianes sont en général plus riches en artères que [illegible] les parties latérales du corps. Cette observation est fondée surtout pour le [illegible] crâne, où nous voyons les deux occipitales en arrière, les deux frontales [illegible] en avant, s'unir par d'innombrables anastomoses transversales; elle l'est [illegible] aussi pour la face, où les deux faciales se comportent de la même manière. [illegible] Elle l'est un peu moins pour la région antérieure du tronc, où nous retrou[illegible] vons cependant une disposition analogue dans les deux mammaires inter[illegible] nes d'une part, et les deux épigastriques de l'autre. Mais elle cesse de l'être [illegible] pour la région postérieure du tronc, dans laquelle viennent se perdre des [illegible] artères plus petites et moins nombreuses que celles des régions latérales [illegible] de là sans doute, en partie, la fréquence des eschares qu'on observe vers [illegible] la partie inférieure de cette région.

3° Autour des grandes articulations, la peau qui correspond au côté de [illegible] l'extension est beaucoup plus riche en artères et en veines que celle qui [illegible] correspond au côté de la flexion ; d'où il suit que le premier est celui qu'il [illegible] importe de choisir pour l'application des agents révulsifs.

4° Les parties les plus riches en papilles sont pourvues également d'un [illegible] plus grand nombre d'artères. A l'appui de cette proposition, il suffit de [illegible] rappeler l'extrême vascularité de la paume des mains, de la plante des [illegible] pieds, du gland, des lèvres, etc.

Parvenues à la face profonde de la peau, et déjà réduites à une grande ténuité, les artères s'engagent dans les aréoles du derme, les parcourent de bas en haut en passant dans les intervalles des glandes sudorifères auxquelles elles abandonnent d'importantes divisions, mais ne fournissent que

des ramuscules extrêmement grêles aux faisceaux fibreux environnants. Du sommet des aréoles elles passent dans la partie la plus dense du derme, se partagent alors en plusieurs rameaux ascendants et divergents, puis s'épanouissent dans la couche sous-jacente aux papilles en nombreuses ramifications qui s'anastomosent et qui forment dans cette couche un riche plexus. De celui-ci partent les capillaires destinés aux papilles.

Quant aux vaisseaux dérivatifs, décrits par M. Sucquet, nous avons vu précédemment qu'aucun fait positif ne démontre leur existence (1).

b. *Veines.* — Les veines de la peau naissent des papilles et de la couche superficielle du derme. Leurs premières radicules s'anastomosent entre elles pour former un plexus à mailles serrées. De celui-ci partent des ramuscules plus importants qui suivent les artères et qui pénètrent dans les aréoles par leur sommet. En les traversant, ces veines reçoivent les veinules provenant des glandes sudorifères; elles augmentent alors sensiblement de calibre, puis apparaissent sur la face profonde du derme, et s'engagent dans l'épaisseur de la couche graisseuse sous-jacente. — Denues sous-cutanées, les veines de la peau appellent l'attention :

1° Par leur volume beaucoup plus considérable que celui des artères correspondantes;

2° Par le long trajet qu'elles décrivent sous les téguments avant de traverser les aponévroses;

3° Par leurs communications très-multipliées et le plexus à grandes mailles elliptiques résultant de ces anastomoses;

4° Par leurs valvules, assez nombreuses sur quelques-unes d'entre elles, particulièrement sur celles du membre inférieur.

5° Par l'épaisseur très-inégale de leurs parois : celles dans lesquelles le sang coule par son propre poids, comme les veines du crâne et de la face, offrent des parois minces; celles qui suivent une direction ascendante, comme les veines saphènes, possèdent des parois plus épaisses.

c. *Vaisseaux lymphatiques.* — Nous avons vu que le derme est le point de départ d'un très-grand nombre de vaisseaux lymphatiques. Plus les divisions nerveuses et les glandes se multiplient dans une partie de son étendue, plus aussi le nombre de ces vaisseaux s'accroît. La paume des mains et la plante des pieds, remarquables par la multiplicité des fibres nerveuses et des glandes sudorifères qu'elles présentent, le sont aussi par le développement de leurs vaisseaux lymphatiques; le scrotum, le prépuce, en un mot tous les organes génitaux externes dans les deux sexes, méritent également d'être mentionnés sous ce rapport.

d. *Nerfs.* — Les nerfs de la peau cheminent d'abord dans l'épaisseur de la couche cellulo-graisseuse sous-cutanée. Après un trajet, souvent assez

(1) Voyez t. II, p. 515.

long, ils s'appliquent à la face profonde des téguments pour s'engager dans les aréoles qu'elle présente, et abandonnent alors aux glandes sudorifères plusieurs ramifications très-déliées.

Du sommet des aréoles les nerfs cutanés se prolongent jusqu'à la couche la plus superficielle du derme, puis se terminent dans son épaisseur par d'innombrables divisions qui suivent les vaisseaux sanguins en échangeant, comme ces derniers, de continuelles anastomoses, et qui forment ainsi immédiatement au-dessous du corps papillaire un réseau de la plus extrême richesse. Sur la presque totalité du tégument externe il n'a pas été possible, jusqu'à présent, de poursuivre les nerfs sensitifs au delà de ce réseau périphérique ou terminal. Sur certains points cependant, nous avons vu des filets s'en détacher pour se rendre dans les corpuscules du tact. D'autres vont se perdre sur les parois des follicules pileux. Indépendamment des divisions qui se terminent dans les glandes sudorifères, il en existe aussi très-probablement pour les glandes sébacées. — Aux nerfs sensitifs de la peau se joignent quelques tubes moteurs destinés à des muscles lisses; j'ajoute toutefois que l'existence de ces tubes n'a pas encore été directement constatée.

Pour terminer l'étude des parties qui forment une dépendance du derme, il nous resterait à considérer aussi les follicules pileux. Mais, comme leur histoire ne saurait être séparée de celle des poils, qui dépendent de l'épiderme, nous ne nous occuperons de ces follicules qu'au moment où leur contenu viendra lui-même fixer notre attention. Nous éviterons ainsi de scinder leur description en deux parties.

§ 2. — De l'épiderme.

L'*épiderme* ou *cuticule*, couche superficielle de la peau, est cette lame mince, insensible et transparente, qui se moule comme un vernis sur toutes les saillies de la surface externe du derme. Il nous offre à considérer sa *conformation extérieure*, sa *structure* et ses *dépendances*.

A. *Conformation extérieure de l'épiderme.*

L'épiderme est beaucoup moins épais que le derme. Mais son épaisseur varie suivant les régions.

C'est sur la paume des mains et la plante des pieds, particulièrement sur le talon, que la couche épidermique acquiert sa plus grande épaisseur. Cette couche semblerait donc s'accroître en raison directe du développement des papilles et des pressions auxquelles elle se trouve soumise. On remarque en effet que dans toutes les régions où les papilles sont peu développées, l'épiderme reste très-mince; il est très-mince également sur celles

que protégent des poils abondants, comme le cuir chevelu : ainsi s'explique sa minceur remarquable chez les mammifères et les oiseaux.

D'une autre part, les points qui deviennent exceptionnellement le siége de pressions souvent réitérées nous offrent un épiderme plus épais; aussi voyons-nous presque toutes les professions industrielles laisser en quelque sorte leur empreinte sur l'enveloppe tégumentaire. Voyez les malléoles externes chez le tailleur, la tubérosité antérieure du tibia chez quelques religieux, la rotule chez le boulanger, la partie antéro-inférieure de la cuisse chez le cordonnier, etc.; sur chacun de ces points, la peau se recouvre d'une plaque cornée, en général rugueuse, qu'on peut adoucir et amincir, sans doute, mais qui reste comme une trace indélébile, alors même que la cause sous l'influence de laquelle elle s'est formée a depuis longtemps disparu. Non moins variées dans leur siége et leurs dimensions que les causes auxquelles elles sont dues, ces empreintes peuvent être utilisées avec le plus grand avantage pour constater l'identité d'un individu; elles méritent à cet égard de fixer toute l'attention du médecin légiste.

Tant que les productions épidermiques consécutives à des pressions mécaniques conservent une forme membraneuse, elles restent inoffensives et à peu près sans inconvénient. Mais quelquefois elles revêtent la forme d'un cône dont le sommet se dirige vers le derme : c'est ce qui a lieu le plus ordinairement pour celles qui occupent les orteils. Elles prennent alors les noms de *cors*, *durillons*, *œil-de-perdrix*, et deviennent une cause d'irritation et de douleur plus ou moins vive, en sorte qu'elles rentrent dans le domaine de la pathologie.

L'épiderme est flexible, élastique et résistant. Si on le plie dans un ou plusieurs sens, en l'abandonnant ensuite à lui-même, il reprend presque aussitôt sa forme primitive, et la reprend en vertu de son élasticité, qu'on ne saurait comparer cependant à celle du derme. Si l'on cherche à le déchirer, il résiste, et il faut user d'un certain effort pour surmonter sa résistance proportionnelle à son épaisseur.

La *surface externe de l'épiderme*, ou surface libre de la peau, nous est déjà connue. Nous avons vu qu'elle présente : 1° des plis et sillons de divers ordres; 2° des saillies situées au point d'émergence des poils et plus ou moins apparentes; 3° des orifices dont les uns, très-larges, donnent passage aux poils et à la matière sébacée; tandis que les autres, microscopiques, constituent l'embouchure des glandes sudorifères.

La *surface interne de l'épiderme* se moule sur le corps papillaire, auquel elle adhère d'une manière intime. En outre, elle fournit un prolongement à chaque follicule pileux, à chaque glande sébacée, à chaque glande sudorifère. Elle nous offre par conséquent à considérer des dépressions ou fossettes et des prolongements canaliculés.

Les fossettes de l'épiderme sont aussi multipliées que les papilles auxquelles elles servent de gaînes. Sur toutes les régions où les papilles se disposent en séries linéaires, les fossettes présentent une disposition correspondante : aux sillons interpapillaires du derme répondent du côté de l'épiderme autant de crêtes; aux papilles accouplées comprises entre deux sillons correspondent deux rangées de fossettes; au sillon superficiel creusé entre ces papilles accouplées correspond une très-petite crête épidermique. — Tous ces détails peuvent être aperçus à l'œil nu; mais on les voit mieux à l'aide d'une loupe et mieux encore à l'aide d'un grossissement de 20 à 30 diamètres, sur un lambeau d'épiderme détaché par voie de putréfaction. Cette étude permet aussi de constater : 1° que les fossettes, accouplées comme les papilles, ne sont pas toujours placées côte à côte, et qu'elles n'offrent très-souvent dans leur disposition aucune régularité; 2° qu'elles reproduisent très-fidèlement la forme des papilles.

Les prolongements qui se détachent de la face profonde de l'épiderme ont été signalés dès la plus haute antiquité; mais il n'a été donné qu'à un bien petit nombre d'anatomistes de les observer avec exactitude. Au premier rang parmi ces derniers, il faut placer Albinus, qui a parfaitement décrit les prolongements destinés aux follicules pileux et aux glandes sébacées. — Quant à ceux qui se rendent aux glandes sudorifères, ils avaient été vus par Hunter, par Bidloo et par quelques autres observateurs.

1° *Prolongements destinés aux follicules pileux.* — Parvenu à l'extrémité libre de ces follicules, l'épiderme se déprime, s'applique sur leurs parois, et descend jusqu'à la partie la plus inférieure du poil pour se continuer avec celui-ci. Il suit de cette continuité qu'au moment où l'épiderme se détache sous l'influence de la putréfaction, il entraîne avec lui non-seulement le prolongement qui tapisse les parois du follicule pileux, mais le poil lui-même. En procédant avec quelque ménagement, on peut enlever ainsi toute une chevelure sans déchirer l'épiderme et sans mettre à nu la racine d'un seul cheveu.

2° *Prolongements destinés aux glandes sébacées.* — De même que l'épiderme se déprime à l'entrée de chaque follicule pileux pour en tapisser les parois, de même il se déprime au niveau de chaque glande sébacée pour se prolonger dans toute l'étendue de leur cavité. En détachant sur un cadavre en voie de putréfaction l'épiderme qui recouvre les ailes du nez, le pavillon de l'oreille, la peau du front, etc., on attire à la fois au dehors et la tunique épidermique qui tapisse les parois de ces glandes, et la matière sébacée qu'elles contiennent. Lorsque les lobules de la glande sont nombreux ou volumineux, ou rétrécis au niveau de leur embouchure dans la cavité centrale, cette tunique se déchire sur un ou plusieurs points.

3° *Prolongements destinés aux glandes sudorifères.* — Ils diffèrent des précédents par leur extrême ténuité et leur multiplicité. C'est aussi sur les

sujets dont l'épiderme se détache spontanément qu'il faut les étudier. On donnera la préférence à la paume des mains ou à la plante des pieds. Dans ce but, après avoir fixé le derme, on soulèvera avec une pince l'épiderme correspondant; ces prolongements apparaîtront alors comme autant de filaments aussi déliés qu'un fil d'araignée. Ils s'allongent de 3 ou 4 millimètres; et si l'on écarte davantage l'épiderme, ils se rompent au niveau du derme, pour la plupart, de telle sorte qu'ils restent appendus et flottants à la face interne de l'épiderme. Enlevez alors un lambeau de cet épiderme pour le placer sous le microscope; vus à un grossissement de 30 à 40 diamètres, tous ces débris de filaments se transformeront en autant de canalicules très-régulièrement calibrés.

B. *Structure de l'épiderme.*

L'épiderme est formé d'une couche profonde ou *couche muqueuse*, et d'une couche superficielle ou *couche cornée*.

Pour séparer ces deux couches, on n'aura recours, ni à l'ébullition, que conseillait Malpighi, ni à la macération dans l'eau froide, que préférait Albinus. On immergera un lambeau de peau dans l'eau distillée, additionnée d'un centième d'acide acétique; du cinquième au huitième jour l'épiderme se détache; et du quinzième au vingtième les deux couches qui le composent se laissent séparer sur toute leur étendue avec la plus grande facilité. On peut alors les étudier et les comparer.

L'épaisseur absolue et relative de ces deux couches varie suivant les régions. Sur les parties dont l'épiderme est mince, la couche muqueuse est la plus épaisse. Sur la paume des mains et la plante des pieds, où il atteint sa plus grande épaisseur, elles participent l'une et l'autre à cet accroissement; mais la couche cornée dans une proportion beaucoup plus grande, en sorte qu'elle égale quatre ou cinq fois la couche muqueuse.

Sur les coupes verticales on pourra remarquer en outre: 1° que la couche cornée, pour un point donné, présente une épaisseur uniforme; 2° que la couche muqueuse, limitée en haut par une ligne légèrement onduleuse et en bas par une ligne alternativement saillante et rentrante, offre au contraire une épaisseur très-inégale: elle est épaisse au niveau des sillons interpapillaires, extrêmement mince au niveau des papilles. (Fig. 644.)

En examinant la couche muqueuse par sa face profonde à un grossissement de 20 diamètres, on retrouve ces parties saillantes et rentrantes; mais elles se présentent sous un aspect très-différent. Les parties saillantes offrent une couleur sombre, d'autant plus foncée qu'on les considère sur un point plus rapproché de leur sommet; elles sont sinueuses, se continuent entre elles et forment une sorte de réseau. Les parties rentrantes sont claires, plus étroites et disposées par îlots. La teinte se dégrade du reste

en passant des unes aux autres ; et grâce à cette distribution des ombres et des lumières, on peut voir dans ses moindres détails toute la face profonde de l'épiderme, c'est-à-dire l'empreinte ou le moule des papilles, et étudier sur ce moule les dimensions, la forme et la situation relative de celles-ci.

Lorsqu'on soumet l'épiderme à l'action de l'eau bouillante, la couche cornée se détache en entraînant avec elle les parties les plus minces de la couche muqueuse, laquelle apparaît alors comme perforée au niveau du sommet des papilles. Si ces pertes de substance sont minimes, elle prend l'aspect d'un crible ; si elles sont plus larges, elle prend celui d'un réseau, d'où le nom de *corps réticulaire* (*corpus reticulare*), sous lequel elle a été d'abord décrite par Malpighi, et ceux de *réseau muqueux*, *réseau de Malpighi*, adoptés par la plupart de ses successeurs.

Soumises à la macération dans l'eau simple, les deux couches de l'épiderme se séparent d'une manière beaucoup plus lente, mais aussi plus complète. La couche muqueuse reste partout continue, et l'on peut ainsi constater que les orifices signalés par Malpighi sont le résultat du procédé défectueux qu'il avait mis en usage.

Sous l'influence de la macération dans l'eau légèrement acidulée, les deux couches subissent des modifications qui suffiraient pour nous montrer combien elles diffèrent l'une de l'autre. — La couche cornée, qui était transparente, devient opaque et d'un blanc laiteux. La couche muqueuse prend une coloration brune plus ou moins foncée. — La première s'épaissit considérablement, acquiert une fragilité croissante, puis se ramollit, se dissout et finit par tomber en poussière au fond du vase. La seconde conserve son épaisseur et sa flexibilité, mais elle est beaucoup plus molle ; de là les noms de *corps muqueux*, de *couche muqueuse*, que lui ont donnés la plupart des anatomistes du XVIIe siècle. Lorsqu'on la détache, elle s'enroule sur sa face dermique ; et si on la redresse, elle s'enroule de nouveau ; elle offre par conséquent une élasticité très-prononcée qui fait totalement défaut dans la précédente. (Fig. 642.)

Abandonnées à la putréfaction, elles se comportent aussi d'une manière bien différente : la couche cornée reste intacte ; la couche muqueuse, au contraire, s'altère très-rapidement ; elle se ramollit de sa face profonde vers sa face superficielle ; c'est par suite de ce ramollissement que l'épiderme se détache. La couche muqueuse, dans ces conditions, est donc impropre aux études histologiques.

Telles sont les différences qui distinguent les deux couches de l'épiderme envisagées comme membranes.

Considérées dans leur constitution, elles en présentent d'autres plus importantes. Pour en prendre connaissance, nous allons d'abord étudier la couche muqueuse ; nous nous occuperons ensuite de la couche cornée.

C. *Texture intime de la couche muqueuse.*

La couche muqueuse se compose de cellules disposées sur plusieurs plans, d'autant plus nombreux qu'elle est plus épaisse. Dans chaque plan, les cellules sont juxtaposées.

Ces cellules, réagissant les unes sur les autres, se correspondent par des facettes. — Les plus inférieures sont allongées et perpendiculaires à la surface des papilles. A mesure qu'elles s'éloignent de cette surface, elles s'aplatissent, en sorte que le diamètre parallèle à l'épiderme s'allonge de plus en plus. Les premières représentent des prismes à cinq ou six pans; celles qui les surmontent sont des prismes plus courts; les plus superficielles ont pour limite un simple contour hexagonal.

Chacune de ces cellules comprend dans sa composition quatre éléments: une membrane ou partie enveloppante, un noyau qui en occupe le centre, des granulations colorées ou pigmentaires, et une petite quantité de liquide.

La membrane ou la cellule proprement dite est mince, transparente, libre sur sa face interne qu'humecte le liquide intra-cellulaire. Sa surface externe est recouverte de très-petits prolongements en forme de crêtes ou d'épines, par lesquelles elle s'engrène avec celle des cellules voisines; ces prolongements épineux ont été signalés par O. Schron et M. Schultze.

Le noyau, transparent aussi, est volumineux et arrondi. Il ne présente aucun vestige de nucléole. (Fig. 645, B.)

Les granulations colorées ou pigmentaires sont très-nombreuses, mais



Fig. 642. — *Couche muqueuse de l'épiderme de la paume de la main, détachée par voie de macération.*



Fig. 643. — *Cette même couche muqueuse, vue par sa face profonde, à un grossissement de 10 diamètres.*

Fig. 6. — 1. Couche cornée de l'épiderme dont l'épaisseur est triplée par suite de son imbibition. — 2. Couche muqueuse détachée de la précédente et renversée; elle est beaucoup plus mince et d'une couleur plus foncée que celle-ci. — 3, 3. Coupe verticale des deux couches, montrant leur épaisseur relative.

Fig. 639. — 1, 1, 1, 1, 1. Sillons qui séparent les séries de papilles accouplées. — 2, 2, 2, 2, 2. Sillons plus petits séparant dans chaque série les deux rangées de papilles. — 3, 3, 3, 3. Fossettes qui répondent à ces deux rangées.

d'une extrême ténuité, arrondies pour la plupart, claires dans leur partie centrale, brunes ou noires à leur périphérie. Les plus volumineuses se groupent autour du noyau ; les autres se répandent irrégulièrement dans la cavité de la cellule.

Le liquide intra-cellulaire est surtout caractérisé par sa consistance visqueuse ; il maintient le noyau au centre des cellules, et les granulations pigmentaires dans la place assignée à chacune d'elles. Le premier effet de la putréfaction est d'en augmenter la fluidité ; aussi, lorsque la couche muqueuse se détache, voit-on les noyaux et les granulations des cellules profondes se répandre sans ordre à la surface du derme.

Tels sont les caractères généraux des cellules de la couche muqueuse, que j'appellerai désormais cellules colorées ou pigmentaires.

Ces cellules diffèrent, selon la situation qu'elles occupent dans la couche muqueuse, selon les races, selon les individus, selon la partie que l'on considère, et suivant que cette partie est habituellement recouverte ou exposée à l'action de la lumière ; elles diffèrent aussi selon l'âge.

1° *Les cellules pigmentaires diffèrent suivant leur situation.*

Les plus profondes, immédiatement appliquées sur le derme, sont prismatiques par pression réciproque, ellipsoïdes dans l'état d'isolement. Leur grand axe est perpendiculaire à la peau et d'une longueur à peu près double de celle du petit. Elles possèdent un noyau volumineux offrant la même forme et la même direction. (Fig. 645, D.)

Les cellules moyennes de la couche muqueuse sont aplaties de haut en bas, en sorte que leur grand diamètre devient parallèle à la peau. Elles présentent deux faces par lesquelles elles se correspondent, un contour hexagonal par lequel elles s'engrènent.

Les cellules superficielles, plus aplaties encore que les précédentes et notablement plus larges, revêtent l'aspect de lamelles à contour peu régulier. Mais ce qui les distingue surtout, c'est leur noyau remarquablement petit et comme ratatiné, qui contraste par l'exiguïté de son volume avec les larges dimensions de la cellule. (Fig. 645, C.)

2° *Les cellules pigmentaires diffèrent suivant les races.*

Jusqu'à présent le pigment a été considéré comme ayant pour siége exclusif l'épiderme du nègre. Sa présence dans la race éthiopienne, son absence dans la race caucasique, étaient un des caractères qu'on invoquait avec le plus d'autorité pour la distinction des deux races. Mais l'observation ne laisse plus à ce caractère distinctif qu'une bien faible valeur. La substance pigmentaire, en effet, existe dans la race blanche comme dans

la race noire ; on la retrouve avec les mêmes attributs dans l'une et l'autre, et dans toutes les races sans exception. En passant des plus colorées aux plus blanches, elle se modifie par degrés insensibles. Pour saisir ces modifications, il nous suffira de l'étudier comparativement dans les deux races, où elle atteint la limite extrême de son développement.

Race éthiopienne. — Les cellules dans la race noire conservent la forme, les dimensions, la disposition qu'elles nous offrent dans toutes les autres. Il en est de même de leurs noyaux. Seules, les granulations colorées diffèrent : elles sont à la fois et plus nombreuses et plus volumineuses. En se groupant autour du noyau, elles le recouvrent dans un grand nombre de cellules d'une manière complète. Ainsi enveloppé, celui-ci prend l'aspect d'une sphère pleine et granuleuse, contenue dans une sphère creuse, qu'il remplit plus ou moins, selon le volume qu'il présente. Sur certains points dont la peau est très-noire, la couche des granulations pigmentaires entourant le noyau augmente d'épaisseur, se rapproche de plus en plus des parois de la cellule, et finit par la remplir si complétement qu'il n'est plus possible de la distinguer. Mais le plus habituellement on observe entre la sphère creuse et la sphère pleine un espace circulaire plus clair, dans lequel sont dispersées çà et là de petites granulations. La masse granuleuse centrale variant beaucoup dans son diamètre, cet espace circulaire varie aussi, mais en sens inverse ; il atteint sa plus grande largeur lorsque le noyau n'est plus entouré que d'une mince couche de cellules, comme dans les races blanches. (Fig. 646, A.)

Toutes ces variétés se trouvent réunies sur un même lambeau d'épiderme, lorsque celui-ci est emprunté à une partie de couleur très-foncée. Alors, en effet, en parcourant la couche muqueuse, on remarque que les cellules occupant les espaces interpapillaires sont plus colorées, et celles situées au-dessus des papilles beaucoup plus claires. Sur les premières, le noyau s'entoure d'une couche si épaisse de granulations, qu'il reste invisible ; sur les secondes, il n'est entouré que de granulations clairsemées et devient alors aussi apparent que dans les races blanches. Entre ces cellules répondant, les unes au sommet des papilles, les autres à leur base et aux sillons qui les séparent, se trouve toute une série de cellules intermédiaires dans lesquelles le pigment augmente ou diminue de quantité, suivant qu'on se rapproche des parties saillantes ou des parties rentrantes de la couche muqueuse.

Vues au microscope, à un grossissement de 500 à 600 diamètres, les granulations pigmentaires, dans la race nègre, sont très-régulièrement sphériques, un peu inégales de volume, tout à fait noires si elles ne sont pas au foyer de la lentille, claires à leur centre, foncées à leur périphérie, si elles s'y trouvent. Elles paraissent constituées par une substance spéciale, éminemment réfringente, et ne possédant pas une coloration qui

leur soit propre; leur partie centrale est claire parce qu'elle laisse passer les rayons lumineux, et leur partie périphérique brune ou noire parce qu'elle les réfracte et les écarte.

Race blanche. — Nous avons vu que, dans la race caucasique, les granulations pigmentaires les plus volumineuses se groupent aussi autour du noyau, sur lequel elles sont assez régulièrement espacées et très-manifestes: on en compte de 8 à 10 et jusqu'à 12 ou 15. D'autres se trouvent



FIG. 644. — *Coupe verticale de l'épiderme de la paume de la main, vue à un grossissement de 100 diamètres.*

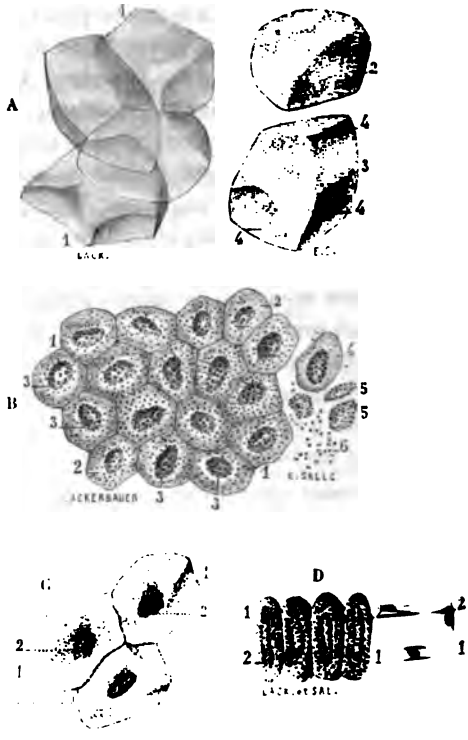

FIG. 645. — *Cellules de la couche cornée et de la couche muqueuse, vues à un grossissement de 500 diamètres.*

Fig. 644. — 1, 1. Couche cornée très-épaisse, composée de cellules superposées en grand nombre et dépourvues de noyaux. — 2, 2. Couche muqueuse formée de cellules qui toutes présentent un noyau. — 3, 3. Partie supérieure de cette couche, séparée de la précédente par une ligne ondulée. — 4, 4. Saillies de sa face profonde répondant aux sillons interpapillaires. — 5, 5, 5. Parties rentrantes répondant aux papilles.

Fig. 645. — A. *Cellules de la couche cornée.* — 1. Groupe de cellules lamelliformes, sans noyaux, encore adhérentes les unes aux autres par une partie de leurs surfaces. — 2. Une cellule isolée. — 3. Autre cellule isolée sur laquelle on remarque l'empreinte des cellules auxquelles elle était unie. — 4, 4, 4. Trois de ces empreintes.

B. *Cellules de la couche muqueuse, vues par la face profonde de cette couche.* —

disséminées dans l'espace compris entre le noyau et les parois de la cellule, mais sont moins apparentes. Ce qui frappe tout d'abord l'observateur qui les compare dans les deux races, c'est leur multiplicité et leur volume plus considérable dans l'une, leur rareté relative et leur exiguïté dans l'autre. Mais par une étude plus approfondie on arrive à reconnaître qu'elles sont également nombreuses dans les deux races. Elles ne diffèrent en réalité que par leur volume et leur forme.

Chez le nègre, les granulations pigmentaires sont volumineuses pour la plupart, très-régulièrement arrondies, et par suite très-réfringentes. — Chez l'homme de couleur blanche, elles représentent, dans l'état normal, de simples molécules, sans forme déterminée, si minimes, qu'on les distingue à peine, même à l'aide des plus forts grossissements; leur réfringence est alors presque nulle. Pour les mettre en évidence, il faut donc leur communiquer la forme et aussi le volume qu'elles possèdent dans les races colorées; l'action suffisamment prolongée de l'acide acétique au centième produit ce double résultat. Elles étaient comme atrophiées et flétries; ce liquide, en les pénétrant, les dilate, les ramène à la forme sphéroïdale, et les rend ainsi accessibles à la vue. Si on les compare alors à celles du nègre, on est frappé de la parfaite analogie, ou plutôt de la complète ressemblance qu'elles présentent avec ces dernières. Toutes cependant ne subissent pas l'influence du liquide ambiant; les plus atrophiées conservent leur état primitif, ou se modifient à peine, et restent invisibles par conséquent; c'est pourquoi les granulations paraissent moins nombreuses que dans les races colorées.

Pour comparer les cellules pigmentaires chez le nègre et chez le blanc, on prendra de préférence, sur le premier les parties dont la coloration est la moins foncée, et sur le second les parties correspondantes; puis on placera sur une même lame de verre un lambeau de la couche muqueuse de l'un et de l'autre. En les examinant ensuite alternativement, on pourra remarquer combien peu ils diffèrent, ou plutôt on sera frappé de leur complète similitude. Je possède dans mon laboratoire plusieurs préparations de ce genre très-démonstratives. D'un côté de la plaque de verre se trouve un lambeau de corps muqueux pris sur une main de nègre, de l'autre un lam-

1, 1. Groupe de cellules unies les unes aux autres par une substance amorphe. — 2, 2. Leur enveloppe, ou cellule proprement dite. — 3, 3, 3, 3. Leur noyau entouré de granulations pigmentaires. — 4. Cellule détachée du groupe principal. — 5, 5. Trois noyaux de cellules recouverts de granulations pigmentaires. — 6. Ces mêmes granulations éparses.

C. *Cellules de la face superficielle de la couche muqueuse.* — 1, 1. Les cellules proprement dites, très-aplaties et d'aspect lamelliforme, offrant une grande analogie avec celles de la couche cornée, mais plus petites que celles-ci et pourvues d'un noyau. — 2, 2. Leur noyau, petit, ratatiné, mais cependant très-manifeste.

D. *Cellules de la face profonde de cette couche.* — 1, 1. Quatre cellules unies entre elles par une substance amorphe. — 2, 2. Leur noyau, très-allongé, perpendiculaire aussi à la surface du derme et entouré de granulations pigmentaires.

beau de la couche muqueuse pris sur une main de femme très-blanche. Je les ai présentés à plusieurs anatomistes fort habiles, en leur faisant connaître l'origine des deux lambeaux et en les priant de m'indiquer celui qui appartenait à la main noire, et celui qui appartenait à la main blanche; ils hésitaient beaucoup, puis finalement se trompaient assez souvent, attribuant à l'un ce qui était à l'autre, et réciproquement. La ressemblance est telle, en effet, que moi-même, après des études toutes spéciales, j'hésitais aussi à me prononcer; j'ai dû recourir à une marque distinctive pour éviter l'erreur. (Fig. 646.)

Si l'on prend pour terme de comparaison une partie très-noire de la peau, comme le scrotum par exemple, l'erreur n'est plus possible. Mais ici encore le parallèle n'est pas sans intérêt. Sur le scrotum le plus blanc, on

FIG. 646.

A. *Scrotum du nègre.* B. *Scrotum du blanc.*

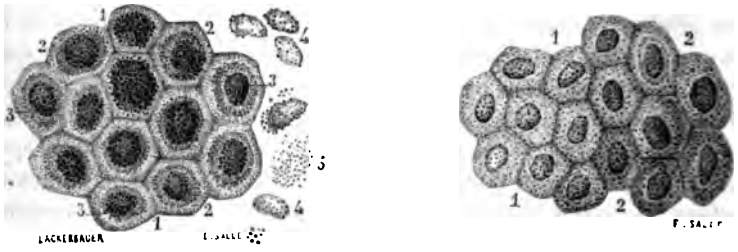

FIG. 6 7.

A. *Main du nègre.* B. *Main du blanc.*

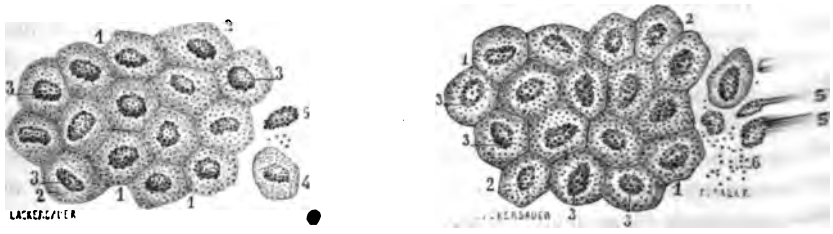

Parallèle des cellules pigmentaires du nègre et du blanc.

Fig. 646. — A. 1, 1. Cellules pigmentaires du scrotum du nègre. — 2, 2, 2. Leur partie périphérique, représentée par un anneau plus clair, au niveau duquel les granulations pigmentaires sont plus petites et moins abondantes. — 3, 3, 3. Leur partie centrale constituée par un noyau entièrement recouvert de granulations; celles-ci, superposées en couches épaisses, laissent cependant entrevoir le contour du noyau dans certaines cellules qui semblent alors formées de trois parties concentriques, le noyau, la couche des granulations et la zone claire périphérique. — 4, 4. Noyaux isolés et recouverts de granulations. — 5. Granulations éparses.

B. *Cellules pigmentaires du scrotum du blanc.* — 1, 1. Groupe de cellules répondant au sommet des papilles; elles contiennent des granulations pigmentaires très-peu développées, d'où leur teinte claire. — 2, 2. Groupe de cellules répondant aux espaces inter-

trouve, dans les parties de la couche muqueuse qui répondent aux espaces interpapillaires, des cellules colorées offrant plusieurs couches de granulations autour de leur noyau. Si le scrotum est moins blanc, ces cellules colorées forment des traînées, des groupes plus ou moins étendus. S'il présente une couleur foncée ou noire, ce qui est fréquent, ces groupes s'étendent de plus en plus, au point de se continuer entre eux ; et toute la couche muqueuse offre alors un aspect et des caractères identiques avec ceux qu'on observe chez le nègre.

En passant de la race éthiopienne à la race blanche, on rencontre des races plus ou moins colorées, qui établissent la transition de l'une à l'autre. Dans ces races intermédiaires, les granulations augmentent ou diminuent de volume, suivant qu'elles se rapprochent plus de la race noire ou de la race blanche.

Dans toutes les races, les cellules pigmentaires sont donc constituées d'après le même type. Dans toutes, elles se composent des mêmes éléments. Dans toutes, les granulations colorées sont également nombreuses. Seulement, à mesure qu'on descend de la race noire à la race blanche, elles s'atrophient de plus en plus, au point de se réduire à l'état de simples molécules, et semblent alors disparaître ; en s'atrophiant elles se déforment ; et en se déformant elles perdent leur réfringence, cause première de leur coloration.

3° *Les cellules pigmentaires diffèrent selon les individus, selon la partie du corps que l'on considère, et suivant aussi que cette partie est recouverte ou exposée à l'action de l'air et de la lumière.*

Si l'on classait tous les individus d'une même race d'après la couleur que la peau présente chez chacun d'eux, on les verrait former une longue série dans laquelle celle-ci se dégraderait par nuances presque insensibles de celui chez lequel elle est le plus foncée jusqu'à celui où elle revêt sa teinte la plus pâle. Il est à peine nécessaire de faire remarquer que toutes

papillaires ; elles contiennent des granulations plus volumineuses et en apparence plus nombreuses, d'où leur teinte plus foncée qui les rapproche de celles du nègre.

Fig. 647. — A. 1, 1. Cellules pigmentaires de la face dorsale de la main du nègre. — 2, 2, 2. Leur partie périphérique. — 3, 3, 3. Leur partie centrale. — 4. Une cellule isolée. — 5. Un noyau entouré de granulations. En comparant ces cellules aux cellules correspondantes du blanc, on pourra remarquer combien peu elles en diffèrent ; et cependant les deux mains auxquelles elles appartiennent étaient, l'une très-noire, et l'autre blanche.

B. 1, 1. Cellules pigmentaires de la face dorsale de la main du blanc. — 2, 2. Leur partie périphérique, dans laquelle on ne remarque que des granulations d'une extrême petitesse. — 3, 3. Leur partie centrale, constituée par le noyau et les granulations qui l'entourent. — 4. Une cellule du plan moyen de la couche muqueuse, avec son noyau et ses granulations. — 5. Trois noyaux de cellules recouverts de granulations pigmentaires. — 6. Quelques granulations pigmentaires éparses

ces différences individuelles s'expliquent par l'inégal développement des granulations pigmentaires.

Ce qui est vrai pour les individus ne l'est pas moins pour les diverses parties de l'enveloppe cutanée. En partant de la peau des organes génitaux plus colorée que celle des autres régions, nous trouverions ici également toute une série de teintes descendantes en rapport avec le volume décroissant aussi des granulations qui président à leur coloration.

A côté de ces différences fixes ou permanentes s'en placent d'autres qui sont temporaires et qui reconnaissent pour cause l'action prolongée de la lumière. Toutes les parties découvertes du corps subissent cette influence; elles prennent progressivement une couleur plus foncée, tandis que les autres conservent leur couleur primitive. Les rayons solaires, en agissant sur le derme, auraient-ils donc pour effet de faire naître de nouvelles granulations pigmentaires? Non; ils déterminent simplement l'hypertrophie de celles qui existaient. En examinant comparativement la peau de la face chez un individu où elle avait pris sous l'action solaire une teinte très-foncée, et chez un autre où elle était très-blanche, j'ai été surpris du développement que présentait la matière colorante chez le premier.

Quelquefois les téguments de la face et des mains ne se colorent que sur certains points; ils offrent alors des taches circulaires, dites *taches de rousseur*, qui sont également le résultat d'une hypertrophie temporaire du pigment. La coloration plus noire de l'aréole du sein chez la femme pendant la grossesse, la teinte plus brune aussi chez elle de la peau de la face à cette époque, sont des phénomènes du même ordre.

Que l'on considère la couche muqueuse ou pigmentaire de l'épiderme dans les différentes races, chez les divers individus, sur telle ou telle partie du corps, elle se présente donc à nous avec des caractères toujours identiques. Des quatre éléments qui entrent dans la texture intime de ces cellules, il en est trois pour lesquels cette identité est parfaite. Le quatrième, ou l'élément coloré, est le seul qui varie. Pour imprimer à la surface du corps des modifications presque infinies d'aspect, la nature a suivi ici le procédé qui lui est familier : après avoir créé l'unité, elle a obtenu la variété, en modifiant les proportions de ce dernier élément, c'est-à-dire en le plaçant dans des conditions telles qu'il peut arriver à une évolution complète, ou s'arrêter au début de celle-ci, ou bien atteindre l'une des mille phases intermédiaires.

Si ces modifications, dues à une simple inégalité de développement, sont très-accentuées chez l'homme, elles le sont bien plus encore chez les mammifères. Plus loin, nous verrons en effet que les poils forment une dépendance de la couche pigmentaire; or, le système pileux ayant chez eux une plus grande importance, les différences de coloration de l'habitude extérieure sont aussi beaucoup plus prononcées.

D. *Texture intime de la couche cornée.*

La couche cornée de l'épiderme est stratifiée. Sur les points où elle se réduit à sa plus extrême minceur, elle comprend encore plusieurs plans superposés; sur ceux où elle devient plus épaisse, elle en comprend un très-grand nombre. Tous ces plans se disposent parallèlement. Sur la paume des mains et sur la plante des pieds, les crêtes du derme, et les sillons interpapillaires leur impriment une direction onduduleuse qui tend à disparaître en passant des inférieurs aux supérieurs.

Chaque plan se compose de cellules qu'unit également entre elles une substance amorphe. Mais ces cellules diffèrent considérablement de celles qui forment la couche muqueuse. On ne retrouve plus dans leur cavité aucune trace de noyau. Les granulations pigmentaires et le liquide intra-cellulaire ont disparu aussi. La cavité elle-même n'existe plus qu'à l'état de vestige et seulement pour les cellules inférieures; pour les plus élevées, et même pour les moyennes elle s'efface tout à fait, les deux parois de la cellule s'appliquant d'abord immédiatement l'une à l'autre, puis s'unissant ensuite par voie de soudure. (Fig. 645, A.)

Ainsi conformées, les cellules de la couche cornée revêtent pour la plupart la forme de petites écailles, ou de lamelles à contour irrégulier, portant sur leurs deux faces l'empreinte des cellules avec lesquelles elles se trouvent en rapport. Vues à un grossissement de 400 à 500 diamètres, elles offrent çà et là un aspect finement granulé.

Suivant l'opinion presque unanime des auteurs, la transition de la couche muqueuse à la couche cornée serait graduelle et presque insensible; les cellules lamelliformes les plus inférieures renfermeraient, comme les cellules pigmentaires les plus élevées, un petit noyau qui, se réduisant de plus en plus, ne tarderait pas à disparaître entièrement.

Des recherches plus complètes m'ont démontré avec évidence que ce noyau rudimentaire n'existe pas, même dans les cellules immédiatement superposées à la couche muqueuse. L'erreur dans laquelle ces auteurs sont tombés provient du procédé défectueux qu'ils ont mis en usage pour séparer les deux couches de l'épiderme; les séparant imparfaitement, ils ont attribué à la supérieure ce qui appartenait à l'inférieure. Mais en usant pour leur séparation du procédé que j'ai fait connaître, on détermine très-bien leurs limites respectives. Si alors on examine les cellules supérieures de la couche muqueuse, on voit que toutes renferment un noyau ratatiné et des granulations pigmentaires; si l'on soumet au même examen les cellules inférieures de la couche cornée, on remarque qu'elles ne contiennent ni noyau, ni granulations. J'ai répété souvent ces observations, et toujours avec le même résultat. La ligne de démarcation entre les deux couches

de transformations analogues à celles par lesquelles passe chacun de nos organes : comme ceux-ci, elles naissent, croissent et décroissent comme eux, elles parcourent les trois périodes de la jeunesse, de la maturité et de la vieillesse; comme eux elles s'atrophient, se réduisant dans leur décrépitude à une simple poussière qui n'est plus, pour l'organisme, qu'un corps étranger et qui s'en détache.

La matière colorante apparaît très-probablement dans la première phase de leur développement; j'ai constaté son existence sur un fœtus de sept mois. Chez tous les enfants, à la naissance, le pigment peut être très-facilement observé; il est aussi manifeste que chez l'adulte. Dans les races blanches il reste à l'état fœtal ou embryonnaire pendant toute la durée de la vie, se développant seulement sur certains points. Dans la race noire il est peu apparent aussi avant la naissance; mais il se développe rapidement dès les premiers jours qui la suivent. (Fig. 649.)

F. *Propriétés et usages de l'épiderme.*

Les deux couches de l'épiderme ont pour commune destination de recou- vrir le corps papillaire et de le protéger; elles jouent, à l'égard de la sens- bilité tactile, le rôle d'un organe modérateur, rôle fort important qui pour but, en la ménageant, de lui conserver son exquise délicatesse.

Comparées entre elles dans leur texture intime, nous avons vu combie- ces deux couches diffèrent. Comparées dans leurs propriétés physiolo- giques, elles ne diffèrent pas moins. — La couche muqueuse est très- hygrométrique; elle se laisse facilement traverser par les liquides qui rencontrent sur leur passage. — La couche cornée n'est pas hygromé- trique; mise en contact avec ces mêmes liquides, elle reste impénétrabl-

L'expérience suivante le démontre : je prends deux tubes, de 1 centimètr- de diamètre et de 10 centimètres de longueur. L'un d'eux est fermé infé- rieurement avec un lambeau de couche muqueuse pris sur la paume de main et préalablement desséché, afin de lui rendre toute sa consistance- L'autre est fermé de même à son extrémité inférieure avec un lambea- d'épiderme très-mince. Ainsi disposés, les deux tubes sont remplis d'eau or, celui sur lequel est fixée la couche muqueuse seule se vide en quelque- minutes; l'eau s'écoule par grosses gouttes, se succédant à de court- intervalles. Celui qui est fermé avec une couche muqueuse, doublée d'un- mince couche cornée, reste plein; après une durée de deux mois il étai- encore presque plein, le niveau du liquide n'avait un peu baissé que par suite de l'évaporation qui s'opère à sa surface.

Cette expérience est saisissante; je l'ai répétée et toujours avec le même résultat. Les deux couches de l'épiderme offrent donc des propriétés non-seulement différentes, mais opposées : l'une se laisse traverser par

les liquides, l'autre leur oppose une barrière infranchissable; l'une se comporte à la manière d'un crible, l'autre à la manière d'une lame de verre.

Les divers plans de cellules qui forment la couche muqueuse n'offrent pas eux-mêmes une égale perméabilité. Cette propriété est d'autant plus grande pour chacun d'eux, que les cellules dont ils se composent sont moins aplaties. Celui qui s'applique immédiatement à la surface du derme est donc le plus perméable; ceux qui sont plus élevés le sont moins; et celui qui est sous-jacent à la couche cornée, moins encore.

Lorsqu'un vésicatoire est appliqué sur un point quelconque de la peau, le liquide séreux collecté sous l'épiderme traverse d'abord les cellules les plus profondes de la couche muqueuse et s'épanche, au début de son exhalation, dans l'épaisseur de celle-ci, dont une partie reste adhérente au derme; quant à la couche cornée, non-seulement elle ne se laisse pas traverser, mais on la trouve aussi sèche que dans l'état normal.

L'opposition qu'on remarque entre les deux couches de l'épiderme, en les comparant au point de vue de la perméabilité, nous laisse pressentir l'usage attribué à chacune d'elles.

La couche muqueuse, très-perméable, se prolonge dans toutes les glandes de la peau, livre passage au liquide sécrété et prend part à l'élaboration de celui-ci. Elle se prolonge également dans tous les follicules pileux, pour donner naissance aux poils qui partagent son hygrométricité.

La couche cornée, impénétrable aux liquides du dedans comme à ceux du dehors, a pour attribution de s'opposer à l'évaporation des premiers et à la pénétration des seconds. Voyez ce qui se passe sur un cadavre lorsqu'on la détache : quelques heures après sa disparition, les parties sous-jacentes sont desséchées, tandis que les parties environnantes conservent leur état normal. Supposons pour un instant qu'elle a été enlevée sur le vivant dans une grande étendue; toutes les parties ainsi dénudées seraient menacées d'une dessiccation semblable, si une violente inflammation ne la prévenait en emportant le malade : c'est ce que nous avons trop souvent l'occasion d'observer à la suite des vastes brûlures produites par l'eau bouillante.— Quant aux liquides du dehors, la couche cornée, en s'opposant à leur introduction, nous met à l'abri des influences fâcheuses qu'ils pourraient produire en se mêlant à la masse sanguine.

Des observations assez probantes semblent attester, il est vrai, que la peau n'est pas complétement privée de la faculté d'absorber les liquides avec lesquels elle se trouve en contact. Mais telle est l'impénétrabilité de la couche cornée, que l'absorption par cette voie me paraît impossible; elle a lieu probablement par l'intermédiaire du système pileux non moins hygrométrique que la couche muqueuse; peut-être aussi les glandes sudorifères jouent-elles le rôle de tubes capillaires qui attirent les liquides dans leur cavité, où ils seraient ensuite facilement absorbés.

§ 3. — Des poils et des follicules pileux.

Les *poils* sont des productions épidermoïdes, filiformes et flexibles, implantées dans une dépression du derme, qui joue à leur égard le rôle d'organe producteur, et qui porte le nom de *follicule pileux*. Ils nous offrent à considérer ce follicule et le poil proprement dit.

A. — Follicules pileux.

Les follicules pileux se présentent sous la forme de cavités cylindriques creusées dans l'épaisseur de la peau et s'ouvrant, les unes sur la surface libre de celle-ci, les autres dans la cavité des glandes sébacées. Les premiers sont les plus nombreux, les plus longs et les plus importants : ils fixeront plus particulièrement notre attention.

a. **Follicules pileux s'ouvrant à la surface de la peau.** — Ces follicules affectent une direction perpendiculaire au derme, et non la direction oblique que leur prêtent gratuitement la plupart des auteurs. — Leur longueur ou profondeur varie selon le développement du poil qu'ils contiennent. Sur les régions où les poils sont très-développés, les follicules se prolongent jusqu'au niveau de la face adhérente de la peau, et descendent même un peu au-dessous de celle-ci, ainsi qu'on peut le remarquer dans toute l'étendue du cuir chevelu où ces follicules forment une sorte de brosse sous-cutanée. Sur les points où le système pileux reste rudimentaire, ils ne s'étendent pas ordinairement au delà du tiers moyen de l'épaisseur du derme. — Leur diamètre est toujours déterminé par celui du poil correspondant.

Les parois des follicules pileux du premier ordre répondent, par leur face externe, aux faisceaux fibreux du derme, aux glandes sébacées qui s'ouvrent dans leur cavité, et aux muscles lisses de la peau qui s'y attachent. — Par leur face interne, ils sont en rapport avec les poils. Mais ce dernier rapport diffère suivant que l'on considère la partie sous-jacente à l'embouchure des glandes sébacées, ou la partie supérieure à celle-ci. La première adhère au poil d'une manière intime, en sorte qu'elle n'offre aucun vestige de cavité. La seconde présente au contraire une cavité dont le poil occupe l'axe; c'est dans cette cavité que s'épanche la matière sébacée. (Fig. 650.)

De l'extrémité profonde ou du *fond* des follicules surgit une saillie conique, à base inférieure, quelquefois un peu étranglée : c'est sur cette saillie, ou *papille pileuse*, qu'est implanté le poil, lequel en recouvre non-seulement le sommet, mais toute la surface; c'est elle, et elle seule, qui joue à son égard le rôle d'organe producteur. Elle constitue la partie es-

sentielle des follicules. — Leur extrémité superficielle, ou leur embouchure, répond en général au niveau de la surface cutanée. Il n'est pas rare, cependant, de la voir dépasser un peu ce niveau ; on remarque alors au point d'émergence des poils une légère saillie que Ruysch avait déjà signalée. En se multipliant, ces saillies pilifères communiquent à la peau une certaine rudesse qui varie suivant les régions et selon les individus.

Les follicules pileux se composent de deux tuniques, dont l'une est une dépendance du derme, et l'autre une dépendance de l'épiderme.

La première, ou *tunique fibreuse*, représente le follicule proprement dit. Elle comprend trois couches d'une texture très-différente :

1° Une couche externe, à fibres longitudinales, de nature conjonctive, se continuant en partie avec les fibres lamineuses du derme auquel elle se trouve ainsi très-solidement unie. (Fig. 650, 6.)

2° Une couche moyenne, plus épaisse, à fibres circulaires, contenant chacune un noyau allongé dans le sens transversal. (Fig. 650, 5.)

3° Une couche interne, extrêmement mince, de nature élastique, d'aspect fibroïde, hyaline et homogène. Cette couche adhère, d'une manière intime, à la précédente. De même que celle-ci, elle n'existe que sur la portion des follicules qui est sous-jacente à l'embouchure des glandes sébacées. La portion située au-dessus de cette embouchure est formée exclusivement par la couche à fibres longitudinales. (Fig. 653.)

La seconde tunique, constituée par une simple dépression de l'épiderme, est réductible, comme celui-ci, en deux couches secondaires ou deux lames que leur situation permet de distinguer en externe ou *muqueuse*, et interne ou *cornée*. Ces deux lames s'amincissent l'une et l'autre très-notablement vers le fond du follicule, qui semble ainsi s'élargir pour loger la partie renflée ou la tête du poil.

La *lame muqueuse* présente une épaisseur à peu près triple de celle de la lame cornée. Elle se compose de cellules parfaitement semblables à celles de la couche muqueuse de l'épiderme ; les plus externes, immédiatement appliquées à la tunique fibreuse, sont allongées et perpendiculaires à cette tunique. Toutes renferment un gros noyau central et des granulations colorées, aussi apparentes chez le blanc que chez le nègre, et groupées également autour du noyau. Arrivée sur le fond du follicule, la couche muqueuse, après s'être amincie, se réfléchit, puis se continue tout entière avec le poil, qui en est un simple prolongement. Nous verrons plus loin comment elle se modifie pour le constituer ; et nous constaterons aussi que ces modifications s'opèrent graduellement, en sorte qu'elle conserve encore sur la tête du poil tous ses attributs caractéristiques.

La *lame cornée* est formée de cellules aplaties, irrégulièrement losangiques, dont le grand axe se dirige parallèlement à celui du follicule. Ces cellules ne contiennent rien dans leur cavité, qui semble même avoir

disparu. La lame très-mince qu'elles constituent adhère en dehors à la couche muqueuse et en dedans à la surface du poil. Supérieurement, elle se continue avec la couche cornée de l'épiderme. Inférieurement, elle

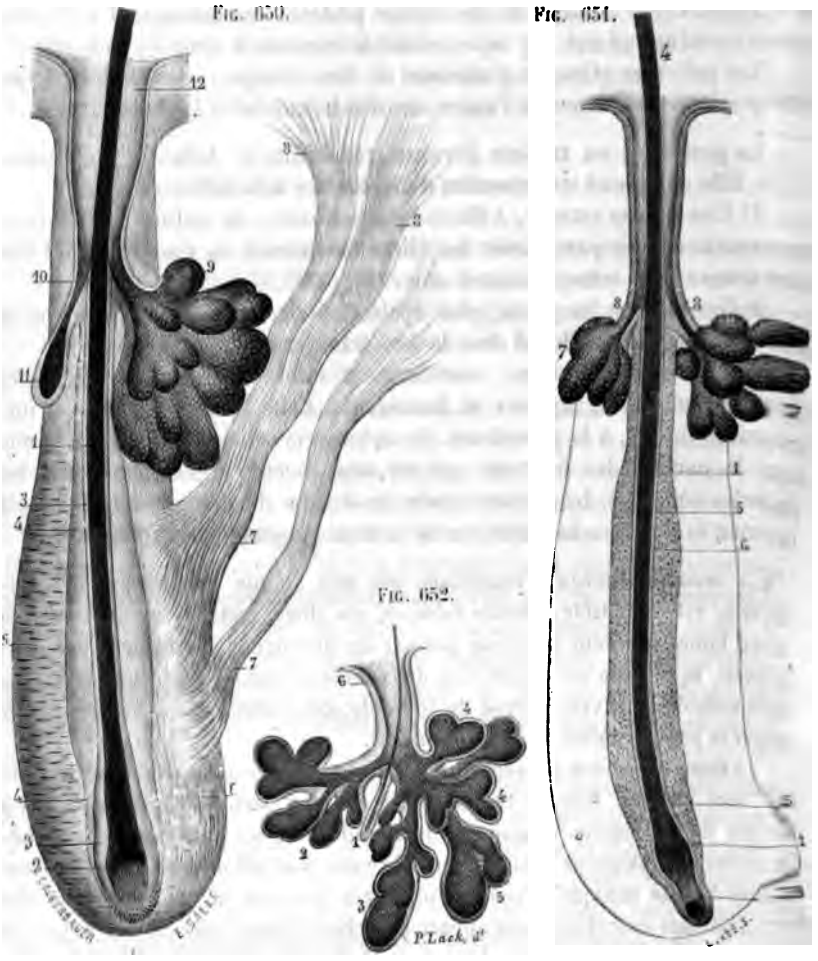

Follicule pileux s'ouvrant à la surface de la peau. *Follicule pileux s'ouvrant dans une glande sébacée.* *Gaine épidermique de racine d'un cheveu.*

Fig. 650. — *Follicule pileux du cuir chevelu.* — 1. Portion intra-folliculaire ou raci du cheveu. — 2. Son bulbe recouvrant la papille du follicule. — 3. Lame interne de gaîne épidermique de sa racine. — 4. Lame externe de cette gaîne. — 5. Tunique à fibr transversales avec ses noyaux. — 6. Tunique à fibres longitudinales. — 7, 7. Musc lisses s'insérant sur cette tunique. — 8, 8. Leur extrémité libre qui se perd dans couches les plus superficielles du derme. — 9. Glande sébacée très-composée, s'ouvr dans le tiers supérieur du follicule pileux. — 10. Son conduit excréteur. — 11. Glan

s'amincit, puis disparaît complétement sans atteindre le fond du follicule pileux. — Selon la plupart des anatomistes, elle en comprendrait deux autres : une externe, à cellules longitudinales et dépourvues de noyau, c'est celle qui vient d'être décrite et que quelques auteurs appellent *couche de Henle;* une interne, plus mince, à cellules transversales contenant un noyau, c'est la *couche de Huxley*. Mais ces cellules à noyau renferment aussi des granulations pigmentaires, et doivent être considérées comme une dépendance de la couche muqueuse, ou plutôt du poil qui la prolonge; elles seront décrites avec celui-ci, dont elles contribuent à former l'épiderme.

Les follicules reçoivent des vaisseaux et des nerfs. — Les vaisseaux sont nombreux; ils viennent de deux sources : les uns descendent du réseau sous-papillaire; les autres se rendent directement à leur extrémité profonde pour se perdre dans la papille. Tous ces vaisseaux sont de simples capillaires, très-différents de calibre. Ils se répandent dans la tunique fibreuse, et particulièrement dans sa couche externe ou longitudinale, sous la forme d'un réseau d'autant plus riche que celui-ci répond à une partie plus inférieure. On ne rencontre dans la couche à fibres circulaires que des vaisseaux d'une grande ténuité. — Les nerfs forment autour de la moitié inférieure ou profonde des follicules un plexus à grandes mailles irrégulières. Très-probablement il se détache de ce plexus des filets ou de simples tubes qui vont se perdre dans leurs parois; mais nous ne possédons aucune notion sur ces filets ou tubes terminaux.

b. **Follicules pileux s'ouvrant dans les glandes sébacées.** — Ces follicules de seconde classe correspondent à la portion inférieure des follicules de la première, c'est-à-dire à celle qui est sous-jacente à l'embouchure des glandes sébacées. Cette analogie reconnue, il devient facile de saisir les caractères qui leur sont propres et qui les distinguent des follicules s'ouvrant à la surface de la peau.

Ils ont pour attributs communs : 1° leur état rudimentaire; 2° leur situation sur le contour d'une glande sébacée, ou dans l'intervalle de ses lobules; 3° leur indépendance du derme, d'où la facilité plus grande aussi avec laquelle ils se laissent isoler; 4° ils adhèrent sur toute la longueur de leurs parois au poil qui en dépend, et ne présentent par consé-

sébacée remarquable au contraire par son extrême simplicité et son long conduit excréteur, qui s'ouvre sur le point diamétralement opposé du follicule. — 12. Embouchure de celui-ci.

Fig. 651. — *Racine d'un cheveu entourée de sa gaine épidermique.* — 1. Racine du cheveu. — 2. Son bulbe. — 3. Papille du follicule dont le bulbe du cheveu est en partie détaché. — 4. Embouchure du follicule livrant passage au poil qu'il contient — 5, 5. Lame interne de la gaîne épidermique. — 6. Sa lame externe, beaucoup plus épaisse. — 7, 7. Glandes sébacées annexées au follicule pileux. — 8, 8. Leur conduit excréteur.

Fig. 652. — *Glande sébacée du front.* — 1. Follicule pileux annexé à cette glande et s'ouvrant dans la partie inférieure de sa cavité. — 2, 3, 4, 5. Lobules de la glande. — 6. Son conduit excréteur donnant passage à un poil de duvet.

quent, depuis leur origine jusqu'à leur embouchure dans la glande correspondante, aucune trace de cavité; 5° ils sont généralement dépourvus de muscles lisses; ce n'est guère que sur le front où l'on voit souvent deux petits faisceaux musculaires s'attacher à ces follicules; 6° enfin, leur structure est plus simple; elle comprend une couche externe, formée de fibres de tissu conjonctif; une couche moyenne, hyaline et homogène; une couche interne, composée de cellules pigmentaires, et quelques capillaires sanguins occupant leur couche externe.

Il n'est pas très-rare de voir deux follicules rudimentaires s'ouvrir dans la même glande. Ce fait se présente même fréquemment pour les grosses glandes sébacées de l'aréole du sein.

B. — Système pileux.

1° *Situation, répartition, conformation extérieure des poils.*

Le système pileux, au premier aspect, semble se concentrer exclusivement sur certaines régions, plus particulièrement sur le cuir chevelu, sur les organes génitaux, dans le creux de l'aisselle et sur la face chez l'homme. Les poils se montrent en assez grand nombre aussi sur le pourtour de tous les orifices du corps : sur le bord libre des paupières, où ils prennent le nom de *cils;* à l'entrée des fosses nasales, où ils sont connus sous celui de *vibrisses;* sur la vulve et sur le pourtour de l'orifice anal. Dans la plus grande partie de son étendue, la surface du corps n'en présente que des vestiges; ils sembleraient même faire défaut sur une foule de points.

Leur répartition, toutefois, est beaucoup moins inégale qu'on ne serait tenté de le croire. Certaines parties de l'enveloppe cutanée sur lesquelles on n'aperçoit d'abord aucune trace de poils sont loin, en effet, d'en être privées. La peau du tronc et des membres en est complétement recouverte; ils sont seulement un peu moins nombreux que sur les téguments du crâne, et rudimentaires pour la plupart. Mais sur la peau des ailes et du lobe du nez ils sont presque aussi rapprochés que ceux qui végètent au devant des lèvres et du menton. Le pavillon de l'oreille, dont la peau est si mince et si douce au toucher, présente, lorsqu'on l'examine à la loupe, une véritable forêt de poils. Il en est de même de la peau plus mince et plus transparente encore qui recouvre les paupières. Le sein le plus blanc et le plus uni en est recouvert sur toute sa surface. Seules la paume des mains et la plante des pieds en sont totalement dépourvues.

Le système pileux chez l'homme est donc plutôt inégalement développé qu'inégalement distribué. On peut le diviser en deux parts, dont l'une comprend les poils parvenus à leur entier développement, ou les *poils* proprements dits, et l'autre les poils rudimentaires, ou *poils de duvet.*

Les *poils* occupent certaines régions déterminées. Les *poils de duvet* recouvrent presque toutes les autres, et se disséminent par conséquent sur une surface beaucoup plus vaste. Ce que les premiers gagnent du côté du développement, les seconds le gagnent du côté du nombre. Ces différences ne suffisent pas cependant pour élever entre eux une ligne de démarcation bien accusée ; car ils s'entremêlent sur un grand nombre de points. Sur d'autres, les poils restent longtemps à l'état de duvet, et prennent ensuite un accroissement plus ou moins rapide : tels sont ceux des organes génitaux, qui demeurent rudimentaires jusqu'à la puberté et qui se développent alors dans l'espace de quelques mois ; tels sont ceux des lèvres et de la partie inférieure de la face, qui, simple duvet chez la femme pendant tout le cours de son existence, et chez l'homme jusqu'à dix-huit ou vingt ans, entrent à cette époque dans la seconde période de leur évolution ; tels sont encore ceux de la poitrine et d'un grand nombre de régions, qui ne dépassent jamais le premier degré de leur développement chez certains individus et qui arrivent à un développement complet chez d'autres.

De l'ensemble des faits qui précèdent découle la conclusion suivante : *Le nombre total des poils qui végètent à la surface du corps est à peu près le même aux divers âges, dans les deux sexes, chez tous les individus, et probablement aussi dans toutes les races humaines ; mais le nombre de ceux qui passent de la première à la seconde période de leur développement est extrêmement variable.* Ainsi s'expliquent :

1° Les différences que nous observons entre le système pileux de l'enfant et celui de l'adulte ;

2° Celles qui distinguent le système pileux de la femme de celui de l'homme ; et toutes les variétés individuelles si nombreuses que nous offre ce même système ;

3° Les différences beaucoup plus tranchées qui séparent le système pileux de l'homme de celui des mammifères. .

Chez ces derniers, tous les poils arrivent à une évolution complète. Au lieu de recouvrir certaines régions plus ou moins limitées, ils recouvrent l'organisation entière. Au manteau protecteur que leur constitue la peau, se superpose une autre enveloppe sur laquelle les milieux ambiants n'ont qu'une faible influence ; pour les mieux protéger contre les injures du dehors et les attaques de leurs nombreux ennemis, la nature a départi à leur surface cutanée moins de sensibilité et plus de moyens de résistance. — En laissant l'homme presque nu, et en conservant à ses téguments une sensibilité plus vive, elle semble l'avoir désarmé ; mais son intelligence est une armure qui suffit amplement à sa protection : aussi le voyons-nous habiter et prospérer sur tous les points de la surface du globe, tandis que les espèces animales sont pour ainsi dire parquées sous telle ou telle latitude qu'elles ne sauraient franchir impunément.

Chez l'homme, le cuir chevelu est en quelque sorte le siége spécial du système pileux; d'où il suit que cette région, ainsi que le fait remarquer Bichat, est peu propre à exercer le sens du tact, soit parce que la présence des poils émousse la sensibilité en dérobant la peau à l'impression directe des corps extérieurs, soit à cause de sa forme arrondie, qui ne lui permet d'entrer en contact avec ces corps que par une petite surface. — Le nombre des poils qui occupent cette région est variable. Quelquefois les cheveux sont si serrés, qu'ils semblent se toucher. D'autres fois ils sont plus espacés et laissent facilement entrevoir le cuir chevelu.

Leur accroissement a sans doute des limites qu'ils ne dépassent pas; mais le terme de cet accroissement est encore peu connu. On les voit souvent descendre jusqu'à la ceinture. On les a vus se prolonger jusqu'aux cuisses et même, suivant quelques naturalistes, jusqu'à la partie moyenne des jambes. Disséminés autour du tronc, ils forment alors un vêtement presque complet. — La longueur qu'ils présentent est une des preuves les plus irrécusables qui ait été invoquée en faveur de la destination de l'homme à l'attitude bipède. — Les cheveux diffèrent encore :

1° Par leur forme. Les uns sont cylindriques, et se juxtaposent à la manière de filaments rectilignes, d'où le nom de cheveux plats qui leur a été donné. D'autres sont aplatis dans un sens et élargis dans le sens contraire; à cette classe appartiennent tous les cheveux qui frisent, et particulièrement la chevelure du nègre. Le sens de l'aplatissement est toujours celui qui correspond à l'enroulement du cheveu.

2° Par leur diamètre. Il en est dont le diamètre est très-petit, et d'autres qui offrent une épaisseur relative beaucoup plus grande. Les premiers sont en général flexueux et ondoyants, les seconds plus ou moins roides et rectilignes.

3° Par leur résistance, qui paraît proportionnelle à leur diamètre; pour les plus fins cette résistance est encore considérable. Il n'est aucune partie dans l'économie, sans en excepter même le système fibreux, qui soutienne un poids aussi lourd sans se rompre.

4° Par leur couleur, qui varie avec l'âge, les individus, le climat, etc. Cette couleur est ordinairement en harmonie avec celle de la peau.

Les cheveux, ainsi que toutes les autres dépendances du système pileux, sont à la fois flexibles et élastiques. On peut modifier leur direction de mille manières; abandonnés à eux-mêmes, ils reviennent toujours à celle qui leur est propre. — Soumis à une extension lente et graduelle, ils se laissent allonger d'un cinquième pour la plupart, et quelques-uns même du quart de leur étendue; après cette extension, ils ne reprennent pas tout à fait leur longueur primitive.

Les poils attirent l'humidité; en s'humectant, ils augmentent de longueur. Lorsque l'air devient sec, ils perdent une partie de cette humidité

et se raccourcissent : c'est sur la propriété qu'ils possèdent de varier ainsi d'étendue que Th. de Saussure a fondé la construction de son hygromètre. Les variations de longueur que peuvent subir les poils sous l'influence des divers états de sécheresse et d'humidité de l'atmosphère ne sont cependant pas très-considérables. Un cheveu qu'on a dépouillé de sa graisse en le plongeant dans une solution bouillante de soude ne s'allonge en général, depuis la plus grande sécheresse jusqu'à la plus grande humidité, que de la quarantième partie de son étendue.

Envisagés dans leurs connexions avec la peau, les poils nous offrent à étudier leur *racine* et leur *tige*.

La *racine* est cette partie du poil qui est contenue dans les follicules. Elle offre une forme cylindrique et un diamètre égal sur la plus grande partie de sa longueur. Mais, inférieurement, elle se renfle, comme la cavité correspondante. Ce renflement a été décrit par Malpighi sous le nom de *tête du poil* (*capitulum pili*) ; on l'appelle aussi *bulbe du poil*. Il repose sur la papille du follicule, qu'il recouvre entièrement et lui adhère d'une manière intime. Elle s'en laisse séparer cependant lorsque l'épiderme commence à se détacher sous l'influence de la putréfaction ou de la macération; on remarque alors sur sa partie inférieure une excavation rappelant la forme et les dimensions de cette papille.

La tête du poil est arrondie, quelquefois un peu allongée et ovoïde; d'une consistance molle, en sorte qu'elle se laisse facilement comprimer ou déformer; d'une couleur claire et demi-transparente, comme la couche muqueuse de la tunique épidermique avec laquelle elle se continue et dont elle présente tous les caractères.

La *tige*, cylindrique, terminée en pointe à son extrémité libre, est recouverte çà et là d'écailles épidermiques que le poil entraîne avec lui en traversant l'embouchure du follicule.

2° *Texture des poils.*

Les poils se composent de trois parties très-distinctes : d'une partie centrale ou celluleuse, plus colorée, et généralement connue sous le nom de *substance médullaire;* d'une partie moyenne ou fibreuse, de teinte plus claire, appelée *substance corticale;* et d'une partie périphérique ou squameuse extrêmement mince, qui a été considérée avec raison comme leur épiderme.

Chacune de ces trois parties provient exclusivement de la couche muqueuse de la tunique interne des follicules, qui, en remontant sur les papilles, se modifie d'une manière différente, suivant qu'elle répond au sommet de celles-ci, à leur surface, ou à leur base. — La partie qui se continue avec le sommet se modifie très-peu; elle forme la substance cellulaire.— La partie qui correspond à sa surface se modifie beaucoup plus; elle forme

la substance fibreuse. — La partie qui répond à sa base se modifie plus encore; elle forme la portion squameuse.

Pour observer la continuité des trois parties constituantes d'un poil avec la couche muqueuse de l'épiderme, on fera usage du procédé que j'ai déjà recommandé, l'immersion de la peau dans l'eau distillée contenant un centième d'acide acétique. Du douzième au dix-huitième jour, l'épiderme étant détaché, on arrache un ou plusieurs poils, qui entraînent avec eux les deux couches de leur gaîne épithéliale, et on les examine à un grossissement de 400 diamètres. Étudions chacune de ces parties.

La **partie celluleuse** ou **centrale**, *substance médullaire* des auteurs, fait défaut dans la plupart des poils rudimentaires; et parmi ceux qui atteig-

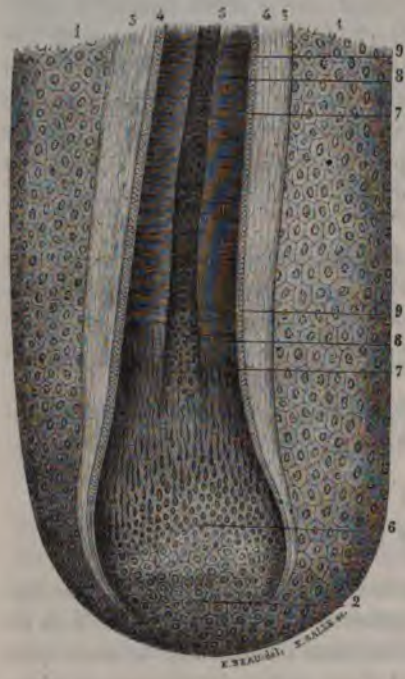



FIG. 653. — *Racine d'un cheveu et sa gaîne épidermique.*

FIG. 654. — *Coupe transversale du même poil et de son follicule pileux.*

Fig. 653. — 1, 1. Lame externe de la gaîne épidermique des poils, composée de cellules contenant chacune un noyau; ce noyau est entouré de granulations pigmentaires. — 2. Extrémité inférieure de cette lame, se continuant sans ligne de démarcation avec le bulbe du poil. — 3, 3. Lame interne de la gaîne épidermique, formée de cellules allongées et sans noyau. — 4, 4. Lame externe de l'épiderme du poil, formée de cellules allongées dans le sens circulaire et contenant un petit noyau. — 5. Racine du poil dont les deux tiers supérieurs ont été excisés. — 6. Bulbe de cette racine. — 7, 7. Sa partie périphérique ou fibreuse. — 8, 8. Sa partie centrale ou médullaire. — 9, 9. Lame interne

gnent leur complet développement, quelques-uns en sont privés aussi. Son diamètre représente le quart environ et quelquefois le tiers du diamètre total du poil. Elle est constituée par des cellules contenant un noyau et des granulations pigmentaires, tout à fait semblables à celles du bulbe et de la couche muqueuse de l'épiderme. Ces cellules se superposent de manière à former de trois à cinq colonnes parallèles et juxtaposées. Elles sont irrégulièrement cubiques. Vue à la lumière réfléchie, la substance médullaire est blanche; vue à la lumière transmise, elle est noire. Mais cette dernière coloration, qu'on a longtemps attribuée, tantôt à des granulations pigmentaires, et tantôt à des granulations graisseuses, reconnaît pour cause la présence de nombreuses bulles d'air qui pénètrent à travers l'épiderme et la substance corticale du poil jusque dans sa partie centrale. En traitant celui-ci par l'éther ou l'essence de térébenthine, la substance centrale devient claire et transparente, puis reprend sa couleur normale lorsque le poil revient à son état de sécheresse habituelle. Chez un grand nombre de mammifères, elle est mieux caractérisée que chez l'homme; les cellules conservent dans toute leur pureté et sur toute la longueur du poil leurs caractères primitifs.

La **partie fibreuse** ou **substance corticale**, est celle qui prend à la constitution des poils la part la plus importante. Elle leur est commune à tous; elle en forme la charpente; c'est à elle qu'ils sont redevables de leur couleur, de leur résistance, de leur élasticité, de la plupart de leurs propriétés en un mot. Cette substance fondamentale du poil est striée dans le sens de sa longueur. On remarque sur toute son étendue des taches noires ou brunes, irrégulièrement disséminées. Considérée dans son ensemble, elle représente un cylindre creux, à parois épaisses, contenant dans sa cavité la substance celluleuse, adhérant par sa surface externe à l'épiderme du poil. — Elle se compose aussi de cellules qui, sur la tête du poil, ne diffèrent pas de celles de la couche muqueuse. Au-dessus de cette tête les cellules s'allongent de bas en haut; en même temps elles se rétrécissent et s'aplatissent. Vers la partie moyenne de la racine, elles sont déjà si allongées et si minces, qu'elles se transforment en écailles fusiformes, contenant chacune un rudiment de noyau allongé aussi; les granulations qui entourent celui-ci se sont rapprochées et lui donnent alors une coloration

de la gaîne épidermique du poil, constituée par des écailles transversales dont le contour seul a pu être représenté.

Fig. 654. — 1, 1. Couche des fibres circulaires avec ses noyaux. — 2, 2. Couche transparente, amorphe, qui tapisse sa face interne. — 3, 3. Lame externe de la gaîne épidermique formée en dehors de cellules allongées et perpendiculaires à la couche amorphe, et dans le reste de son épaisseur de cellules hexagonales; toutes ces cellules contiennent un noyau recouvert de granulations pigmentaires. — 4, 4. Lame interne ou cornée de cette gaîne composée de cellules sans noyau et sans granulations. — 5, 5. Lame externe de l'épiderme du poil. — 6, 6. Lame interne de cet épiderme; de même que la précédente, elle est ici plus épaisse qu'elle ne devrait l'être. — 7. Coupe du poil.

brune uniforme. Les taches de la substance corticale sont dues en partie à ces granulations, en partie aussi aux bulles d'air qui s'infiltrent dans son épaisseur et qui la traversent de part en part.

De la juxtaposition des écailles fusiformes résulte l'aspect fibreux de la substance corticale. Bien qu'intimement unies, celles-ci peuvent être séparées en soumettant le poil à l'action de l'acide sulfurique. Sur les poils blancs elles sont incolores ; sur les autres elles offrent une teinte qui varie du jaune clair au brun foncé, et qui a pour siége les granulations pigmentaires disséminées dans toute leur épaisseur.

La **partie périphérique** ou **l'épiderme** des poils est une pellicule transparente et incolore, unie en dedans à la substance corticale. En dehors, elle adhère à la couche cornée de la tunique interne des follicules pileux. — Sa partie libre est recouverte çà et là de petits groupes d'écailles qu'elle emporte en traversant l'embouchure de ceux-ci.

L'épiderme des poils ne comprendrait, suivant le plus grand nombre des auteurs, qu'une seule couche ; mais il en comprend réellement deux, qui ont une commune origine. Toutes deux en effet proviennent, comme la substance médullaire et la substance corticale, de la masse celluleuse qui constitue la tête du poil ; toutes deux sont formées inférieurement par un plan de cellules pigmentaires. Mais lorsque les deux plans superposés arrivent au-dessus de la tête du poil, les cellules se modifient beaucoup, et ne se comportent pas d'une manière identique pour l'un et l'autre.

Les cellules de la couche interne s'allongent dans le sens transversal, s'aplatissent de dehors en dedans, et ne tardent pas à se transformer en écailles dans lesquelles on ne retrouve plus aucune trace de noyau et de matière colorante. Ces écailles transversales se recouvrent de bas en haut. Lorsque le poil a été seulement soumis à l'action de l'acide acétique, on ne distingue que le contour de leur partie supérieure, représenté par un ensemble de petites lignes courbes dont la concavité regarde en bas. Si on le traite par l'acide sulfurique ou par les alcalis, elles se désagrégent et leur partie supérieure, en se renversant, donne aux bords du poil un aspect finement dentelé ; on les voit même, sur certains points, se renverser complétement, et s'écarter les unes des autres.

Les cellules de la couche externe s'élargissent dans le même sens que les précédentes, mais elles s'aplatissent beaucoup moins ; et en outre elles conservent leur noyau, qui s'allonge et qui prend aussi une direction transversale. La lame résultant de leur union adhère en dedans à la couche écailleuse de l'épiderme du poil, et en dehors à la couche cornée de sa gaîne épithéliale.

Composition chimique. — Incinérés et soumis à l'analyse, les poils sont composés, d'après les recherches de Vauquelin, d'oxyde de fer, de quelques traces de manganèse, dont l'existence est aujourd'hui contes-

tée, de sulfate, de phosphate et de carbonate de chaux. Ils contiennent en outre une certaine quantité de graisse qui provient sans doute des glandes sébacées et qui pénètre dans leur épaisseur par voie d'imbibition. Les acides et les alcalis concentrés les dissolvent; le chlore les blanchit; divers sels métalliques les colorent comme ils colorent l'épiderme; l'azotate d'argent les noircit. Exposés à la flamme d'une bougie, ils se consument et brûlent en exhalant une odeur de corne.

3° *Développement des poils.*

Les poils se développent au commencement du quatrième mois de la grossesse. Comme les glandes sudorifères, ils sont représentés d'abord par un simple prolongement de la couche muqueuse de l'épiderme, qui s'enfonce dans le derme. Ce prolongement, cylindrique et arrondi inférieurement, donnera naissance non-seulement au poil, mais aussi à la tunique interne ou épithéliale du follicule. La dépression dermique formera la couche externe ou fibreuse de celui-ci.

Le prolongement qui représente le *bourgeon* ou le *germe du poil* se rétrécit d'abord du côté de l'épiderme et s'élargit à son extrémité opposée; en même temps on voit apparaître, sur le fond de la dépression du derme, le premier rudiment de la papille. — Aussitôt que celle-ci a paru, les cellules du bourgeon, jusque-là confondues en une seule masse, se partagent en deux groupes : un groupe central qui prend la forme d'un cône plein, à base inférieure; et un groupe périphérique qui prend celle d'un cône creux superposé au précédent. — Les cellules du cône plein ne tardent par à se partager elles-mêmes en deux groupes secondaires : celles qui répondent à son centre ou à son axe constituent le poil dans son état primitif; les plus superficielles, en se modifiant, forment la couche cornée de la tunique interne du follicule. Les cellules du cône creux ne se modifient pas; elles constituent la couche muqueuse de la même tunique.

Les poils et la gaîne qui entoure leur racine ont donc pour commune et unique origine la couche profonde de l'épiderme. Dans la première période de son évolution, le système pileux est recouvert par la couche cornée de celui-ci; dans la seconde, il la traverse. Cette éruption commence vers le milieu de la vie intra-utérine. Les régions sur lesquelles il atteint ses plus grandes dimensions sont les premières envahies : ainsi les poils se montrent d'abord sur le cuir chevelu, puis sur les paupières, et un peu plus tard sur les parties recouvertes de poils de duvet; — les plus tardifs font leur apparition dans le courant du septième mois, en sorte qu'à la naissance ils ont pris possession de toutes les régions où on les rencontre.

Devenus libres, les uns s'arrêtent presque aussitôt dans leur accroissement et restent indéfiniment ou momentanément à l'état embryonnaire,

les autres continuent de croître jusqu'au moment où ils auront atteint le terme complet de leur évolution.

Ainsi se développent les poils chez l'homme et les mammifères, et chez tous les oiseaux ; car ceux-ci possèdent aussi des poils.

Quant aux plumes, si différentes des poils lorsqu'elles ont acquis tout leur accroissement, elles en diffèrent, en réalité, très-peu au début de celui-ci. De part et d'autre on observe un follicule du fond duquel s'élève une papille. Chez les mammifères, la papille est recouverte par un poil toujours unique ; chez les oiseaux, elle est recouverte par un pinceau de poils. Chez les premiers, la couche cornée de la tunique interne du follicule s'arrête à la base du poil ; chez les seconds, elle remonte sur le pinceau de poils et l'embrasse dans sa cavité, celle-ci est d'abord complétement close ; mais bientôt l'enveloppe cornée du pinceau s'entr'ouvre vers sa partie supérieure ; par cet orifice s'échappe alors tout le pinceau. Puis le contenant et le contenu croissent rapidement en longueur et en épaisseur. Pendant cet accroissement, les poils se disposent à droite et à gauche de la tige cornée pour constituer les barbes de la plume. En même temps leur extrémité profonde est résorbée, et la substance cornée, restée seule inférieurement, affecte la forme d'un canal solide, flexible et transparent.

Les plumes, dans le cours de leur évolution, se comportent donc comme les poils. Si elles en diffèrent à quelques égards, ces différences ne présentent qu'une importance secondaire : — d'un côté, le poil est unique, de l'autre il est multiple ; — d'un côté il n'est pas entouré par un prolongement de la couche cornée du follicule ; de l'autre il est entouré par ce prolongement, qui prend de grandes proportions, parce qu'il est destiné à jouer le rôle de support ; — d'un côté, le poil conserve indéfiniment ses rapports avec le follicule ; de l'autre, les poils s'en détachent pour rester implantés, en définitive, sur la tige cornée qui d'abord les emprisonnait, et qu'à leur tour ils recouvrent en partie Les granulations pigmentaires qu'ils renferment, et auxquelles les barbes de la plume empruntent leurs brillantes couleurs, proviennent, comme celles-ci, exclusivement de la couche muqueuse de l'épiderme ; elles ne font pas défaut dans les plumes blanches, mais ne s'y montrent qu'à l'état latent on embryonnaire.

§ 4. — Des ongles.

Les *ongles* sont des productions épidermoïdes dont la conformation et les dimensions offrent de très-grandes variétés dans le règne animal, mais qui affectent chez l'homme la forme d'écailles blanches, élastiques, transparentes et comparables, par leur aspect ainsi que par l'ensemble de leurs propriétés, à des lames de corne.

Ces lames cornées sont enchâssées dans le derme qui revêt la face dor-

sale de la dernière phalange des doigts et des orteils, d'où le nom de *phalange unguéale* que lui ont donné quelques zoologistes. Elles ne répondent pas, cependant, à toute la longueur de cette phalange, mais seulement à ses quatre cinquièmes inférieurs, que nous avons vus s'aplatir d'avant en arrière, pour offrir une plus large surface d'appui à la pulpe des doigts. Dans toute cette étendue, la phalange unguéale est séparée de la peau, en avant, par un coussinet adipeux très-épais; mais en arrière, le derme la recouvre immédiatement, se moule sur elle et lui adhère d'une manière intime.

De même que les poils, les ongles nous présentent à étudier : une partie qui joue le rôle d'organe producteur, le *derme péri-unguéal;* et une partie produite, ou l'*ongle* proprement dit.

A. *Derme péri-unguéal.*

Le derme péri-unguéal revêt l'aspect d'une gouttière parabolique, à concavité inférieure, dont un côté descend sur toute la face antérieure de l'ongle, tandis que l'autre répond seulement à la partie la plus élevée de sa face postérieure. On peut lui considérer, par conséquent, trois portions : une antérieure ou longue, appelée aussi *derme sous-unguéal;* une postérieure ou courte, *derme sus-unguéal;* et une périphérique, formant le *fond* de la gouttière.

Le **derme sous-unguéal** est vertical, rectiligne de haut en bas, convexe dans le sens transversal. Il remonte jusqu'au tendon par lequel l'extenseur des doigts s'attache aux troisièmes phalanges, et répond, par conséquent, à presque toute la longueur de celles-ci.

Sa face antérieure adhère solidement au périoste de cette phalange et surtout à sa moitié inférieure. — Sa face postérieure adhère, d'une manière non moins intime, à la face concave de l'ongle. Elle est blanche dans son tiers supérieur, et rouge dans ses deux tiers inférieurs; une ligne courbe, dont la convexité regarde en bas, sépare ces deux parties, en sorte que la première revêt la figure d'une demi-lune, et la seconde celle d'un rectangle qui serait échancré en haut pour recevoir la précédente. Cette face est surtout remarquable par la présence de crêtes longitudinales qui toutes naissent de la partie médiane de son extrémité supérieure, et qui s'écartent de ce centre ou de ce pôle commun comme autant de méridiens, suivant la comparaison très-exacte de Henle. Les crêtes médianes descendent verticalement; les autres décrivent d'abord un arc de cercle parallèle au fond de la gouttière du derme, et d'autant plus grand qu'elles sont plus latérales.— Au niveau de la portion blanche ou semi-lunaire, les crêtes font à peine saillie; mais, en arrivant sur la portion rouge et sur toute la longueur de celle-ci, elles offrent beaucoup plus de hauteur et de largeur,

puis se terminent brusquement au niveau du sillon qui sépare la pulpe des doigts du bord libre de l'ongle.

C'est sur le sommet de ces crêtes que sont implantées les papilles du derme sous-unguéal. Parmi ces saillies, les plus élevées sont toujours très-minimes; leur volume devient d'autant plus considérable, qu'elles répondent à un point plus rapproché du bord libre.

Ce derme, par sa structure, diffère assez notablement de celui des autres parties du corps; il ne contient ni glandes sébacées, ni glandes sudorifères; son adhérence au périoste sous-jacent a pour effet de l'immobiliser.

Les artères qu'il reçoit affectent leur mode de distribution habituelle. Mais les veines sont ici plus volumineuses, dilatées et comme varriqueuses sur certains points; c'est à elles que les ongles sont redevables de leur coloration rouge ou rosée dans l'état normal, et de la teinte bleuâtre qu'ils prennent sous l'influence de l'asphyxie.

Les nerfs, par leurs divisions terminales, forment un très-beau plexus sous-jacent aux crêtes du derme sous-unguéal et se prolongeant en partie dans leur épaisseur, mais ne donnent aucune ramification aux papilles, lesquelles, par conséquent, sont dépourvues de corpuscules du tact.

Le **derme sus-unguéal** est un repli de la couche profonde de la peau qui se forme de la manière suivante : Parvenu au niveau de l'ongle, celle-ci s'avance sur lui pour le recouvrir, en haut dans une étendue de 5 ou 6 millimètres, et sur les côtés dans une étendue moindre, qui se réduit graduellement en descendant, en sorte qu'inférieurement elle n'excède pas un millimètre. Après l'avoir ainsi recouvert, la couche profonde de la peau se réfléchit en s'adossant à elle-même, et revient vers la périphérie de l'ongle, où elle se continue avec le derme sous-unguéal. — Très-saillant en haut, terminé en pointes sur les côtés, ce repli revêt la figure d'un croissant. Il recouvre supérieurement la racine de l'ongle et une grande partie de la portion semi-lunaire du derme sous-unguéal, dont le tiers inférieur seulement reste apparent. — Sa face superficielle et son bord libre sont surmontés de papilles assez développées dans lesquelles on remarque de petits corpuscules du tact. Sa face profonde adhère à la racine de l'ongle; elle présente aussi des papilles, mais d'une extrême petitesse et sans corpuscules.

Du derme sus-unguéal partent un grand nombre de radicules lymphatiques qui le prédisposent aux irritations de tous genres.

La **gouttière unguéale** est profonde dans sa partie supérieure ou médiane, qui a été considérée par quelques auteurs comme la *matrice* de l'ongle. En se prolongeant et descendant de chaque côté, elle diminue peu à peu de profondeur pour se terminer en pointe à ses deux extrémités. — Le *fond* de la gouttière suit très-exactement le contour de l'ongle et en représente le moule; il est mince, presque transversal au niveau de son

bord supérieur, vertical et arrondi sur les côtés. Les papilles qui le recouvrent figurent parmi les plus petites; elles ne diffèrent pas de celles qu'on observe sur la face adhérente du repli sus-unguéal.

B. *De l'ongle proprement dit.*

a. **Conformation extérieure.** — Dans l'ongle on distingue aussi trois parties: une *racine*, un *corps* et une *extrémité libre*.

La *racine* est cette partie de l'ongle qui occupe la portion moyenne de la gouttière unguéale. Mince, molle, flexible, de même hauteur que le repli cutané qui la recouvre, elle commence par un bord tranchant et finement dentelé. L'une de ses faces adhère au derme sus-unguéal et l'autre à la portion semi-lunaire du derme sous-ungéal.

Le *corps* de l'ongle, deux ou trois fois aussi long que sa racine, s'étend depuis le repli cutané qui la couvre jusqu'au sillon creusé entre la partie libre et la pulpe des doigts. — Sa face postérieure, convexe et libre, présente: 1° des stries longitudinales souvent peu apparentes; 2° dans sa partie supérieure une couleur blanche qui répond à la lunule, et dans sa partie inférieure une couleur rouge ou rosée. — Sa face antérieure ou concave adhère au derme sous-unguéal, dont elle prend l'empreinte. On y remarque des sillons et des crêtes longitudinalement dirigés et alternativement disposés, qui répondent aux crêtes et aux sillons du derme. Le fond des sillons est criblé d'excavations inégales destinées à recevoir les papilles. Le sommet des crêtes se distingue au contraire par son aspect uni et rectiligne. — Les deux bords du corps de l'ongle, verticalement dirigés, augmentent d'épaisseur de haut en bas, comme du reste toute la lame cornée dont ils font partie, d'où la largeur et la rondeur croissantes aussi des parties latérales de la gouttière unguéale.

La *partie libre*, qu'un sillon sépare de la partie correspondante de la pulpe des doigts, offre une longueur très-variable. Chez les individus qui ne l'excisent pas, elle s'allonge de plus en plus en se recourbant sous la pulpe des doigts. Dans les hospices consacrés à la vieillesse, il n'est pas très-rare de voir l'ongle du gros orteil, abandonné à sa croissance naturelle, acquérir jusqu'à 2 centimètres d'étendue dans sa partie libre.

En examinant la face dorsale de ces ongles monstrueux, on y remarque des sillons curvilignes, transversalement dirigés, qui rappellent assez bien les stries circulaires et parallèles des cornes des ruminants.

b. **Connexions des ongles avec l'épiderme.** — Ces connexions diffèrent pour la couche cornée et la couche muqueuse.

1° *Connexions des ongles avec la couche cornée.* — Elles ont été exposées différemment. Selon Bichat et Béclard, la couche cornée passerait au-dessus du corps de l'ongle, irait contourner son bord libre, et se continue-

rait ensuite avec celle de la pulpe des doigts. Selon Lauth, elle remonterait jusqu'à la racine, se réfléchirait sur le bord supérieur de celle-ci, et passerait ensuite sous l'ongle, qui en serait une dépendance. — Ni l'une ni l'autre de ces opinions ne repose sur une observation exacte.

Parvenue au bord libre du derme sus-unguéal, la couche cornée le déborde un peu, puis s'applique à elle-même, et remonte ensuite sous la face profonde du repli cutané, pour se terminer : en haut, sur le bord supérieur de la racine, en se continuant avec celle-ci ; et de chaque côté, sur les bords de l'ongle, avec lesquels elle se continue aussi. — Pour observer cette disposition, il convient de l'étudier sur un ongle qui a été détaché par voie de macération ou de putréfaction.

2° *Connexions de l'ongle avec la couche muqueuse.* — D'après l'opinion unanime des auteurs, la couche muqueuse de l'épiderme se comportera à

Fig. 655.

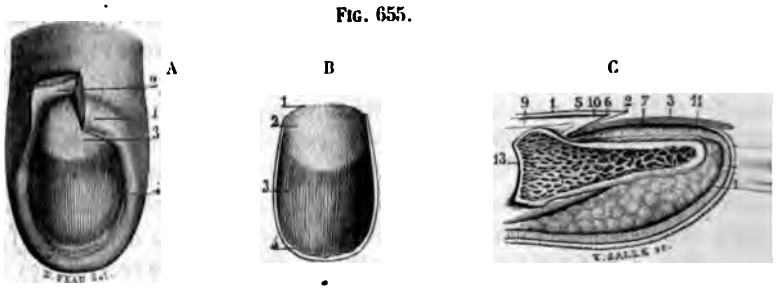

Derme péri-unguéal. *Face concave de l'ongle.* *Coupe de l'ongle et du derme.*

A. *Derme péri-unguéal.* — 1. Repli cutané qui couvre la racine de l'ongle, ou derme sus-unguéal. — 2. Coupe de ce repli, dont une moitié a été renversée pour laisser voir sa forme, sa hauteur, et la gouttière qui loge la racine de l'ongle. — 3. Partie supérieure ou semi-lunaire du derme sous-unguéal.

B. *Face adhérente ou concave de l'ongle.* — 1. Son bord supérieur. — 2. Partie qui répond à la portion semi-lunaire du derme sous-unguéal. — 3. Partie qui répond à la portion rosée de ce derme. — 4. Bord libre de l'ongle.

C. *Coupe médiane de l'ongle, du derme péri-unguéal, et de la phalange sous-jacente.* — 1. Couche cornée de l'épiderme de la face dorsale du doigt. — 2. Cette même couche cornée, qui descend un peu sur le corps de l'ongle et qui en même temps remonte vers sa racine pour se continuer avec la partie moyenne de celle-ci. — 3. Couche superficielle de l'ongle. — 4. Couche cornée de l'épiderme de la pulpe du doigt, se continuant avec la face concave de la partie libre de l'ongle, de même que celle de la face dorsale se continue avec la face convexe de sa racine. — 5. Couche muqueuse recouvrant la face libre du derme sus-unguéal. — 6. La même couche se réfléchissant pour tapisser la face profonde de celui-ci. — 7. Cette même couche, qui, après s'être réfléchie une seconde fois au niveau du bord supérieur de l'ongle, descend sur le derme sous-unguéal. — 8. Couche muqueuse de l'épiderme de la pulpe du doigt se continuant au niveau de la partie libre de l'ongle avec la couche profonde de celui-ci. — 9. Derme de la face dorsale du doigt. — 10. Ce derme se réfléchissant pour remonter vers le fond de la gouttière unguéale. — 11. Ce même derme, qui, après une seconde réflexion, descend verticalement entre l'ongle et la phalange. — 12. Derme de la face palmaire du doigt. — 13 Phalange unguéale dont la face dorsale est recouverte par le derme dans ses trois quarts inférieurs.

de la manière suivante : arrivée sur le bord libre du repli sus-unguéal, elle se réfléchirait pour tapisser sa face adhérente, recouvrirait ensuite le fond de la gouttière dans laquelle l'ongle est reçu, puis tout le derme sous-unguéal, et viendrait se continuer inférieurement avec la couche muqueuse de la pulpe des doigts. Cette couche, en un mot, suivrait très-exactement le trajet du derme péri-unguéal ; elle formerait la couche profonde de l'ongle, et la couche cornée formerait sa couche superficielle. Telle est

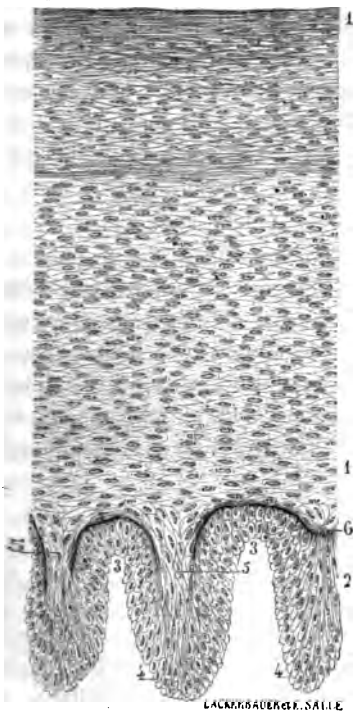

Fig. 656. — *Coupe transversale de l'ongle.*

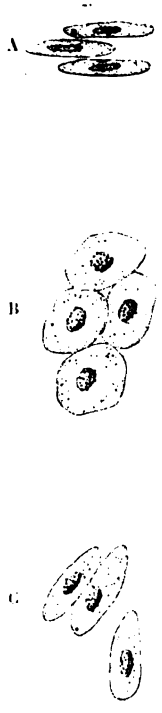

Fig. 657. — *Cellules superficielles et profondes de l'ongle.*

Fig. 656. — 1, 1. Couche superficielle du corps de l'ongle, composée de cellules pourvues chacune d'un noyau et de granulations pigmentaires. — 2. Sa couche profonde. — 3, 3. Coupe des sillons dans lesquels sont reçues les crêtes du derme sous-unguéal. — 4, 4. Coupe des crêtes de l'ongle. — 5, 5. Prolongements par lesquels la couche superficielle se continue avec la partie centrale des crêtes. — 6, 6. Ligne sombre qui sépare les deux couches de l'ongle et qui masque le plus habituellement ces prolongements.

Fig. 657. — A. Cellules du corps de l'ongle, isolées et vues par leur circonférence; elles contiennent chacune un noyau et des granulations pigmentaires. — B. Ces mêmes cellules, vues par leurs faces. — C. Cellules de la couche profonde, constituées comme les précédentes, dont elles ne diffèrent que par leur forme allongée et leur direction perpendiculaire au corps de l'ongle.

l'opinion universellement adoptée. Longtemps je l'ai partagée. Mais l'examen microscopique nous montre qu'elle n'est pas fondée. La couche muqueuse de l'épiderme ne constitue pas seulement une partie de l'ongle, elle en constitue la totalité. Les ongles, comme les poils, sont une dépendance de cette couche. Nous avons vu comment elle se modifie pour donner naissance aux poils; voyons comment elle se modifie pour produire les ongles.

c. **Structure des ongles.** — Pour observer cette structure, le meilleur moyen à mettre en usage est encore l'immersion dans une solution d'acide acétique au centième. De l'ongle détaché par la macération on enlèvera des tranches minces, transversales, qui seront ensuite examinées à un grossissement de 400 diamètres. Cet examen permettra de constater qu'il comprend dans sa composition deux plans de cellules : l'un profond, creusé de sillons longitudinaux; l'autre superficiel, plus épais, plus dense et stratifié. De ces deux plans, le premier est formé par les cellules inférieures de la couche muqueuse, le second par les cellules moyennes et les cellules superficielles de cette même couche. (Fig. 656.)

Le plan profond se continue par sa face postérieure avec le plan superficiel, et lui adhère étroitement. Mais il peut en être nettement détaché. Le chirurgien qui procède à l'arrachement de l'ongle n'enlève que son plan superficiel, le plan profond reste en place; c'est pourquoi la douleur, extrêmement vive au moment de l'opération, s'éteint très-rapidement lorsqu'elle est terminée. J'ai eu l'occasion d'observer un jeune homme qui avait imprudemment engagé les quatre derniers doigts de la main droite sous un rouleau mis en mouvement par une machine à vapeur. Bien qu'il l'eût vivement retirée, les quatre ongles furent entraînés, et cependant la douleur était absolument nulle : le plan superficiel des ongles seul avait été emporté; le plan profond, intact, continuait de protéger les crêtes du derme sous-unguéal et les papilles qui en recouvrent le sommet.

La face antérieure de ce plan adhère donc d'une manière extrêmement intime au derme sous-ungéal, dont elle prend l'empreinte. Sur les coupes transversales, elle est limitée par une ligne alternativement saillante et rentrante. Les parties saillantes répondent aux sillons du derme, et les parties rentrantes aux crêtes et aux papilles de celui-ci. (Fig. 656.)

Le plan profond se compose de cellules ellipsoïdes, perpendiculaires au plan superficiel, contenant chacune un noyau allongé dans le même sens. Sur la base des crêtes, les cellules s'inclinent et se disposent sur deux plans divergents qui se continuent avec celles du plan superficiel. On observe bien sur des ongles frais cette dernière disposition.

Le plan superficiel, d'une épaisseur double ou triple du précédent, se distingue très-nettement de celui-ci dans toute son étendue. La limite qui sépare les deux plans est représentée, sur les coupes : d'une part, par une ligne sombre; de l'autre, par la direction des cellules qui les constituent.

Nous avons vu que celles du plan profond sont perpendiculaires à l'ongle; celles du plan superficiel lui sont au contraire parallèles. Ces dernières offrent un aspect lamelliforme ; toutes renferment un petit noyau, aplati de la face libre vers la face adhérente de l'ongle et recouvert de granulations pigmentaires.

Les cellules du plan superficiel ne diffèrent donc de celles du plan profond que par leur direction parallèle aux surfaces de l'ongle et par leur forme aplatie. Mais, dans les deux plans, elles ont pour attribut commun la présence constante d'un noyau autour duquel se groupent des granulations très-évidentes. Or, ce double attribut n'appartient qu'aux cellules de la couche muqueuse ; et puisque toutes le possèdent, il faut bien admettre que ces deux plans en sont l'un et l'autre une dépendance.

d. **Développement et accroissement de l'ongle.** — Le plan profond de l'ongle ne s'arrête pas au niveau de son bord supérieur ; il le contourne pour aller recouvrir aussi la moitié supérieure de la face convexe de la racine. Les cellules les plus élevées de ce plan affectent ainsi une disposition rayonnée. Et comme elles se détachent toutes du derme, pour céder leur place à des cellules nouvelles, elles ont pour effet commun de chasser indéfiniment l'ongle de la gouttière qu'il occupe. La partie moyenne de la rainure unguéale, ou la *matrice de l'ongle*, joue donc, à l'égard de celui-ci, le même rôle que la papille des follicules à l'égard des poils.

Mais le derme sous-unguéal, par la portion qui répond au corps de l'ongle, prend part aussi à son développement et à son accroissement. Dès le début de sa formation, il donne naissance à une première couche de cellules qui le recouvre dans toute son étendue. A cette première couche en succède bientôt une seconde qui la soulève, puis une troisième, une quatrième ; en un mot, toute une série dont la dernière soulève les précédentes, en même temps que celles-ci sont poussées de haut en bas par les cellules nouvelles de la racine. Ce mode d'accroissement nous explique :

Pourquoi l'ongle est si mince à la racine et beaucoup plus épais dans le reste de sa longueur.

Pourquoi il présente des stries transversales analogues aux stries circulaires des cornes des ruminants, et une stratification qui s'accuse sur les coupes transversales par des lignes très-déliées et irrégulièrement brisées.

Pourquoi son extrémité libre s'infléchit naturellement vers la pulpe des doigts et des orteils.

Pourquoi enfin cette partie libre se laisse déchirer dans le sens transversal, mais nullement, ou très-difficilement, dans le sens longitudinal.

Le développement des ongles commence vers la fin du troisième mois de la vie intra-utérine. Du sixième au septième, ils débordent le derme sous-unguéal, et l'on voit alors leur portion libre s'allonger progressivement. En même temps ils s'épaississent peu à peu par l'addition de couches

nouvelles. A la naissance, les ongles présentent la forme qui leur est propre. — Lorsqu'ils tombent par suite d'une inflammation ou d'une altération du derme, ils se reproduisent, en passant par les mêmes phénomènes qui président à leur évolution, et n'arrivent au terme de leur accroissement qu'après une durée de deux mois et demi à trois mois.

CHAPITRE II

SENS DU GOUT.

Le *sens du goût* est celui qui nous fait connaître les propriétés sapides des corps. Il a pour siége la muqueuse de la face dorsale de la langue.

Ce sens présente avec celui du tact la plus grande analogie : il recouvre le corps musculaire de la langue, comme l'enveloppe cutanée recouvre tous nos organes; les corps sapides, dissous par les liquides qu'une multitude de glandes versent dans la cavité buccale, agissent sur lui par voie de contact immédiat, comme les corps extérieurs agissent sur nos téguments. De même que la peau, la muqueuse linguale est remarquable : par le nombre et le volume considérable de ses papilles, par son épaisseur et son adhérence aux parties sous-jacentes, et aussi par sa richesse vasculaire, qu'on ne peut comparer qu'à son exquise sensibilité.

La muqueuse linguale nous offre à étudier son *épaisseur*, sa *consistance*, sa *couleur*, sa *surface libre* ou *papillaire*, et sa *structure*.

§ 1. — Épaisseur, consistance, couleur de la muqueuse linguale.

L'*épaisseur* de cette muqueuse varie presque autant que celle de la peau. Elle est beaucoup moins grande sur la face inférieure que sur la supérieure; et sur celle-ci elle est moins prononcée à ses deux extrémités que dans son tiers moyen. On remarque en outre, sur cette face, qu'elle diminue de sa partie médiane vers ses bords; qu'elle augmente un peu au niveau de ceux-ci, puis diminue de nouveau en passant des parties latérales de la langue sur sa face inférieure.

Sa *consistance* diffère aussi pour les divers points de sa surface. Elle est surtout très-prononcée au niveau du tiers moyen de la face supérieure de la langue. Gerdy, toutefois, l'a beaucoup exagérée en la comparant à celle des fibro-cartilages. Sur les bords, sur la pointe et sur la base de cet organe, la muqueuse linguale se laisse facilement diviser ou déchirer; elle devient plus dense et plus résistante sur sa face inférieure, qui offre cependant moins d'épaisseur.

Sa *coloration* générale est d'un blanc rosé. Vers la pointe et sur les

ords la langue prend une couleur rouge. Sur toute la partie médiane de face supérieure, elle reste plus pâle.

La différence qu'on observe, sous ce rapport, entre la partie médiane et partie périphérique, se modifie, du reste, suivant qu'on examine la langue chez l'enfant ou chez l'adulte, pendant la durée ou dans l'intervalle es repas, et dans l'état de santé ou dans l'état de maladie. — Chez l'enant, cette différence est presque nulle.

Chez l'adulte, elle est plus accusée, mais s'affaiblit, et peut même disaraître vers la fin des repas. Plus l'appétit est développé, les repas rapprochés, l'alimentation abondante, plus aussi la surface de la langue est 'un rouge vif et uniforme. Dans les conditions opposées, on voit cette urface blanchir de sa partie médiane vers ses bords, puis se couvrir d'une ouche d'apparence limoneuse qui, dans les maladies graves, peut atteindre usqu'à 3 ou 4 millimètres d'épaisseur. La couleur de la muqueuse linuale varie donc avec l'état de la nutrition : rouge ou rosée, elle annonce ne nutrition active; blanche ou grise, elle indique une nutrition languisante. Sous ce rapport, les médecins de toutes les époques ont attaché à on examen une juste importance.

§ 2. — Surface libre ou papillaire de la muqueuse linguale.

Le sens du goût est surtout remarquable par le nombre et le volume de s papilles. Celles-ci diffèrent beaucoup par leur forme, leurs dimensions leur disposition respective, suivant la situation qu'elles occupent.

La face dorsale de la langue est celle sur laquelle le corps papillaire rive à son plus haut degré de développement. — Elle présente sur ses ux tiers antérieurs un sillon médian, plus ou moins accusé suivant les dividus. A l'extrémité postérieure de ce sillon, on observe une papille tourée d'un repli circulaire de la muqueuse qui la recouvre en partie ou totalité. Cette papille est tantôt unique, tantôt double ou multiple. Dans premier cas, elle offre un volume plus considérable, et le repli qui l'enure la laisse à découvert. Dans le second, beaucoup plus fréquent, le oli la déborde en s'avançant sur sa circonférence, et forme alors une èce de cul-de-sac que Morgagni avait déjà mentionné, c'est le *foramen cum* ou *trou borgne* de Morgagni. La profondeur de ce cul-de-sac et diamètre, ainsi que la forme, le nombre et le volume des papilles 'il renferme, sont soumis à des variétés individuelles presque infinies. elques auteurs anciens, qui n'avaient remarqué ni ces variétés, ni même papilles qui occupent sa partie profonde, lui avaient attaché une imrtance bien exagérée, et surtout bien erronée, en le considérant, avec schwitz, comme l'embouchure d'un conduit excréteur émané d'une ande salivaire.

De chaque côté du trou borgne, on voit partir une série de grosses papilles, ou *papilles de premier ordre*, qui se dirigent obliquement en dehors en formant une sorte de V ouvert en avant. Ces papilles, linéairement disposées, n'arrivent pas jusqu'aux bords de la langue. Chacune d'elles est entourée d'un repli circulaire qui a été comparé à un calice : d'où le nom de *papilles caliciformes*, sous lequel elles sont depuis longtemps connues.

Les **papilles caliciformes** présentent la forme d'un cône dont le sommet tourné en bas se continue avec le fond du calice correspondant. L'axe ou la longueur de ces petits cônes égale la hauteur du repli qui les entoure, en sorte que leur base, toujours libre, se trouve exactement au niveau du bord supérieur des calices. Cette base est ordinairement plane et circulaire; cependant il n'est pas rare d'observer au centre de quelques-unes d'entre elles une légère dépression, et même une véritable fossette, qui donne aux papilles ainsi conformées l'aspect d'un calice plus petit, emboîté dans un calice plus grand. Bien qu'elles soient ordinairement solitaires, on en trouve assez fréquemment deux et même trois dans un même calice. Leur nombre total varie de dix à quatorze; celui des calices ne s'élève qu'à huit ou dix.

Vues à l'œil nu, toutes ces papilles paraissent unies. — Vues à la loupe, leur surface et leur base offrent un aspect très-différent : leur surface est lisse; mais leur base affecte une disposition granuleuse, due à la présence d'une multitude de petites saillies, régulièrement arrondies, de dimensions égales et de forme hémisphérique. Ces saillies, au nombre de plusieurs centaines pour les plus petites et de 800 à 1000 pour les plus grosses, représentent autant de papilles secondaires. Pour en prendre une notion exacte, il faut les observer sous l'eau, à un grossissement de 20 ou 25 diamètres, aux rayons réfléchis du soleil ou d'une lampe. Elles sont alors visibles sans aucune préparation préalable; mais elles deviennent beaucoup plus manifestes lorsque la langue a macéré quelque temps dans l'acide acétique, ou dans l'acide chlorhydrique étendu. — Les calices offrent une disposition analogue. Leurs parois sont unies comme la surface des papilles auxquelles ils correspondent, tandis que leur bord ou partie libre se trouve recouvert aussi d'innombrables saillies microscopiques. Ces bords présentent, en outre, de légers sillons curvilignes, de telle sorte qu'ils paraissent à la fois crevassés et finement granuleux.

En avant du V des papilles caliciformes et sur toute l'étendue de l'espace compris entre celles-ci et la pointe de la langue, on observe d'autres papilles beaucoup moins volumineuses que les précédentes, mais extrêmement multipliées, et serrées les unes contre les autres comme les filaments qui hérissent la surface du velours. Ces papilles ne s'inclinent pas en arrière, ainsi que le pensait Malpighi; leur axe est perpendiculaire à la surface de la muqueuse linguale. Sur le tiers moyen de la face dorsale de la

langue, elles sont disposées en séries linéaires et parallèles qui convergent vers le sillon médian à la manière des nervures d'une feuille vers leur tige commune.

Parmi ces papilles, les unes sont renflées à leur sommet et rétrécies à leur base, mode de conformation qui a permis de les comparer à un champignon, d'où le nom de *papilles fongiformes* qui leur a été donné. Leur volume est supérieur à celui de toutes les papilles qui les entourent, mais

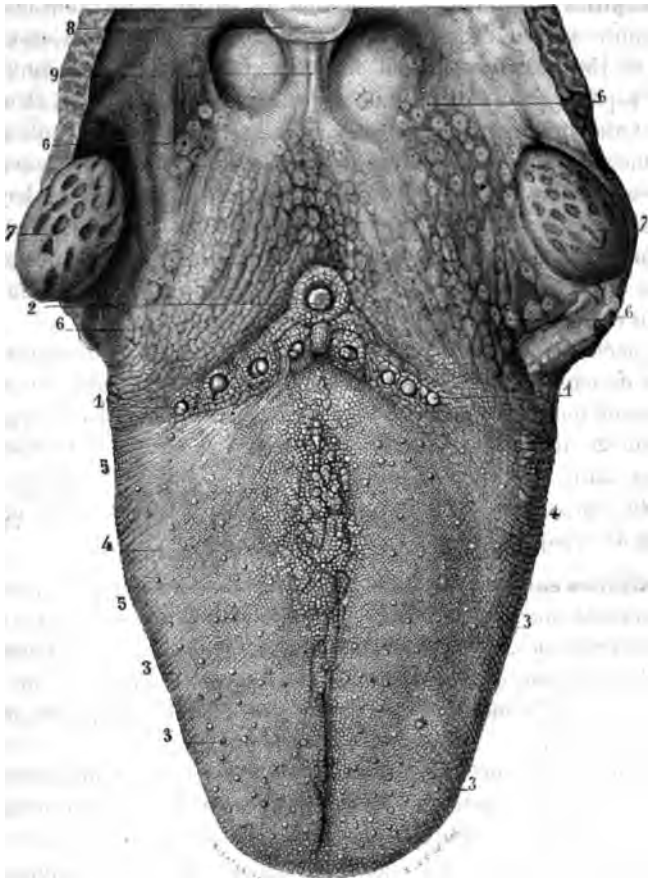

Fig. 658. — *Papilles de la langue.*

1, 1. Papilles caliciformes. — 2. Papille caliciforme médiane, occupant le trou borgne qu'elle remplit ici en totalité. — 3, 3, 3, 3. Papilles fongiformes. — 4, 4. Papilles corolliformes. — 5, 5. Plis et sillons verticaux des bords de la langue. — 6, 6, 6, 6. Glandules de la base de la langue. — 7, 7. Amygdales. — 8. Epiglotte. — 9. Repli glosso-épiglottique médian.

très-inférieur à celui des papilles caliciformes; elles constituent les papilles du second ordre.

D'autres se composent d'une base et de prolongements qui, par leur ensemble, rappellent très-bien l'aspect d'une fleur plus ou moins épanouie; je les désignerai par le terme générique de *corolliformes :* elles représentent les papilles du troisième ordre.

D'autres enfin sont caractérisées par leur extrême petitesse et leur forme hémisphérique : ce sont les papilles du quatrième ordre.

Les **papilles fongiformes**, ou *papilles du second ordre*, sont beaucoup plus nombreuses que celles munies d'un calice. On en compte assez facilement de 150 à 200; cependant elles sont infiniment moins multipliées que les papilles corolliformes dont le dénombrement ne saurait être tenté, même d'une manière approximative. Elles se trouvent irrégulièrement disséminées parmi ces dernières, au milieu desquelles elles forment par leur ensemble une sorte de quinconce. C'est sur la pointe et les bords de la langue qu'on les voit en plus grand nombre. On les distingue des papilles ambiantes non-seulement à leur forme pédiculée, qui est caractéristique, et à leur volume, qui est plus considérable, mais aussi à leur couleur, qui est d'un rouge plus vif.

Leur pédicule est court et assez gros. Le renflement qui surmonte celui-ci offre les dimensions et la forme arrondie d'un grain de millet. Vu à l'aide d'une bonne loupe, sa surface est finement granulée. Soumis à un grossissement de 20 diamètres et observé sous l'eau à la lumière réfléchie, chacune des saillies ou papilles secondaires qui le surmontent prend la forme d'un petit cône. Ces dernières, considérées dans leur ensemble, donnent au corps de la papille l'aspect d'une pomme de pin.

Les **papilles corolliformes**, ou *papilles du troisième ordre, papilles coniques, cylindriques, filiformes* de la plupart des auteurs, sont plus petites que les précédentes. Elles forment, sur toute cette partie de la langue qui est située au devant du V des papilles caliciformes, une sorte de gazon touffu dans lequel s'infiltrent et serpentent les liquides chargés du principe sapide des corps.

Ces papilles affectent des dimensions très-variables. Comparées entre elles, on pourrait les distinguer en grandes, moyennes et petites; les plus grandes sont quatre ou cinq fois plus volumineuses que les petites.

Leur forme ne présente pas moins de variétés : un grand nombre offrent le même diamètre sur toute leur longueur et méritent la dénomination de cylindriques ou filiformes, qui leur a été donnée; d'autres sont plus larges à la base, et de forme conique par conséquent; d'autres sont allongées dans un sens et comprimées dans le sens opposé, ou de forme ovalaire; d'autres sont tout à fait aplaties et semblables à une petite crête; quelques-unes sont prismatiques et triangulaires, ou de forme pyramidale, etc.

Considérées dans leur base, ces papilles se distinguent donc de toutes celles qui ont été précédemment décrites, par une très-grande diversité de forme : d'où l'impossibilité d'emprunter à cette partie inférieure une dénomination applicable à chacune d'elles.

Il n'en est pas ainsi de leur partie libre, qui, vue au microscope, sous l'eau, à la lumière réfléchie, rappelle l'image d'une fleur déjà éclose ou en voie de s'épanouir, et qui, présentant dans toutes les papilles de cet ordre une disposition analogue, constitue pour elles un caractère spécifique. C'est sur ce caractère qu'est fondée la dénomination nouvelle que j'ai cru devoir leur appliquer.

Les prolongements qui surmontent l'extrémité libre des papilles corolliformes recouvrent toute cette extrémité; mais ils se comportent différemment à son centre et à sa périphérie. Ceux du centre sont en général très-courts et peu apparents. Les périphériques sont au contraire plus ou moins longs ; sur certaines papilles ils s'élèvent verticalement, et circonscrivent alors une petite cavité dans laquelle les centraux sont renfermés à la manière des étamines d'une rosacée au centre de leur corolle. Sur d'autres ils s'infléchissent en dehors, et la cavité sus-papillaire s'évase alors en raison directe de leur renversement. Sur quelques-unes ils se renversent au contraire en dedans, de manière à se toucher par leur sommet. Tous sont aplatis et terminés en pointe à leur extrémité libre. Leur longueur est beaucoup plus considérable que celle de la papille qui les supporte. Chacun d'eux recouvre une papille secondaire.

Les **papilles hémisphériques** ou *papilles du quatrième ordre* sont d une extrême petitesse. Leur volume ne dépasse pas celui des papilles du quatrième ordre de l'enveloppe cutanée. Leur nombre est considérable, mais ne saurait être déterminé. C'est dans l'intervalle des papilles fongiformes et corolliformes qu'on les trouve.

En arrière du V des papilles caliciformes, c'est-à-dire sur le tiers postérieur de la face dorsale de la langue, on remarque : 1° des papilles corolliformes, plus petites que les antérieures, et disséminées sans ordre d'un bord à l'autre, sur une étendue antéro-postérieure d'un demi-centimètre environ; 2° en arrière de celles-ci, c'est-à-dire sur toute la partie unie et glanduleuse de la face dorsale, d'innombrables papilles hémisphériques, d'autant plus petites qu'on se rapproche davantage de l'épiglotte.

La face inférieure de la langue a paru dépourvue de papilles à tous les anatomistes. Elle ne possède pas, il est vrai, les papilles des trois premiers ordres; mais elle est recouverte aussi, sur tous les points de son étendue, de papilles hémisphériques qu'on peut voir à l'œil nu après la chute de l'épiderme, et qu'on voit surtout très-facilement à l'aide d'une loupe. Ces papilles sont réparties irrégulièrement sur certains points et disposées sur d'autres en séries linéaires et parallèles.

Sur les bords de la langue, la muqueuse linguale n'affecte pas la même disposition en avant et en arrière. — En avant, elle est recouverte de papilles qui ne diffèrent nullement de celles de la face dorsale; on remarque seulement que les papilles fongiformes s'y montrent en plus grande abondance. — En arrière, elle présente des plis verticalement dirigés, de 1 à 2 millimètres d'épaisseur. Parmi ces plis, les plus reculés atteignent jusqu'à un centimètre de longueur ; mais à mesure qu'on se rapproche de la pointe de la langue ils diminuent graduellement d'étendue et finissent par disparaître. Aux plis les plus longs on voit d'abord succéder des plis qui sont interrompus à leur partie moyenne, puis des plis interrompus sur deux points de leur longueur, et d'autres interrompus sur trois ou quatre points. Les plis ainsi coupés ne sont plus que de simples tubercules plus ou moins aplatis. A ces tubercules s'entremêlent un peu plus loin des papilles corolliformes; plus loin encore, les tubercules deviennent plus rares, puis enfin disparaissent totalement, tandis que les papilles, au contraire, augmentent de nombre. En les examinant avec une bonne loupe, et mieux encore à un grossissement de 20 ou 25 diamètres, on reconnaît facilement qu'ils sont hérissés de papilles du quatrième ordre. Ces papilles se montrent non-seulement sur le sommet de tous les plis principaux et des plis secondaires, mais dans les sillons qui séparent ceux-ci.

Il suit de la description qui précède, que les quatre ordres de papilles, bien que mélangés, affectent cependant un siége de prédilection. — Ainsi les papilles caliciformes sont situées sur la face dorsale, à l'union de sa portion horizontale avec sa portion verticale. — Les fongiformes, disséminées sur les deux tiers antérieurs de cette face dorsale, occupent plus spécialement la pointe et la moitié antérieure des bords de l'organe. — Les corolliformes nous offrent le même siége que les précédentes ; mais on ne les observe pas seulement au devant des papilles du premier ordre, il en existe constamment un petit groupe en arrière de celles-ci. — Enfin les hémisphériques ont pour siége principal la face inférieure, les parties latérales et le tiers postérieur de la face dorsale.

Historique. — Les papilles de la langue sont restées inaperçues jusqu'au milieu du XVIIe siècle. En 1665, Malpighi, dans une lettre adressée à Borelli, signale leur existence et s'attache à décrire leurs principales variétés : « Ces papilles, dit-il, peuvent être divisées dans le bœuf, la chèvre, » la brebis, et dans l'homme lui-même, en trois ordres, d'après leur configuration et leur volume (1). » Mais, après avoir lu la description qu'il en donne, on voit que celle-ci s'applique bien plus aux animaux qu'à l'homme. Elle est du reste très-brève, incomplète et un peu confuse.

Ruysch, en 1721, crut devoir caractériser chacun de ces ordres de la manière suivante : « Quelques-unes de ces papilles sont planes, creusées

(1) *Exercit., epist. de lingua* (*Bibliotheca anatom. Mangeti*, t. II, p. 320).

ıu à leur centre et entourées d'un sillon circulaire; d'autres pré-
au contraire une figure conique; d'autres sont terminées par une
ondie à la manière de petits champignons (1). » Cette distinction,
rop concise, avait le mérite d'être exacte; aussi a-t-elle été repro-
u près par tous les auteurs avec plus ou moins de détails.
, en 1754, fixa son attention sur le même sujet, dont l'étude
que très-imparfaitement ébauchée par Malpighi et Ruysch, et
description des papilles de la langue aussi exacte que complète.
ordres déjà mentionnés par ces auteurs il en ajouta un quatrième.
celles qui avaient été décrites par Ruysch sous la dénomination
es étaient en réalité très-diversifiées dans leur configuration, il
lassification de ses quatre ordres non plus sur la forme des
nais sur leur volume relatif, en les distinguant entre elles sous
de *grandes*, *moyennes*, *petites*, *très-petites* (*majores*, *mediæ*,
minimæ), qui correspondent, les premières aux caliciformes, les
aux fongiformes, les troisièmes aux corolliformes, et les qua-
ıx hémisphériques. Il nous montre ces dernières s'insinuant dans

Une papille caliciforme vue
ıissement de 20 diamètres.



FIG. 660. — *Papilles fongifornes et corol-*
liformes (même grossissement).

— *Papille caliciforme de moyennes dimensions.* — 1. Papille proprement
base seule est ici apparente : on voit que toute cette base est recouverte de
isphériques ou papilles du quatrième ordre. — 2. Sillon intermédiaire à la
ı calice. — 3, 3. Calice recouvert aussi de papilles élémentaires.

— *Papilles fongiformes, corolliformes et hémisphériques.* — 1, 1. Deux pa-
ormes dont on aperçoit seulement la tête ou extrémité libre : on voit que
recouverte de papilles secondaires. — 2, 2, 2. Papilles corolliformes et pro-
qui les terminent. — 3. Une papille corolliforme dont les prolongements se
en dehors. — 4. Une autre papille corolliforme dont les prolongements
ticalement. — 5, 5. Petites papilles corolliformes dont les prolongements se
n dedans. — 6, 6. Papilles corolliformes, sur la base desquelles on remarque
ries. — 7, 7. Papilles hémisphériques peu apparentes, situées dans l'inter-
pilles fongiformes et corolliformes.

ırus, I, assert. 2, n° 2, note 1.

l'intervalle de toutes les autres et s'étendant en arrière sur la partie glanduleuse de la face dorsale jusqu'à l'épiglotte, où elles avaient été déjà remarquées par Malpighi (1). Albinus signale aussi les plis qu'on observe sur les côtés de la langue, et les modifications que subissent ceux-ci en se portant d'arrière en avant. Soumettant toutes ces papilles à l'observation microscopique, il a vu aussi les saillies qui les surmontent. Ce dernier fait l'avait conduit à admettre que chaque papille est formée de filaments juxtaposés (*stamina*), et à considérer ces filaments comme les organes spéciaux du goût. Mais nous avons vu déjà que les papilles composées ne sont pas des groupes de papilles secondaires; elles représentent une simple expansion du derme.

§ 3. — Structure de la muqueuse linguale.

La muqueuse linguale, comme la peau, est formée d'une couche superficielle ou épithéliale, et d'une couche profonde ou chorion muqueux. Elle nous présente aussi à étudier : les nerfs qui président à sa sensibilité, des divisions artérielles très-multipliées, auxquelles elle est redevable de sa teinte rosée, un petit système veineux qui lui est propre, et un grand nombre de vaisseaux lymphatiques.

A. *Couche épithéliale.*

L'épithélium de la langue (*épiglotte* de Ruysch, *périglotte* d'Albinus) n'offre pas une épaisseur égale sur tous les points de sa surface. Très-mince sur la face inférieure de l'organe et sur le tiers postérieur de sa face dorsale, il acquiert, sur les deux tiers antérieurs de cette même face, *une épaisseur* considérable, particulièrement au niveau de sa partie médiane, épaisseur qui diminue graduellement à mesure qu'on se rapproche des bords ou de la pointe.

Cet épithélium se comporte différemment à l'égard des papilles caliciformes et fongiformes d'une part, et corolliformes de l'autre.

Arrivé sur le pourtour des papilles caliciformes, il tapisse d'abord leur partie périphérique ou la base du cône creux qui les entoure, descend ensuite sur les parois de celui-ci, puis remonte sur le cône plein ou la papille proprement dite et la recouvre entièrement, en affectant dans toute l'étendue de son trajet une épaisseur égale. — Aux papilles fongiformes il fournit aussi une enveloppe d'une épaisseur uniforme.—Aux papilles corolliformes il donne inférieurement une gaîne cylindrique, puis se prolonge au-dessus de leur extrémité libre et entoure chacune des papilles secondaires qui en dépendent. Mais ces gaînes des papilles de second ordre ont

(1) Albinus, *Academ. annotat.*, t. I, lib. I, cap. XIII.

pour attribut distinctif une longueur considérable, et en outre elles sont aplaties. Le plus habituellement elles s'écartent et représentent alors très-bien les pétales d'une fleur; nous avons vu que quelquefois aussi elles montent verticalement, et que sur certaines papilles elles se renversent toutes en dedans. — Ainsi recouvertes de longues languettes épithéliales, les papilles du troisième ordre ne présentent qu'une sensibilité obtuse.

L'épithélium de la langue adhère aux parties sous-jacentes d'une manière intime. Pour le détacher, quatre procédés peuvent être mis en usage : la putréfaction, l'ébullition, la macération dans l'eau simple et la macération dans l'eau additionnée d'acide acétique.

La putréfaction, qui altère beaucoup la couche muqueuse de l'épiderme cutané, laisse presque intact l'épithélium lingual. — En le soumettant à l'action de l'eau bouillante Malpighi parvint à le décomposer en deux lames, l'une superficielle partout continue, l'autre profonde qui lui parut perforée au niveau de chaque papille : c'est à cette seconde lame qu'il donna le nom de *corps réticulaire*, *corpus reticulare* (1). Ainsi détaché et vu par sa face adhérente, l'épithélium lingual revêt en effet l'aspect d'un réseau. Mais les orifices signalés par cet anatomiste sont le résultat d'une déchirure.

Albinus, le premier, a parfaitement vu qu'en détachant la couche profonde, à l'aide d'une macération suffisamment prolongée, elle reste partout continue comme la couche superficielle : « Bien qu'on puisse l'enlever » facilement, dit-il, il arrive cependant que si l'on ne procède pas à cette » séparation avec assez de ménagements, il se produit un petit trou » au niveau de chaque fossette; ce trou est le résultat d'un déchire- » ment (2). »

Si à la simple macération dans l'eau froide on substitue l'acide acétique très-dilué, on divise l'épithélium de la langue en deux couches. — La plus superficielle n'est pas le prolongement de la couche correspondante de l'épiderme cutané. Pour montrer combien elle en diffère, en effet, il me suffira de rappeler que l'épiderme, parvenu au niveau des orifices du corps, se dédouble : sa lame cornée s'arrête sur les limites du tégument externe; sa lame muqueuse seule se prolonge sur le tégument interne. C'est cette lame muqueuse, déjà réduite à elle-même, qui recouvre le bord libre des lèvres ; c'est elle qui vient tapisser les parois de la bouche ; c'est elle aussi qui recouvre toute la surface de la langue.

L'épithélium lingual n'est donc autre chose que la couche muqueuse de l'épiderme cutané se prolongeant dans les voies digestives. Comme cette couche, en effet, il comprend trois plans de cellules.

Le plan profond est formé de cellules allongées, perpendiculaires au

(1) Malpighi, *Exercitat. anat. de lingua* (*Biblioth. anatom. Mangeti*, t. II, p. 320).
(2) Albinus, *Academ. annotat.*, t. I, p. 67.

derme, prismatiques par pression réciproque, contenant chacune un gr[illegible] os noyau, et des granulations pigmentaires, qui s'appliquent pour la plup[illegible] à la surface de celui-ci.

Le plan moyen se compose de cellules aplaties, à contour polygonal, s[illegible] perposées en nombre variable suivant l'épaisseur de l'épithélium, renfe[illegible] mant aussi un noyau et des granulations colorées.

Le plan superficiel diffère suivant qu'il répond aux papilles corolliformes, ou à celles des premier, second et quatrième ordres. — Sur ces dernières, les cellules sont larges, très-aplaties, lamelliformes, à contour irrégulier; elles ne contiennent qu'un noyau rudimentaire, comme atrophié, entouré aussi de cellules pigmentaires. — Au niveau des papilles corolliformes, on retrouve les mêmes cellules. Mais, sur leur sommet, elles s'allongent et deviennent de plus en plus fusiformes, leur noyau est si petit qu'il semble disparaître. Ce noyau existe cependant sur toutes.

Telle est la texture de l'épithélium lingual, non-seulement chez l'homme, mais dans les trois premières classes des vertébrés. Chez les animaux les granulations pigmentaires des cellules se montrent dans toute leur évidence. Dans l'espèce humaine elles ne sont ni moins développées ni moins constantes, mais se trouvent en partie masquées par des granulations graisseuses très-abondantes, entourant le noyau et flottant en grand nombre dans la cavité de la cellule.

En dédoublant l'épithélium de la langue, Malpighi et ses successeurs avaient donc simplement séparé le plan des cellules superficielles et [illegible] moyennes du plan des cellules profondes. L'assimilation qu'il avait établi[illegible] entre l'épithélium lingual ainsi dédoublé, et l'épiderme cutané, n'étai[illegible] pas fondée. La couche cornée fait ici défaut, comme elle fait défaut su[illegible] toutes les membranes muqueuses.

B. *Derme, nerfs, vaisseaux de la muqueuse linguale.*

Le *derme* ou chorion muqueux de la langue présente à peu près le[illegible]s mêmes variétés d'épaisseur que la couche épithéliale. Ainsi il est très[illegible] s-mince sur la face inférieure, mince aussi sur le tiers postérieur de la fac[illegible]ce dorsale, beaucoup plus épais sur les deux tiers antérieurs de cette face[illegible]e, surtout dans sa partie médiane. Ce derme est doué d'une remarquab[illegible]le résistance, même sur les points où il offre le moins d'épaisseur. — [illegible] donne attache par sa face profonde aux fibres musculaires, et se com[illegible]m-pose, comme le derme cutané, de fibres lamineuses, réunies en faisceau[illegible] entre-croisés, et de fibres élastiques; mais ces dernières sont ici moi[illegible] nombreuses et plus déliées.

Les papilles linguales sont formées des mêmes fibres. — C'est da[illegible] l'épaisseur de cette trame fibro-élastique que viennent se perdre les de[illegible]

ières divisions des branches nerveuses et artérielles de la langue. Elle st en outre le point de départ de nombreuses veinules et d'une prodi-ieuse quantité de vaisseaux lymphatiques.

a. *Nerfs.* — Trois paires de nerfs envoient des divisions à la muqueuse e la langue : les trijumeaux lui donnent le nerf lingual, branche volumi-euse du maxillaire inférieur; les glosso-pharyngiens lui fournissent leurs ranches terminales; les pneumogastriques lui cèdent quelques ramus-ules qui proviennent du laryngé supérieur. (Fig. 524 et 526.)

Le nerf lingual se distribue aux deux tiers antérieurs de l'enveloppe de la ngue. Les branches terminales du glosso-pharyngien se ramifient dans on tiers postérieur; elles s'étendent dans quelques cas exceptionnels jus-u'à sa partie moyenne. Les ramuscules émanés du laryngé supérieur se épandent dans cette partie de la muqueuse qui se trouve située imméiatement au-devant de l'épiglotte et qui n'est pas douée de la propriété 'être impressionnée par les saveurs.

Le lingual et le glosso-pharyngien sont donc les nerfs qui communiquent la langue sa sensibilité gustative. Le premier, après avoir traversé les mus-les, se divise dans le derme lingual en un grand nombre de ramuscules ui s'anastomosent. Du plexus qu'ils forment naissent des ramifications ui pénètrent dans les papilles situées au devant du V lingual. Le second, orès avoir rampé sous la muqueuse, se termine dans les papilles calici-rmes et dans celles des autres classes qui en sont voisines. Tous deux, ı outre, sont affectés à la sensibilité générale sur les points correspon-ınt à leur distribution.

Comment se terminent le lingual et le glosso-pharyngien dans les pa-lles? Ce mode de terminaison a été le sujet de nombreuses recherches; cependant il reste encore inconnu. L'observation nous montre seule-ent que ces nerfs, arrivés à la base des papilles des deux premiers ordres, énètrent dans leur épaisseur, en se divisant et s'anastomosant, et qu'ils rment par ces anastomoses un petit réseau à mailles très-serrées.

Chaque papille caliciforme possède un plexus central destiné à la pa-ille proprement dite, et un plexus périphérique ou circulaire destiné au alice; ils sont l'un et l'autre d'une grande richesse.

Le plexus nerveux des papilles fongiformes est constitué par un gros onc central qui se divise, en pénétrant dans leur partie renflée, en un rès-grand nombre de ramifications; à celles-ci s'en joignent d'autres enues des parties latérales de la papille. Toutes s'unissent entre elles.

Quant aux papilles corolliformes, elles ne reçoivent que de rares rami-ications; la plupart même semblent en être dépourvues. Elles con-rastent étrangement à cet égard avec les précédentes.

Du plexus nerveux central des papilles du premier et du second ordre naissent des filaments formés de quelques tubes seulement, ou même

d'un seul, qui prennent une direction ascendante, se prolongent jusqu'au sommet des papilles, en se dépouillant presque entièrement de leur myéline. Leur transparence et leur extrême ténuité ne permettent pas en général de les suivre jusqu'à leur extrémité terminale. Selon Krause ils se perdent dans un corpuscule rudimentaire du tact, corpuscule qui occupait le sommet des papilles fongiformes, et qui serait moins élevé pour les papilles corolliformes et caliciformes.

b. *Artères.* — Les artères destinées à la muqueuse gustative proviennent, comme celles qui se rendent aux muscles sous-jacents, de l'artère linguale. Un très-grand nombre de branches, à direction ascendante et plus ou moins flexueuse, naissent de celle-ci. L'une des premières qui s'en détache est l'artère dorsale de la langue, qui rampe sous la muqueuse pour se distribuer à tout son tiers postérieur, en s'étendant jusqu'aux papilles caliciformes. — Les autres cheminent d'abord dans l'épaisseur du corps charnu de la langue, auquel elles abandonnent leurs principales divisions. Arrivées sous la muqueuse, elles la traversent en se divisant de nouveau, puis pénètrent dans les papilles, où leurs ramifications forment un dernier plexus, très-compliqué. De celui-ci part, pour chaque papille secondaire, une anse vasculaire qui se prolonge jusqu'à son sommet.

c. Les *veines* sont indépendantes de celles des muscles, et se comportent, à l'égard de ces dernières, comme les veines sous-cutanées de membres relativement aux veines profondes. Elles constituent trois groupes l'un supérieur ou médian, et deux inférieurs ou latéraux.

Le groupe supérieur comprend toutes les veines qui émanent des papilles de la face dorsale de la langue. Leurs premières radicules, après avoir parcouru les papilles secondaires, forment, dans le corps des papilles principales, un réseau à mailles très-serrées. De ce réseau naissent autant de troncules qui suivent les sillons interpapillaires et qui convergent d'avant en arrière et de dehors en dedans. Au niveau des papilles caliciformes, tous les troncules se réunissent à leur tour pour donner naissance à six ou huit troncs flexueux qui descendent parallèlement jusqu'à la base de la langue. Au devant de l'épiglotte ceux-ci se réduisent de chaque côté à un ou deux troncs principaux, lesquels, transversalement dirigés, vont se jeter dans la veine jugulaire interne, soit directement, soit en s'unissant à l'une des veines voisines. Ces veines dorsales sont fort difficiles à injecter par le procédé ordinaire; mais on les remplit facilement en piquant avec un tube à injection lymphatique la muqueuse linguale.

Les groupes latéraux, distingués en droit et gauche, se composent pour chaque côté de douze à quinze veinules; toutes se dirigent presque transversalement en dedans pour se terminer dans les veines ranines.

d. Les *vaisseaux lymphatiques* qui partent de tous les points de la muqueuse linguale sont extrêmement multipliés. Ils ont été précédemment

nières divisions des branches nerveuses et artérielles de la langue. Elle est en outre le point de départ de nombreuses veinules et d'une prodigieuse quantité de vaisseaux lymphatiques.

a. *Nerfs*. — Trois paires de nerfs envoient des divisions à la muqueuse de la langue : les trijumeaux lui donnent le nerf lingual, branche volumineuse du maxillaire inférieur ; les glosso-pharyngiens lui fournissent leurs branches terminales ; les pneumogastriques lui cèdent quelques ramuscules qui proviennent du laryngé supérieur. (Fig. 524 et 526.)

Le nerf lingual se distribue aux deux tiers antérieurs de l'enveloppe de la langue. Les branches terminales du glosso-pharyngien se ramifient dans son tiers postérieur ; elles s'étendent dans quelques cas exceptionnels jusqu'à sa partie moyenne. Les ramuscules émanés du laryngé supérieur se répandent dans cette partie de la muqueuse qui se trouve située immédiatement au-devant de l'épiglotte et qui n'est pas douée de la propriété d'être impressionnée par les saveurs.

Le lingual et le glosso-pharyngien sont donc les nerfs qui communiquent à la langue sa sensibilité gustative. Le premier, après avoir traversé les muscles, se divise dans le derme lingual en un grand nombre de ramuscules qui s'anastomosent. Du plexus qu'ils forment naissent des ramifications qui pénètrent dans les papilles situées au devant du V lingual. Le second, après avoir rampé sous la muqueuse, se termine dans les papilles caliciformes et dans celles des autres classes qui en sont voisines. Tous deux, en outre, sont affectés à la sensibilité générale sur les points correspondant à leur distribution.

Comment se terminent le lingual et le glosso-pharyngien dans les papilles ? Ce mode de terminaison a été le sujet de nombreuses recherches ; et cependant il reste encore inconnu. L'observation nous montre seulement que ces nerfs, arrivés à la base des papilles des deux premiers ordres, pénètrent dans leur épaisseur, en se divisant et s'anastomosant, et qu'ils forment par ces anastomoses un petit réseau à mailles très-serrées.

Chaque papille caliciforme possède un plexus central destiné à la papille proprement dite, et un plexus périphérique ou circulaire destiné au calice ; ils sont l'un et l'autre d'une grande richesse.

Le plexus nerveux des papilles fongiformes est constitué par un gros tronc central qui se divise, en pénétrant dans leur partie renflée, en un très-grand nombre de ramifications ; à celles-ci s'en joignent d'autres venues des parties latérales de la papille. Toutes s'unissent entre elles.

Quant aux papilles corolliformes, elles ne reçoivent que de rares ramifications ; la plupart même semblent en être dépourvues. Elles contrastent étrangement à cet égard avec les précédentes.

Du plexus nerveux central des papilles du premier et du second ordre naissent des filaments formés de quelques tubes seulement, ou même

d'un seul, qui prennent une direction ascendante, se prolongent jusqu'au sommet des papilles, en se dépouillant presque entièrement de leur myéline. Leur transparence et leur extrême ténuité ne permettent pas en général de les suivre jusqu'à leur extrémité terminale. Selon Krause ils se perdent dans un corpuscule rudimentaire du tact, corpuscule qui occupait le sommet des papilles fongiformes, et qui serait moins élevé pour les papilles corolliformes et caliciformes.

b. *Artères.* — Les artères destinées à la muqueuse gustative proviennent, comme celles qui se rendent aux muscles sous-jacents, de l'artère linguale. Un très-grand nombre de branches, à direction ascendante et plus ou moins flexueuse, naissent de celle-ci. L'une des premières qui s'en détache est l'artère dorsale de la langue, qui rampe sous la muqueuse pour se distribuer à tout son tiers postérieur, en s'étendant jusqu'aux papilles caliciformes. — Les autres cheminent d'abord dans l'épaisseur du corps charnu de la langue, auquel elles abandonnent leurs principales divisions. Arrivées sous la muqueuse, elles la traversent en se divisant de nouveau, puis pénètrent dans les papilles, où leurs ramifications forment un dernier plexus, très-compliqué. De celui-ci part, pour chaque papille secondaire, une anse vasculaire qui se prolonge jusqu'à son sommet.

c. Les *veines* sont indépendantes de celles des muscles, et se comportent, à l'égard de ces dernières, comme les veines sous-cutanées des membres relativement aux veines profondes. Elles constituent trois groupes: l'un supérieur ou médian, et deux inférieurs ou latéraux.

Le groupe supérieur comprend toutes les veines qui émanent des papilles de la face dorsale de la langue. Leurs premières radicules, après avoir parcouru les papilles secondaires, forment, dans le corps des papilles principales, un réseau à mailles très-serrées. De ce réseau naissent autant de troncules qui suivent les sillons interpapillaires et qui convergent d'avant en arrière et de dehors en dedans. Au niveau des papilles caliciformes, tous les troncules se réunissent à leur tour pour donner naissance à six ou huit troncs flexueux qui descendent parallèlement jusqu'à la base de la langue. Au devant de l'épiglotte ceux-ci se réduisent de chaque côté à un ou deux troncs principaux, lesquels, transversalement dirigés, vont se jeter dans la veine jugulaire interne, soit directement, soit en s'unissant à l'une des veines voisines. Ces veines dorsales sont fort difficiles à injecter par le procédé ordinaire; mais on les remplit facilement en piquant avec un tube à injection lymphatique la muqueuse linguale.

Les groupes latéraux, distingués en droit et gauche, se composent pour chaque côté de douze à quinze veinules; toutes se dirigent presque transversalement en dedans pour se terminer dans les veines ranines.

d. Les *vaisseaux lymphatiques* qui partent de tous les points de la muqueuse linguale sont extrêmement multipliés. Ils ont été précédemment

décrits. De même que les veines, ils ont pour origine principale la surface des papilles; c'est donc sur les deux tiers antérieurs de la face dorsale et des bords de l'organe qu'on voit leurs radicules se presser en grand nombre. Comme les veinules, ils forment sur la périphérie des papilles un petit plexus plus superficiel que le réseau veineux, et très-facile à injecter sur les papilles du second et du troisième ordre; on les remplit plus facilement encore sur le pourtour des papilles caliciformes (1).

Topographie du sens du goût. — Les corps sapides ne peuvent impressionner le sens du goût qu'autant qu'ils ont été préalablement dissous. *Tout corps sapide contient un principe soluble, de même que tout corps odorant contient un principe volatil.* Afin d'opérer la dissolution du principe sapide des corps, la nature a placé dans le voisinage de la muqueuse linguale un grand nombre de glandes qui l'inondent du produit de leur écrétion. Ainsi dissous dans un liquide abondant, il se répand sur les papilles, les baigne, les enveloppe de toutes parts, et se trouve par conséquent dans les conditions les plus favorables pour les impressionner.

Mais toutes les papilles ne sont pas également impressionnables. Il en est même, et en grand nombre, qui restent insensibles aux saveurs. Pour apprécier les différences qui les distinguent sous ce rapport, on a institué de nombreuses expériences, qui consistent à porter les principes sapides sur le point qu'on veut explorer, soit à l'aide d'un pinceau, soit à l'aide d'une petite éponge. Fort simples en apparence, ces expériences sont en réalité très-difficiles, tant est grande la mobilité de la langue, et rapide la diffusion du liquide qu'on dépose à sa surface. Aussi les résultats qu'elles ont donnés sont-ils loin d'offrir la concordance qu'on aurait pu désirer. Cependant, en tenant compte de l'ensemble des recherches, on peut admettre :

1° Que la sensibilité gustative est très-développée au niveau des papilles caliciformes;

2° Qu'elle est très-manifeste également, mais beaucoup moins prononcée sur les bords et sur la pointe;

3° Qu'elle a aussi pour siége les piliers antérieurs et la partie médiane de la face inférieure du voile du palais, où elle devient toutefois plus obscure, et resterait encore problématique pour quelques physiologistes;

4° Que la partie médiane de la face dorsale et toute la face inférieure de la langue sont insensibles aux saveurs.

De cette répartition de la sensibilité gustative, il résulte que le sens du goût est représenté en définitive par deux anneaux, l'un horizontal ou lingual, l'autre vertical ou palatin, se confondant par sa partie inférieure avec celui qui précède. Plus les aliments se rapprochent de l'isthme du gosier, plus aussi les papilles qu'ils rencontrent sur leur trajet se montrent impressionnables. C'est au moment où ils le traversent que la

(1) Voy. t. II, p. 889, et la pl. 421.

sensibilité gustative est le plus vivement éveillée, en sorte que les corps sapides nous invitent en quelque sorte à la déglutition par le charme croissant des sensations qu'ils nous procurent.

CHAPITRE III

SENS DE L'ODORAT.

Le *sens de l'odorat* ou *de l'olfaction*, destiné à contrôler les qualités de l'air que nous respirons, est situé à l'entrée des voies respiratoires, au-dessous du crâne et des orbites, au-dessus de la bouche et de l'organe du goût.

Deux cavités anfractueuses, que recouvre une membrane douée de la faculté de recevoir l'impression des molécules odorantes des corps, composent essentiellement ce sens ; ces cavités, séparées par une mince cloison, portent le nom de *fosses nasales*, et la muqueuse qui les revêt celui de *pituitaire*. — Chacune d'elles est précédée d'une autre cavité beaucoup plus petite, produite par un repli de la peau : c'est la *cavité des narines*. — A leur extrémité postérieure, elles se confondent en se prolongeant sur le voile du palais pour former une arrière-cavité qui communique largement avec le pharynx.

Ces cavités, disposées sur une même ligne, sont surmontées en avant d'un appareil qui les recouvre à la manière d'un chapiteau. — Le sens de l'odorat nous offre donc à étudier quatre parties bien distinctes :

1° Un appareil de protection, qui forme le *nez* proprement dit ;

2° Les *narines* ou vestibules des fosses nasales ;

3° Les *fosses nasales*, partie fondamentale du sens ;

4° L'arrière-cavité des fosses nasales, improprement appelées *arrière-narines*.

ARTICLE PREMIER

§ 1. — Conformation extérieure du nez.

Le *nez*, organe protecteur des fosses nasales, est une pyramide triangulaire dont la base regarde directement en bas. Sa direction atteste la destination de l'homme à l'attitude bipède.

Ses dimensions et son mode de configuration présentent des variétés presque infinies, qu'on a cru pouvoir rattacher à quatre ou cinq types principaux, mais dont l'étude offre peu d'intérêt pour l'anatomiste et le physiologiste, ces variétés n'entraînant avec elles aucune modification dans l'exercice du sens de l'odorat.

Les *faces latérales* de cette pyramide présentent, à l'union de leur tiers férieur avec les deux tiers supérieurs, un sillon d'abord transversal, puis scendant et curviligne, qui se prolonge en disparaissant peu à peu jus-'à l'angle des lèvres : c'est le *sillon naso-labial*. Dans ce sillon se trouve scrite la partie la plus mobile des faces latérales, ou l'*aile du nez*. Aussus de sa portion horizontale est une surface plane qui s'unit, en bas, la joue en formant avec celle-ci un angle, l'*angle naso-génien*, et plus ut aux paupières, avec lesquelles elle forme aussi un angle, l'*angle naso-ilpébral*. — De la réunion de ces deux faces en avant résulte un bord ıre et saillant, c'est le *dos du nez* qui est tantôt rectiligne, tantôt convexe, ncave ou anguleux. Son extrémité supérieure se continue à angle obtus ec la partie médiane du front. Son extrémité inférieure forme le *lobe* ou *bule du nez*.

La *base* du nez surmonte et déborde l'orifice buccal ; le sens de l'olfac-ın semble ainsi avoir été placé au-dessus du sens du goût comme une ntinelle plus avancée, pour recueillir les émanations odorantes des ali-ents dont celui-ci ne recevra les impressions sapides qu'à la condition où premier contrôle leur sera favorable. Cette base présente deux ouver-res elliptiques que sépare une cloison mobile. — Les ouvertures, hori-ntalement dirigées, sont plus larges et s'écartent en arrière : elles repré-ntent l'orifice inférieur du vestibule des fosses nasales. — La cloison, édiane et horizontale aussi, se continue en avant avec le lobule du nez, en haut avec la cloison des fosses nasales, d'où le nom de *sous-cloison* ıi lui a été donné.

Le *sommet du nez* ou sa *racine* s'unit à la partie inférieure et médiane de région frontale. Il est un peu concave de haut en bas, convexe transver-lement, mais très-variable du reste, suivant les sujets.

Vu par sa face postérieure, le nez se continue sur la ligne médiane avec cloison des fosses nasales. De chaque côté il présente une gouttière qui it partie de ces fosses supérieurement, des narines inférieurement, et ıi contribue à diriger le courant odorifère vers la région la plus élevée et plus impressionnable du sens de l'olfaction.

§ 2. — Structure du nez.

Le nez se compose d'une charpente osseuse, cartilagineuse et fibreuse, laquelle il est redevable de la fixité de sa forme ; de muscles qui recou-ent cette charpente et qui meuvent sa partie inférieure ; d'une enveloppe itanée, qui fournit des insertions à ces muscles ; et enfin d'un prolonge-ent de la pituitaire, qui représente dans l'ordre de superposition sa qua-ième couche ou sa couche la plus profonde. A ces diverses parties ennent s'ajouter des artères, des veines, des vaisseaux lymphatiques des nerfs.

A. — Charpente du nez.

a. **Portion osseuse.** — Elle est formée par les os propres du nez et l'apophyse montante des maxillaires supérieurs. Les premiers s'unissent l'un à l'autre sur la ligne médiane par un bord épais et dentelé, et de chaque côté aux apophyses montantes par un bord mince coupé en biseau aux dépens de sa face interne, plus long que le précédent et obliquement dirigé.

Ainsi juxtaposés, ces os représentent une sorte de voûte extrêmement résistante, étroite et très-épaisse en haut, où elle s'articule avec le frontal, plus large et très-mince en bas, où elle se termine par un bord presque tranchant. Sa partie supérieure, appelée à jouer le rôle d'un appareil de

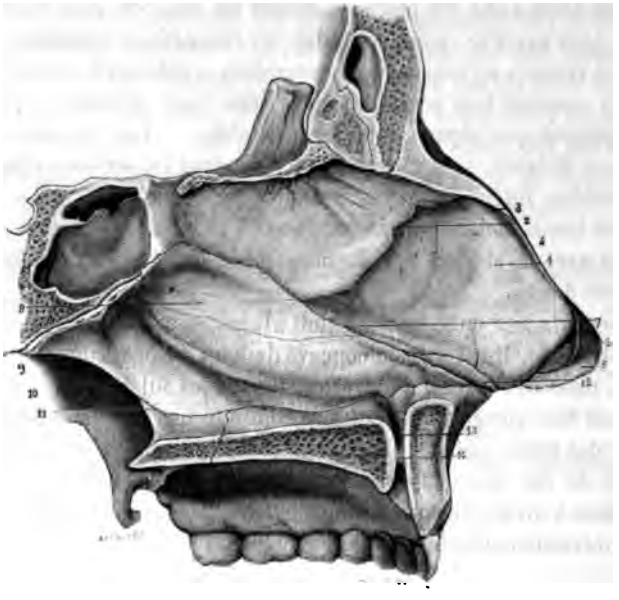

Fig. 661. — *Cartilage de la cloison.*

1. Cartilage de la cloison. — 2. Bord supérieur et postérieur de ce cartilage. — 3. Son bord supérieur et antérieur. — 4. Coupe du cartilage latéral droit. — 5. Bord inférieur et antérieur du cartilage de la cloison. — 6. Branche interne du cartilage de l'aile du nez du côté gauche. — 7. Bord inférieur et postérieur du cartilage de la cloison. — 8. Prolongement intra-vomérien de ce cartilage dont les bords supérieur et inférieur sont indiqués par deux lignes ponctuées. — 9, 9. Bord supérieur ou base du vomer. — 10. Bord postérieur de cet os. — 11. Son bord inférieur uni aux os palatins et à l'apophyse palatine des maxillaires supérieurs. — 12. Sommet du vomer; au-dessus de ce sommet on voit un petit cartilage accessoire constant, qui s'avance jusque sur l'épine nasale antéro-inférieure. — 13. Conduit palatin antérieur du côté droit. — 14. Conduit palatin antérieur gauche.

rotection, se distingue par la solidité; sa partie inférieure, unie à des artilages minces et mobiles, participe de la minceur et de la légèreté de eux-ci. En arrière et sur toute sa longueur, cette voûte est soutenue par ı lame perpendiculaire de l'ethmoïde.

b. **Portion cartilagineuse.** — Trois cartilages, un supérieur et deux ıférieurs, entrent dans la composition de la charpente du nez.

Le cartilage supérieur est formé de trois parties : une médiane, appelée artilage de la cloison, et deux latérales, qui, nées de la précédente, se eplient de chaque côté pour se porter en dehors. Ces prolongements du artilage supérieur, considérés par la plupart des auteurs comme indéendants, sont connus sous le nom de *cartilages latéraux*.

Les cartilages inférieurs, d'une configuration beaucoup moins régulière, ccupent la sous-cloison et les ailes du nez, d'où la dénomination de *artilages de l'aile du nez* qui leur a été donnée.

Nous avons donc à étudier : 1° le *cartilage de la cloison;* 2° les prolonıements de celui-ci, ou les *cartilages latéraux du nez;* 3° les *cartilages de 'aile du nez;* 4° des *cartilages accessoires*, dont le nombre varie.

1° *Cartilage de la cloison.* — Ce cartilage complète en avant la cloison les fosses nasales. Il occupe l'angle rentrant qui sépare le vomer de la lame perpendiculaire de l'ethmoïde. Sa figure n'est pas triangulaire, mais quadrilatère, en sorte qu'on peut lui distinguer quatre bords et deux faces, l'une droite et l'autre gauche.

Son bord supérieur et postérieur s'unit à la lame perpendiculaire de 'ethmoïde à la manière des côtes avec les cartilages costaux.

Son bord supérieur et antérieur s'étend des os propres du nez au lobe e cet organe. En haut, il se continue avec les cartilages latéraux. En bas, est libre et se trouve débordé par la partie antérieure du cartilage des iles du nez; aussi, lorsque ces derniers sont un peu écartés l'un de autre, voit-on la peau se déprimer légèrement dans leur intervalle et le ›be du nez offrir une tendance vers la bifidité.

Le bord inférieur et antérieur, étendu du précédent à l'épine nasale sousıcenté, répond aux cartilages des ailes du nez et plus bas à la sous-cloison, la formation de laquelle il reste étranger. C'est le plus court de tous; il e dirige obliquement en bas et en arrière.

Le bord inférieur et postérieur adhère, en avant à la crête qui surmonte ı ligne de jonction des apophyses palatines, et en arrière à la partie la lus déclive du bord antérieur du vomer.

Les faces du cartilage de la cloison sont en général planes. Mais il est xtrêmement fréquent de voir ce cartilage se dévier tantôt à droite, tantôt ı gauche, en se coudant à angle obtus. L'une des faces offre alors une conavité qui a pour effet d'agrandir la fosse nasale correspondante, et l'autre ıne saillie antéro-postérieure qui rétrécit la fosse nasale de son côté. Sur

vingt-deux têtes, j'ai trouvé neuf fois la cloison des fosses nasales déviée; deux fois la déviation répondait à sa partie moyenne, et sept fois à son quart ou à son tiers inférieur.

Le cartilage de la cloison s'insinue, par son extrémité postérieure, entre les deux lames du vomer, et se prolonge dans son épaisseur à une profondeur très-variable : tantôt, en effet, ce *prolongement intra-vomérien* n'offre que 6 ou 8 millimètres d'étendue; tantôt il est plus long, et prend alors l'aspect d'une languette anguleuse ou quadrilatère. Dans quelques cas il arrive jusqu'au corps du sphénoïde; sur les vingt-deux cloisons précédemment mentionnées, je n'ai vu que cinq fois le cartilage de la cloison se prolonger dans toute l'étendue du vomer.

Ce cartilage n'est pas seulement destiné à compléter la cloison des fosses nasales; il a encore pour usage de soutenir toute la partie fibro-cartilagineuse du nez pour laquelle il constitue une sorte de clef de voûte.

2° *Cartilages latéraux du nez.* — Ces cartilages, nés de la partie antérieure et supérieure du cartilage de la cloison, se rabattent à droite et à

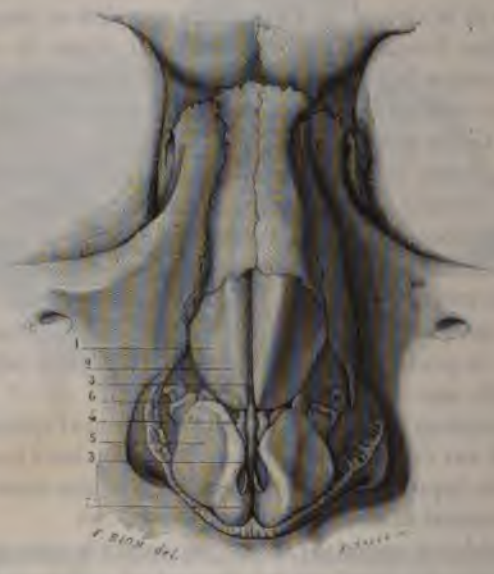

FIG. 662. — *Charpente osseuse et cartilagineuse du nez.*

1. Cartilage latéral droit. — 2. Bord antérieur de ce cartilage formant avec le bord correspondant du cartilage opposé un sillon angulaire au fond duquel on aperçoit le cartilage de la cloison. — 3, 3. Bord antérieur du cartilage de la cloison. — 4. Cartilages accessoires antérieurs dont l'existence est constante. — 5. Branche externe du cartilage de l'aile du nez. — 6. Noyaux cartilagineux qui prolongent cette branche en arrière. — 7. Partie moyenne du cartilage de l'aile du nez du côté droit, séparée par une dépression anguleuse de la partie moyenne du cartilage du côté gauche.

gauche, de manière à former avec celui-ci une double gouttière à concavité postérieure. De figure triangulaire, ils s'étendent du bord inférieur des os propres du nez à l'origine du sillon naso-labial.

Leur face externe est recouverte par le transverse et le pyramidal. Leur face interne répond à la pituitaire, à laquelle elle adhère.

Le bord supérieur s'unit au bord inférieur des os du nez; il est taillé en biseau aux dépens de sa face externe, qui remonte sur la face postérieure de l'os à la hauteur de 2 millimètres. Le périoste, en se prolongeant de la lame osseuse sur la lame cartilagineuse, soit en avant, soit en arrière, les unit étroitement l'une à l'autre.

Le bord externe ou inférieur, mince et légèrement convexe, donne attache au tissu fibreux qui remplit l'espace compris entre le cartilage latéral, le cartilage de l'aile du nez et la base de l'apophyse montante. Ce tissu fibreux est un simple prolongement du périchondre, dont les deux lames se réappliquent l'une à l'autre.

Fig. 663. — *Vue latérale des cartilages du nez.*

1. Cartilage latéral droit. — 2. Bord antérieur de ce cartilage. — 3. Noyau cartilagineux accessoire attaché au bord inférieur du même cartilage. — 4. Cartilages accessoires antérieurs, remarquables par leur forme ovoïde et leur existence constante. — 5. Branche externe du cartilage de l'aile du nez. — 6. Union de cette branche avec la branche interne. — 7. Premier noyau cartilagineux surajouté à la branche externe. — 8. Second noyau. — 9. Troisième noyau. Ces trois noyaux se continuent entre eux par une partie très-variable de leur contour. — 10. Cartilage accessoire inconstant.

Le bord interne, plus épais que les deux précédents, se continue avec le bord antérieur du cartilage de la cloison. Celui du côté droit est séparé de celui du côté gauche par un sillon que masque en partie du tissu fibreux. — Ce bord n'adhère pas toujours au cartilage de la cloison dans toute son étendue, mais seulement par sa moitié supérieure. Dans quelques cas plus rares il est réellement indépendant de celui-ci, auquel il n'est uni que par le périchondre passant de l'un à l'autre.

3° *Cartilage de l'aile du nez.* — Il présente la figure d'une ellipse ouverte en arrière, dont la branche externe, très-irrégulière, occupe l'aile du nez, et dont la branche interne répond à la sous-cloison. De ces deux branches, la première se porte un peu en haut, et la seconde en bas, en sorte que l'ellipse constituée par leur réunion semble avoir subi au sommet de sa courbure une sorte de torsion.

La *branche externe*, d'une longueur presque double de celle de l'interne, et d'une largeur aussi plus considérable, nous offre à considérer deux faces, deux bords et deux extrémités. (Fig. 663 et 666.)

La face externe est d'abord convexe, puis elle se déprime légèrement; à cette première dépression en succède une seconde beaucoup plus petite, mais très-accusée et constante, puis une troisième plus petite encore. — La face interne offre une configuration inverse.

Le bord inférieur, à son point de départ, suit le bord correspondant de l'aile du nez. Mais, parvenu à la partie moyenne de ce bord, et quelquefois même avant de l'avoir atteinte, il se coude brusquement, monte alors vers le sillon naso-labial sous un angle de 45 degrés sans arriver jusqu'à lui, puis redevient horizontal. Dans ce trajet il est successivement rectiligne, concave, puis irrégulièrement festonné.

Le bord supérieur décrit d'abord une courbe ascendante; il se dirige ensuite horizontalement de dedans en dehors et d'avant en arrière, en formant des sinuosités.

L'extrémité postérieure, effilée, se présente sous l'aspect d'un petit tubercule profondément situé et en partie caché sous la base de l'apophyse montante du maxillaire supérieur. — L'extrémité antérieure se continue avec l'extrémité correspondante de la branche interne : de cette union résulte une saillie convexe qui répond au lobe du nez.

La *branche interne* représente un petit rectangle dont la face interne, légèrement convexe, s'adosse à la face correspondante de la branche opposée, tandis que l'externe, un peu concave, adhère à la peau qui revêt la paroi interne de la cavité des narines. — Son bord inférieur, horizontal, est recouvert par la peau de la sous-cloison; le supérieur, horizontal aussi, forme avec le bord inférieur du cartilage de la cloison un sillon angulaire. — Par leur extrémité postérieure, les deux branches internes correspondent, en dedans au même cartilage qui les sépare l'une de l'autre,

t en dehors à la peau de la paroi interne des narines qu'elle soulève : l'où il suit que la sous-cloison, assez étroite en avant, s'élargit en arrière t affecte ainsi la forme d'une pyramide triangulaire. (Fig. 665.)

4° *Cartilages accessoires du nez.* — Parmi ces cartilages, il en est qui ont constants et d'autres dont l'existence varie.

Les cartilages accessoires qu'on observe constamment sont au nombre e quatre. Ils adhèrent au cartilage de la cloison, dont ils pourraient être onsidérés comme une dépendance, et se distinguent, par leur situation, n antérieurs et postérieurs. — Les deux premiers répondent au bord ntérieur de ce cartilage, sur les parties latérales duquel ils s'appliquent, 'un à droite et l'autre à gauche. On les trouve immédiatement au-dessous les cartilages latéraux du nez. Leur forme est celle d'un petit noyau ovaaire dont le grand diamètre ne dépasse pas 2 à 3 millimètres. Ce noyau est quelquefois double, soit d'un côté seulement, soit des deux côtés. Il n'est uni au cartilage de la cloison que par un tissu cellulaire assez lâche, en sorte qu'il glisse sur ce cartilage à chaque mouvement imprimé au lobe du nez. — Les seconds, ou postérieurs, sont situés au-dessus de l'épine nasale antérieure et inférieure, sur les côtés de l'angle formé par la réunion des deux bords inférieurs du cartilage de la cloison, l'un à droite et l'autre à gauche, comme les précédents. Leur adhérence au cartilage est intime, en sorte qu'on éprouve d'abord quelques difficultés à les distinguer. Ils offrent la forme d'une languette elliptique dont le grand axe, dirigé d'avant en arrière, décrit une courbe à concavité tournée en haut. Leur longueur varie de 6 à 12 ou 15 millimètres.

Les cartilages accessoires, dont l'existence n'est pas constante, sont situés, soit dans l'intervalle compris entre les cartilages latéraux et les cartilages de l'aile du nez, soit à l'extrémité postérieure de la branche externe de ces derniers. Entre les cartilages latéraux et ceux du nez, il en existe ordinairement un de chaque côté qui peut être arrondi, mais qui est plus souvent allongé dans le sens transversal. — Ceux qui ont pour siége l'extrémité postérieure de la branche externe du cartilage des ailes du nez sont en général le résultat d'une segmentation. Dans l'état ordinaire, en effet, cette branche se termine par trois petits appendices cartilagineux, platis, irrégulièrement arrondis et soudés par un point de leur circonférence ; que l'un ou deux de ces appendices ne se soudent pas, et il existera autant de cartilages accessoires ou supplémentaires. Cette segmentation, si j'en crois mes recherches, serait du reste beaucoup plus rare que ne le pensent la plupart des auteurs.

c. **Portion fibreuse.** — Tous les cartilages du nez sont reliés entre eux par une lame fibreuse qui passe de l'un à l'autre en comblant leurs intervalles, et qui n'est elle-même qu'un prolongement du périoste des os voisins. Cette couche fibreuse tapisse leurs deux surfaces, et en arrivant sur

Considérée au point de vue de sa structure, la peau du nez diffère aussi par quelques modifications de celle des parties voisines. L'élément adipeux ne lui fait pas défaut; mais il s'y trouve presque toujours en très-petite quantité, de même qu'il existe, sous de minimes proportions également, dans le pavillon de l'oreille et les voiles palpébraux. Lorsque cet élément acquiert plus de développement, ce qui a lieu chez quelques individus de quarante à soixante ans, on voit la sous-cloison, le lobe et les ailes du nez prendre un plus grand développement, et parfois même doubler ou tripler d'épaisseur.

Les glandes sudorifères occupent les couches profondes du derme et ne présentent du reste rien de particulier.

Mais il n'en est pas ainsi des glandes sébacées, qui se distinguent à la fois par leur nombre, leurs dimensions et leurs infinies variétés.

Ces glandes, rares et rudimentaires sur la racine et le dos du nez, se montrent en très-grand nombre sur la moitié inférieure de ses faces latérales. Dans toute l'épaisseur des ailes du nez elles sont disposées sur deux ou trois couches. — La plus superficielle ne comprend que des glandules simples, à un, deux ou trois utricules qui viennent s'ouvrir dans un follicule pileux étroit et très-court. — La couche moyenne est formée de glandes plus volumineuses et lobulées, dont les unes s'ouvrent directement à la surface de la peau, tandis que d'autres s'abouchent aussi dans un follicule pileux. — A la couche profonde appartiennent des glandes de la plus grande dimension, très-compliquées, multilobées pour la plupart, et versant le produit de leur sécrétion directement sur la surface cutanée.

De ces trois couches, la plus superficielle est donc composée de glandes sébacées de la première classe, la plus profonde de glandes de la seconde classe, et la moyenne de glandes qui rentrent dans l'une et l'autre. Sur une même coupe perpendiculaire des téguments de l'aile du nez, on peut observer ces trois plans de glandes, fort irrégulièrement disposés, il est vrai, se pénétrant réciproquement et se mélangeant même sur une foule de points, mais reconnaissables cependant aux glandules qui en dépendent. Une seule et même coupe vue à un grossissement de 100 diamètres permettra d'étudier toutes les variétés de ces glandes et de constater que la nature passe par degrés insensibles des plus simples aux plus composées.

b. *Couche muqueuse.* — Nous avons vu que la face postérieure du nez est subdivisée par la cloison des fosses nasales en deux demi-gouttières, l'une droite, l'autre gauche. Supérieurement, ces gouttières latérales sont tapissées par la pituitaire qui adhère aux os propres du nez, et plus bas aux cartilages latéraux. Dans leur quart inférieur, elles sont recouvertes par la peau qui se replie au niveau de la base du nez pour tapisser toute la cavité des narines. — A l'union de cette portion cutanée avec la portion muqueuse de la face postérieure du nez, on remarque une saillie horizon-

tale formée par le bord inférieur du cartilage latéral du nez ; cette saillie, qui fait partie de l'orifice supérieur des narines, vient s'appliquer à la cloison des fosses nasales lorsque celui-ci se resserre, c'est-à-dire lorsque les muscles transverse et myrtiforme se contractent.

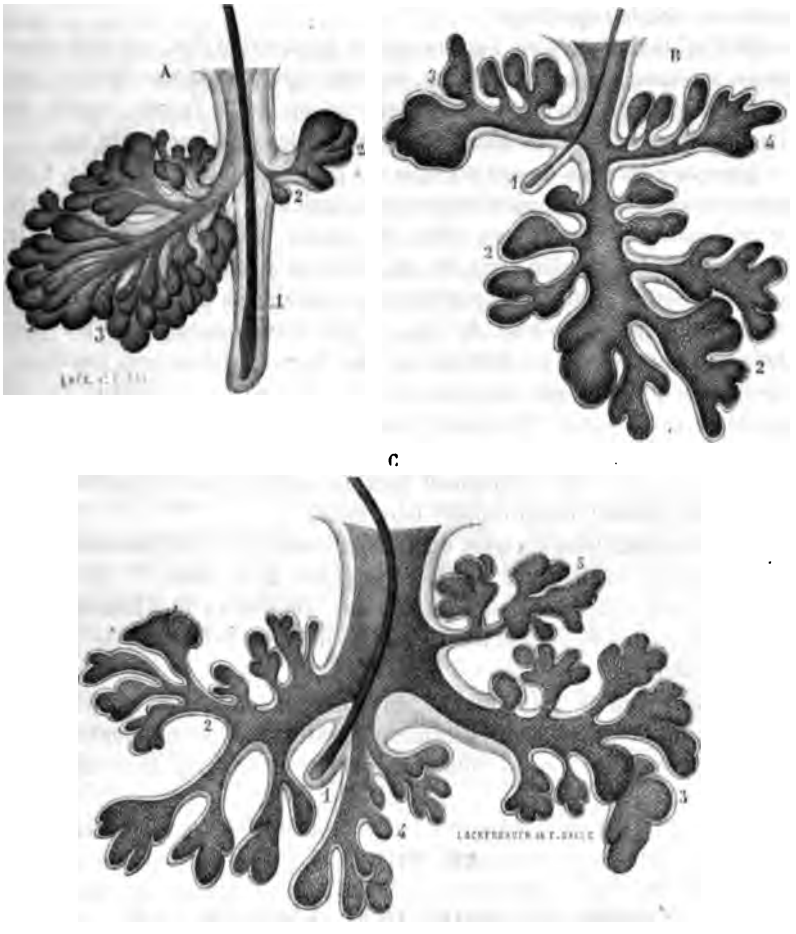

FIG. 661. — *Glandes sébacées de l'aile du nez.*

A. *Glande sébacée moyenne de l'aile du nez.* — 1. Follicule pileux. — 2, 2. Glandule s'ouvrant dans la cavité de ce follicule. — 3. Glande sébacée très-composée dont le conduit s'ouvre dans la même cavité, sur le point diamétralement opposé.

B. *Autre glande sébacée moyenne de l'aile du nez, très-différente de la précédente.* — 1. Follicule pileux s'ouvrant dans la cavité de la glande. — 2, 2. Lobe composé de plusieurs lobules. — 3, 4. Deux autres lobes beaucoup plus simples.

C. *Grosse glande sébacée de l'aile du nez.* — 1. Son follicule pileux. — 2. Lobe principal de la glande. — 3. Autre lobe volumineux composé aussi de plusieurs lobules. — 4, 5. Deux lobes plus simples et plus petits que les précédents.

D. — Vaisseaux et nerfs du nez.

Les *artères du nez* proviennent de plusieurs sources : en haut, de l'ophthalmique ; sur les côtés, du tronc de la faciale ; en bas, de la coronaire ou labiale supérieure.

De l'ophthalmique vient l'artère nasale proprement dite, qui se divise en deux rameaux, dont l'un, externe, descend dans l'angle naso-génien pour s'anastomoser à plein canal avec la terminaison de la faciale, tandis que l'autre, interne, se distribue aux parties molles de la racine du nez.

L'artère principale du nez est celle qui part du tronc de la faciale. Cette branche artérielle, qui offre beaucoup de variétés et qui constitue souvent la terminaison même du tronc dont elle émane, se distribue à toutes les parties latérales et inférieures du nez, ainsi qu'à son lobe. — La branche qui provient de la coronaire supérieure est destinée à la sous-cloison ; elle se prolonge jusqu'au lobe du nez, où elle s'anastomose avec les deux branches fournies par les faciales. Le lobe du nez est donc très-vasculaire. De l'anastomose de ses vaisseaux résulte un réseau sous-cutané remarquable souvent par le volume des rameaux qui le composent.

Les *veines du nez* vont se jeter dans la veine faciale sans suivre le trajet des artères, dont elles s'éloignent plus ou moins et avec lesquelles elles n'affectent souvent aucun rapport déterminé.

Les *vaisseaux lymphatiques* du nez sont nombreux. Ils naissent : 1° de toute sa partie médiane ; 2° des faces latérales de sa base ; 3° de tout le pourtour de l'orifice inférieur des narines. Du réseau que forment leurs premières radicules partent des troncules, puis des troncs qui se rendent aux ganglions sous-maxillaires.

Les *nerfs* sont de deux ordres : sensitifs et moteurs. Les sensitifs proviennent du filet ethmoïdal du rameau nasal de la branche ophthalmique de Willis, et du nerf sous-orbitaire. Les moteurs émanent du facial.

ARTICLE II.

NARINES, OU VESTIBULES DES FOSSES NASALES.

Les *narines* sont deux petites cavités situées dans l'épaisseur de la base du nez, au-dessous et au-devant des fosses nasales, avec lesquelles elles ont été confondues et dont elles sont cependant très-distinctes.

Les fosses nasales, en effet, se présentent sous l'aspect de deux excavations à parois anfractueuses, et les narines sous la forme de deux ampoules placées à l'entrée de chacune de ces fosses comme une sorte de vestibule.

Les fosses nasales sont tapissées par la pituitaire, organe essentiel de

l'odorat; les narines sont tapissées par un repli de la peau. — Les fosses nasales sont immuables dans leurs parois entre lesquelles passe librement la colonne odorifère. Les narines, au contraire, varient dans leurs dimension; elles se dilatent et se resserrent tour à tour dans le but, tantôt de faciliter, tantôt d'entraver le passage de cette colonne, suivant que nous désirons en recevoir ou en repousser l'impression.

S'il était permis d'établir une analogie entre deux sens aussi différents que celui de l'odorat et de la vue, je dirais que les narines sont aux fosses nasales ce que les paupières sont au globe de l'œil : les premières, ainsi que les secondes, représentent évidemment un organe de perfectionnement surajouté dans chacun de ces sens à l'organe fondamental, afin de modérer l'intensité de leur excitation en permettant à la volonté de mesurer en quelque sorte la quantité du principe excitant.

La *cavité des narines* affecte la forme d'un conduit extrêmement court, aplati dans le sens transversal, plus large à son centre qu'à ses extrémités, et assez semblable, ainsi que nous l'avons dit plus haut, à une ampoule. On peut lui considérer : deux parois, l'une interne, l'autre externe; deux extrémités, l'une antérieure, l'autre postérieure; et deux orifices, l'un supérieur, l'autre inférieur.

La *paroi interne* est formée en grande partie par la branche interne du cartilage de l'aile du nez à laquelle la peau adhère d'une manière intime, et dont elle reproduit très-exactement la forme. Elle est concave dans ses deux tiers antérieurs, c'est-à-dire dans toute l'étendue qui répond au cartilage, saillante au contraire à l'union de ses deux tiers antérieurs avec son tiers postérieur, où elle correspond à l'extrémité libre de celui-ci, et de nouveau concave au delà de cette saillie. La paroi interne de la cavité des narines ne s'arrête pas cependant au niveau du bord supérieur de la branche interne du cartilage de l'aile du nez; elle s'élève un peu plus haut en se déprimant de manière à former un sillon antéro-postérieur qui marque les limites respectives de la cloison et de la sous-cloison.

Sa hauteur moyenne est de 8 à 10 millimètres; en partageant celle-ci en trois parties, on trouve que son tiers supérieur répond au cartilage de la cloison, et ses deux tiers inférieurs à la branche interne du cartilage de l'aile du nez. Sur chacun de ces points, la peau présente des caractères différents : au niveau du cartilage de la cloison, elle est complétement dépourvue de glandes et de poils; au niveau du cartilage de l'aile du nez, elle est au contraire recouverte de poils longs et roides, infléchis en arc, aux follicules desquels se trouvent annexées une ou deux glandes sébacées.

La *paroi externe* a pour charpente et pour soutien la branche externe du cartilage de l'aile du nez, dont elle laisse en partie apercevoir le contour. Sa hauteur est de 15 millimètres. Vue dans son ensemble, elle représente une petite voûte dont la concavité regarde en bas et en dedans. Lors-

qu'on l'examine dans ses détails, on y remarque d'avant en arrière : 1° une partie concave, blanche, lisse, presque entièrement dépourvue de poils, qui forme ses deux tiers antérieurs, et qui répond au cartilage de l'aile du nez ; 2° à l'union de ces deux tiers antérieurs avec son tiers postérieur, une saillie en forme de tubercule, dépendante aussi du cartilage de l'aile du nez, et plus ou moins prononcée suivant les sujets ; 3° en arrière de cette saillie, une dépression demi-circulaire ; 4° au-dessous de ces trois parties, une surface triangulaire ombragée de poils.

En comparant cette paroi à la précédente, on voit que toutes deux sont conformées sur le même type, et que cette analogie de conformation est due à la présence dans leur épaisseur des branches correspondantes du cartilage de l'aile du nez, qui l'une et l'autre sont concaves du côté de la cavité des narines, et qui l'une et l'autre aussi se terminent par une extrémité arrondie et saillante. Mais ces deux parois diffèrent par leur hauteur et aussi par le siége d'implantation des poils, puisque sur la paroi interne

FIG. 665. — *Cavité des narines, vue par sa partie inférieure.*

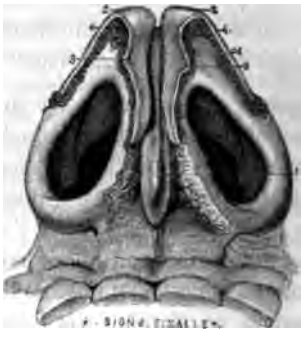

FIG. 666. — *Cette même cavité et les cartilages qui contribuent à la former.*

Fig. 665. — 1, 1. Narine du côté droit. — 2. Sa paroi externe. — 3, 3. Bord inférieur de cette paroi. — 4, 4. Saillie formée par le bord inférieur du cartilage latéral du nez; elle fait partie de l'orifice supérieur de la narine, qu'elle rétrécit en s'appliquant d'avant en arrière à la cloison des fosses nasales. — 5. Saillie du cartilage de l'aile du nez.

Fig. 666. — 1, 1. Bord antéro-inférieur du cartilage de la cloison. — 2, 2. Partie moyenne du cartilage des ailes du nez. — 3, 3. Branche interne de ces cartilages. — 4, 4. Leur branche externe dont on ne voit ici que le bord inférieur.

Fig. 667. — 1. Portion de la paroi externe qui reste constamment dépourvue de poils. — 2. Ligne courbe établissant les limites respectives de la narine et de la fosse nasale correspondante. — 3. Partie antérieure de cette ligne formée par la saillie du bord inférieur du cartilage latéral du nez. — 4. Sa partie postérieure, formée par le bord supérieur du cartilage de l'aile du nez. — 5. Portion déprimée de la paroi externe, à la constitution de laquelle ce cartilage ne prend aucune part; elle est complétement recouverte de poils. — 6. Saillie que présente ce même cartilage. — 7. Extrémité antérieure de la cavité des narines.

Fig 668. — 1. Paroi externe de la narine gauche dont une partie seulement est visible. — 2. Ligne courbe qui limite cette paroi et qui contribue à former l'orifice supérieur

l'odorat; les narines sont tapissées par un repli de la peau. — Les fosses nasales sont immuables dans leurs parois entre lesquelles passe librement la colonne odorifère. Les narines, au contraire, varient dans leurs dimension; elles se dilatent et se resserrent tour à tour dans le but, tantôt de faciliter, tantôt d'entraver le passage de cette colonne, suivant que nous désirons en recevoir on en repousser l'impression.

S'il était permis d'établir une analogie entre deux sens aussi différents que celui de l'odorat et de la vue, je dirais que les narines sont aux fosses nasales ce que les paupières sont au globe de l'œil : les premières, ainsi que les secondes, représentent évidemment un organe de perfectionnement surajouté dans chacun de ces sens à l'organe fondamental, afin de modérer l'intensité de leur excitation en permettant à la volonté de mesurer en quelque sorte la quantité du principe excitant.

La *cavité des narines* affecte la forme d'un conduit extrêmement court, aplati dans le sens transversal, plus large à son centre qu'à ses extrémités, et assez semblable, ainsi que nous l'avons dit plus haut, à une ampoule. On peut lui considérer : deux parois, l'une interne, l'autre externe; deux extrémités, l'une antérieure, l'autre postérieure; et deux orifices, l'un supérieur, l'autre inférieur.

La *paroi interne* est formée en grande partie par la branche interne du cartilage de l'aile du nez à laquelle la peau adhère d'une manière intime, et dont elle reproduit très-exactement la forme. Elle est concave dans ses deux tiers antérieurs, c'est-à-dire dans toute l'étendue qui répond au cartilage, saillante au contraire à l'union de ses deux tiers antérieurs avec son tiers postérieur, où elle correspond à l'extrémité libre de celui-ci, et de nouveau concave au delà de cette saillie. La paroi interne de la cavité des narines ne s'arrête pas cependant au niveau du bord supérieur de la branche interne du cartilage de l'aile du nez; elle s'élève un peu plus haut en se déprimant de manière à former un sillon antéro-postérieur qui marque les limites respectives de la cloison et de la sous-cloison.

Sa hauteur moyenne est de 8 à 10 millimètres ; en partageant celle-ci en trois parties, on trouve que son tiers supérieur répond au cartilage de la cloison, et ses deux tiers inférieurs à la branche interne du cartilage de l'aile du nez. Sur chacun de ces points, la peau présente des caractères différents : au niveau du cartilage de la cloison, elle est complétement dépourvue de glandes et de poils; au niveau du cartilage de l'aile du nez, elle est au contraire recouverte de poils longs et roides, infléchis en arc, aux follicules desquels se trouvent annexées une ou deux glandes sébacées.

La *paroi externe* a pour charpente et pour soutien la branche externe du cartilage de l'aile du nez, dont elle laisse en partie apercevoir le contour. Sa hauteur est de 15 millimètres. Vue dans son ensemble, elle représente une petite voûte dont la concavité regarde en bas et en dedans. Lors-

qu'on l'examine dans ses détails, on y remarque d'avant en arrière : 1° une partie concave, blanche, lisse, presque entièrement dépourvue de poils, qui forme ses deux tiers antérieurs, et qui répond au cartilage de l'aile du nez ; 2° à l'union de ces deux tiers antérieurs avec son tiers postérieur, une saillie en forme de tubercule, dépendante aussi du cartilage de l'aile du nez, et plus ou moins prononcée suivant les sujets ; 3° en arrière de cette saillie, une dépression demi-circulaire ; 4° au-dessous de ces trois parties, une surface triangulaire ombragée de poils.

En comparant cette paroi à la précédente, on voit que toutes deux sont conformées sur le même type, et que cette analogie de conformation est due à la présence dans leur épaisseur des branches correspondantes du cartilage de l'aile du nez, qui l'une et l'autre sont concaves du côté de la cavité des narines, et qui l'une et l'autre aussi se terminent par une extrémité arrondie et saillante. Mais ces deux parois diffèrent par leur hauteur et aussi par le siége d'implantation des poils, puisque sur la paroi interne

FIG. 665. — *Cavité des narines, vue par sa partie inférieure.*

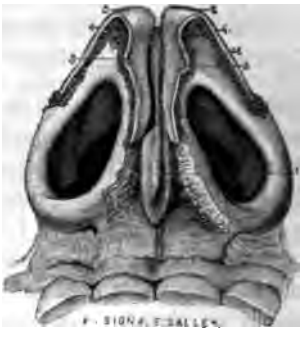

FIG. 666. — *Cette même cavité et les cartilages qui contribuent à la former.*

Fig. 665. — 1, 1. Narine du côté droit. — 2. Sa paroi externe. — 3, 3. Bord inférieur de cette paroi. — 4, 4. Saillie formée par le bord inférieur du cartilage latéral du nez; elle fait partie de l'orifice supérieur de la narine, qu'elle rétrécit en s'appliquant d'avant en arrière à la cloison des fosses nasales. — 5. Saillie du cartilage de l'aile du nez.

Fig. 666. — 1, 1. Bord antéro-inférieur du cartilage de la cloison. — 2, 2. Partie moyenne du cartilage des ailes du nez. — 3, 3. Branche interne de ces cartilages. — 4, 4. Leur branche externe dont on ne voit ici que le bord inférieur.

Fig. 667. — 1. Portion de la paroi externe qui reste constamment dépourvue de poils. — 2. Ligne courbe établissant les limites respectives de la narine et de la fosse nasale correspondante. — 3. Partie antérieure de cette ligne formée par la saillie du bord inférieur du cartilage latéral du nez. — 4. Sa partie postérieure, formée par le bord supérieur du cartilage de l'aile du nez. — 5. Portion déprimée de la paroi externe, à la constitution de laquelle ce cartilage ne prend aucune part; elle est complétement recouverte de poils. — 6. Saillie que présente ce même cartilage. — 7. Extrémité antérieure de la cavité des narines.

Fig 668. — 1. Paroi externe de la narine gauche dont une partie seulement est visible. — 2. Ligne courbe qui limite cette paroi et qui contribue à former l'orifice supérieur

ceux-ci recouvrent toute la peau qui revêt le cartilage, tandis que sur l'externe ils occupent surtout les parties de la peau qui sont situées au-dessous de celui-ci.

L'*extrémité antérieure* de la cavité des narines présente une excavation profonde, creusée en quelque sorte dans l'épaisseur du lobe du nez, au point de réunion des deux branches du cartilage correspondant : c'est la *cavité* ou le *ventricule* du lobe du nez. Sur toute l'étendue de cette cavité, la peau est mince et garnie de poils.

L'*extrémité postérieure* est régulièrement arrondie, oblique de haut en bas et d'arrière en avant, lisse et recouverte de poils de duvet.

L'*orifice inférieur des narines* offre la figure d'une ellipse dont le grand

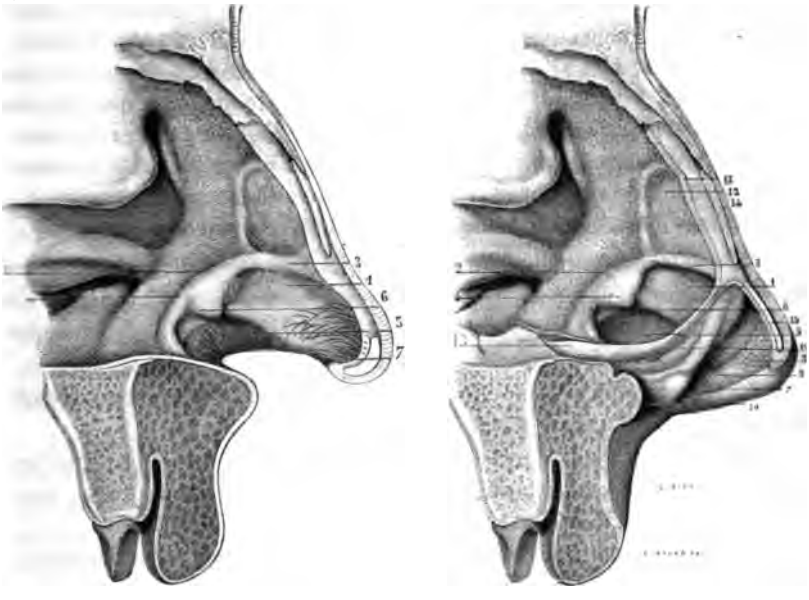

FIG. 667. — *Paroi externe des narines.* FIG. 668. — *Paroi interne de ces cavités.*

des narines. — 3. Saillie que forme le bord inférieur du cartilage latéral du nez. — 4. Saillie du cartilage de l'aile du nez. — 5. Dépression située au-dessous de cette saillie. — 6. Ligne courbe séparant la portion lisse de la paroi externe, de celle qui est recouverte de poils. — 7. Paroi interne de la narine droite. — 8. Portion de cette paroi sur laquelle sont implantés les poils; ceux-ci ne sont représentés que par les orifices qui leur donnent passage. — 9. Saillie de la branche interne du cartilage de l'aile du nez. — 10. Dépression située en arrière de cette saillie. — 11. Limite supérieure de la paroi interne représentée par une ligne irrégulière au niveau de laquelle la peau se continue avec la muqueuse. — 12. Cartilage latéral du nez, recouvert par la pituitaire. — 13. Coupe du cartilage de la cloison. — 14. Coupe du cartilage latéral droit. — 15. Coupe du cartilage de l'aile du nez.

axe se dirige horizontalement d'avant en arrière et de dedans en dehors. Son bord interne est rectiligne, et l'externe curviligne.

L'*orifice supérieur* diffère très-notablement du précédent. Le plan circonscrit par cet orifice n'est pas horizontal : il regarde en haut, en dedans et en arrière. Cette inclinaison s'explique par la différence de hauteur qu'on observe entre les parois interne et externe d'une part, les extrémités antérieure et postérieure de l'autre. Il revêt la figure d'un triangle à base arrondie dont le sommet se dirige en haut et en avant. — Son bord interne est représenté par une ligne droite qui établit les limites respectives de la peau et de la muqueuse et qui se dirige obliquement en bas et en arrière. — Son bord externe est formé par une ligne courbe mieux caractérisée que la précédente, et remplissant aussi l'office de limite. Sur le trajet de ce bord curviligne on observe deux saillies :

1° En avant, une saillie horizontale formant avec la cloison des fosses nasales un angle aigu ouvert en arrière, c'est la *saillie du cartilage latéral.*

2° En arrière, une saillie arrondie déjà mentionnée et produite par la première des trois pièces qui sont situées sur le prolongement de la branche externe du cartilage de l'aile du nez. Je l'appellerai, par opposition à la précédente, *saillie du cartilage de l'aile du nez.* Cette seconde saillie beaucoup moins importante ne répond pas toujours à l'orifice supérieur des narines ; elle est quelquefois située un peu au-dessous.

Telle est la conformation des narines. L'observation démontrant que ces cavités se resserrent et se dilatent, cherchons maintenant à pénétrer le mécanisme de leurs mouvements ; et d'abord établissons les faits suivants que chacun pourra facilement constater sur soi-même :

1° Le resserrement des narines n'est pas le résultat du rapprochement de leurs parois ; il a pour siége principal leur orifice supérieur.

2° Il s'opère par la dépression du bord externe de cet orifice, qui se porte alors vers le bord interne, c'est-à-dire vers la cloison des fosses nasales, à laquelle il s'applique graduellement d'avant en arrière.

3° Ce resserrement des narines est essentiellement actif et volontaire ; leur dilatation est un phénomène en général passif.

La première proposition restera évidente pour tous les observateurs qui, à l'aide d'une glace, examineront la cavité de leurs narines pendant qu'elles se resserrent et se dilatent sous l'influence de la volonté.

La seconde ne l'est pas moins. Au moment où les narines se resserrent, on voit toute l'aile du nez se déprimer. La dépression est surtout très-prononcée au niveau du sillon naso-labial, c'est-à-dire au niveau du bord externe de l'orifice supérieur. Les divers points de ce bord se rapprochent d'autant plus de la cloison des fosses nasales qu'ils sont plus antérieurs. La saillie du cartilage latéral joue ici le rôle principal. Lorsque la constriction est modérée, cette saillie se porte à la rencontre de la cloison en fai-

sant avec elle un angle plus aigu ; si la constriction devient plus grande, elle s'applique à la cloison par sa partie antérieure ; si elle est très-énergique, elle s'applique à cette cloison par toute son étendue. Dans ce cas, l'orifice supérieur se trouvant fermé dans sa moitié antérieure, la colonne odorifère ne peut plus se porter directement en haut ; elle se dirige en haut et en arrière ; mais, en se déviant ainsi, elle cesse d'impressionner les parties les plus sensibles du sens de l'odorat.

La troisième proposition ne saurait être contestée. Évidemment la constriction des narines est un phénomène actif et volontaire. Elle s'opère sous l'influence des muscles transverse et myrtiforme. Ces deux muscles réunis forment, ainsi que nous l'avons vu précédemment, un demi-sphincter dont l'action se fait sentir surtout à l'orifice supérieur des narines. Au moment où il se contracte, ce sphincter agit d'une part sur le cartilage latéral, qu'il déprime, de l'autre sur la branche externe du cartilage de l'aile du nez, qu'il déprime également. Lorsque sa contraction cesse, ces deux lames se soulèvent à la manière d'un ressort. La dilatation des narines est donc un simple phénomène d'élasticité, au moins dans l'état ordinaire de la respiration ; car, dans l'action de flairer, dans les accès de suffocation, dans toutes les circonstances où la circulation s'accélère, la contraction musculaire vient ajouter ses effets à ceux de l'élasticité, et les mouvements de dépression et de soulèvement que présentent alors les ailes du nez sont beaucoup plus étendus.

Les poils des narines (*vibrissæ*, vibrisses) présentent le même usage que ceux du bord libre des paupières et de l'entrée du conduit auditif externe ; comme ceux-ci, ils ont pour destination d'arrêter au passage les corpuscules qui flottent dans l'atmosphère.

Si les cils étaient utiles aux paupières pour arrêter plus sûrement ces corpuscules dont le contact avec la surface du globe de l'œil devient une cause si rapide d'irritation, les vibrisses ne l'étaient pas moins aux narines et aux fosses nasales, véritable détroit que le courant atmosphérique devait sans cesse parcourir, et à l'entrée duquel il importait dès lors qu'il dût se dépouiller de toute substance étrangère. Ces poils, circulairement implantés, et opposés les uns aux autres par le sommet de leur tige, forment au devant de la colonne d'air inspirée une sorte de tamis sur lequel se déposent les impuretés qu'elle entraîne. Dans l'état normal, les mouvements imprimés à la base du nez, le contact direct, l'éternument, l'action de se moucher, etc., sont autant de causes qui viennent tour à tour ébranler ce tamis et en détacher les corps moléculaires arrêtés dans ses interstices. Mais lorsque toutes ces causes d'ébranlement se suppriment à la fois, on le voit dans l'espace de quelques jours se couvrir d'une sorte de poussière qui d'abord entoure chaque poil, et qui plus tard remplit leurs intervalles en obstruant en partie l'entrée des narines. C'est cet état d'ob-

struction qui a été décrit par les sémiologistes sous le nom de *pulvérulence des narines*. On ne l'observe que chez les malades affectés d'une extrême faiblesse et en partie étrangers à tout ce qui les entoure. La pulvérulence des narines, par conséquent, est toujours un symptôme assez grave; sous ce rapport elle mérite de fixer toute l'attention du médecin.

ARTICLE III.

FOSSES NASALES.

Les *fosses nasales* nous sont déjà en partie connues. Nous avons étudié dans l'ostéologie les os qui les composent, ainsi que leur direction, leurs dimensions, leur mode de configuration et leurs nombreux prolongements ou diverticules; nous en avons vu, en un mot, la charpente ou le squelette. Celui-ci est recouvert : 1° d'une membrane fibreuse qui en représente le périoste et qui en relie les diverses pièces; 2° d'une membrane muqueuse, la *pituitaire*, qui adhère étroitement à la précédente, en sorte que les deux membranes, bien que d'une structure différente, semblent n'en former qu'une seule.

Cette membrane fibro-muqueuse s'applique assez exactement sur les parois des fosses nasales pour laisser voir les dépressions et presque toutes les saillies qui en dépendent. Cependant, comme son épaisseur est très-variable, comme elle s'adosse à elle-même sur certains points de son trajet; comme, d'une autre part, elle ferme un grand nombre de trous et rétrécit tous ceux qu'elle ne bouche pas, il en résulte que l'aspect de ces fosses, sur une tête revêtue de ses parties molles, diffère très-notablement de celui qu'elles présentent sur une tête sèche.

Après avoir montré la part que les os prennent à la constitution de leurs parois, il nous reste donc à déterminer celle qui appartient à la pituitaire. Dans ce but, nous suivrons la muqueuse olfactive sur chacune de ces parois et sur les deux orifices des fosses nasales; nous prendrons ensuite connaissance des divers éléments qui entrent dans sa structure.

§ 1. — Disposition générale de la pituitaire.

La *pituitaire* (*muqueuse nasale, muqueuse olfactive, membrane de Schneider*) présente une couleur rosée qui peut devenir rouge, rouge brun et même rouge livide dans l'état de congestion.

Sa surface libre est criblée d'un très-grand nombre d'orifices, visibles à l'œil nu pour la plupart, et formant l'embouchure d'autant de glandes. De chacun de ces orifices s'échappe un mucus liquide dans l'état normal, visqueux à l'état morbide, qui la recouvre à la manière d'un vernis, et qui

la protége contre l'influence de l'air extérieur en prévenant les fâcheux effets de l'excessive évaporation dont elle pourrait devenir le siége.

Sa consistance est molle. La muqueuse nasale, sous ce rapport, peut être comparée à la muqueuse utérine; comme celle-ci, elle ne résiste que très-faiblement à l'influence des congestions sanguines, d'où la fréquence de l'épistaxis.

Son épaisseur s'élève sur certains points à près de 3 millimètres, et sur d'autres atteint à peine un quart de millimètre. On peut dire d'une manière générale que la pituitaire est d'autant plus épaisse qu'elle se trouve plus en contact avec la colonne d'air inspirée, et d'autant plus mince qu'elle a des rapports plus éloignés avec cette colonne. En ayant égard à cette donnée, on prévoit que sur les parois des fosses nasales proprement dites elle sera très-épaisse, ce qui a lieu en effet; et que sur tous les prolongements plus ou moins anfractueux de ces parois elle sera au contraire

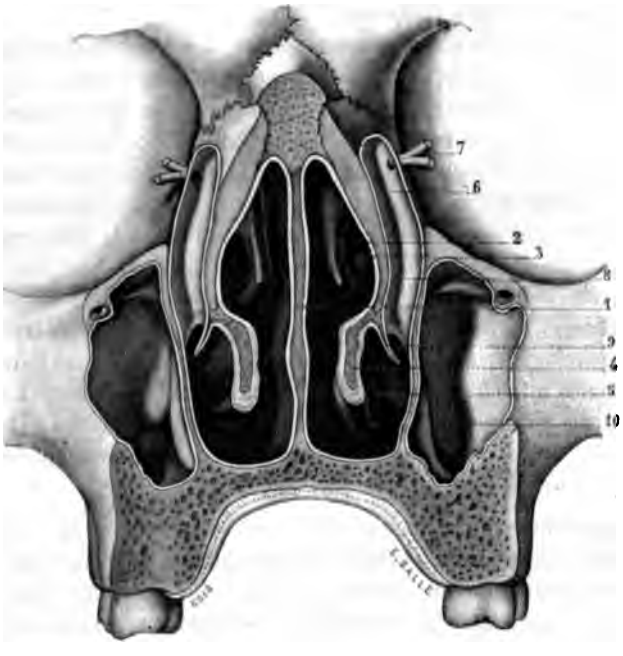

Fig. 669. — *Coupe transversale des fosses nasales, destinée à montrer leurs dimensions et leur mode de configuration.*

1. Cloison des fosses nasales. — 2. Extrémité antérieure du cornet moyen. — 3. Méat moyen. — 4. Coupe du cornet inférieur, pratiquée au niveau de l'embouchure du canal nasal. — 5. Méat inférieur. — 6. Sac lacrymal. — 7. Les deux conduits lacrymaux se réunissant pour s'ouvrir dans la cavité de celui-ci par un orifice commun. — 8. Canal nasal. — 9. Coupe du repli que forme la muqueuse de ce canal en se continuant avec celle du méat intérieur. — 10. Sinus maxillaire.

assez mince. Ces variétés d'épaisseur sont dues surtout à l'inégal développement de l'élément glanduleux et de l'élément vasculaire de la muqueuse; sur les points où celle-ci subit en quelque sorte le frottement du courant atmosphérique, et où elle était plus exposée par conséquent aux dangers d'une évaporation surabondante, ses glandes sont extrêmement développées ainsi que ses vaisseaux sanguins; sur ceux où cette évaporation devenait presque nulle, les glandes, les vaisseaux et les autres éléments de la pituitaire s'atrophient en partie, d'où son extrême minceur.

a. Sur la paroi interne des fosses nasales, la muqueuse est très-régulièrement étalée, plus épaisse inférieurement que supérieurement. Elle adhère aux os et au cartilage qui forment la cloison; mais on l'en détache cependant assez facilement. Il n'est même pas très-rare de voir le sang s'infiltrer sous sa face profonde, et former une bosse sanguine semblable à celles qui se développent sur le crâne à la suite des contusions.

b. Sur la paroi supérieure, ou voûte des fosses nasales, cette membrane n'offre qu'une médiocre épaisseur.

En avant, elle revêt les os propres du nez, les deux petites gouttières qu'on remarque sur l'épine nasale antérieure et supérieure, et plus bas l'angle que forme le cartilage du nez avec le cartilage de la cloison.

En haut, elle tapisse la lame criblée dont elle ferme tous les trous, de telle sorte que les divisions du nerf olfactif, après les avoir traversés, la pénètrent aussitôt par sa face adhérente pour cheminer ensuite dans son épaisseur, les unes sur la paroi interne, les autres sur la paroi externe, en se rapprochant de plus en plus de sa surface libre.

En arrière, elle adhère à la face antérieure du corps du sphénoïde, puis pénètre dans l'intérieur du sinus sphénoïdal dont elle revêt très-exactement les parois. L'orifice qui fait communiquer ce sinus avec la cavité des fosses nasales est considérablement rétréci par la muqueuse; il est situé au devant du sinus, sur un point plus rapproché de la paroi externe que de l'interne, au niveau d'une gouttière qui sépare le sinus sphénoïdal du méat supérieur; son contour est circulaire.

c. La paroi externe est celle dont l'aspect se trouve le plus modifié par la pituitaire. En haut et en avant, cette membrane recouvre une surface unie qui répond aux cellules antérieures de l'ethmoïde. Au delà de cette surface, elle s'applique sur le cornet supérieur. En arrière de celui-ci, elle s'enfonce dans la gouttière qui le sépare du sinus sphénoïdal, et ferme le trou sphénopalatin. — Du cornet supérieur elle descend dans le méat supérieur, et passe de ce méat dans toutes les cellules postérieures de l'ethmoïde par un orifice situé à sa partie moyenne, orifice dont la figure et les dimensions varient beaucoup; il est quelquefois double.

Arrivée sur le cornet moyen, la muqueuse nasale tapisse sa face interne ou convexe en masquant ses aspérités, puis son bord libre qu'elle pro-

longe un peu, chez quelques individus, et enfin sa face externe ou concave. Elle se replie ensuite pour s'appliquer sur la paroi opposée du méat moyen, où elle fournit trois prolongements dont l'un pénètre dans le sinus maxillaire, un autre dans les cellules ethmoïdales antérieures, et le troisième dans le sinus frontal. Les orifices par lesquels le méat communique avec ces sinus et ces cellules méritent de nous arrêter un instant.

Lorsqu'on examine sur une tête sèche le méat moyen des fosses nasales, on constate que ce méat communique avec le sinus maxillaire par deux orifices : l'un, postérieur, extrêmement large, décrit par tous les auteurs; l'autre, antérieur, plus étroit, qui a été passé sous silence. — Le premier de ces orifices est situé sur l'os maxillaire supérieur, au centre même de la base du sinus, et se trouve limité : en arrière par le palatin, en haut et en avant de l'ethmoïde, en bas par le cornet inférieur qui le ré-

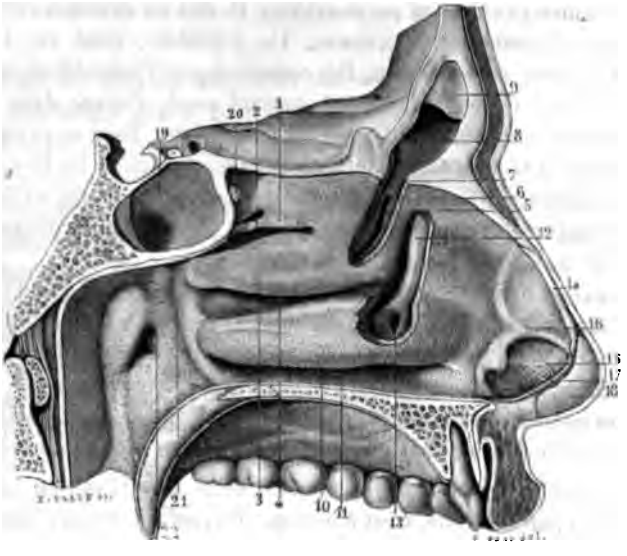

Fig. 670. — *Paroi externe des fosses nasales et des arrière-narines.*

1. Cornet supérieur. — 2. Méat supérieur. — 3. Cornet moyen. — 4. Méat moyen. — 5. Gouttière qui précède l'infundibulum. — 6. Orifice de communication de cet infundibulum avec les cellules antérieures de l'ethmoïde. — 7. Orifice de communication du même infundibulum avec le sinus frontal gauche. — 8. Sinus frontal gauche. — 9. Partie supérieure de la cloison osseuse qui sépare ce sinus de celui du côté droit. — 10. Cornet inférieur. — 11. Méat inférieur. — 12. Canal nasal réduit à sa portion membraneuse. — 13. Orifice inférieur de ce canal siégeant ici sur la paroi externe du méat. — 14. Coupe du cartilage latéral droit. — 15. Paroi externe de la narine gauche. — 16. Orifice supérieur de cette narine. — 17. Coupe du cartilage de la cloison. — 18. Branche interne du cartilage de l'aile du nez du côté gauche. — 19. Sinus sphénoïdal. — 20. Orifice de ce sinus. — 21. Sillon qui sépare la paroi externe des fosses nasales de la paroi correspondante des arrière-narines. — 22. Orifice interne de la trompe d'Eustache.

trécit notablement. La pituitaire, en arrivant dans le méat moyen, passe sur cet orifice et le ferme complétement dans la très-grande majorité des cas. Une fois seulement sur douze ou quinze on l'observe, et on le trouve alors vers la partie moyenne du méat, où il est facilement visible; son diamètre, rétréci déjà par les os qui le circonscrivent, rétréci encore par la muqueuse, se trouve réduit alors à une étendue de 2 millimètres. Rarement il est plus grand, et quelquefois il est plus petit. Son contour est généralement circulaire. En l'examinant par l'intérieur du sinus maxillaire, on voit qu'il est plus rapproché de sa paroi postérieure que de l'antérieure.

Le second orifice de communication du méat moyen avec ce sinus, ou l'orifice antérieur, est situé à la partie inférieure de l'infundibulum de l'ethmoïde. Cet infundibulum est d'abord une simple gouttière qui bientôt devient un canal obliquement dirigé en haut et en avant. Par son extrémité supérieure, ce canal s'ouvre dans la partie la plus déclive du sinus frontal. Un autre orifice situé sur sa paroi externe le met en communication avec les cellules ethmoïdales antérieures. Un troisième, situé sur la même paroi, au-dessous du précédent, fait communiquer l'infundibulum avec le sinus maxillaire. Ce dernier, qui est constant aussi, s'ouvre dans le sinus immédiatement au-dessous du plancher de l'orbite. Pour en prendre une notion exacte, il faut abattre d'un trait de scie le sommet de la cavité, et examiner ensuite par l'intérieur du sinus l'orifice situé sur sa base; on peut alors constater que son contour est plus ou moins circulaire et son diamètre de 3 millimètres en moyenne.

La pituitaire, après avoir tapissé le méat moyen, ainsi que l'infundibulum et toutes les cavités qui en dépendent, recouvre la face interne ou convexe du cornet intérieur, dont elle voile aussi les aspérités, puis son bord inférieur, au delà duquel elle se prolonge. Elle revêt ensuite la face externe ou concave de ce cornet, et le méat inférieur. A la partie antérieure de celui-ci elle se continue avec la muqueuse du canal nasal.

d. Sur le plancher des fosses nasales, cette membrane se comporte comme sur la paroi interne, c'est-à-dire qu'elle revêt les os correspondants, en régularisant leur surface. Au niveau du conduit palatin antérieur elle se déprime et présente une disposition infundibuliforme qui ne dépasse pas en général la partie moyenne du conduit palatin.

e. L'*orifice antérieur des fosses nasales* est représenté par l'orifice supérieur des narines. Nous avons vu que cet orifice est ovalaire; son contour établit les limites respectives de la peau et de la pituitaire.

f. L'*orifice postérieur* de ces cavités est quadrilatère. — Au niveau de son bord inférieur la pituitaire se continue sans ligne de démarcation avec la muqueuse de la face supérieure du voile du palais. — Supérieurement, elle se continue avec celle qui revêt la voûte de l'arrière-cavité des fosses nasales. — En dedans, elle se continue avec la pituitaire du côté opposé

en prolongeant un peu le bord postérieur de la cloison des fosses nasales. — En dehors, elle est limitée par un sillon vertical, très-superficiel, mais toujours cependant plus ou moins apparent, et d'une couleur blanche ou rosée : tout ce qui est au-devant de ce sillon appartient à la pituitaire; tout ce qui est en arrière appartient à la muqueuse de l'arrière-cavité des fosses nasales. Nous verrons plus loin que ces deux membranes diffèrent par l'ensemble de leurs caractères anatomiques et physiologiques.

§ 2. — Structure de la pituitaire.

Une trame fibreuse qui en forme la charpente ou le derme, une couche épithéliale étalée à sa surface, des glandes en très-grand nombre logées dans son épaisseur, des vaisseaux et des nerfs, tels sont les éléments qui composent la pituitaire.

A. *Derme.*

Le derme, ou *chorion muqueux*, est constitué dans cette membrane comme dans toutes celles du même genre par des fibres de tissu conjonctif. Sur les parois des fosses nasales ces fibres sont peu serrées et groupées par fascicules à direction curviligne, qui s'entre-croisent pour la plupart et qui circonscrivent des anneaux. Cette disposition fasciculée et annulaire est très-évidente sur les points où la muqueuse atteint sa plus grande épaisseur. On ne la retrouve plus sur ceux où elle est très-mince. Par sa face profonde le chorion muqueux adhère au périoste. Cette adhérence est intime. Les deux couches, néanmoins, conservent chacune les caractères qui les distinguent.

La couche muqueuse a pour attribut les glandes situées dans son épaisseur, ainsi que le nombre, le volume et la disposition de ses vaisseaux.

Le périoste se compose de fibres de tissu conjonctif réunies en faisceaux, de cellules étoilées et de vaisseaux sanguins. — Les faisceaux de fibres lamineuses forment une trame réticulée dans laquelle on n'observe ni nerfs, ni fibres élastiques, ni tissu adipeux. — Les cellules étoilées existent en grand nombre. En s'unissant par leurs prolongements, elles constituent un riche et très-élégant réseau. — Les vaisseaux sont de simples capillaires, d'un calibre uniforme, variant de $0^{mm},01$ à $0^{mm},03$.

Lorsqu'à l'aide des réactifs on a fait disparaître les fibres lamineuses, le périoste des fosses nasales n'est plus représenté que par le réseau des cellules et le réseau des capillaires sanguins.

Ce périoste possède une très-grande aptitude à s'imprégner de sels calcaires. Deux fois j'ai pu constater la présence d'une mince lamelle osseuse dans son épaisseur. Cette ossification n'était qu'à son début; mais elle aurait pu atteindre des proportions plus grandes, ainsi que

l'attestent les faits mentionnés dans un travail important, communiqué à l'Académie de médecine par M. Dolbeau. Dans ce travail, l'auteur a démontré : que les fosses nasales, et plus particulièrement les sinus et les cellules ethmoïdales, sont quelquefois le point de départ de tumeurs osseuses pouvant atteindre, chez certains individus, un développement considérable ; que ces tumeurs sont d'abord situées dans une cavité osseuse dont elles restent indépendantes ; et que, pour procéder à leur extirpation, il suffit d'ouvrir assez largement la cavité dans laquelle elles se trouvent emprisonnées.

Ces faits pathologiques trouvent leur explication naturelle dans le mode de constitution du périoste qui recouvre les parois des fosses nasales et tous leurs diverticules. Ce périoste est ossifiable ; sous l'influence de certaines conditions morbides, il s'ossifie ; et, en s'ossifiant, il continue de rester indépendant de la paroi sous-jacente. Dans ces conditions, on comprend sans peine que la tumeur formée à ses dépens se laisse facilement détacher.

B. *Épithélium.*

La *couche épithéliale* qui revêt la surface libre de la muqueuse olfactive se compose de cellules allongées, coniques pour la plupart, ou pyramidales, tournées par leur sommet vers le chorion muqueux et par leur base vers la surface libre de la membrane. Sur cette base on observe des prolongements filiformes, au nombre de six à huit pour chaque cellule, recourbés en arc de cercle et doués de mouvements spontanés : d'où le nom de *cils vibratiles* qui leur a été donné, et celui d'*épithélium vibratile* appliqué à l'ensemble des cellules qui en sont pourvues. — Chacune de ces cellules renferme un noyau occupant ordinairement sa partie moyenne.

Sur la portion de la muqueuse qui est plus spécialement affectée à l'olfaction, les cils vibratiles font défaut. — Au-dessous et dans l'intervalle de ces cellules dépourvues de cils existent d'autres cellules, les *cellules olfactives*. Ces dernières sont fusiformes. Elles présentent un prolongement superficiel en forme de bâtonnet remontant jusqu'à la surface libre de la pituitaire, et un prolongement profond offrant des nodosités et se continuant, selon Schultze, avec les nerfs olfactifs. J'ai vu ces cellules olfactives ainsi que leurs prolongements ; mais aucun fait ne démontre leur continuité avec les nerfs.

C. *Glandes de la pituitaire.*

Chaque sens a été doué de glandes qui lui sont propres. Le sens de l'ouïe nous offre à son entrée les glandes cérumineuses ; le sens de la vue possède les glandes lacrymales ; au sens du goût sont annexées les glandes salivaires, et à celui du tact les glandes qui élaborent la sueur.

Le sens de l'odorat n'a pas été moins richement doté que les précédents; il a reçu en partage des glandes muqueuses extrêmement multipliées et d'une structure assez compliquée. Ces glandes, par le produit qui s'écoule de leur cavité, entretiennent dans un état d'humidité permanente la surface libre de la pituitaire, et favorisent ainsi la perception des odeurs; que ce produit augmente ou diminue de quantité, qu'il se tarisse momentanément dans sa source, qu'il se modifie dans sa nature ou ses propriétés, que les glandes dans lesquelles il prend naissance deviennent, en un mot, le siége d'une altération quelconque, et aussitôt les impressions odorantes s'affaiblissent ou se suppriment.

L'exercice et la perfection de l'odorat se trouvent donc liés d'une manière intime à l'existence et à l'intégrité des glandes de la pituitaire, qui semblaient ainsi devoir attirer vivement l'attention des anatomistes, et qui cependant, malgré leur multiplicité, malgré l'importance du rôle qui leur est confié, malgré la fréquence de leurs maladies, étaient restées à peu près complétement inconnues jusqu'en 1853, époque à laquelle je signalai leur existence, et fis connaître leur mode de conformation, ainsi que leur multiplicité et leurs variétés.

Ces glandes ne sont ni une dépendance du système artériel, ainsi que le pensait Ruysch, ni des follicules, comme l'admet Huschke, ni des tubes enroulés sur eux-mêmes à l'une de leurs extrémités, comme l'avance Valentin. Elles appartiennent à la classe des glandes en grappes (1).

Ce n'est pas seulement sur les parois des fosses nasales qu'elles existent; on les rencontre constamment aussi et souvent en grand nombre dans tous les sinus et toutes les cellules de l'ethmoïde, où elles affectent souvent les formes les plus diverses et même les plus étranges. On peut donc les diviser en deux ordres, dont le premier comprend celles des fosses nasales, et le second celles des cavités qui en dépendent.

1° *Glandes des fosses nasales.* — Ce sont les plus nombreuses et les plus volumineuses. Leur forme, bien que très-variable, permet cependant de les rattacher à deux types, suivant qu'elles sont allongées ou arrondies.

Les glandes à forme allongée ou *glandes en épi* occupent plus spécialement les points où la muqueuse acquiert une grande épaisseur. Il en est de grandes, de moyennes et de petites. Les plus longues offrent de vingt à trente lobules; les moyennes en présentent quinze à vingt, et les plus petites une dizaine environ. Tantôt les conduits qui partent de ces différents lobules viennent s'ouvrir directement dans le conduit principal; tantôt ils s'abouchent les uns dans les autres, et donnent naissance à un troncule qui se jette dans le tronc commun. C'est ordinairement vers l'origine ou extrémité profonde de la glande qu'on observe ces groupes de lobules; à mesure qu'on se rapproche de son extrémité terminale, ils deviennent de plus en

(1) *Comptes rendus de la Société de biologie*, 1853, t. V, p. 29 et suiv.

plus rares. Autour de la dernière moitié du conduit excréteur, il n'existe plus en général que des lobules isolés qui lui sont contigus. De cette disposition il résulte que les grappes les plus longues et les plus composées sont plus larges à leur extrémité profonde, tandis que les petites grappes et les grappes de dimensions moyennes offrent une largeur à peu près uniforme dans toute leur étendue. Sur quelques points, et plus particulièrement au voisinage de l'embouchure des conduits excréteurs, des utricules à forme allongée reposent immédiatement sur ces conduits.

Toutes ces glandes en épi se dirigent perpendiculairement vers la surface libre de la pituitaire. Les plus longues mesurent environ les deux tiers de l'épaisseur de cette membrane ; les autres n'en mesurent que le tiers, le quart ou le cinquième seulement.

Les *glandes de forme arrondie* se distinguent des précédentes par l'extrême brièveté de leur conduit excréteur. Il en existe aussi de grosses, de moyennes et de petites. C'est dans les couches les plus superficielles de la pituitaire qu'elles sont situées. Elles remplissent les intervalles qui séparent les glandes allongées. Sur un grand nombre de points, ce sont les seules qu'on observe.

Les orifices par lesquels ces deux ordres de glandes s'ouvrent sur la muqueuse nasale sont très-apparents sur certains points, particulièrement à la partie antérieure de la paroi externe des fosses nasales. Tous ces ori-

FIG. 671. — *Glandes des fosses nasales (grossissement de 20 diamètres).*

1. Glande de la plus grande dimension. — 2. Glande aussi longue que la précédente, mais un peu moins ramifiée. — 3. Glande en épi. — 4. Glande globuleuse. — 5, 6. Glandes de petites dimensions. — 7, 7. Face adhérente de la pituitaire. Sur cette coupe il existait un très-grand nombre de glandes; mais, pour éviter la confusion, celles qui occupent le premier plan ont été seules représentées.

fices sont arrondis. Les plus grands ne dépassent pas le diamètre d'un grain de millet. Entre ceux-ci, on en trouve de plus petits, mais qu'on peut cependant distinguer à l'œil nu ; et d'autres qui ne deviennent visibles qu'à l'aide d'une loupe. Ils sont assez rapprochés pour donner à la pituitaire l'aspect d'un crible à pertuis inégaux et irrégulièrement répartis.

Le nombre des glandes de la pituitaire est très-considérable. Sur certains points, on en compte de 100 à 150 sur un centimètre carré ; sur d'autres, ce nombre se réduit et peut descendre jusqu'à 30.

Ces glandes sont plus abondamment répandues dans la moitié inférieure des fosses nasales que sur la moitié supérieure. Elles sont extrêmement multipliées sur la paroi externe de ces cavités, au devant des cornets moyen et inférieur. Elles forment aussi une couche continue et très-serrée sur le bord libre de ces cornets. On peut dire d'une manière générale que leur nombre est proportionnel à l'épaisseur de la pituitaire. Sur les points où cette membrane est très-épaisse, les glandes qu'elle renferme se montrent à la fois plus développées et plus nombreuses. Sur les points où elle devient plus mince, on en rencontre moins.

Indépendamment des glandes en grappe, qui ne sont plus contestées, la pituitaire, selon Bowman et la plupart des anatomistes allemands, présenterait des glandes en tube qui auraient pour siége cette partie de la muqueuse dans laquelle viennent se répandre les divisions des nerfs olfactifs. J'ai cherché attentivement ces glandes chez l'homme, et aussi chez le veau et le mouton, mais je n'ai pu en découvrir aucune trace ; et à la place qui leur est assignée j'ai vu des milliers de glandes en grappe. Je me vois donc contraint de nier leur existence ; je la nie d'une manière absolue, avec une conviction d'autant mieux arrêtée, que mon éminent collègue M. Ch. Robin les a aussi vainement cherchées.

2° *Glandes des sinus et des cellules ethmoïdales.* — Elles sont plus difficiles à mettre en évidence que les précédentes, ce qui nous explique pourquoi elles n'ont été entrevues que par un petit nombre d'anatomistes dont les descriptions restent d'ailleurs très-incomplètes. Lorsque je découvris les glandes de la pituitaire, en 1853, elles avaient aussi échappé à mon examen. Mais, reprenant mes études sur ce point, j'ai pu m'assurer :

1° Qu'elles existent, dans l'espèce humaine, et dans toute la série des mammifères ;

2° Qu'on les rencontre sans exception dans tous les sinus et dans toutes les cellules ethmoïdales ;

3° Qu'elles sont nombreuses, même dans les plus petits diverticules des fosses nasales, très-inégalement réparties d'ailleurs, et soumises à des variétés de forme et de volume presque infinies ;

4° Qu'elles revêtent cependant deux formes principales, la forme globuleuse et la forme rameuse.

Les glandes de forme globuleuse ne diffèrent pas de celles qu'on observe sur les parois des fosses nasales, si ce n'est toutefois par leur volume, qui est généralement plus petit. Ce sont les plus répandues. Leur disposition est d'autant plus compliquée, qu'elles offrent des dimensions plus considérables. A mesure qu'elles diminuent de volume, on les voit se réduire à quelques lobules, puis à un seul, puis à quelques utricules; et ceux-ci,



Fig. 672. — *Glandes des sinus et des cellules ethmoïdales (grossissement de 20 diamètres).*

(A, B, C, D, représentent les glandes des cellules ethmoïdales; E, une glande du sinus frontal; F, G, deux glandes du sinus sphénoïdal; H, une glande du sinus maxillaire.)

A. *Glande d'une cellule ethmoïdale, remarquable par sa forme rameuse et sa longueur très-considérable.* — 1, 1. Rameau de cette glande, autour duquel se groupent des lobules et de simples utricules. — 2, 2. Autre rameau, plus long encore que le précédent, et sur toute l'étendue duquel sont échelonnés des utricules qui lui donnent une

s'égrenant à leur tour, forment de petits groupes de quatre ou cinq, et même de deux ou trois, au milieu desquels se trouvent des utricules ramenés à l'unité. Ces derniers représentent les glandes sous leur forme la plus élémentaire, si bien définie par Malpighi : « *Membrana cava cum emissario.* » (Fig. 672, B.)

Les glandes rameuses sont remarquables. Elles prennent les formes les plus capricieuses, et se distinguent surtout des glandes globuleuses par la longueur souvent très-considérable qu'elles présentent. C'est plus spécialement dans les cellules de l'ethmoïde qu'on les observe. Quelques-unes se composent de deux ou trois branches seulement, sur lesquelles s'échelonnent des utricules qui leur donnent une forme noueuse et souvent aussi de petits lobules inégalement espacés. D'autres comprennent un plus grand nombre de branches qui convergent autour d'un tronc central extrêmement court; elles offrent alors une forme étoilée. Il en est aussi dont les rameaux se rallient à une branche principale; mais autour

forme noueuse. — 3, 3. Rameau beaucoup plus petit, offrant une disposition analogue. — 4. Lobule dont le conduit est très-court. — 5, 5. Conduit excréteur de la glande, surmonté d'utricules, et se divisant vers la partie moyenne de son trajet en deux branches égales et noueuses l'une et l'autre, qui se réunissent presque aussitôt. — 6. Ellipse circonscrite par ces deux branches.

B. *Lambeau de muqueuse d'une cellule ethmoïdale, sur lequel on remarque un petit groupe de glandules qui se réduisent à leur plus simple expression à mesure que leur volume décroît.* — 1. Glande en grappe, composée de cinq ou six lobules. — 2, 2. Glandes plus petites, formées seulement de deux ou trois lobules. — 3. Glandule uni-lobulaire. — 4, 4. Glandules constituées par un lobule qui ne comprend que quatre utricules. — 5, 5. Glandules représentées chacune par deux utricules. — 6. Glandule représentée par un seul utricule.

C. *Glande d'une cellule ethmoïdale, remarquable par sa forme étrange et surtout par la dilatation de deux de ses utricules transformés en kystes; disposition très-exceptionnelle, les kystes, dans les glandes en grappe, se produisant presque constamment aux dépens du conduit excréteur.* — 1. Rameau principal de la glande. — 2. Autre rameau plus petit. — 3. Troisième rameau qui a pris plus d'importance par suite de la formation des deux kystes situés à son extrémité initiale. — 4. Conduit excréteur.

D. *Glande ethmoïdale, dont le conduit excréteur dilaté tend à se transformer en kyste.* — 1. Conduit excréteur sur les côtés duquel sont disposés les utricules glandulaires. — 2. Partie terminale de ce conduit, qui a conservé son calibre normal.

E. *Glande du sinus frontal, de forme étoilée.* — 1, 1, 1, 1, 1. Rameaux convergents de la glande, sur le trajet desquels on observe un nombre variable de lobules et d'utricules. — 2. Son conduit excréteur extrêmement court.

F. *Glande du sinus sphénoïdal présentant aussi une disposition étoilée.* — 1, 1, 1. Rameaux convergents de la glande. — 2. Lobule plus composé et plus court. — 3. Conduit excréteur disparaissant dans l'épaisseur de la muqueuse qu'il traverse perpendiculairement.

G. *Autre glande du sinus sphénoïdal, remarquable par le volume beaucoup plus considérable de ses utricules.* — 1, 1. Corps de la glande. — 2. Son embouchure.

H. *Glande du sinus maxillaire.* — 1, 1. Deux lobes qui convergent et qui se réunissent pour donner naissance au conduit excréteur de la glande. — 2, 2. Ce conduit, sur toute la longueur duquel sont échelonnés de petits lobules et de simples utricules piriformes. — 3. Son extrémité terminale.

du conduit excréteur, à la place des lobes et lobules, on ne trouve plus que de simples nodosités.

Le nombre de ces glandes varie pour chaque cellule ethmoïdale. Les moins riches en possèdent de 15 à 20. Dans la plupart, il en existe de 30 à 40; quelques-unes, même parmi les plus petites, en présentent jusqu'à 60, 80, 100, et quelquefois davantage.

Dans le sinus sphénoïdal, on en trouve en général de 20 à 25. Elles sont un peu plus nombreuses pour le sinus frontal.

Quant au sinus maxillaire, elles se répandent sur tous les points de ses parois avec une telle profusion, qu'il serait fort difficile d'en faire le dénombrement, soit chez l'homme, soit chez les mammifères. Dans mes premières recherches, je ne les avais aperçues que sur la base du sinus; mais des études plus complètes m'ont démontré qu'elles ne sont pas moins abondantes sur les deux autres parois; on en trouve jusque sur le sommet de la cavité. Ces glandes affectent du reste toutes les dimensions et toutes les formes possibles : il y en a de très-considérables et de très-compliquées, de moyennes et plus simples, de petites, de très-minimes et enfin d'uni-utriculaires. Les unes revêtent la forme arrondie, d'autres la forme rameuse, d'autres les formes intermédiaires. Elles méritent surtout d'appeler l'attention des chirurgiens par la dilatation extrêmement fréquente de leur conduit, en sorte que sur un grand nombre d'entre elles il existe un kyste naissant, ou ayant déjà acquis un certain développement, ou complétement développé. La même tendance à se dilater et à se transformer en kyste se retrouve aussi dans les glandes des autres sinus et des cellules de l'ethmoïde; mais elle s'y montre beaucoup moins prononcée.

D. *Vaisseaux et nerfs de la pituitaire.*

Les *artères* qui se distribuent à la pituitaire émanent de plusieurs sources, principalement de la maxillaire interne et de l'ophthalmique.

La maxillaire interne fournit à cette membrane : 1° l'artère sphéno-palatine, artère volumineuse qui, après avoir traversé le trou sphéno-palatin, se divise aussitôt en deux branches : l'une, interne, pour la muqueuse de la cloison dans laquelle elle se distribue par un très-grand nombre de rameaux se dirigeant d'arrière en avant; l'autre, externe, destinée à la muqueuse de la paroi externe et bientôt subdivisée en trois rameaux pour les méats et les cornets; 2° l'artère alvéolaire, qui, par ses rameaux dentaires postérieurs, donne des ramuscules à la muqueuse du sinus maxillaire; 3° l'artère sous-orbitaire, dont le rameau dentaire antérieur et supérieur envoie aussi quelques ramifications à cette muqueuse; 4° l'artère ptérygo-palatine, qui cède plusieurs de ses divisions à la partie supérieure de l'orifice postérieur des fosses nasales.

L'ophthalmique donne à la pituitaire : 1° l'artère ethmoïdale posté-

rieure, destinée à la partie moyenne de la voûte; 2° l'artère ethmoïdale antérieure, destinée aux cellules antérieures de l'ethmoïde et à toute la partie antérieure de la muqueuse nasale; 3° plusieurs ramifications de la frontale interne, qui traversent la paroi antérieure des sinus frontaux pour se distribuer à leur périoste et à la muqueuse correspondante.

Indépendamment des branches et des rameaux venus de ces deux sources principales, il est encore un certain nombre de divisions artérielles qui émanent de la terminaison de la faciale et qui se rendent à la partie antérieure de la pituitaire.

Les *veines* sont nombreuses et d'un calibre très-supérieur à celui des artères. Elles forment un plexus d'aspect variqueux et comme caverneux, duquel partent des branches qui se portent dans toutes les directions, mais qui donnent naissance à trois groupes principaux, l'un antérieur, l'autre supérieur, le troisième postérieur. — Les branches antérieures se portent vers les trous que présentent les os propres du nez et vers la base de l'apophyse montante du maxillaire, qu'elles contournent pour aller s'anastomoser avec les veines du nez, et se rendre ensuite dans la veine faciale, dont elles constituent une des origines. — Les branches supérieures donnent naissance à deux troncules qui forment les veinules ethmoïdales antérieure et postérieure. Ce n'est que dans quelques cas exceptionnels qu'une ou deux de ces branches se rendent vers le trou borgne du frontal, pour se jeter dans le sinus longitudinal supérieur. — Les branches postérieures, plus considérables et plus nombreuses que les précédentes, se dirigent en arrière vers le trou sphéno-palatin et se jettent dans le plexus veineux de la fosse zygomatique.

Les *vaisseaux lymphatiques* de la muqueuse nasale ne sont bien connus que depuis 1859, c'est-à-dire depuis les recherches de M. E. Simon, qui a signalé à cette époque les troncs par lesquels ils se terminent. Avant la découverte de ce jeune anatomiste, on confondait le plus habituellement le réseau veineux et le réseau lymphatique de la pituitaire. Le premier est d'une excessive richesse et très-facile à injecter, si facile que la pointe du tube s'égare presque toujours dans une des veinules qui le composent lorsqu'on procède à l'injection du réseau véritablement lymphatique. Ce dernier est très-superficiel, d'une extrême ténuité, à grandes mailles irrégulières. — Les troncules qui en partent se dirigent tous en arrière vers la partie moyenne du sillon vertical qui sépare la paroi externe des fosses nasales de la trompe d'Eustache. Là ils forment un petit plexus, qu'on injecte en général facilement. De ce plexus naissent deux troncs, dont le premier, plus volumineux, se rend dans un gros ganglion situé au devant du corps de l'axis, tandis que le second se bifurque pour se terminer dans deux autres ganglions situés beaucoup plus bas, au niveau des grandes cornes de l'os hyoïde.

Les *nerfs* de la pituitaire sont de deux ordres. Elle reçoit : 1° les nerfs de la première paire, ou *nerfs olfactifs*, qui lui communiquent une sensibilité spéciale, et dont la distribution ainsi que le mode de terminaison nous sont connus ; 2° des nerfs de sensibilité générale, qui proviennent des deux premières branches de la cinquième paire.— La branche ophthalmique donne à la pituitaire le filet ethmoïdal de son rameau nasal, destiné à sa partie antérieure et à la peau du lobe du nez. — La branche moyenne, ou nerf maxillaire supérieur, lui fournit les rameaux qui naissent de la face interne du ganglion de Meckel.

Les divisions émanées de la cinquième paire se distribuent à toutes les parties de la pituitaire qui recouvrent les parois des fosses nasales ; car toutes sont sensibles aux excitants généraux.

ARTICLE IV.

ARRIÈRE-CAVITÉ DES FOSSES NASALES.

L'*arrière-cavité des fosses nasales* est une sorte de carrefour destiné à établir une large communication entre les fosses nasales d'une part, et les voies respiratoires et digestives de l'autre.

Elle offre une forme irrégulièrement cubique, en sorte qu'on peut lui distinguer six parois : une paroi supérieure et une paroi inférieure, obliquement descendantes ; une paroi antérieure et une paroi postérieure, verticales ; et deux parois latérales verticales aussi.

La *paroi supérieure* répond à l'apophyse basilaire. Sa direction est oblique de haut en bas et d'avant en arrière. En se réunissant à la paroi antérieure, elle forme avec celle-ci un angle obtus, ouvert en avant de 120° à 130°. Lorsque la tête s'incline fortement en arrière, attitude qu'elle prend chez un malade dont on examine le fond de la gorge, la paroi supérieure devient verticale. Cette paroi est unie et d'un blanc rosé.

La *paroi inférieure*, constituée par le voile du palais, s'incline, comme la précédente, en bas et en arrière ; son obliquité est seulement un peu plus prononcée. — Son bord postérieur offre sur la ligne médiane un prolongement conoïde qui constitue la *luette ;* et de chaque côté une arcade représentée par les pilliers postérieurs du voile du palais. Ces deux arcades circonscrivent, avec la paroi postérieure du pharynx, un orifice qui établit dans l'état habituel une libre communication entre les cavités nasale, buccale et pharyngienne.

La *paroi antérieure* présente sur la ligne médiane une crête verticale formée par le bord postérieur de la cloison des fosses nasales, et de chaque côté l'ouverture postérieure de ces fosses. Cette paroi n'existe donc pas à proprement parler.

La *paroi postérieure* répond à l'atlas, au corps de l'axis et aux muscles grand et petit droits antérieurs de la tête. Sa hauteur est de 12 à 15 millimètres, et sa largeur de 25 à 27.

Les *parois latérales*, séparées par un sillon vertical de la paroi correspondante des fosses nasales, présentent d'avant en arrière :

1° L'embouchure du conduit guttural, ou pavillon de la trompe, située au niveau du bord supérieur du cornet inférieur, à 3 millimètres en arrière du sillon qui limite la paroi externe des fosses nasales, à 12 millimètres au-dessus du voile du palais ;

2° Une dépression profonde répondant à l'union de chaque paroi latérale avec les parois postérieure et supérieure.

Muqueuse de l'arrière-cavité des fosses nasales. — Cette muqueuse se continue en bas avec celle du voile du palais et du pharynx, dont elle partage la structure. Nous avons vu qu'en haut et en avant une ligne de démarcation constante et très-nette la sépare de la pituitaire. Elle diffère de celle-ci sous plusieurs rapports :

1° Sa couleur est en général d'un rose plus pâle que celle de la muqueuse nasale, et son épaisseur beaucoup moins inégale.

2° Sa face libre présente des papilles que recouvre un épithélium pavimenteux.

3° Sa face profonde répond à des parties de nature très-variée. Elle adhère en bas aux muscles du voile du palais, en arrière au muscle constricteur supérieur du pharynx, sur les côtés au même muscle et au cartilage de la trompe d'Eustache, en haut à l'apophyse basilaire. Au niveau de cette apophyse elle répond à une couche de tissu fibreux, si épaisse, si résistante, si adhérente, qu'on ne peut ni l'en détacher, ni détacher celle-ci des os. C'est sur ce tissu fibreux que sont généralement implantés les polypes naso-pharyngiens.

4° Ses glandes appartiennent aussi à la grande famille des glandes en grappe, et sont également très-nombreuses. Elles offrent un volume en général plus considérable, et se distinguent surtout de celles de la pituitaire par leur forme plus arrondie, bien qu'irrégulière. Tous leurs lobes ou lobules se confondent en une seule masse. On les trouve en grande abondance sur la périphérie du pavillon de la trompe.

5° Les artères de l'arrière-cavité des fosses nasales sont toutes d'un petit calibre. Les veines sont aussi moins développées et moins abondantes que celles de la pituitaire.

6° Les vaisseaux lymphatiques forment un riche réseau sur toute l'étendue de sa surface. Leurs troncs, au nombre de deux ou trois, se rendent dans le gros ganglion situé sur les côtés et un peu en arrière du muscle constricteur supérieur.

7° La sensibilité de cette muqueuse est très-obtuse lorsqu'on la compare à celle de la muqueuse nasale ; elle ne reçoit que des ramuscules nerveux, très-grêles, provenant de la cinquième paire en haut, des glosso-pharyngiens et des pneumo-gastriques sur les côtés.

CHAPITRE IV

SENS DE LA VUE

Le *sens de la vue* est celui qui nous fait connaître la couleur, la forme, le volume, la situation respective et l'état de repos ou de mouvement des corps qui nous entourent. A l'instar des autres sens, il nous révèle certaines propriétés déterminées de la matière ; mais seul entre tous il jouit du privilége de nous mettre en relation avec la nature entière, en nous permettant de la contempler à la fois dans ses plus infimes détails et son admirable ensemble. C'est par lui surtout que nous entrons largement en rapport avec le monde extérieur. C'est par lui aussi que la vie s'anime et s'embellit. Ses attributions d'un ordre à la fois plus général et plus élevé en font le premier de nos sens. Situé entre le crâne et la face, qui semblent s'écarter pour le recevoir dans leur intervalle, il domine l'organisation entière, et se trouve ainsi dans les conditions les plus favorables pour diriger nos pas sur la surface accidentée du sol. Dans cette situation, le sens de la vue se trouve en rapport :

En haut, avec l'encéphale, aux fonctions duquel ses fonctions propres sont liées de la manière la plus intime et dont il reflète par son éclat les divers degrés d'activité.

En bas, avec la face, dont il devient par cet éclat même l'ornement et le plus puissant moyen d'expression.

En dedans, avec le sens de l'odorat, qui lui est uni de chaque côté par l'appareil lacrymal.

En dehors, avec le sens de l'ouïe, qui en est assez éloigné chez l'homme, par suite des grandes proportions qu'acquiert chez lui le centre nerveux, mais dont il se rapproche de plus en plus chez les animaux, à mesure que le crâne se rétrécit et que la face s'allonge.

Le sens de la vue se dirige horizontalement d'arrière en avant. Comme le sens de l'olfaction, il témoigne en faveur de la destination de l'homme à l'attitude bipède. Chez les animaux, en restant plus ou moins horizontal, il s'incline en dehors, et se rapproche d'autant plus de la direction transversale, que le crâne est plus petit relativement à la face.

Il est essentiellement constitué par une membrane sensible sur laquelle les corps lumineux viennent peindre leur image, et par un appareil diop-

trique qui, réuni à celle-ci, forme le globe de l'œil. — Autour de ce globe viennent se grouper des muscles qui président à ses mouvements. — Des liens fibreux le maintiennent suspendu au centre de chaque orbite et lui interdisent tout mouvement de locomotion, mais lui permettent de tourner librement autour de ses divers axes. — Sa partie postérieure, unie au centre nerveux par le nerf optique, repose sur une couche cellulo-adipeuse dans laquelle rampent les artères, les veines et les nerfs qui lui sont destinés. — L'appareil sécréteur des larmes humecte sa partie antérieure. Deux voiles membraneux, les *paupières*, en défendent l'approche aux corps étrangers. Un arc ombragé de poils s'abaisse pour en interdire l'entrée aux rayons lumineux lorsque ceux-ci se présentent à lui trop éclatants. — Le sens de la vue se compose donc de deux ordres d'organes :

1° D'un organe fondamental pair et symétrique, le *globe oculaire*, qui préside à la formation des images;

2° D'organes accessoires dont les uns ont pour attributions de le suspendre, de le mouvoir, d'assurer sa nutrition, et les autres de le protéger — Ces organes accessoires nous occuperont d'abord.

ARTICLE PREMIER.

PARTIES ACCESSOIRES DU SENS DE LA VUE.

En procédant des plus superficielles aux plus profondes, ces parties se présentent à nous dans l'ordre suivant :

Au devant du globe de l'œil, sur un premier plan, sont disposés le sourcil, les paupières et l'appareil lacrymal.

Sur un plan plus profond, autour de ce globe, on trouve son appareil moteur, son appareil suspenseur, du tissu adipeux, les vaisseaux et les nerfs, et enfin la cavité de l'orbite.

Parmi ces diverses parties, les dernières nous sont déjà connues. Il ne nous reste donc plus à décrire que celles qui ont surtout pour but de protéger l'organe de la vue, c'est-à-dire le *sourcil*, les *paupières* et l'*appareil lacrymal*.

§ 1. — Sourcil.

Le *sourcil* est une saillie musculo-cutanée, ombragée de poils, transversalement étendue entre le front, dont elle marque la limite, et la paupière supérieure, qu'elle couronne.

La direction de cette saillie varie un peu suivant les individus. Chez la plupart cependant elle décrit une légère courbe dont la concavité regarde en bas. Elle est plus prononcée à son extrémité interne, qui a reçu le nom de *tête*, qu'à son extrémité externe, ordinairement effilée et apppelée *queue*

du sourcil. Un intervalle de 15 à 20 millimètres sépare les deux sourcils. Toutefois il n'est pas extrêmement rare de voir les poils qui les surmontent s'avancer jusque sur la ligne médiane, et former une ligne non interrompue dont la partie moyenne, plus clair-semée, descend en pointe sur la racine du nez ou bien décrit un arc à concavité supérieure.

Les *poils* qui entrent dans la composition du sourcil se dirigent de dedans en dehors et se recouvrent par leur base, à la manière de lames imbriquées les unes sur les autres. — Ils sont en général plus nombreux et moins régulièrement implantés chez l'homme que chez la femme. — Leur couleur ne diffère pas de celle des cheveux, et reste subordonnée comme celle-ci à l'influence des climats : blonde ou rouge chez les peuples du Nord, elle devient de plus en plus foncée et tout à fait noire chez les hommes qui habitent les latitudes méridionales. Leur longueur varie de 6 à 12 ou 15 millimètres. Ceux qui répondent à la partie moyenne du sourcil sont ordinairement les plus longs ; parmi ces derniers, il n'est pas rare d'en voir quelques-uns affecter une direction plus ou moins anormale.

La *peau du sourcil* est remarquable par son épaisseur et sa densité. Sous ce double rapport, elle diffère très-notablement de celle des paupières, et offre au contraire une si grande analogie avec celle qui recouvre les os du crâne, qu'en se plaçant à un point de vue purement anatomique, on peut considérer le sourcil comme une dépendance du cuir chevelu.

Par sa face interne la peau du sourcil donne insertion à trois muscles : au frontal, à l'orbiculaire des paupières et au sourcilier. — Les deux premiers s'attachent à toute l'étendue du sourcil, de telle sorte que leurs fibres s'entre-croisent, celles du frontal se dirigeant en bas et en avant, celles de l'orbiculaire se portant en haut et en dehors. — Les fibres du sourcilier vont se fixer à l'union du tiers externe avec les deux tiers internes de la même face, en s'entremêlant aux fibres des muscles précédents. Ces trois ordres de fibres sont du reste très-pâles au niveau de leur insertion ; c'est pourquoi on éprouve d'abord une assez grande difficulté à constater comment elles se comportent. Leur disposition relative a été longtemps méconnue. Jusqu'en 1852, presque tous les auteurs admettaient encore que le frontal, l'orbiculaire et le sourcilier se continuaient entre eux au niveau du sourcil, et se prêtaient ainsi un mutuel point d'appui. Je m'attachais alors à démontrer que jamais les fibres musculaires ne prennent leur insertion sur d'autres fibres du même ordre, que celles de l'arcade sourcilière s'attachent exclusivement à la peau du sourcil, et que celui-ci leur est redevable de sa grande mobilité. Ces notions si simples ne rencontrent plus aujourd'hui aucun contradicteur.

La peau du sourcil contient dans son épaisseur des glandes sudorifères et un très-grand nombre de glandes sébacées. — Ces dernières offrent la plus grande analogie avec celles du front ; elles sont remarquables aussi

par l'extrême variété de leur volume et de leur forme. Il en est de moyennes, de petites, de très-minimes. Les unes s'ouvrent directement sur la surface de la peau, et doivent être rangées par conséquent parmi les glandes sébacées de la seconde classe; d'autres s'abouchent dans un follicule pileux. Les plus composées comprennent deux ou trois lobules ; beaucoup d'entre elles se réduisent à la plus grande simplicité.

Le nerf sourcilier et l'artère frontale externe, à leur sortie du trou sus-orbitaire, rampent sous les muscles du sourcil, qu'ils croisent à angle droit pour se porter verticalement en haut.

Le sourcil reçoit ses artères : des branches frontales de l'ophthalmique et de l'artère temporale antérieure.

Ses veines suivent une direction tout à fait indépendante de celle des artères. Elles vont se réunir : les supérieures et externes à la veine temporale, les internes à la veine préparate, les inférieures à celles de la paupière supérieure, pour se rendre ensuite dans la veine ophthalmique.

Ses vaisseaux lymphatiques naissent par un réseau facile à injecter chez l'enfant naissant. De ce réseau partent plusieurs troncs qui se dirigent horizontalement en dehors pour se joindre à ceux du front, et se rendre avec ces derniers dans les ganglions parotidiens.

Ses nerfs sont sensitifs et moteurs. Les sensitifs perpendiculaires à sa direction viennent du frontal externe et du frontal interne, qui lui abandonnent plusieurs ramifications à leur sortie de l'orbite. Les moteurs émanent du facial.

La couche cutanée et la couche musculaire du sourcil reposent sur l'arcade sourcilière, et correspondent par conséquent aux sinus frontaux. Le développement de ces sinus est en raison directe de l'âge; il s'opère dans la seconde période de son évolution par la projection en avant de sa paroi superficielle : c'est pourquoi le sourcil se montre plus saillant chez l'adulte et le vieillard. Il est plus proéminent en général chez l'homme que chez la femme.

Le sourcil n'est pas destiné seulement à intercepter une partie des rayons lumineux qui pourraient blesser l'organe de la vue par leur trop vif éclat. Il a aussi pour usage de soustraire cet organe au contact de la sueur qui coule du front, en la détournant et en la dirigeant, en partie au moins, en bas et en dehors. En outre il concourt puissamment à l'expression de la physionomie, soit par la ligne de démarcation si tranchée qu'il établit entre le front et la face, soit surtout par les mouvements dont il est doué. Aucune autre partie du système cutané, à l'exception toutefois des téguments qui répondent aux commissures des lèvres, ne peut lui être comparée sous ce rapport; comme ceux-ci, il emprunte son extrême mobilité et presque tous ses attributs physiognomoniques au riche appareil musculaire dont il relie les diverses insertions.

§ 2. — Paupières.

Les *paupières* sont deux replis musculo-membraneux situés au devant du globe de l'œil, qu'ils recouvrent en partie et sur lequel ils se meuvent à la manière de voiles protecteurs.

Attachés à la base de l'orbite et unis par leur extrémité correspondante, ces deux replis membraneux peuvent être considérés comme une sorte de diaphragme percé d'une ouverture elliptique qui se ferme et s'ouvre tour à tour, soit pour suspendre ou rétablir l'exercice de la vision, soit pour prévenir le contact d'un corps irritant ou pour l'éliminer, soit enfin pour étaler le fluide lacrymal au devant du globe de l'œil : cette ouverture, dont le grand diamètre est transversal, constitue l'*orifice palpébral*.

Les paupières, au nombre de deux pour chaque globe oculaire, se distinguent en *supérieure* et *inférieure*. — Chez les oiseaux et dans quelques reptiles, on observe une troisième paupière qui se meut de dedans en dehors. Cette paupière, connue sous le nom de *membrane clignotante*, n'existe chez l'homme et les mammifères qu'à l'état de vestige.

Les deux paupières n'offrent pas des dimensions égales. Mesurée de la tempe vers la racine du nez, la paupière supérieure présente une étendue qui varie de 5 à 6 centimètres, tandis que celle de la paupière inférieure est de 4 à 5 seulement. La hauteur de la première, lorsque nous regardons un objet placé en face de nous, est à peu près double de celle de la seconde : elle peut être évaluée en moyenne à 18 ou 20 millimètres. La différence devient plus prononcée pendant le sommeil, c'est-à-dire durant l'état d'occlusion de l'orifice palpébral, et plus grande encore lorsque nous regardons en bas, les deux paupières s'abaissant simultanément ; elle diminue au contraire lorsque nous regardons en haut, un phénomène inverse se produisant alors : de là, pour les voiles palpébraux, des aspects diversifiés à l'infini, aspects qui s'harmonisent avec l'expression de l'œil, et qui font de l'appareil visuel l'agent essentiel ou dominateur de la physionomie.

A. *Conformation extérieure des paupières.*

Envisagée sous ce point de vue, chaque paupière nous offre à considérer : deux faces, l'une antérieure, l'autre postérieure ; deux bords, l'un adhérent, l'autre libre ; et deux extrémités, l'une externe, l'autre interne.

La *face antérieure* ou *cutanée* ne paraît pas avoir fixé jusqu'à ce jour l'attention des anatomistes, car, d'un commun accord, ils déclarent que cette face est convexe pour les deux paupières. Mais sa forme n'a pas échappé aux statuaires ni aux peintres ; ils nous enseignent que si cette face est en effet convexe le plus souvent pour la paupière inférieure, elle

est constamment concave pour la supérieure. Aux auteurs qui pourraient conserver quelques doutes sur la réalité de ce mode de configuration, un simple regard jeté sur leurs paupières suffira pour leur montrer :

1° Que la paupière inférieure correspond tout entière au globe de l'œil, sur lequel elle se moule exactement, de telle sorte que, vue en avant, elle est convexe dans tous les sens;

2° Que la supérieure répond au globe oculaire par sa moitié inférieure, qui est aussi convexe dans tous les sens, et aux parties molles de la cavité orbitaire par sa moitié supérieure, qui est au contraire concave, soit de haut en bas, soit transversalement : d'où il suit que, vue en avant, elle se compose de deux parties, lesquelles, en se réunissant à angle aigu, constituent une sorte de sillon demi-circulaire, parallèle au sourcil, et situé à 5 ou 6 millimètres au-dessous de celui-ci. Nous verrons plus loin que ce sillon correspond au cul-de-sac que forme la conjonctive en passant de la paupière sur le globe de l'œil ; il n'est donc pas moins digne de fixer l'attention des anatomistes que celle des artistes ; et comme il est dû surtout à la saillie de l'arcade orbitaire, je le désignerai sous le nom de *sillon orbito-palpébral supérieur*.

Toute la partie de la paupière qui est au-dessous de ce sillon correspond au globe de l'œil. Toute celle qui est au-dessus correspond aux parties molles intra-orbiculaires et plus particulièrement à une masse cellulo-adipeuse située au-devant du tendon du releveur.

Des deux parties que sépare le sillon orbito-palpébral supérieur, la première conserve invariablement sa forme dans tous les âges. Mais il n'en est pas ainsi de la seconde, dans laquelle pénètre la masse adipeuse sous-jacente, et qui, se trouvant alors refoulée en avant, descend peu à peu sur la précedente, de manière à la recouvrir en partie on même en totalité. Dans ce dernier cas, un examen superficiel pourrait faire admettre que la paupière supérieure, prise dans son ensemble, est réellement convexe; une étude plus attentive démontrera que sa partie supérieure est superposée à l'inférieure, et que la première est séparée de la seconde par un sillon d'autant plus profond que la superposition est plus complète. Tous les auteurs se sont trompés par conséquent en avançant que les paupières n'étaient jamais envahies par le système adipeux. Lorsque ce système commence à prédominer sous l'influence de l'âge, la paupière supérieure est souvent une des premières parties dans lesquelles il se montre. A l'aspect d'une paupière qui, de concave qu'elle était, sera devenue convexe, même légèrement, un œil observateur pourra quelquefois entrevoir, au milieu des plus brillants attributs de la jeunesse, les premières atteintes de l'âge mûr.

La *face postérieure* ou *conjonctivale* est concave. Elle a pour limite le cul-de-sac que forme la conjonctive en passant du globe de l'œil sur les paupières. Pour la paupière inférieure, sa hauteur est à peu près égale à

celle de la face antérieure. Pour la paupière supérieure, elle en représente les deux tiers environ, la face conjonctivale de cette paupière ne se prolongeant pas au delà de son segment inférieur.

Le *bord adhérent* des paupières correspond à la base de l'orbite. — Celui de la paupière supérieure se continue en avant avec la peau du sourcil, en arrière avec la conjonctive oculaire, et dans l'intervalle qui sépare ces deux membranes avec les parties molles intra-orbitaires. — Celui de la paupière inférieure se continue avec la peau de la face. Un sillon parallèle au bord antérieur du plancher de l'orbite l'indique très-exactement.

Ce *sillon orbito-palpébral inférieur*, bien observé et bien exprimé aussi dans ses mille variétés par les statuaires et les peintres, correspond au cul-de-sac inférieur de la conjonctive. Un instrument piquant qui pénétrerait horizontalement dans l'orbite à son niveau passerait immédiatement au-dessous de ce cul-de-sac sans l'atteindre, de même qu'il raserait cette même membrane dans sa partie la plus élevée sans la blesser, en pénétrant par le sillon orbito-palpébral supérieur.

Le *bord libre* est concave lorsque les paupières sont écartées, rectiligne lorsqu'elles sont rapprochées. Celui de la paupière supérieure recouvre une petite partie de la surface de la cornée, le cinquième environ ; celui de la paupière inférieure répond à la circonférence de cette membrane.

Ce bord présente une épaisseur de 2 millimètres et une longueur qui varie, mais qui mesure en général 4 centimètres.

Il nous offre à considérer deux parties, l'une externe qui répond au globe de l'œil, l'autre interne que traverse l'appareil lacrymal. — La partie externe est recouverte par les cils; la partie interne, privée de cils, renferme dans son épaisseur les conduits lacrymaux : de là les noms de *portion oculaire* ou *ciliaire* que je donnerai à la première, et celui de *portion lacrymale* qui désignera la seconde.

La *partie ciliaire* du bord libre en comprend les 7 huitièmes environ. Elle offre l'aspect d'une petite surface plane qui regarde en haut et un peu en avant sur la paupière inférieure, en bas et un peu en arrière sur la paupière supérieure. Dans l'état d'occlusion de l'orifice palpébral, ces surfaces s'appliquent l'une à l'autre et se superposent d'une manière si exacte, qu'il n'existe alors entre les deux paupières aucun interstice linéaire. On n'observe donc nul vestige de ce canal prismatique et triangulaire que Boerhaave, F. Petit, Winslow et Zinn avaient admis entre les paupières d'une part et le globe de l'œil de l'autre. Ces auteurs se sont égarés pour n'avoir pas assez remarqué que le bord libre des paupières est aplati. Ils l'avaient cru légèrement arrondi; or de cette forme arrondie à l'existence d'un canal triangulaire destiné au passage des larmes il n'y avait qu'un pas. — La petite surface qui constitue la portion ciliaire du bord libre offre deux lèvres et un interstice.

Sur la lèvre postérieure on remarque une série linéaire d'orifices très-régulièrement espacés. Ces orifices représentent l'embouchure des glandes de Meibomius.

La lèvre antérieure est recouverte de poils obliquement implantés dans son épaisseur, plus épais et plus roides que ceux des sourcils, plus longs à la partie moyenne des paupières qu'à leur extrémité, plus longs aussi à la paupière supérieure qu'à l'inférieure. Ces poils ou *cils*, d'une couleur souvent plus foncée que celle des cheveux, ne sont pas disposés en série linéaire de manière à former sur chaque bord palpébral deux ou trois rangées ; ils sont semés sans ordre sur la lèvre antérieure du bord libre, c'est-à-dire sur une surface qui offre 2 millimètres de hauteur et 3 centimètres de longueur. On en compte 100 à 120 et même 150 pour chaque paupière. Ceux de la paupière supérieure décrivent une légère courbure dont la concavité regarde en haut; et ceux de la paupière inférieure une courbure dont la concavité regarde en bas. Les cils, dans l'état de rapprochement des voiles palpébraux, se touchent donc par leur convexité.

L'interstice de la portion ciliaire est remarquable par la continuité qu'il établit entre la peau et la muqueuse palpébrale. Le plus habituellement on retrouve au niveau de cette continuité une ligne de démarcation peu accusée, mais qui permet de distinguer cependant le point précis où finit l'une et où commence l'autre.

La *partie interne* ou *lacrymale* du bord libre diffère beaucoup de la précédente. Elle n'offre que 5 à 6 millimètres d'étendue. Elle n'est pas aplatie, mais arrondie; le relief qu'elle présente est dû aux conduits lacrymaux creusés dans son épaisseur. Celle de la paupière supérieure est un peu oblique de haut en bas et de dehors en dedans; celle qui dépend de la paupière inférieure est horizontale, quelquefois aussi très-légèrement oblique dans le même sens que la précédente. Un petit corps rougeâtre, de nature glanduleuse, la *caroncule lacrymale*, les sépare. Elles ne sont recouvertes que par des poils de duvet à peine visibles.

Sur chaque bord libre la portion plane ou ciliaire est séparée de la portion arrondie ou lacrymale par un tubercule, le *tubercule lacrymal*, au sommet duquel est creusé un orifice facilement visible à l'œil nu : cet orifice, qui forme l'entrée des conduits lacrymaux, porte le nom de *point lacrymal*. Les deux points lacrymaux diffèrent par leur situation, leur direction et leurs dimensions, ainsi que nous le verrons plus loin. Tous deux sont étroitement unis aux cartilages tarses qui forment la moitié interne de leur circonférence et qui les maintiennent béants.

En se réunissant par leurs extrémités correspondantes, les paupières constituent les *commissures*. — Une très-minime dépression placée sur le prolongement du grand axe de l'orifice palpébral répond ordinairement à la *commissure externe*. Au niveau de la *commissure interne* on observe

au contraire une légère saillie, quelquefois transversale, plus souvent un peu oblique en bas et en dedans, due à la présence du tendon de l'orbiculaire des paupières.

De la réunion des bords libres résultent deux angles distingués en *interne* et *externe*. — L'*angle externe*, appelé aussi *petit angle de l'œil* (*canthus minor*), est aigu. Un intervalle de 10 à 11 millimètres le sépare de la circonférence de la cornée transparente, lorsque nos regards se fixent sur un objet placé en face de nous. Le plus externe et le plus considérable en général des conduits excréteurs de la glande lacrymale vient s'ouvrir sur sa partie postérieure, à 2 millimètres en dehors de son sommet. La conjonctive qui le revêt se prolonge en arrière sur toute la commissure correspondante des paupières et ne se réfléchit pour passer sur la sclérotique qu'au voisinage de la base de l'orbite ; de là il résulte : 1° que l'angle externe est simplement appliqué ou contigu au globe de l'œil sur lequel il se meut librement ; 2° que le globe lui-même peut se mouvoir de dehors en dedans sans l'entraîner dans son mouvement de rotation. — La distance qui sépare cet angle du cul-de-sac de la conjonctive est de 8 millimètres.

L'*angle interne, grand angle de l'œil* (*canthus major*), est arrondi et situé un peu plus bas que le précédent. Une ligne horizontalement tirée de l'angle externe vers la racine du nez passerait à 2 millimètres au-dessus de lui. Dans leur état de rapprochement, les bords libres sont donc légèrement inclinés de haut en bas et de dehors en dedans. L'intervalle compris entre le grand angle et le globe de l'œil est de 5 millimètres. Cet intervalle, qui est excavé, sert de confluent aux larmes : il porte le nom de *lac lacrymal*. Au fond de ce lac on observe la caroncule lacrymale et en dehors de celle-ci le repli semi-lunaire de la conjonctive.

B. *Structure des paupières.*

Les paupières sont constituées par un repli de la peau contenant dans son épaisseur : deux lames cartilagineuses, les *cartilages tarses*, qui soustendent son bord libre, et une lame fibreuse, les *ligaments larges*, qui rattachent ces cartilages à la circonférence de la base de l'orbite. Au devant de cette couche fibro-cartilagineuse on observe une couche musculaire destinée à fermer l'orifice palpébral ; en arrière, une couche musculaire à fibres lisses sur laquelle s'insère le releveur de la paupière : c'est le *muscle orbito-palpébral*. En procédant des parties superficielles vers les parties profondes, les paupières comprennent donc dans leur structure :

1° Une couche cutanée ;

2° Une couche musculaire, à fibres striées, le sphincter des paupières ;

3° Une couche fibro-cartilagineuse ;

4° Une couche musculaire, à fibres lisses, le muscle orbito-palpébral ;

5° Enfin une couche muqueuse, la conjonctive, qui se prolonge au-devant du globe de l'œil, et qui unit cet organe aux voiles palpébraux.

Ces diverses couches sont liées entre elles par un tissu cellulaire peu serré, dans lequel la sérosité et le sang s'infiltrent facilement. — Les paupières possèdent en outre des glandes, des vaisseaux et des nerfs.

a. La **couche cutanée** des paupières est extrêmement mince, demi-transparente, unie, et couverte d'un très-grand nombre de poils de duvet, aux follicules desquels sont annexées des glandes sébacées.

Les glandes sébacées de la peau des paupières diffèrent du reste beaucoup les unes des autres. Il en existe quelquefois deux pour le même follicule ; mais alors elles sont l'une et l'autre très-minimes. — A ces glandes de première classe se trouvent mêlées le plus habituellement des glandules qui vont s'ouvrir directement sur la surface de la peau et qui se composent seulement de deux, trois ou quatre utricules. Le follicule pileux qui s'abouche dans leur cavité est extrêmement rudimentaire.

b. La **couche musculaire**, constituée par l'orbiculaire des paupières, nous est déjà connue (voy. tome II, p. 91). Elle déborde de toutes parts la base de l'orbite, et dépasse aussi par conséquent les limites des paupières. Nous avons vu que ce muscle présente deux portions : une portion péri-

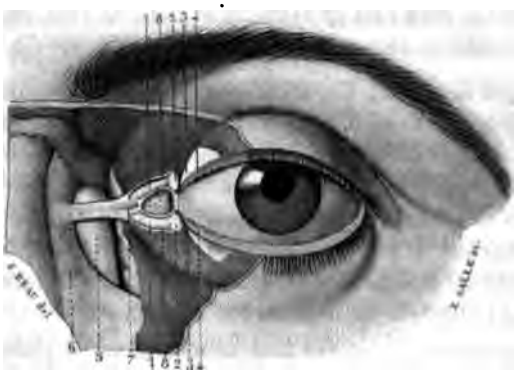

FIG. 673. — *Les deux portions du bord libre des paupières.*

1, 1. Portion lacrymale ou arrondie du bord libre, contenant dans son épaisseur les conduits lacrymaux. — 2, 2. Tubercule lacrymal et point lacrymal séparant la portion arrondie de la portion plane de ce bord. — 3, 3. Extrémité interne des cartilages tarses s'avançant jusqu'aux points lacrymaux, qu'elle contribue à former. — 4, 4. Portion plane ou oculaire du bord libre, offrant sur sa lèvre postérieure la série des orifices qui représentent l'embouchure des glandes de Meibomius, et sur sa lèvre antérieure la série des cils. — 5. Sac lacrymal. — 6. Tendon de l'orbiculaire qui se divise en dehors pour embrasser les conduits lacrymaux et aller s'insérer à l'extrémité interne des cartilages tarses. — 7. Point de bifurcation de ce tendon. — 8, 8. Ses deux branches tubuliformes, excisées l'une et l'autre en avant pour laisser voir les conduits qu'elles entourent.

orbitaire et une portion palpébrale. Albinus, Winslow, Zinn lui en ont considéré une troisième, formée par les fibres qui passent sur les bulbes des cils et qu'ils appelaient *portion ciliaire, muscle ciliaire.*

Les fibres de cette portion ciliaire ne proviennent, ni du pourtour de la base de l'orbite, ni même de l'origine du tendon de l'orbiculaire, mais des divisions de ce tendon. Toutes naissent du pourtour des conduits lacrymaux. Elles s'attachent en dehors au tissu fibreux qui réunit à leur extrémité externe les deux cartilages tarses; on les voit ordinairement s'entre-croiser au niveau de cette insertion.

Les fibres situées au delà de la portion ciliaire, c'est-à-dire celles qui forment la portion palpébrale proprement dite, s'entre-croisent aussi à leur extrémité externe. Mais elles ne s'insèrent pas au cordon fibreux étendu des cartilages tarses à la base de l'orbite; elles s'attachent à la peau, qu'elles dépriment légèrement dans ce point.

Entre la couche musculeuse et la couche cutanée, tous les auteurs admettent une couche celluleuse, couche théoriquement créée pour localiser les infiltrations si faciles et si fréquentes des paupières, dont le siége a été jugé sous-cutané. Mais cette opinion ne repose sur aucun fait d'observation. Le sang et la sérosité qui s'infiltrent dans les replis palpébraux ne s'épanchent pas dans une couche celluleuse sous-cutanée; ils se répandent dans toute leur épaisseur. La conjonctive serait refoulée en arrière par ces liquides comme la peau l'est en avant, si le globe de l'œil ne mettait obstacle à une semblable distension.

c. **Cartilages tarses.** — Ces cartilages, situés dans l'épaisseur du bord libre des paupières pour en maintenir la forme, s'étendent transversalement depuis les points lacrymaux jusqu'à la commissure externe, où ils sont unis l'un à l'autre par une bandelette fibreuse. — Le cartilage tarse supérieur, beaucoup plus considérable que l'inférieur, est semi-lunaire. Il se termine en pointe à chacune de ses extrémités, et présente à sa partie moyenne une hauteur de 10 millimètres. — L'inférieur revêt la forme d'un long rectangle dont la hauteur ne dépasse pas 4 millimètres.

Leur face postérieure, concave pour se mouler sur le globe de l'œil, est tapissée par la conjonctive, qui leur adhère de la manière la plus intime.

Leur face antérieure, convexe, répond au muscle orbiculaire, dont elle est séparée par un tissu cellulaire lâche, et aux bulbes des cils, qui lui sont unis par un tissu cellulaire plus dense.

Leur bord adhérent donne attache aux ligaments larges. — Leur bord libre, notablement plus épais que le précédent, est percé d'une série d'orifices qui forment les embouchures des glandes de Meibomius logées dans l'épaisseur des cartilages. La peau lui adhère d'une manière si solide, qu'il est difficile de l'en détacher.

Par leur extrémité interne ces cartilages donnent attache aux deux

branches du tendon de l'orbiculaire. — Par leur extrémité externe ils sont liés à la partie correspondante de la base de l'orbite, d'une part par les ligaments larges, de l'autre par un trousseau fibreux très-puissant, qui se fixe à 2 ou 3 millimètres en arrière de la circonférence de cette base.

Les cartilages tarses sont composés d'une couche de tissu fibreux dans laquelle sont disséminées des cellules de cartilage. Ils doivent être rangés, par conséquent, parmi les fibro-cartilages.

d. **Ligaments larges.** — Les ligaments larges ont été décrits sous ce nom en 1732 par Winslow, et peuvent être considérés, avec cet anatomiste, comme un prolongement du périoste des os du crâne et de la face, uni au périoste de l'orbite. Le ligament large supérieur descend de l'arcade orbitaire vers le bord adhérent du cartilage tarse correspondant, auquel il s'attache ; l'inférieur monte du bord antérieur du plancher de l'orbite, vers le bord adhérent du cartilage tarse inférieur, auquel il se fixe de la même manière. En dedans, où ils sont plus minces et cellulo-fibreux, ces ligaments se continuent avec le tendon de l'orbiculaire et ses divisions. En dehors, ils se présentent sous l'aspect d'une lame fibreuse plus résistante, et se continuent entre eux : c'est cette partie commune aux deux ligaments, horizontalement étendue de l'angle externe des paupières au bord voisin de l'orbite, qui a été décrite par quelques auteurs comme une bandelette distincte, sous le nom de *ligament palpébral externe*, par opposition au tendon du muscle orbiculaire, considéré comme un ligament palpébral interne; et de même aussi que les fibres de l'orbiculaire s'attachent en dedans à ce tendon, de même elles s'attacheraient en dehors au ligament palpébral externe. Mais l'observation démontre :

1° Que les ligaments larges, en se continuant entre eux au niveau de la commissure externe des paupières, ne présentent aucun épaississement, aucun caractère spécial, permettant de considérer cette partie commune comme une bandelette analogue au tendon de l'orbiculaire;

2° Qu'il existe en arrière du point de réunion de ces ligaments un faisceau fibreux extrêmement résistant; mais ce faisceau en est très-distinct, il forme une dépendance du muscle orbito-palpébral;

3° Que les fibres du muscle orbiculaire ne s'attachent nullement sur la bandelette commune aux deux ligaments larges, mais bien à la peau de la partie externe des paupières et qu'elles se comportent sous ce rapport comme la plupart des muscles peauciers de la face.

e. Le **muscle orbito-palpébral**, que j'ai signalé et décrit en 1867 (1), et dont l'existence vient d'être confirmée par H. Müller (2), a été considéré par tous les auteurs comme le tendon du releveur de la paupière. C'est une

(1) *Recherches sur quelques muscles lisses annexés à l'appareil de la vision (Comptes rendus de l'Académie des sciences*, 1867, t, LXV, p. 675).

(2) Kolliker, 2e édit. franç., 1871, p. 901.

lame d'apparence fibreuse en effet, mais musculaire en réalité, tranversalement étendue de la partie interne à la partie externe de la base de l'orbite, plus large à sa partie moyenne qu'à ses extémités, se continuant en bas avec le bord adhérent du cartilage tarse, donnant insertion en haut au releveur de la paupière.

Ainsi unie au cartilage tarse, cette lame fibro-musculaire constitue avec celui-ci (qu'on me permette cette comparaison) une sorte d'escarpolette qui répond par une de ses faces au globe de l'œil, par l'autre au ligament large, et qui oscille presque continuellement sous l'influence de deux muscles antagonistes, le sphincter et le dilatateur de l'orifice palpébral.

Avant d'aller plus loin dans sa description, remarquons que celle adoptée jusqu'à présent est un non-sens anatomique. D'après l'opinion reçue, le releveur s'étendrait du sommet de l'orbite aux parties interne et externe de sa base, c'est-à-dire d'un point fixe à deux autres points fixes. Or, tout muscle a une insertion fixe et une insertion mobile: l'insertion fixe répond ici au sommet de l'orbite, et l'insertion mobile au bord supérieur du muscle orbito-palpébral.

Dans sa constitution intime, ce nouveau muscle comprend, il est vrai, un grand nombre de fibres lamineuses et de fibres élastiques, qui autoriseraient les partisans de l'opinion ancienne à lui maintenir le caractère fibreux. Mais celles-ci ne sont que des éléments accessoires; les fibres musculaires lisses en représentent l'élément essentiel. Elles forment des faisceaux de volumes divers et très-nombreux aussi. L'acide chloronitrique au cinquième suffit pour les mettre en pleine évidence; l'acide acétique dilué nons montre dans chacune des fibres qui entrent dans leur composition un noyau en forme de bâtonnet. Les faisceaux occupant sa partie moyenne se dirigent de haut en bas en échangeant des divisions et en formant une sorte de réseau à mailles irrégulièrement elliptiques. Les internes et les externes tendent à prendre une direction horizontale.

f. **Prolongement de l'aponévrose orbitaire.** — L'expansion que cette aponévrose envoie aux paupières se comporte différemment en haut et en bas. En haut, elle s'attache sur le bord supérieur du muscle orbito-palpébral, en arrière et un peu au-dessous de l'insertion du releveur.

Cette disposition nous explique comment le droit supérieur, en se contractant, peut imprimer à la paupière un léger mouvement d'élévation, bien qu'il ne lui envoie, à proprement parler, aucun prolongement fibreux ou musculaire ; il agit en effet sur cette paupière à l'aide de la gaîne que lui abandonne l'aponévrose orbitaire, gaîne à laquelle il adhère et dont il s'approprie en quelque sorte le prolongement palpébral au moment de sa contraction.

Le prolongement que cette même aponévrose envoie à la paupière inférieure, séparé d'abord du ligament large correspondant par un espace

angulaire que remplit du tissu cellulo-adipeux, se porte un peu obliquement en haut et en avant, puis se confond avec le ligament large et s'attache avec celui-ci au cartilage tarse inférieur. C'est également par l'intermédiaire de ce prolongement que le muscle abaisseur de la pupille peut imprimer à la paupière inférieure un léger mouvement d'abaissement.

C. *Conjonctive.*

La *conjonctive* est une membrane muqueuse située entre les paupières et le globe de l'œil et destinée à unir ces organes en leurs permettant de se mouvoir librement les uns sur les autres.

1° *Disposition générale de la conjonctive.*

Sur le bord libre des paupières cette membrane se continue, ainsi que nous l'avons vu précédemment, avec la peau. Du pourtour de l'orifice palpébral, elle se porte sur la face postérieure des paupières, puis se réfléchit au devant du globe de l'œil en formant un cul-de-sac circulaire dont une moitié répond à la paupière supérieure et l'autre à l'inférieure. — En dehors, ce cul-de-sac est un peu moins profond qu'en haut et en bas. — En dedans, la conjonctive, après avoir recouvert la caroncule lacrymale, s'adosse elle-même pour former un pli de figure semi-lunaire.

La conjonctive nous offre donc à considérer deux surfaces, et quatre portions : une portion palpébrale, une portion oculaire, une portion caronculaire et le pli semi-lunaire.

La *surface adhérente* de la conjonctive contracte une adhésion intime avec la face postérieure des paupières. Mais elle n'est unie à la partie antérieure du globe de l'œil que par un tissu cellulaire lâche et très-accessible aux infiltrations séreuse et sanguine.

Dans l'intervalle qui sépare l'œil des paupières, elle répond au sillon circulaire que forment, d'une part les prolongements palpébraux, de l'autre le prolongement sous-conjonctival de l'aponévrose orbitaire en se séparant à angle aigu. Au niveau de ce sillon, l'adhérence de la conjonctive avec les parties fibreuses sous-jacentes est moins intime que sur les paupières, mais plus solide que sur le globe de l'œil.

On peut donc avancer d'une manière générale que la conjonctive adhère d'autant moins aux parties qu'elle revêt, quelle s'éloigne davantage de son point de départ, c'est-à-dire du bord libre des paupières.

Sa *surface libre* est humectée par les larmes et par une petite quantité de mucus. Elle paraît parfaitement unie. Cependant, en l'examinant avec plus d'attention, on y découvre des saillies ou papilles visibles seulement au microscope.

arrondie, parfois conique ou irrégulièrement pyramidale. — Vues au microscope, elles offrent la structure et tous les attributs des glandes en grappes.

Ces glandes sécrètent un liquide plus consistant que le fluide lacrymal, un véritable mucus qui s'étale sur la conjonctive, et qui contribue à la protéger en favorisant le jeu réciproque de ses diverses parties.

Chez les mammifères, cette membrane est recouverte aussi d'une couche de mucus. Mais les uns ne possèdent pour organe sécréteur de ce mucus qu'un seul corps glanduleux, la *glande de Harder*, située sur le côté interne du globe de l'œil, et dont les conduits excréteurs, au nombre de deux, viennent s'ouvrir en dedans du pli semi-lunaire. Chez d'autres, le mouton par exemple, les glandes mucipares sont irrégulièrement disséminées dans le tissu cellulaire sous-conjonctival, comme dans l'espèce humaine, en sorte qu'on peut les considérer comme les analogues de la glande de Harder. Il faut admettre, par conséquent, que cette glande existe chez l'homme comme chez les mammifères; seulement les lobules qui la composent, au lieu d'être réunis en un seul corps, restent isolés et disséminés sur un plus large espace. Mais que ces lobules soient groupés ou disséminés, qu'importe? ne voyons-nous pas les organes les plus identiques se fragmenter souvent et se modifier jusqu'à l'infini dans leur conformation extérieure, en passant d'une espèce animale à une autre espèce? Les

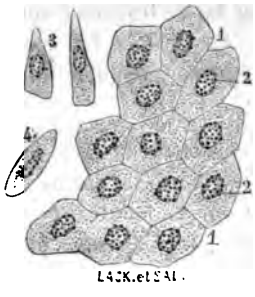

Fig. 674. — *Épithélium de la conjonctive.*

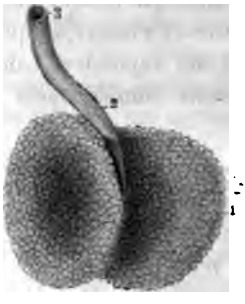

Fig. 675. — *Glande de la conjonctive.*

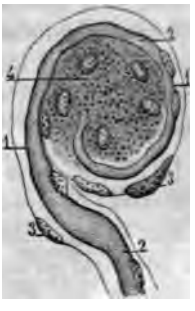

Fig. 676. — *Corpuscule de Krause.*

Fig. 674. — 1, 1. Couche superficielle de l'épithélium de la conjonctive, formée de cellules aplaties et à contour hexagonal. — 2, 2. Noyau de ces cellules, entouré de granulations pigmentaires. — 3. Cellules profondes, de forme conique ou pyramidale. — 4. Cellules ovoïdes établissant la transition entre les cellules coniques et les cellules hexagonales.

Fig. 675. — *Glande muqueuse bilobée.* — 1. Corps de la glande. — 2. Son conduit excréteur, remarquable par son large calibre. — 3. Embouchure de celui-ci.

Fig. 676. — *Mode de terminaison des tubes nerveux dans les papilles de la conjonctive.* — 1, 1. Tube nerveux s'enroulant par sa partie terminale autour de la substance nerveuse centrale de la papille. — 2, 2. Substance médullaire de ce tube. — 3, 3. Noyaux de la gaine de Schwann. — 4. Substance nerveuse centrale.

extérieure, en passant d'une espèce animale à une autre espèce ? Les glandes sous-conjonctivales se retrouvent donc à la fois chez l'homme et la plupart des mammifères : chez l'homme et quelques animaux sous une forme fragmentée, chez les autres sous la forme agrégée.

Indépendamment des glandes qui précèdent, la conjonctive offrirait en outre, selon Henle, des glandes en tubes qui auraient plus particulièrement pour siége la face postérieure des cartilages tarses. Ces glandes seraient constituées par un canal central sur les côtés duquel tous les troncules se disposeraient à la manière des barbes d'une plume sur leur tige commune. Je n'ai pu en découvrir aucune trace chez l'homme.

Les artères de la conjonctive sont très-nombreuses. Elles viennent des palpébrales et des ciliaires antérieures.

Les veines, par leurs radicules, forment un réseau à mailles serrées. Les troncules qui en partent se rendent, les supérieurs, plus importants, dans l'une des branches d'origine de la veine ophthalmique ; les internes et inférieurs, dans la veine faciale.

Des vaisseaux lymphatiques naissent de la conjonctive ; ils forment à leur origine, ainsi que nous l'avons vu, un réseau d'une extrême ténuité ; les troncs qui en partent se rendent, les uns aux ganglions parotidiens, les autres aux ganglions sous-maxillaires.

Les nerfs de cette membrane, poursuivis par Krause, sont assez nombreux, bien qu'elle soit peu sensible. Ils viennent, pour la portion oculaire, des nerfs ciliaires, dont douze à quinze ramuscules traversent la sclérotique à 5 ou 6 millimètres au delà de la circonférence de la cornée, et pour la portion palpébrale, de la branche ophthalmique et du nerf sous-orbitaire. — Après avoir parcouru un certain trajet, les filets destinés à la conjonctive lui abandonnent des ramifications composées de quelques tubes seulement, qui se séparent chemin faisant, pour se terminer dans ces corpuscules du tact rudimentaires auxquels Krause a attaché son nom. Beaucoup de ces tubes se divisent et même se subdivisent, soit avant de pénétrer dans les papilles dont ils dépendent, soit au moment où ils atteignent leur corpuscule terminal.

D. *Glandes des paupières.*

Les glandes annexées aux paupières sont extrêmement multipliées. Dans mon mémoire publié sur ces glandes en 1853, je m'attachais à démontrer qu'on peut les diviser en trois ordres :

Celles qui versent le produit de leur sécrétion sur la peau ;

Celles qui déposent ce produit sur le pourtour de l'orifice palpébral, c'est-à-dire sur les limites respectives de la peau et de la muqueuse ;

Et celles qui le répandent sur la surface libre de la conjonctive. — Ces dernières ont été précédemment décrites.

arrondie, parfois conique ou irrégulièrement pyramidale. — Vues au microscope, elles offrent la structure et tous les attributs des glandes en grappes.

Ces glandes sécrètent un liquide plus consistant que le fluide lacrymal, un véritable mucus qui s'étale sur la conjonctive, et qui contribue à la protéger en favorisant le jeu réciproque de ses diverses parties.

Chez les mammifères, cette membrane est recouverte aussi d'une couche de mucus. Mais les uns ne possèdent pour organe sécréteur de ce mucus qu'un seul corps glanduleux, la *glande de Harder*, située sur le côté interne du globe de l'œil, et dont les conduits excréteurs, au nombre de deux, viennent s'ouvrir en dedans du pli semi-lunaire. Chez d'autres, le mouton par exemple, les glandes mucipares sont irrégulièrement disséminées dans le tissu cellulaire sous-conjonctival, comme dans l'espèce humaine, en sorte qu'on peut les considérer comme les analogues de la glande de Harder. Il faut admettre, par conséquent, que cette glande existe chez l'homme comme chez les mammifères; seulement les lobules qui la composent, au lieu d'être réunis en un seul corps, restent isolés et disséminés sur un plus large espace. Mais que ces lobules soient groupés ou disséminés, qu'importe? ne voyons-nous pas les organes les plus identiques se fragmenter souvent et se modifier jusqu'à l'infini dans leur conformation extérieure, en passant d'une espèce animale à une autre espèce? Les

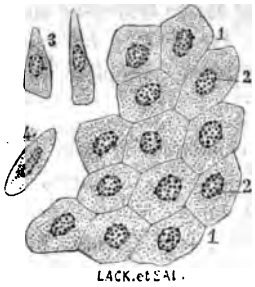

FIG. 674. — *Épithélium de la conjonctive.*

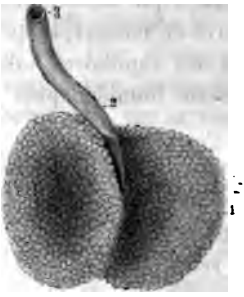

FIG. 675. — *Glande de la conjonctive.*

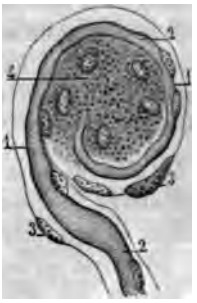

FIG. 676. — *Corpuscule de Krause.*

Fig. 674. — 1, 1. Couche superficielle de l'épithélium de la conjonctive, formée de cellules aplaties et à contour hexagonal. — 2, 2. Noyau de ces cellules, entouré de granulations pigmentaires. — 3. Cellules profondes, de forme conique ou pyramidale. — 4. Cellules ovoïdes établissant la transition entre les cellules coniques et les cellules hexagonales.

Fig. 675. — *Glande muqueuse bilobée.* — 1. Corps de la glande. — 2. Son conduit excréteur, remarquable par son large calibre. — 3. Embouchure de celui-ci.

Fig. 676. — *Mode de terminaison des tubes nerveux dans les papilles de la conjonctive.* — 1, 1. Tube nerveux s'enroulant par sa partie terminale autour de la substance nerveuse centrale de la papille. — 2, 2. Substance médullaire de ce tube. — 3, 3. Noyaux de la gaîne de Schwann. — 4. Substance nerveuse centrale.

extérieure, en passant d'une espèce animale à une autre espèce ? Les glandes sous-conjonctivales se retrouvent donc à la fois chez l'homme et la plupart des mammifères : chez l'homme et quelques animaux sous une forme fragmentée, chez les autres sous la forme agrégée.

Indépendamment des glandes qui précèdent, la conjonctive offrirait en outre, selon Henle, des glandes en tubes qui auraient plus particulièrement pour siége la face postérieure des cartilages tarses. Ces glandes seraient constituées par un canal central sur les côtés duquel tous les troncules se disposeraient à la manière des barbes d'une plume sur leur tige commune. Je n'ai pu en découvrir aucune trace chez l'homme.

Les artères de la conjonctive sont très-nombreuses. Elles viennent des palpébrales et des ciliaires antérieures.

Les veines, par leurs radicules, forment un réseau à mailles serrées. Les troncules qui en partent se rendent, les supérieurs, plus importants, dans l'une des branches d'origine de la veine ophthalmique; les internes et inférieurs, dans la veine faciale.

Des vaisseaux lymphatiques naissent de la conjonctive; ils forment à leur origine, ainsi que nous l'avons vu, un réseau d'une extrême ténuité; les troncs qui en partent se rendent, les uns aux ganglions parotidiens, les autres aux ganglions sous-maxillaires.

Les nerfs de cette membrane, poursuivis par Krause, sont assez nombreux, bien qu'elle soit peu sensible. Ils viennent, pour la portion oculaire, des nerfs ciliaires, dont douze à quinze ramuscules traversent la sclérotique à 5 ou 6 millimètres au delà de la circonférence de la cornée, et pour la portion palpébrale, de la branche ophthalmique et du nerf sous-orbitaire. — Après avoir parcouru un certain trajet, les filets destinés à la conjonctive lui abandonnent des ramifications composées de quelques tubes seulement, qui se séparent chemin faisant, pour se terminer dans ces corpuscules du tact rudimentaires auxquels Krause a attaché son nom. Beaucoup de ces tubes se divisent et même se subdivisent, soit avant de pénétrer dans les papilles dont ils dépendent, soit au moment où ils atteignent leur corpuscule terminal.

D. *Glandes des paupières.*

Les glandes annexées aux paupières sont extrêmement multipliées. Dans mon mémoire publié sur ces glandes en 1853, je m'attachais à démontrer qu'on peut les diviser en trois ordres :

Celles qui versent le produit de leur sécrétion sur la peau;

Celles qui déposent ce produit sur le pourtour de l'orifice palpébral, c'est-à-dire sur les limites respectives de la peau et de la muqueuse;

Et celles qui le répandent sur la surface libre de la conjonctive. — Ces dernières ont été précédemment décrites.

a. *Glandes de la peau.*

Deux espèces de glandes versent leur produit sur la peau des paupières : des glandes sudorifères et des glandes sébacées.

Les glandes sudorifères revêtent ici les caractères qu'elles possèdent dans toutes les autres parties du corps. Elles sont nombreuses. J'ai été souvent frappé aussi de leur remarquable développement.

Les glandes sébacées des paupières se présentent également en grand nombre, mais restent en général rudimentaires. Elles varient du reste à cet égard suivant les individus. Quelques-unes, relativement rares, sont lobulées et même multilobulées. La plupart se composent seulement de deux, trois ou quatre utricules. On en rencontre qui se réduisent à un seul utricule. Certains follicules pileux possèdent deux glandes, qui n'exis-

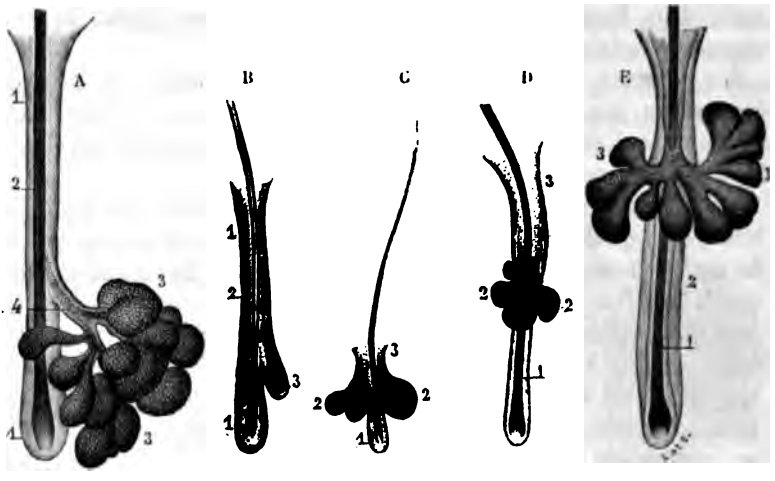

FIG. 677. — *Glandes sébacées de la peau des paupieres et du sourcil (grossissement de 40 diamètres).*

A. *Une glande sébacée très-composée de la peau des paupières.* — 1, 1. Follicule pileux. — 2. Poil qu'il contient. — 3. Glande sébacée bilobée, s'ouvrant dans la moitié inférieure du follicule. — 4. Son conduit excréteur.

B. *Une glande uni-utriculaire.* — 1, 1. Follicule pileux. — 2. Poil. — 3. Glandule s'ouvrant, comme la précédente, dans la moitié inférieure du follicule.

C. *Glande rudimentaire s'ouvrant directement sur la surface de la peau.* — 1. Follicule pileux annexé à la glande. — 2, 2. Utricules qui la composent. — 3. Son embouchure.

D. *Autre glande rudimentaire établissant la transition entre celles de la première et celles de la deuxième classe.* — 1. Follicule pileux. — 2, 2. Glandule. — 3. Partie supérieure du follicule, remarquable par les dimensions beaucoup plus grandes de son calibre.

E. *Une glande sébacée très-développée de la peau du sourcil.* — 1. Poil. — 2. Follicule pileux. — 3, 3. Glande bilobulée, s'ouvrant dans la moitié supérieure du follicule.

tent alors qu'à l'état de simple vestige. Lorsque celles-ci atteignent un certain degré de développement, elles sont uniques, et dans leur voisinage on observe des glandules de la plus extrême simplicité.

Parmi les glandes sébacées des paupières, les unes, en général plus abondantes, vont s'ouvrir dans un follicule pileux sur un point ordinairement très-rapproché de son extrémité inférieure. D'autres vont s'aboucher directement sur la surface de la peau; elles sont alors, le plus habituellement, d'un très-minime volume. La proportion de ces deux classes de glandes est soumise, du reste, à de très-grandes variétés. Beaucoup de follicules pileux en sont totalement dépourvus.

b. *Glandes situées sur le pourtour de l'orifice palpébral.*

Extrêmement nombreuses. Toutes sécrètent une matière sébacée, et semblent ainsi former une seule et même famille. Elles diffèrent cependant par leur siége et leur conformation extérieure.

Considérées sous ce double point de vue, elles se partagent en trois groupes bien distincts : celles qui occupent l'épaisseur des cartilages tarses, ou *glandes de Meibomius;* celles qui sont annexées aux follicules des cils, ou *glandes ciliaires;* et enfin celles qui composent la caroncule lacrymale.

1° *Glandes de Meibomius.*

Les glandes de Meibomius, plus rapprochées de la face postérieure que de la face antérieure des cartilages tarses, ne sont pas également nombreuses pour les deux paupières. Leur nombre varie de 25 à 30 pour la paupière supérieure, et de 20 à 25 pour la paupière inférieure.

La plupart suivent une direction perpendiculaire au bord libre des voiles palpébraux, et marchent en ligne droite par conséquent. Toutefois, dans le cartilage tarse supérieur, on en remarque plusieurs qui s'écartent de ce trajet rectiligne : quelques-unes décrivent de légères flexuosités; d'autres suivent d'abord une direction ascendante, puis se réfléchissent pour se porter verticalement en bas; d'autres marchent parallèlement au bord adhérent du cartilage, passent sur le sommet de plusieurs glandes, se courbent ensuite à angle droit, et descendent vers le bord libre de la paupière. Toutes viennent s'ouvrir sur la lèvre postérieure de ce bord libre par un orifice bien apparent.

Ces glandes ont été considérées jusqu'à présent comme des follicules agrégés. Une étude plus attentive de leur structure démontre qu'elles doivent être classées parmi les glandes en grappe. Sur le contour de leur conduit excréteur, en effet, indépendamment de quelques follicules simples s'ouvrant directement dans la cavité de celui-ci, on observe des groupes de follicules qui s'abouchent dans le conduit principal par autant de conduits

secondaires, de telle sorte que chacun de ceux-ci représente un lobule, et, sur certains points, un véritable lobe. Lorsqu'après avoir soumis ces glandes à l'action des réactifs, on les examine à un faible grossissement, on peut facilement constater :

1° Que le nombre des lobules s'élève à 30 ou 40 pour les glandes de moyennes dimensions ;

2° Qu'ils sont échelonnés sur toute la longueur et sur toute la circonférence du canal central, sans affecter aucune régularité ;

FIG. 678. — *Glandes de Meibomius (grossissement de 7 diamètres).*

FIG. 679. — *Partie inférieure de l'une de ces glandes (grossiss. de 30 diamètres).*

FIG. 678. — 1, 1. Bord libre de la paupière. — 2, 2. Sa lèvre antérieure, sur laquelle sont implantés les cils. — 3, 3. Sa lèvre postérieure, sur laquelle on remarque l'embouchure des glandes de Meibomius. — 4. L'une de ces glandes, qui passe obliquement sur le sommet de deux autres, et qui descend ensuite vers le bord libre. — 5. Une autre glande se portant d'abord verticalement en haut, puis se réfléchissant pour descendre verticalement vers ce même bord libre. — 6, 6. Deux longues glandes, constituées à leur origine par des lobes très-composés. — 7. Glande de petite dimension. — 8. Glande de dimension moyenne.

FIG. 679. — 1, 1. Partie inférieure d'une glande de Meibomius. — 2, 2. Lobules échelonnés sur sa longueur et s'ouvrant par leur canalicule sur les divers points de son conduit excréteur. — 3, 3. Lobules plus petits que les précédents. — 4, 4. Utricules isolés et immédiatement appliqués sur le conduit excréteur de la glande dans laquelle ils s'ouvrent par un orifice particulier. — 5. Partie terminale de ce conduit. — 6. Ce même conduit qui a été divisé un peu au-dessus de sa partie moyenne.

3° Qu'ils n'offrent pas un égal développement : les uns sont simples et les autres composés.

Les lobules simples sont des agglomérations d'utricules groupés autour d'un petit conduit qui reçoit le produit de leur sécrétion et qui le dépose ensuite dans le conduit principal.

Les lobules composés sont formés de deux ou plusieurs lobules, dont les conduits excréteurs, au lieu d'aller s'ouvrir directement dans le canal central, se réunissent entre eux pour donner naissance à un troncule qui vient s'aboucher ensuite dans ce canal. C'est surtout au voisinage du bord adhérent du cartilage tarse de la paupière supérieure qu'on observe ces lobules composés, ou plutôt ces lobes. Les utricules simples qui vont s'aboucher directement dans le conduit principal sont appliqués à celui-ci, inégalement répartis et peu nombreux.

Les glandes de Meibomius appartiennent à la classe des glandes sébacées; ce sont des glandes en grappe qui réalisent sous son type le plus parfait la variété des glandes en épi ou en chaîne d'oignons. Elles ont pour usage de lubrifier le bord libre des paupières.

Ces glandes ne participent pas en général aux inflammations dont le bord des paupières est si fréquemment le siége; et alors même qu'elles prennent part à ces phlegmasies, elles ne deviennent jamais la source de ces écoulements séro-purulents ou chassieux qui en sont la conséquence. La chassie provient exclusivement des glandes ciliaires.

2° *Glandes ciliaires.*

Les glandes annexées aux follicules des cils peuvent être distinguées à l'œil nu, malgré leur extrême petitesse. Elles sont plus manifestes chez certains animaux, dans le bœuf et le monton, par exemple, non-seulement parce que leurs dimensions sont un peu plus considérables, mais surtout parce qu'elles offrent une couleur d'un jaune vif qui contraste avec la couleur blanche du tissu cellulaire.

Deux glandes ciliaires sont attachées à chaque follicule; et comme les cils, pour chaque paupière, sont au nombre de 100 à 130, 140 et même 150, on voit, en prenant le chiffre 125 pour terme moyen, que la lèvre antérieure de l'ouverture palpébrale est munie de 500 glandes environ.

Leurs dimensions présentent beaucoup de variété. Chez certains individus, elles ont un volume double ou triple de celui qu'elles offrent chez d'autres. Ce volume varie aussi très-notablement chez le même individu, selon le follicule que l'on considère. La plupart de ces glandes se composent d'un seul lobule assez simple, formé seulement de quelques utricules. Il en existe cependant de plus compliquées; mais elles sont en petit nombre. J'ai vu souvent des glandes ciliaires représentées par deux ou même par un seul utricule. Dans quelques cas rares, ces glandes font presque totale-

ment défaut. Elles sont, en général, plus développées chez l'enfant que chez l'adulte.

C'est ordinairement sur un point assez rapproché de l'extrémité libre des follicules des cils qu'elles viennent s'ouvrir. Le produit qu'elles sécrètent est une matière sébacée, analogue à celui qui s'échappe des glandes de Meibomius, dont elles se rapprochent par leurs fonctions et leur nature, bien qu'elles en diffèrent beaucoup par leur forme. — Ce produit, en arrivant au dehors, se dépose autour des cils, en formant une petite couronne à leur base. Lorsqu'il est sécrété en plus grande abondance, comme on l'observe dans la blépharite ciliaire, si fréquente chez les enfants scrofuleux, il se concrète sous la forme d'un petit anneau jaunâtre. Tant que cette sécrétion morbide reste modérée, les anneaux qui entourent la base de chaque cil se montrent indépendants, et il n'existe pas encore de croûtes sur le bord libre des paupières. Mais si elle acquiert plus d'activité, tous ces petits anneaux, d'abord à peine visibles, s'étendent, puis se touchent par leur circonférence, finissent par se confondre, et donnent ainsi nais-

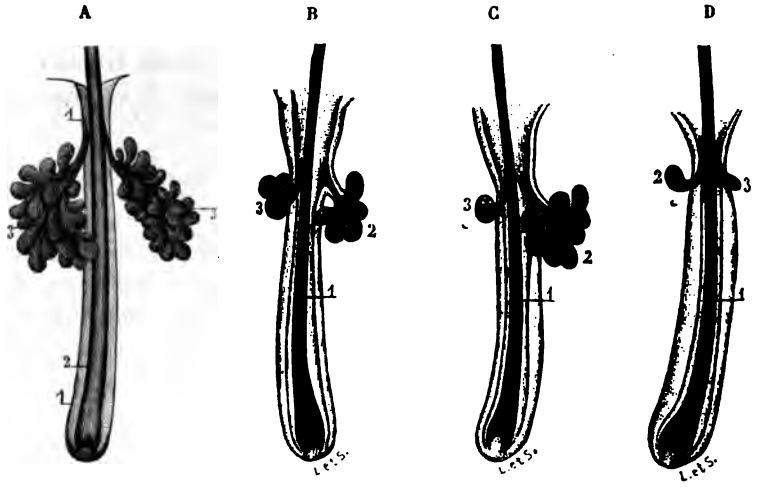

Fig. 680. — *Glandes ciliaires.*

A. *Glandes ciliaires très-composées.* — 1, 1. Follicule pileux. — 2. Cil dont l'extrémité libre a été excisée. — 3, 3. Glandes s'ouvrant dans la moitié supérieure du follicule, sur un point très-rapproché de son embouchure.

B. *Deux glandes ciliaires plus simples que les précédentes.* — 1. Cil et follicule pileux. — 2. Glandule composée de cinq utricules. — 3. Glandule formée de trois utricules.

C. *Deux glandes ciliaires très-inégalement développées.* — 1. Follicule pileux. — 2. Glande lobulée assez composée. — 3. Glande uni-utriculaire.

D. *Deux glandes ciliaires réduites l'une et l'autre à leur plus simple expression.* — 1. Follicule pileux. — 2. Glande uni-utriculaire. — 3. Glande semblable à la précédente, mais plus petite.

sance à ces croûtes molles ou demi-molles qui recouvrent toute ou presque toute la partie antérieure de l'ouverture palpébrale.

C'est donc bien à tort que tous les auteurs ont placé jusqu'à présent le point de départ de la chassie dans les glandes de Meibomius. Depuis plus de quinze ans, j'ai rigoureusement démontré que ces dernières ne prennent aucune part à sa formation. Il importe que les pathologistes se résignent enfin à en reconnaître la véritable source : car, mieux éclairés sur le siége réel du mal, on peut espérer que les agents thérapeutiques dont ils disposent prendront entre leurs mains une efficacité moins douteuse.

3° *Caroncule lacrymale.*

La *caroncule lacrymale* est un petit corps glanduleux, de forme ovoïde ou triangulaire, situé dans le grand angle de l'œil, et remarquable par sa couleur d'un blanc jaunâtre, ainsi que par les poils extrêmement fins qui hérissent sa surface.

Ce petit corps se compose de dix à douze glandes sébacées, contiguës, s'ouvrant au dehors par autant d'orifices indépendants. Ces glandules sont en général plus volumineuses et plus compliquées que les glandes ciliaires. Cependant il n'est pas rare d'en rencontrer aussi de très-petites et de très-simples. Chacune d'elles est formée le plus habituellement de deux ou trois lobules, composés eux-mêmes de six à huit utricules, et quelquefois plus nombreux.

Tous les lobules de la même glande convergent vers l'extrémité libre d'un follicule pileux et s'ouvrent dans la cavité de celui-ci, très-près de son embouchure. Les glandules de la caroncule lacrymale offrent ainsi la plus grande analogie avec les glandes ciliaires ; comme ces dernières, elles sécrètent une substance grasse ; comme elles aussi, elles s'abouchent dans un follicule pileux au voisinage de son embouchure. Seulement le follicule pileux et les glandules qui en dépendent affectent ici un développement inverse : sur le bord libre des paupières, le follicule pileux est plus développé et les glandules le sont très-peu ; dans la caroncule lacrymale, les follicules pileux sont au contraire rudimentaires et les glandules plus volumineuses. D'un côté, c'est le cil qui prédomine, de l'autre ce sont les glandes. Mais, de part et d'autre, l'organe, considéré dans son ensemble, reste le même ; ses proportions seules se modifient selon la destination qu'il est appelé à remplir.

La caroncule lacrymale, les glandes ciliaires et les glandes de Meibomius, sont donc trois ordres de glandes sébacées. Les glandes ciliaires et les glandes de Meibomius forment sur le bord libre des paupières une double série linéaire que la caroncule relie l'une à l'autre, comme pour compléter sur l'ouverture palpébrale deux anneaux glanduleux, qu'on peut distinguer, d'après leur situation relative, en postérieur et antérieur.

L'*anneau glanduleux postérieur*, composé de glandes relativement très-longues, très-développées et très-compliquées, ne présente en général que des affections légères.

L'*anneau glanduleux antérieur*, constitué par des glandes de dimensions moindres et très-simples pour la plupart, est au contraire le siége de maladies à la fois plus fréquentes et plus fâcheuses.

La différence de structure des deux anneaux nous explique cette prédisposition inégale à l'inflammation. — L'antérieur, situé au-dessous de la peau, reçoit des filets nerveux extrêmement multipliés ; les artères palpébrales le côtoient dans toute son étendue, et lui abandonnent, chemin faisant, un grand nombre de ramuscules qui s'épanouissent en pinceau ou en aigrette sur les follicules des cils et sur les glandes ciliaires. — L'anneau glanduleux postérieur paraît être entièrement dépourvu de filets nerveux : il reçoit des ramuscules artériels, mais incomparablement moins que les glandes ciliaires.

D'un côté, nous trouvons donc une exquise sensibilité et une extrême vascularité ; de l'autre, une sensibilité presque nulle et une vascularité appauvrie. Or, l'observation a depuis longtemps établi que les organes les



FIG. 681. — *Caroncule lacrymale.*

FIG. 682. — *Cinq glandes de la caroncule.*

FIG. 683. — *Une glande de la caroncule grossie.*

FIG. 681. — A. *Lac lacrymal.* — 1. Caroncule. — 2. Repli semi-lunaire. — 3, 3. Points lacrymaux. — 4, 4. Portion lacrymale du bord libre des paupières.

B. *Glandules de la caroncule, vues à un grossissement de 7 diamètres.* — 1, 1. Ces glandules, qui se détachent par leur opacité sur le fond transparent de la caroncule. — 2, 2, 2. Poils qui émergent du follicule pileux de chacune d'elles.

FIG. 682. — *Cinq glandules très-simples de la caroncule, vues à un grossissement de 20 diamètres.* — 1. Follicule pileux de l'une de ces glandules. — 2. Poil qui émerge de ce follicule. — 3, 3, 3. Glandules convergeant autour du même follicule, et formant dans le voisinage de son embouchure une sorte de couronne.

FIG. 683. — *Glande caronculaire plus composée que les précédentes.* — 1. Follicule pileux, dans lequel les lobules de cette glande viennent s'ouvrir. — 2, 2. Deux lobules simples. — 3, 3. Deux autres lobules dont l'un est très-composé.

lus sensibles et les plus vasculaires sont aussi plus prédisposés à l'irritation et aux affections de tous genres. Ajoutons que si les glandes ciliaires ont moins développées et moins compliquées que les glandes de Meibomius, elles sont beaucoup plus multipliées, et que cette supériorité de nombre compense jusqu'à un certain point l'infériorité de leur volume.

E. *Artères, veines et nerfs des paupières.*

Un grand nombre d'artères se rendent aux paupières. Je les distinguerai, d'après leur origine, en *palpébrales internes, palpébrales externes, palpébrales supérieures* et *palpébrales postérieures.*

Les *palpébrales internes*, ou *palpébrales* proprement dites, sont destinées aux bords libres des paupières. Au nombre de deux et volumineuses, ces artères naissent de la partie terminale du tronc de l'ophthalmique, un peu au-dessus du tendon de l'orbiculaire, et se séparent presque aussitôt pour se porter, l'inférieure directement en bas, derrière le tendon, au-dessous duquel elle devient transversale, et la supérieure obliquement en bas. Parvenues à l'extrémité interne des cartilages tarses, toutes deux se placent entre ce cartilage et le muscle orbiculaire, et marchent parallèlement au bord libre des paupières dont elles se trouvent séparées par un intervalle de 3 millimètres. Dans ce trajet, elles fournissent :

1° Au niveau de l'extrémité interne des cartilages, un rameau qui longe le bord adhérent de ceux-ci, et qui s'anastomose à sa terminaison avec l'artère palpébrale externe correspondante ;

2° Un très-grand nombre de ramuscules qui se portent perpendiculairement vers le bord libre, en se divisant de manière à former autant de pinceaux ou d'aigrettes qui se répandent principalement dans les bulbes des cils et dans les glandes ciliaires.

Les *palpébrales externes* émanent, soit de l'artère temporale superficielle, soit surtout de l'artère lacrymale, qui fournit à chaque paupière une division importante. Chacune d'elles longe le bord adhérent du cartilage tarse correspondant, en cheminant aussi sous le muscle orbiculaire. Leur direction est très-flexueuse. Dès leur origine, ces artères fournissent une petite division qui descend vers le bord libre pour s'anastomoser avec la partie terminale des palpébrales internes. Leurs principales ramifications se répandent dans l'épaisseur de la couche musculeuse et dans la peau.

Les *palpébrales supérieures* viennent de l'artère sus-orbitaire ou frontale externe, qui, en sortant de l'orbite, émet plusieurs ramuscules à direction descendante. Ces ramuscules se perdent dans le muscle orbiculaire et la peau ; quelques-uns s'étendent jusqu'au voisinage du bord libre, où ils s'anastomosent avec les palpébrales interne et externe. — Indépendamment de ces branches internes, externes et supérieures, il existe des ar-

tères palpébrales périphériques, beaucoup moins importantes, qui proviennent : en dehors, de la temporale antérieure ; en dedans, de la faciale et de la nasale ; en bas, de la sous-orbitaire et de la transversale de la face ; en haut, de la frontale interne.

Les *palpébrales postérieures* naissent de la musculaire supérieure et de la musculaire inférieure. Quelques-unes viennent de l'artère lacrymale. Elles se répandent sur la conjonctive, principalement sur la conjonctive palpébrale, où elles fournissent des divisions aux glandes de Meibomius.

Les *veines* des paupières forment deux plans très-distincts, un plan superficiel ou sous-cutané, et un plan profond ou sous-conjonctival. — Le plan veineux sous-cutané de la paupière supérieure se compose :

1° D'une grande arcade veineuse sous-jacente et parallèle au sourcil ;

2° D'un plexus veineux à mailles serrées, situé au devant des cartilages tarses, et formé par les veinules extrêmement nombreuses provenant des glandes ciliaires et des follicules pileux correspondants ;

3° De veinules qui, nées de ce plexus, se portent vers l'arcade précédente, dans laquelle elles se terminent ;

4° Enfin, de veines descendantes qui viennent en partie du sourcil, en partie de la paupière, et qui s'abouchent dans la même arcade.

Le plan veineux sous-cutané de la paupière inférieure constitue un plexus à larges mailles dont la forme est très-variable.

Le plan veineux sous-conjonctival se compose de veines ascendantes pour la paupière supérieure, descendantes pour l'inférieure, lesquelles, après avoir communiqué entre elles, se réunissent aux veines ciliaires antérieures pour traverser les insertions des muscles élévateur et abaisseur de la pupille, et se jeter ensuite dans le tronc de la veine ophthalmique.

Les *vaisseaux lymphatiques* de la peau des paupières se dirigent, les uns en dedans, les autres en dehors. — Les internes se jettent dans les troncs lymphatiques qui descendent de la partie médiane du front et de la région intersurciliaire, sur les côtés de la racine du nez, pour suivre ensuite la veine faciale ; ils se terminent dans les ganglions sous-maxillaires. — Les externes se réunissent, soit aux vaisseaux provenant des téguments du front, soit aux lymphatiques assez nombreux qui naissent des téguments de la pommette pour se rendre avec ceux-ci dans les ganglions parotidiens.

Les paupières reçoivent des nerfs sensitifs et moteurs. — Les sensitifs émanent des trois divisions de la branche ophthalmique de Willis pour la paupière supérieure, et du nerf sous-orbitaire pour la paupière inférieure. Les moteurs proviennent du nerf facial.

Tous ces rameaux sensitifs et moteurs rampent d'abord sous le muscle orbiculaire, dans l'épaisseur duquel les filets venus du facial se terminent, tandis que ceux émanés de la cinquième paire le traversent pour la plupart, afin de se rendre, soit à la peau, soit dans les follicules des cils.

uelques divisions, au lieu de traverser la couche musculeuse, se portent n arrière et s'épuisent dans la conjonctive palpébrale.

Le tissu cellulaire des paupières, très-peu abondant, est remarquable ar sa ténuité et son extrême mollesse, d'où la facilité des infiltrations séeuse et sanguine.

§ 3. — Appareil lacrymal.

Cet appareil, désigné aussi par quelques auteurs sous le nom de *voies larymales*, se compose :

1° D'une glande dont les canaux excréteurs déposent les larmes sur la urface de la conjonctive;

2° D'organes conducteurs qui recueillent le fluide lacrymal sur cette nembrane pour le transmettre dans les fosses nasales, et qui comprenent : les *points lacrymaux*, les *conduits lacrymaux*, le *sac lacrymal* et e *canal nasal*.

A. *Glande lacrymale.*

La *glande lacrymale* est située à la partie supérieure, antérieure et exerne de la cavité orbitaire.

Elle comprend deux portions très-distinctes par leur forme et par leur iége, mais cependant continues et formant par conséquent un seul et nême corps glanduleux.

L'une de ces portions, plus considérable et plus élevée, répond à la fosette qu'on remarque sur la partie antérieure et externe de la voûte de l'orite. L'autre, beaucoup plus petite et plus déclive, s'avance jusque dans épaisseur de la paupière supérieure, de telle sorte qu'elle est à la fois ntra-orbitaire et intra-palpébrale. En ayant égard à leur situation et à leur onnexion, on peut appeler la première, *portion supérieure* ou *orbitaire*, t la seconde, *portion inférieure* ou *palpébrale*.

La *portion orbitaire* présente la forme d'un segment d'ovoïde dont le rand axe se dirige obliquement en dehors et en bas. Sa face supérieure, onvexe, répond à la fossette lacrymale de la voûte orbitaire, à laquelle elle lhère par des liens cellulo-fibreux assez résistants. Sa face inférieure, ane ou légèrement concave, repose sur l'élévateur de la paupière, et ur le muscle droit externe. — Son bord postérieur reçoit l'artère et le erf lacrymal. Son bord antérieur est parallèle à l'arcade orbitaire, sous quelle on l'aperçoit après avoir détaché le ligament large. — Son extréité supérieure ou interne correspond au releveur de la paupière, et son trémité inférieure à la partie moyenne du droit externe.

La *portion palpébrale* est aplatie, irrégulièrement quadrilatère. Le uscle orbito-palpébral recouvre sa face supérieure. Sa face inférieure epose sur le muscle droit externe et plus bas sur la conjonctive. — Par

son bord postérieur elle se continue avec la portion orbitaire. A l'union de ces deux portions on remarque un sillon qui établit leurs limites respectives. — Son bord antérieur est parallèle au cartilage tarse supérieur, dont il se trouve séparé par un intervalle de 4 à 5 millimètres; il répond au tiers externe du sillon orbito-palpébral supérieur. C'est au niveau de ce bord que les canaux excréteurs de la glande viennent s'ouvrir sur la conjonctive. — Les bords supérieur et inférieur sont irréguliers.

Les canaux excréteurs de la glande lacrymale ont été pour les anatomistes l'objet de nombreuses dissidences. Santorini, Morgagni, Zinn, Haller et tous les auteurs qui les ont précédés, n'avaient pu réussir à les injecter. Monro le fils, en 1758, parvint à en injecter deux au mercure. Plus tard Hunter, Scarpa, Rosenmüller, Chaussier et Ribes, sont arrivés à un résultat analogue. Mais en parcourant les recherches de ces divers anatomistes, on ne tarde pas à reconnaître qu'elles manquent de précision et qu'elles ne pouvaient être acceptées comme concluantes. Nous avons vu, en effet, que la glande lacrymale se compose de deux portions. Quels sont les conduits excréteurs qui viennent de la portion principale? quels sont ceux qui émanent de la portion accessoire? Comment ces deux ordres de conduits se comportent-ils dans leur trajet, les uns à l'égard des autres?

Ces questions avaient été à peine entrevues, lorsque M. Gosselin, en 1843, tenta le premier de les résoudre. De ses observations il conclut que la portion orbitaire possède deux canaux excréteurs; que la portion palpébrale en possède six à huit; et que tous ces canaux, indépendants dans leur trajet, viennnent s'ouvrir isolément sur la conjonctive.

Tel était l'état de la science sur ce point, lorsque j'entrepris en 1851 une série de recherches que je continuai en 1852, et dont je communiquai en 1853 les principaux résultats à la Société de biologie. Ces recherches m'ont conduit à reconnaître que le nombre des canaux excréteurs qui partent de la portion orbitaire varie de trois à cinq. Ils naissent dans l'épaisseur de la glande, de chacun de ses grains glanduleux, par autant de ramifications d'une extrême ténuité, lesquelles convergent, s'unissent et forment des troncules, puis des troncs. Ceux-ci se dirigent vers la face concave de l'organe, et de cette face vers son bord antérieur. Parvenus au niveau de ce bord, ils s'engagent dans la portion palpébrale, marchent d'arrière en avant en suivant une direction parallèle, puis s'ouvrent à 4 ou 5 millimètres au-dessus du bord adhérent du cartilage tarse de la paupière supérieure, dans l'angle de réflexion de la conjonctive.

Le plus inférieur de ces orifices est situé au niveau du diamètre transversal du globe de l'œil, immédiatement en arrière de l'angle externe des paupières. Les orifices, plus élevés, sont placés à 3 millimètres les uns des autres, sur une ligne courbe à concavité inférieure.

Tous ces conduits sont rectilignes, d'une égale longueur, très-régulière-

ment calibrés, sans communication entre eux, et d'un diamètre qui varie de 0mm,3 à 0mm,4. — Ainsi se comportent les canaux excréteurs de la portion orbitaire. Étudions maintenant les canalicules qui partent de la portion palpébrale.

Celle-ci est constituée par un nombre variable de lobes. Quelquefois elle se compose de quinze à vingt lobes seulement. Chez certains sujets ces lobes sont plus nombreux; on en compte alors jusqu'à trente, trente-cinq et même quarante. De chacun d'eux on voit naître un canalicule excréteur. Mais ceux-ci ne viennent pas s'ouvrir directement et isolément sur la conjonctive; ils s'ouvrent dans les canaux excréteurs de la portion orbitaire, sur lesquels ils sont disposés à peu près comme les barbes d'une plume sur leur tige commune.

Parmi les lobules qui forment la portion palpébrale de la glande, il en est quelques-uns qui se trouvent souvent placés en dehors du trajet parcouru par ces canaux : tels sont ceux qui répondent à ses bords supérieur et inférieur. Les canalicules qui en partent se réunissent alors pour constituer un conduit accessoire. Sur le bord supérieur de la portion pal-

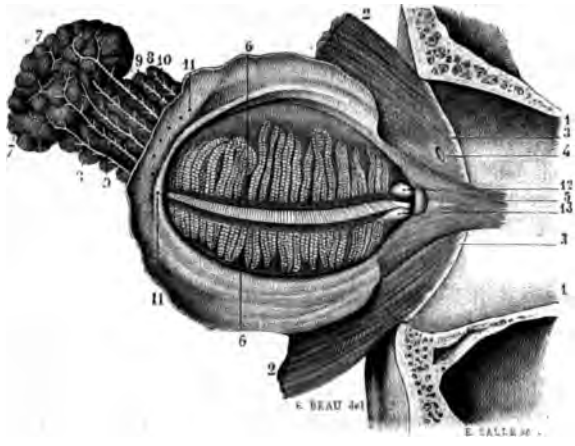

FIG. 681. — *Les deux portions de la glande lacrymale, leurs conduits excréteurs embouchure de ceux-ci.*

1, 1. Paroi interne de l'orbite. — 2, 2. Partie interne du muscle orbiculaire. — 3, 3. Insertion de ce muscle à la partie interne de la circonférence de l'orbite.—4. Petit anneau fibreux à travers lequel passent l'artère nasale et le rameau externe du nerf correspondant. — 5. Muscle de Horner. — 6, 6. Glandes de Meibomius. — 7, 7. Portion orbitaire de la glande lacrymale. — 8, 8. Portion palpébrale de cette glande.—9, 9. Conduits principaux de la glande lacrymale émanant de la portion orbitaire, et recevant dans leur trajet la plupart des canalicules partis de la portion palpébrale. — 10. Deux conduits accessoires provenant des lobules les plus élevés de cette dernière portion, et suivant une direction parallèle aux précédents. — 11, 11. Embouchure de ces sep conduits.

pébrale, on remarque en général deux de ces conduits accessoires. Sur son bord inférieur on en voit un seulement, dont l'existence est moins fréquente.

L'embouchure des conduits excréteurs de la glande lacrymale est très-manifeste sur le veau. Ils sont bien apparents aussi et faciles également à injecter chez le mouton, où l'on en compte deux seulement. Mais lorsqu'on procède à leur recherche chez l'homme, les orifices par lesquels ils s'ouvrent à la surface de la conjonctive se dérobent d'abord à l'examen le plus attentif. Aussi a-t-on conseillé divers moyens pour les découvrir. Winslow recommande de pratiquer sur la région qu'ils occupent une insufflation avec un tube de petit calibre; plusieurs auteurs conseillent l'usage d'une soie de sanglier; d'autres prescrivent de plonger les paupières et la glande lacrymale dans une eau teintée d'encre ou de carmin. Mais, parmi ces moyens, il n'en est aucun qui ait une valeur réelle.

Pour injecter au mercure les canaux excréteurs de la glande lacrymale, le seul procédé à suivre, consiste à chercher par voie de tâtonnement l'embouchure de ces conduits. Les yeux d'enfants de six à huit ans sont ceux qui méritent la préférence. Après avoir enlevé la paupière supérieure, ainsi que la glande, on présente obliquement la pointe du tube à injection à la surface de la conjonctive, en la faisant glisser de bas en haut. Si la pointe passe à côté des orifices cherchés, elle glisse sans s'arrêter; si elle rencontre sur son trajet un de ces orifices, elle s'y engage et s'arrête brusquement. Le robinet ouvert, le métal se précipite dans le conduit correspondant, qu'il remplit. Ce premier conduit découvert, on procède de la même manière à l'injection de tous les autres.

Il n'est pas nécessaire du reste que la pointe du tube soit extrêmement fine; mais il importe qu'elle soit courte et conique, afin que la pression excentrique du tube s'oppose au reflux du métal.

En 1852, chez un enfant, j'avais pu déjà, à l'aide de ce procédé, remplir non-seulement tous les conduits de la glande, mais la totalité de ses lobules. En 1866, j'ai repris ces injections, et sur deux autres sujets j'ai obtenu un résultat non moins satisfaisant. Sans doute cette injection est délicate, et demande une étude préalable; cependant, après quelques essais, chacun pourra réussir sans trop de difficultés.

En résumé, de mes recherches très-précises sur le nombre et la disposition des conduits excréteurs de la glande lacrymale, il résulte :

1° Que ces conduits peuvent être distingués en conduits principaux et conduits accessoires;

2° Que les conduits principaux, au nombre de trois à cinq, émanent de la portion orbitaire, et reçoivent, en parcourant la portion palpébrale, tous les canalicules des lobules situés sur leur trajet;

3° Que les conduits accessoires, au nombre de deux ou trois, viennent

exclusivement des lobules excentriques de cette portion palpébrale, et qu'ils marchent parallèlement aux conduits principaux.

Ces conclusions diffèrent de celles qu'avait formulées M. Gosselin en 1843, et de celles aussi auxquelles est arrivé M. Tillaux en 1859. — Nous avons vu que, selon M. Gosselin, deux conduits seulement proviennent de la portion orbitaire, que six à huit naissent de la portion palpébrale, et que ces deux ordres de conduits restent indépendants. — M. Tillaux, sur quinze sujets, aurait rencontré treize fois la disposition signalée par M. Gosselin, et deux fois celle que j'ai mentionnée.

Le fait capital qui ressort des recherches de l'un et de l'autre, ce serait en définitive l'indépendance des deux portions de la glande lacrymale et de leurs conduits excréteurs. J'ose dire cependant qu'en affirmant cette indépendance, ils commettent une erreur. Les conduits émanés des lobules

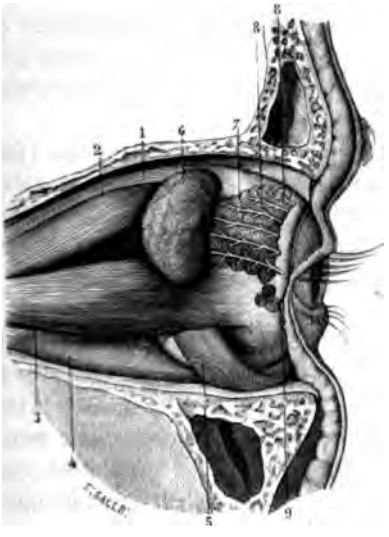

Fig. 685. — *Les deux portions de la glande lacrymale, vues par leur face supérieure.*

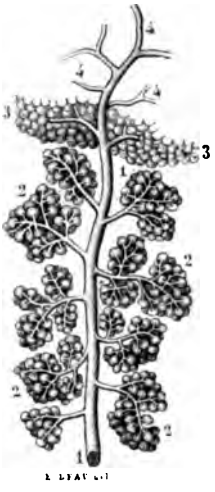

Fig. 686. — *L'un des conduits de cette glande (grossissement de 5 diamètres).*

Fig. 685. — 1. Muscle élévateur de la paupière supérieure. — 2. Muscle élévateur de la pupille. — 3. Muscle abducteur de la pupille. — 4. Muscle abaisseur de la pupille. — 5. Muscle petit oblique. — 6. Portion orbitaire de la glande lacrymale. — 7. Portion palpébrale de cette glande traversée par quatre conduits émanés de la portion orbitaire; de ses lobules partent autant de canalicules qui vont s'ouvrir dans ces conduits. — 8, 8. Conduits accessoires provenant exclusivement des lobules qui forment le bord supérieur de la portion palpébrale. — 9. Autre conduit accessoire, plus rare que les précédents, naissant de trois lobules situés à la partie inférieure de cette même portion.

Fig. 686. — 1, 1. L'un des cinq conduits principaux de la glande lacrymale. — 2, 2, 2, 2. Lobules de la portion palpébrale, de chacun desquels part un petit conduit qui vient ensuite s'aboucher dans le conduit principal. — 3, 3. Une partie de la portion orbitaire de la glande. — 4, 4, 4. Divers troncules qui, nés dans l'épaisseur de cette portion, se réunissent pour donner naissance au conduit principal.

de la portion palpébrale s'ouvrent constamment dans les conduits qui naissent de la portion orbitaire. Le dessin que j'en ai donné est une reproduction très-fidèle de la nature. Seul, jusqu'à présent, j'ai pris la peine d'injecter tous ces conduits; ainsi injectés au mercure, ils sont très-manifestes, et l'erreur alors n'est plus possible. Il suffit d'en injecter un et de le remplir convenablement, pour constater que tous les canalicules des lobules environnants viennent se jeter dans sa cavité. Je fais donc appel à l'observation. J'invite les anatomistes qui voudraient s'éclairer sur ce point à recourir, non à l'immersion de la glande dans l'acide tartrique étendu, mais aux injections mercurielles. Ce dernier procédé est le seul qui donne des résultats nets, précis et parfaitement concluants.

B. *Points lacrymaux.*

A l'union de la portion plane avec la portion arrondie du bord libre des paupières, on voit un petit tubercule, le *tubercule lacrymal*, de forme pyramidale et triangulaire, au sommet duquel existe un orifice béant : c'est à cet orifice qu'on a donné le nom de *point lacrymal*.

Le point lacrymal supérieur est situé un peu plus en dedans que l'inférieur, de telle sorte qu'au moment où les paupières se touchent, les deux points lacrymaux ne sont pas placés l'un au-dessus de l'autre, mais l'un à côté de l'autre. Le supérieur repose sur le pli semi-lunaire; l'inférieur répond au bord libre ou concave de ce repli.

Les points lacrymaux sont circulaires. Le diamètre du supérieur ne dépasse pas $0^{mm},4$. Celui du point lacrymal inférieur est en général un peu plus grand. Tous deux s'inclinent en arrière, le plus élevé regardant en bas et en dehors, l'autre en haut et en dedans. Tous deux répondent à la lèvre postérieure du bord libre. Tous deux sont doués d'une élasticité remarquable, qui avait fait naître dans l'esprit de quelques anatomistes l'idée d'un sphincter; mais l'observation ne démontre dans leur structure que du cartilage, du tissu fibreux et une membrane muqueuse.

C. *Conduits lacrymaux.*

Ces conduits s'étendent des points lacrymaux, par lesquels ils commencent, vers le sac lacrymal, dans lequel ils se terminent. Ils ont pour origine une petite ampoule pyriforme dont la base se dirige vers le bord adhérent des paupières, et dont le sommet, tourné vers le bord libre, est représenté par le point lacrymal correspondant. C'est dans l'épaisseur des tubercules lacrymaux que se trouve creusée cette ampoule, vaguement aperçue, et encore plus vaguement décrite par les auteurs. De la partie interne de celle-ci partent les conduits lacrymaux proprement dits, qui se dirigent en dedans et un peu en arrière, l'inférieur horizontalement, le supérieur obli-

quement en bas. Parvenus au niveau du tendon de l'orbiculaire, immédiatement en arrière du point où ce tendon se bifurque, les deux conduits se réunissent en un seul qui, continuant à se porter en dedans, vient s'ouvrir dans le sac lacrymal, à l'union de son tiers ou de son quart supérieur, avec ses deux tiers ou ses trois quarts inférieurs. Les conduits lacrymaux nous présentent donc à considérer deux portions, l'une qui est propre à chacun d'eux, l'autre qui leur est commune.

La portion propre à chaque conduit comprend leur ampoule et le canal qui succède à celle-ci.

Le grand axe de l'ampoule présente 2 1/2 millimètres d'étendue. Il est un peu oblique; le sommet des ampoules, dirigé en bas pour l'une, et en haut pour l'autre, s'incline en même temps en arrière pour chacune d'elles.

Le canal qui succède à l'ampoule est cylindrique. Il naît de la base de celle-ci, qui cependant le déborde un peu. Le diamètre du canal atteint et quelquefois dépasse un millimètre.

La portion commune s'étend de l'angle de bifurcation du tendon de l'or-

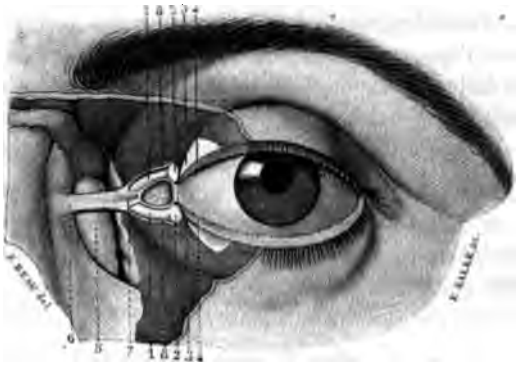

FIG. 687. — *Points lacrymaux, conduits lacrymaux, sac lacrymal. — Rapports de ces conduits et de ce sac avec le tendon de l'orbiculaire.*

1, 1. Conduits lacrymaux. — 2, 2. Ampoules constituant l'origine de ces conduits et orifices ou points lacrymaux par lesquels les larmes pénètrent dans ces ampoules. — 3, 3. Cartilages tarses supérieur et inférieur dont la partie interne a été mise à nu pour laisser voir les rapports des points lacrymaux avec ces cartilages. — 4, 4. Portion oculaire ou aplatie du bord libre des paupières, offrant sur son bord postérieur une série d'orifices qui représentent les embouchures des glandes de Meibomius et sur leur bord antérieur l'implantation des cils. — 5. Sac lacrymal. — 6. Tendon de l'orbiculaire des paupières dont le bord inférieur coupe ce sac à l'union de son tiers supérieur avec ses deux tiers inférieurs. — 7. Point de bifurcation de ce tendon, correspondant au point de réunion des deux conduits lacrymaux. — 8, 8. Branches de bifurcation du même tendon formant autour de chaque conduit lacrymal une gaîne fibreuse qui a été excisée ici en avant pour montrer ces conduits.

biculaire au sac lacrymal. Son calibre est tantôt égal et tantôt un peu supérieur à celui des deux portions qui convergent pour lui donner naissance. Son étendue varie de 2 à 3 millimètres.

Si j'en crois mes recherches qui portent sur quinze sujets examinés de l'un et de l'autre côté, son existence serait constante. Mais si nous consultons les auteurs, ils tiennent un autre langage : tous s'accordent, en effet, pour admettre que les conduits lacrymaux s'ouvrent dans le sac lacrymal chacun par un orifice distinct. Ils ne contestent pas cependant qu'on les voit aussi s'ouvrir quelquefois par un orifice commun ; seulement cette disposition serait exceptionnelle : Huschke a même tenté de formuler la loi de ces exceptions en avançant qu'une fois sur sept les deux conduits s'ouvrent dans le sac lacrymal par une embouchure commune. Peut-être en Allemagne en est-il ainsi ; mais, en France, je puis certifier que les conduits lacrymaux s'ouvrent dans le sac lacrymal par un canal commun, dans l'immense majorité des cas. (Fig. 690.)

Aux anatomistes qui ont émis une opinion opposée et qui voudraient s'assurer de la vérité à cet égard, je conseille de procéder de la manière suivante : 1° Incisez les conduits lacrymaux avec ménagement, et vous reconnaîtrez sans peine que ceux-ci se réunissent à leur terminaison; 2° après avoir fermé les points lacrymaux avec des serres-fines, injectez de bas en haut l'appareil conducteur des larmes avec un liquide coagulable, puis isolez cet appareil des parties molles ambiantes, et vous distinguerez, soit immédiatement après la dissection, soit mieux encore après dessiccation, la portion commune aux conduits lacrymaux.

Ces conduits se composent de deux tuniques étroitement unies. — La tunique interne ou muqueuse se continue par les points lacrymaux avec la conjonctive palpébrale; elle offre quelquefois, dans sa moitié externe, de très-petits plis perpendiculaires à l'axe du canal. — Son épithélium est constitué par des cellules cylindriques.

La tunique externe de nature fibreuse résulte de l'épanouissement des deux branches du tendon de l'orbiculaire, lesquelles entourent les conduits lacrymaux en constituant à chacun d'eux une gaîne complète pour aller s'insérer ensuite à l'extrémité correspondante des cartilages tarses. Cette gaîne fibreuse donne attache : 1° par sa partie antérieure aux fibres intra-palpébrales de l'orbiculaire; 2° par sa partie postérieure aux ligaments larges, et au muscle de Horner.

La tunique fibreuse de la portion commune aux conduits lacrymaux est formée par le tendon de l'orbiculaire en avant, et par la portion réfléchie de ce même tendon en arrière. Il résulte de cette disposition que le muscle orbiculaire en se contractant tend à redresser et à dilater les conduits lacrymaux dans toute l'étendue de leur trajet. — Le muscle de Horner, situé à la partie postérieure de ces conduits, attire en arrière, d'une part les

oints lacrymaux, de l'autre l'extrémité interne des cartilages tarses : en vorisant l'absorption des larmes il contribue à maintenir la courbure ansversale du bord libre des paupières.

D. *Sac lacrymal.*

Le *sac lacrymal* est un conduit situé à la partie antérieure de la paroi nterne de l'orbite, en arrière du tendon de l'orbiculaire.

La direction de ce conduit n'est pas verticale, mais légèrement oblique n bas, en avant et en dehors.

Sa longueur varie de 12 à 14 millimètres, et son diamètre de 3 à 4. — a forme est celle d'un cylindre un peu aplati de dehors en dedans et 'avant en arrière, en sorte qu'on peut lui distinguer : une paroi antéro-nterne, une paroi postéro-interne, et deux extrémités.

La *paroi antéro-externe* répond : 1° en avant, à la peau et au muscle rbiculaire des paupières, dont le tendon la croise perpendiculairement à union de son tiers supérieur avec ses deux tiers inférieurs ; 2° en dedans, la portion réfléchie du même tendon et au muscle de Horner ; 3° en aut et en bas, à des expansions fibreuses qui proviennent également e ce tendon. Inférieurement, cette paroi répond, en outre, au muscle etit oblique de l'œil qui s'insère souvent sur le sac lacrymal par ses bres les plus internes.

La *paroi postéro-interne* est en rapport avec la gouttière lacrymale, 'est-à-dire avec l'os unguis en arrière et l'apophyse montante du maxil-aire en avant. Cette gouttière correspond elle-même, en procédant de haut n bas : 1° à une surface unie et quadrilatère située au devant du méat su-périeur des fosses nasales ; 2° au bord supérieur du cornet moyen ; 3° en-in à la partie la plus élevée du méat moyen. Lorsque, pour rétablir le ours des larmes, on perfore la paroi interne du sac lacrymal, c'est donc ur la moitié inférieure de cette paroi qu'il convient d'agir, car alors les armes trouveront dans le méat moyen un écoulement facile ; tandis que si la perforation est située plus haut, elles arriveront, non dans les osses nasales, mais dans les cellules antérieures de l'ethmoïde.

Supérieurement le sac lacrymal se termine par un cul-de-sac arrondi. on extrémité inférieure se continue avec le canal nasal.

Vu intérieurement, il présente une couleur d'un blanc rosé. Sur sa paroi xterne, on observe, au niveau du tendon de l'orbiculaire, un orifice cir-ulaire qui constitue l'embouchure de la portion commune des conduits acrymaux ; cet orifice est dépourvu de valvule.

Sur les deux tiers inférieurs de la paroi interne il existe parfois de légers eplis de la muqueuse, très-variables du reste. Tantôt, en effet, il en existe ı peine un vestige ; tantôt on en trouve plusieurs qui n'affectent aucune lirection déterminée. Dans quelques cas, on rencontre sur la partie

inférieure du sac un repli unique et d'une forme mieux accusée; j'ai vu ce repli prendre l'aspect d'un petit croissant à pointes ascendantes, qui simulait très-bien une valvule. Plusieurs auteurs signalent, dans ce même point intermédiaire au sac lacrymal et au canal nasal, un repli circulaire qu'ils considèrent comme normal et qu'ils comparent également à une valvule. Béraud, dans ces derniers temps, a plus particulièrement insisté sur cette disposition. Mais, après avoir examiné avec attention le sac lacrymal et le canal nasal chez un grand nombre de sujets, je crois pouvoir affirmer que le conduit lacrymo-nasal ne présente sur aucun point de son étendue des valvules proprement dites. On y remarque seulement des replis dont l'existence, l'étendue, la forme, la direction et la situation relative n'offrent rien de constant. Si dans quelques cas exceptionnels ces replis ont pu être comparés, en effet, à des valvules, on ne peut voir dans une semblable disposition qu'un jeu de la nature qui semble se complaire à multiplier les variétés.

Le sac lacrymal se compose : 1° D'une couche fibreuse très-forte, qui appartient seulement à la paroi antéro-externe et qui forme une dépendance du tendon de l'orbiculaire;

2° D'une tunique muqueuse recouverte, comme la pituitaire, d'un épithélium vibratile. J'ai exploré les divers points de cette tunique muqueuse avec une grande attention, sur plusieurs sujets, pour découvrir les glandes qu'elle présente, selon quelques anatomistes; j'ose dire qu'elle en est absolument et constamment dépourvue.

Ses artérioles, très-nombreuses, lui viennent de l'artère palpébrale inférieure et de l'artère nasale. — Ses filets nerveux, nombreux aussi, tirent leur origine du rameau nasal de la branche ophthalmique de Willis.

E. *Canal nasal.*

Le canal nasal succède au sac lacrymal. Réunis, ces deux conduits n'en constituent en réalité qu'un seul, creusé supérieurement dans l'épaisseur de la paroi interne de l'orbite, et inférieurement dans l'épaisseur de la paroi externe des fosses nasales.

La longueur de ce conduit est de 26 à 30 millimètres. Celle du canal nasal, mesurée sur dix sujets adultes de sexes différents, a varié de 12 à 16 millimètres; on peut donc dire d'une manière générale que ce canal et le sac lacrymal en représentent chacun une moitié.

Nous avons vu que le sac lacrymal se dirige obliquement de haut en bas, de dedans en dehors et d'arrière en avant. Le canal nasal suit d'abord la même direction ; mais presque aussitôt il s'infléchit pour se diriger en bas et en arrière, sans se rapprocher ni s'éloigner sensiblement du plan médian. Le conduit lacrymo-nasal décrit par conséquent une courbe dont la concavité regarde en arrière et en dedans. Pour bien observer sa direc-

tion, ce n'est pas par ses côtés interne ou antérieur qu'il faut le considérer, mais par sa partie externe; dans ce but il suffit d'enlever les parties molles de l'orbite et d'abattre par un trait de scie la moitié externe du sinus maxillaire. Cette coupe, en découvrant le conduit lacrymo-nasal dans toute son étendue, permet d'étudier non-seulement sa courbure, mais ses rapports soit avec le sinus maxillaire, soit avec le méat inférieur des fosses nasales; on voit très-bien alors que ce méat n'est en quelque sorte que l'épanouissement des parois osseuses du conduit.

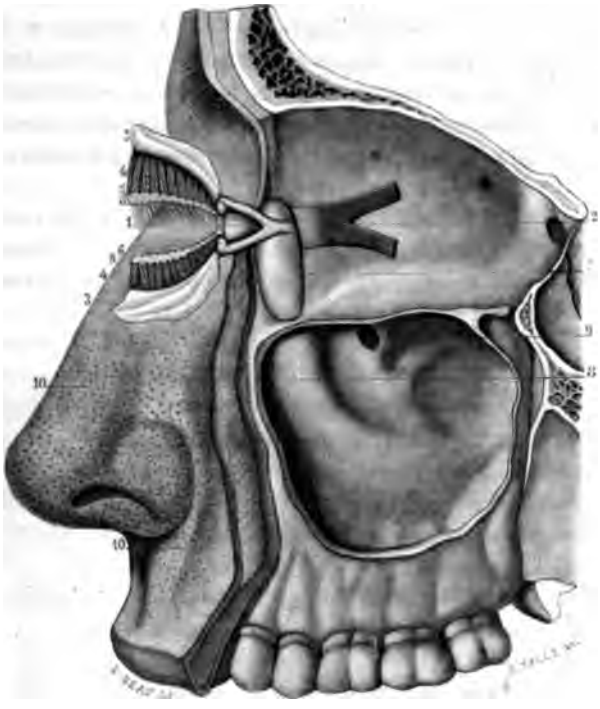

Fig. 688. — *Portion commune aux deux conduits lacrymaux.* — *Muscle de Horner.* — *Sac lacrymal. Saillie que forme le canal nasal sur la paroi interne du sinus maxillaire.*

1. Portion commune des conduits lacrymaux s'ouvrant dans le sac lacrymal à l'union de son tiers postérieur avec ses deux tiers antérieurs. — 2. Muscle de Horner inséré en dedans à la crête de l'os unguis, et se divisant en dehors en deux branches qui correspondent aux deux conduits lacrymaux. — 3, 3. Conjonctive palpébrale. — 4, 4. Cartilages tarses et glandes de Meibomius. — 5, 5. Lèvre postérieure du bord libre des paupières et embouchures de ces glandes. — 6, 6. Lèvre antérieure du même bord supportant les cils. — 7. Sac lacrymal. — 8. Relief que forme le canal nasal sur la paroi interne du sinus maxillaire et renflement de ce relief au niveau du méat inférieur, qui semble n'être que l'épanouissement du canal. — 9. Orifice de communication du sinus maxillaire avec la partie antérieure ou infundibuliforme du méat moyen. — 10, 10. Embouchures des glandes sébacées du nez.

Le canal nasal, assez régulièrement cylindrique, est d'un calibre un peu inférieur à celui du sac lacrymal, surtout dans sa partie supérieure, où il présente un diamètre de 2 1/2 à 3 millimètres ; dans le reste de son étendue, son calibre augmente, mais d'un demi-millimètre seulement.

Son extrémité inférieure s'ouvre dans le méat inférieur des fosses nasales, à l'union du quart antérieur de ce méat avec ses trois quarts postérieurs, à 27 millimètres en arrière de l'extrémité postérieure des narines. (Fig. 670, 13.)

L'orifice par lequel le canal s'ouvre dans ce méat correspond tantôt au sommet de celui-ci, tantôt à sa paroi externe. Dans ce dernier cas, qui est le plus fréquent, on le voit descendre au-dessous du sommet de 3, 4 et même 5 millimètres, pour se rapprocher de plus en plus du plancher des fosses nasales. Le diamètre et la forme de cet orifice sont subordonnés à son siége ; ils présentent avec celui-ci une corrélation constante et fort remarquable, qui ne paraît pas avoir fixé jusqu'à présent l'attention des anatomistes.

Lorsque cet orifice répond à la voûte du méat, il est toujours très-grand, arrondi et comme infundibuliforme, en sorte que les larmes tombent alors sur le plancher des fosses nasales sans difficulté aucune et par leur propre poids. Est-il situé sur la paroi externe du méat, il se montre beaucoup plus étroit, et perd sa figure arrondie pour prendre celle d'un ovale à grand diamètre vertical. Plus l'orifice s'abaisse, plus ses dimensions diminuent; de telle sorte que lorsqu'il descend à 4 ou 5 millimètres au-dessous de la voûte du méat, il n'est plus représenté que par une simple fente verticale que l'œil ne peut pas toujours apercevoir et que le stylet ne découvre parfois qu'après de longs tâtonnements (1). Il suit de cette disposition :

1° Que le cathétérisme du canal nasal est facile lorsque l'embouchure de ce canal occupe le sommet du méat;

2° Qu'il devient très-difficile et souvent tout à fait impossible, sans un déchirement préalable de la muqueuse, lorsque cet orifice repose sur la paroi externe du méat.

Or, remarquons que, dans le premier cas, le cathétérisme doit être bien rarement nécessaire, car les larmes et les mucosités n'ont aucune tendance à s'accumuler dans le conduit lacrymo-nasal. Dans le second cas cette tendance existe au contraire, et l'introduction d'un cathéter pourrait

(1) Sur les différentes fosses nasales que j'ai examinées, il m'est arrivé quatre fois, après avoir complétement séparé la paroi externe et l'avoir lavée et essuyée, de ne pouvoir découvrir l'orifice inférieur du canal, ni à la vue, ni à l'aide du stylet. La première fois j'étais sur le point de conclure à une imperforation; cependant, avant de m'arrêter à cette conclusion, j'imaginai d'introduire dans le point lacrymal inférieur la pointe d'un tube à injection lymphatique, et, laissant pénétrer le mercure, je vis aussitôt le métal pleuvoir sur le plancher des fosses nasales par un orifice régulier situé sur la partie moyenne de la paroi externe du méat. Cet orifice consistait en une simple fente verticale d'un millimètre et demi de hauteur. Dans les trois autres cas, la disposition de l'embouchure du canal était exactement semblable.

être très-utile ; mais c'est alors qu'elle devient difficile ou impossible. Les inconvénients de cette opération sont donc évidents, et nous ne pouvons qu'applaudir au discrédit mérité dans lequel elle est tombée depuis longtemps.

Sur les parois du canal nasal on observe des replis analogues à ceux que nous avons signalés sur la partie inférieure du sac lacrymal. Ils occupent le plus habituellement la moitié supérieure du canal et présentent du reste les mêmes variétés.

Parmi ces replis, je dois mentionner celui qu'on observe à l'embouchure du canal, lorsqu'il s'ouvre sur la paroi externe du méat inférieur. La muqueuse de cette paroi externe s'applique alors à la muqueuse de la paroi interne du canal pour se continuer avec celle-ci ; de cette continuité résulte un repli analogue à celui que présentent les uretères à leur entrée dans la vessie, et que quelques auteurs ont comparé aussi à une valvule, mais qui n'offre rien de commun avec les replis de cet ordre.

Le canal nasal, constitué par l'apophyse montante du maxillaire, l'os unguis et une languette du cornet inférieur, est tapissé par une membrane fibro-muqueuse qui adhère aux parois osseuses, mais qu'on peut cependant détacher de ces parois sans beaucoup de difficulté. — Cette mem-

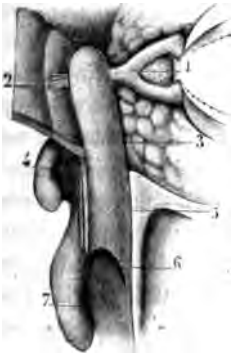

FIG. 689.
Conduits lacrymaux, sac lacrymal et canal nasal.

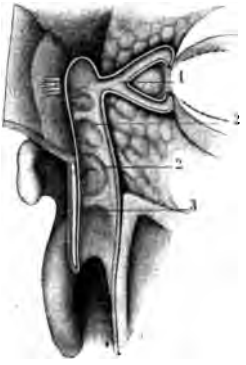

FIG. 690.
Ces mêmes canaux, ouverts par leur partie antérieure.

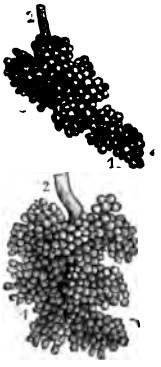

FIG. 691.
Deux glandes en grappe du canal nasal.

Fig. 689. — 1. Portion commune des conduits lacrymaux. — 2. Attache du tendon de l'orbiculaire. — 3. Sac lacrymal. — 4. Méat moyen correspondant à la partie inférieure de ce sac. — 5. Canal nasal. — 6. Son orifice inférieur. — 7. Cornet et méat inférieurs.

Fig. 690. — 1. Parois des conduits lacrymaux lisses et unies. — 2, 2. Parois du sac lacrymal offrant de légers replis de la muqueuse. — 3. Repli semblable appartenant à la muqueuse du canal nasal.

Fig. 691. — A. *Une glande en grappe du canal nasal.* — 1. Corps de la glande. — 2. Son conduit excréteur. — B. *Glande semblable à la précédente, mais plus volumineuse et plus arrondie.* — 1. Acini. — 2. Canal excréteur.

brane, recouverte par un épithélium vibratile, renferme dans son épaisseur des glandes mucipares semblables à celles de la pituitaire : c'est principalement sur sa moitié inférieure qu'on les rencontre. — Elle reçoit quelques filets nerveux extrêmement ténus qui lui sont fournis par le nerf dentaire supérieur et antérieur, et par le rameau externe du nerf nasal.

ARTICLE II.

DU GLOBE DE L'ŒIL.

Le *globe de l'œil*, partie fondamentale du sens de la vue, est un sphéroïde irrégulier, situé dans l'orbite à 20 millimètres au devant du sommet de cette cavité, un peu plus près de la paroi interne que de l'externe, et de l'inférieure que de la supérieure.

Cet organe nous offre à étudier : ses *rapports*, sa *forme*, son *volume* et les *diverses parties* qui contribuent à le former.

§ 1. — Rapports du globe de l'œil.

Chaque globe oculaire a pour enveloppe immédiate l'aponévrose orbitaire, à laquelle l'unit un tissu cellulaire fin et séreux qu'on peut considérer comme une synoviale rudimentaire.

En avant, il répond aux paupières, qui se moulent en partie sur lui et qui le recouvrent ou le laissent à découvert, suivant qu'elles se rapprochent ou s'écartent. Lorsqu'elles s'écartent de manière à nous montrer une partie du globe qui n'est pas habituellement visible, celui-ci nous paraît plus volumineux ; c'est pourquoi nous jugeons son volume plus considérable chez les personnes qui ont les yeux saillants, parce qu'ils sont ordinairement moins recouverts ; et plus petits chez celles qui ont les yeux enfoncés, parce que les paupières en voilent une plus grande partie. Toutes choses égales d'ailleurs, on peut dire d'une manière générale que le volume apparent du globe de l'œil est en raison directe des dimensions de l'orifice palpébral, dimensions qui varient beaucoup suivant les individus, tandis que le volume réel du globe de l'œil ne présente au contraire que de légères variétés.

En arrière, cet organe repose sur une couche cellulo-graisseuse de forme conique qui représente une sorte de coussinet.

Par sa périphérie le globe de l'œil est en rapport : en dedans, avec le muscle droit interne, le muscle grand oblique, la partie terminale de l'artère ophthalmique, et le nerf nasal ; — en dehors, avec le tendon des deux obliques, le muscle droit externe et la glande lacrymale ; — en haut, avec le tendon du grand oblique, le droit supérieur, l'élévateur de la paupière et

le nerf sus-orbitaire ; — en bas, avec le petit oblique, et le droit inférieur, qui croise le précédent à angle aigu.

De la situation, des connexions et des rapports du globe de l'œil, il résulte que cet organe est plus efficacement protégé en haut et en dedans qu'en bas et en dehors. Sur ce dernier point, il déborde la base de l'orbite, et se trouve ainsi exposé à l'action des corps contondants. Par contre, l'appareil de la vision en dehors devient plus accessible au toucher, de telle sorte que le chirurgien choisit de préférence cette région pour la plupart des opérations délicates qu'il pratique sur l'œil.

§ 2. — Forme, volume, poids du globe de l'œil.

La *forme* et le *volume* du globe de l'œil sont difficiles à déterminer avec précision. Cette difficulté a surtout pour cause l'extrême rapidité avec laquelle s'évapore l'humeur aqueuse après la mort. Pour en mesurer exactement les divers diamètres il importe donc d'avoir à sa disposition des yeux parfaitement normaux. J'ai été assez heureux pour m'en procurer plusieurs que j'ai pu observer peu d'instants après la mort et dont j'ai mesuré toutes les dimensions avec le plus grand soin.

Je me suis attaché ensuite à trouver un mode de mensuration facile et précis. Celui qui m'a paru le plus parfait sous ce double rapport est le compas d'épaisseur, sorte de fer à cheval aux deux extrémités duquel se trouve une pointe. L'une de ces pointes est fixe et l'autre mobile. Cette dernière, constituée par l'extrémité d'une vis micrométrique, se meut dans un cylindre dont la circonférence a été divisée en millimètres. A son extrémité opposée la même vis micrométrique fait corps avec un autre cylindre creux qui embrasse le précédent et qui doit décrire un tour entier sur son axe pour monter d'un millimètre ; or, comme sa circonférence est divisée en 10 parties dont chacune se trouve elle-même subdivisée, on voit qu'on peut évaluer les dimensions du corps placé entre les deux pointes de l'instrument à un vingtième de millimètre près.

Mais je n'ai pas tardé à reconnaître que le globe de l'œil, dans aucun cas, ne saurait entrer en comparaison avec une sphère solide dont le volume peut être déterminé avec une précision mathématique. En évaluant les dimensions de ce globe à un dixième de millimètre près, nous portons la précision à ses dernières limites.

Les difficultés inhérentes à cette mensuration proviennent surtout de la variabilité de forme du globe oculaire. Bien que l'œil soit plein, il ne l'est pas tellement que, lorsqu'on le pose sur un plan, il touche celui-ci par un seul point ; constamment il repose sur ce plan par une surface dont le diamètre n'est pas moindre de 6 à 8 millimètres lorsqu'on l'observe une heure après la mort. Dans ce cas l'axe correspondant au point d'appui subit une

sacrés à ces mesures. Mais afin de ne pas donner trop d'étendue au tableau dans lequel elles se trouvent mentionnées, je citerai seulement les suivantes, recueillies sur 26 individus adultes, 12 femmes et 14 hommes. Elles se divisent en deux groupes d'après le sexe et sont échelonnées dans chaque groupe selon l'âge.

DIMENSIONS DU GLOBE DE L'ŒIL

Nos D'ORDRE.	Désignation de l'œil.	Age.	Diamètre antéro-postérieur	Diamètre transverse	Diamètre vertical.	Diamètre oblique interne.	Diamètre oblique externe.	Distance du nerf optique au côté interne de la cornée.	Distance du nerf optique au côté externe de la cornée.
				Femmes.					
1.	Droit....	18	23,0	23,2	23,0	23,4	23,4	26	33
2.	Droit....	25	23,4	22,8	22,5	23,3	23,3	25	32
3.	Gauche..	28	24,0	23,3	23,3	23,5	23,8	26	33
4.	Droit....	30	23,5	22,6	22,6	24,1	23,8	26	34
5.	Gauche..	35	23,9	23,1	23,1	23,7	23,7	28	33
6.	Gauche..	40	25,0	23,6	23,6	24,3	23,7	29	34
7.	Droit....	50	24,3	23 8	24,0	24,6	25	27	33
8.	Gauche..	66	26,4	27,1	23,4	25,7	25,3	32	37
9.	Gauche..	69	23,6	23,5	23,0	25,4	25,3	28	33
10.	Gauche..	72	22,9	22,8	22,3	23,5	23,6	27	34
11.	Gauche.	74	23,4	23,3	22,6	23,8	23,3	28	32
12.	Gauche..	8	23,2	22,5	22,5	23,1	23,4	25	31
Dimens. moyennes.			23,9	23,4	23,0	23,8	23,8	27,2	33,2
				Hommes.					
1.	Droit....	20	24,8	23,3	23,8	23,7	23,9	28	33
2.	Gauche..	22	23,6	22,8	22,5	23,5	23,5	26	33
3.	Gauche..	25	24,2	22,4	22,2	23,5	23,6	27	34
4.	Droit....	26[1]	24,3	23,4	23,4	23,7	23,5	27	33
5.	Droit....	31	24,7	25,9	22,8	24,4	24,8	30	37
6.	Gauche..	35[2]	26,3	25,4	25,2			31	39
7.	Gauche..	45[3]	25,2	24,6	24,0	24,8	25,0	29	37
8.	Droit....	50	24,4	23,9	25,8	23,9	24,5	27	35
9.	Gauche..	59	25,0	23,8	23,4	24,3	24,3	27	36
10.	Gauche..	63	24,0	24,0	24,0	25,5	24,7	28	35
11.	Gauche..	67	24,9	24,9	24,0			28	34
12.	Gauche..	70	24,3	23,1	24,5	24,6	24,0	25	32
13.	Gauche..	75	24,8	23,9	23,8	24,6	24,5	27	35
14.	Gauche..	79	24,7	23,6	23,6	24,2	24,5	27	35
Dimens. moyennes.			24,6	23,9	23,5	24,1	24,2	27,5	34,5
Moyenne commune aux deux sexes.			24,2	23,6	23,2	23,9	23,9	27,3	33,8

[1] Observé trois heures après la mort.
[2] Observé deux heures après la mort.
[3] Observé quatre heures après la mort.
[4] Observé une heure après la mort.

En comparant les résultats énoncés dans ce tableau, on se trouve conduit aux conclusions suivantes :

1° L'œil de la femme est plus petit que celui de l'homme. Ce fait général

comporte cependant d'assez nombreuses exceptions. Parmi les yeux de femme qui offrent un volume exceptionnel, je citerai surtout celui qui porte le n° 8. Cet œil, parfaitement sain, appartenait à une femme de soixante-six ans; il m'a présenté 26,4 millimètres pour son diamètre antéro-postérieur et 27,1 pour son diamètre transverse, tandis que dans le sexe masculin l'œil le plus volumineux que j'aie rencontré offrait 26,3 pour le premier diamètre et 25,4 pour le second.

2° Le diamètre antéro-postérieur dans les deux sexes l'emporte sur tous les autres, et il diffère d'un sexe à l'autre de près de 1 millimètre.

3° Ce même diamètre perd une partie de sa prédominance avec l'âge, de telle sorte que chez quelques vieillards il ne diffère pas sensiblement du diamètre transverse. Les individus âgés chez lesquels cette différence est encore sensible sont ceux probablement chez lesquels elle se trouvait primitivement très-prononcée.

4° Le diamètre vertical est le plus petit de tous. L'œil le plus remarquable que j'aie rencontré sous ce rapport est encore celui qui porte le n° 8 dans le premier groupe. On voit en effet que l'axe vertical de cet œil est inférieur de 3 millimètres à l'antéro-postérieur et de près de 4 au transverse. Cet œil présentait une forme ovoïde très-accusée.

5° Les diamètres obliques, qui correspondent à l'intervalle des muscles droits, l'emportent sur les diamètres transverse et vertical, qui correspondent aux tendons de ces muscles.

6° La distance comprise entre le côté interne du nerf optique et le côté interne de la cornée s'élève en moyenne à 27 millimètres, et celle qui s'étend du côté externe de ce nerf au côté externe de la cornée à 34. La différence entre les deux distances est donc de 7 millimètres; d'où il suit que le nerf optique, en pénétrant dans le globe de l'œil, se rapproche du côté interne de la cornée de 3 millimètres et demi, et que la ligne étendue du centre de la cornée au centre du nerf forme avec l'axe antéro-postérieur un angle qui a pour mesure un arc de 5 millimètres, l'entrée du nerf optique occupant une surface de 3 millimètres.

La ligne courbe qui se porte de la partie supérieure du nerf optique à la partie supérieure de la cornée est aussi un peu plus grande que la courbe étendue de la partie inférieure de l'un à la partie inférieure de l'autre. La différence moyenne est de 2 millimètres. Par conséquent, en même temps que le nerf optique se déplace de 3 millimètres pour se rapprocher du côté interne de la cornée, il se déplace de 1 millimètre pour se rapprocher de la partie inférieure de cette même membrane.

Dans les premières années qui suivent la naissance, les divers diamètres du globe oculaire ne diffèrent pas d'une manière bien sensible, et atteignent déjà une longueur commune de 20 à 21 millimètres, longueur qu'ils conservent jusqu'à l'époque de la puberté, c'est-à-dire jusqu'à quatorze ou quinze ans. Le volume de l'œil s'accroît alors et arrive rapidement à ses

dimensions définitives. Chez quelques individus de cet âge, son diamètre moyen dépasse à peine 20 millimètres; chez d'autres, il s'élève à 22, ou même atteint déjà les dimensions de l'âge adulte.

Le **poids** du globe de l'œil est de 7 à 8 grammes. Selon Petit, il varie de 132 à 143 grains, ce qui donne pour moyenne 137 grains, ou 7 grammes 650 milligrammes, résultat semblable à celui que j'ai obtenu. Krause évalue le poids de l'œil de 104 à 128 grains ou de 6 à 7 grammes, chiffre trop petit, qui représente le poids moyen de l'œil lorsqu'on le pèse trente-six ou quarante-huit heures après la mort.

Les deux yeux ne paraissent pas avoir un poids tout à fait identique. Petit rapporte que sur un adulte de vingt-deux ans l'un des yeux pesait 132 grains et l'autre 133; sur un homme de cinquante ans dont il put étudier les yeux six heures après la mort, l'un de ceux-ci pesait 142 grains et l'autre 143. Une différence si minime constatée un ou deux jours, ou même quelques heures après le décès, est plus illusoire que réelle; car il suffit que ceux-ci soient inégalement recouverts par les paupières pour que les pertes dues à l'évaporation soient inégales aussi.

Parties constituantes du globe de l'œil. — Le globe de l'œil est essentiellement constitué par la *rétine*, membrane hémisphérique, sur laquelle vient se peindre l'image du monde extérieur.

En dehors de cette membrane on en trouve une seconde, de couleur sombre, la *choroïde*, destinée surtout à absorber les rayons lumineux qui viennent de traverser la rétine; et au delà de celle-ci une troisième, forte et résistante, la sclérotique transparente en avant, opaque en arrière.

Au dedans et en avant de la rétine, on observe le *corps vitré*, sur lequel elle se moule en partie; — au devant de celui-ci, le *cristallin*, lentille biconvexe qui est comme enchâssée dans la partie antérieure de ce corps; — et au devant de cette lentille, l'*humeur aqueuse*, qui occupe tout l'espace compris entre le cristallin et la cornée transparente.

Une membrane circulaire, l'*iris*, perforée dans son centre à la manière des diaphragmes, partage cet espace en deux autres appelés *chambres de l'œil*, lesquelles ont été distinguées, en *antérieure* et *postérieure*. — La chambre antérieure, de forme hémisphérique, comprend tout l'espace qui s'étend de l'iris à la cornée. Quant à la chambre postérieure, considérée comme espace elle n'existe pas, l'iris s'appliquant immédiatement au cristallin; mais elle existe à l'état virtuel, comme la cavité des séreuses et des synoviales.

Ainsi constitué, l'œil nous présente à étudier deux ordres d'organes : des membranes et des milieux ou parties transparentes.

Les membranes, considérées de dehors en dedans, sont ainsi superposées : 1° la sclérotique et la cornée; 2° la choroïde et l'iris; 3° la rétine.

Les milieux, ou parties transparentes, considérés d'arrière en avant, se succèdent dans l'ordre suivant : 1° l'humeur vitrée, 2° le cristallin, 3° l'humeur aqueuse, 4° la cornée transparente, qui forme dans tous les animaux à respiration aérienne le milieu le plus réfringent de l'œil, mais qui sera étudiée cependant avec les membranes dont elle fait aussi partie.

§ 3. — Sclérotique.

Préparation. — A l'aide d'une pince à dissection, faites un petit pli antéro-postérieur à la sclérotique, puis avec des ciseaux mousses à leur extrémité divisez perpendiculairement ce pli dans toute son épaisseur, et d'un seul coup, sans crainte de léser la choroïde. Par cette solution de continuité, introduisez l'une des branches de vos ciseaux, et coupez circulairement toute la sclérotique de manière à partager l'enveloppe extérieure de l'œil en deux hémisphères, l'un antérieur et l'autre postérieur. Soulevez ensuite le bord de l'hémisphère antérieur en le renversant du côté de la cornée, et lorsque vous serez arrivé au point d'union des deux membranes, séparez-les avec l'extrémité du manche d'un scalpel, après avoir plongé l'œil dans l'eau, afin de ne pas déchirer les membranes sous-jacentes, qui pourront être étudiées plus tard. L'hémisphère antérieur ainsi enlevé, on isole de même le postérieur, en procédant de sa circonférence vers le nerf optique, auquel il convient de le laisser adhérer.

La *sclérotique* (de σκληρός, dur), *cornée opaque* des auteurs anciens, est la plus extérieure, la plus épaisse et la plus résistante des membranes de l'œil, pour lequel elle constitue un appareil de protection. Percée en arrière pour livrer passage au nerf optique, elle présente en avant une ouverture plus grande dans laquelle la cornée transparente se trouve enchâssée. C'est sur cette membrane qne viennent s'attacher tous les muscles qui meuvent le globe oculaire autour de ses divers axes.

Sa *couleur* varie un peu avec l'âge. Chez l'enfant et parfois aussi chez l'adulte, elle se laisse traverser par quelques rayons lumineux qui vont se perdre dans la choroïde et qui permettent d'entrevoir vaguement cette membrane, d'où la couleur d'un blanc azuré propre aux yeux de cet âge. Chez la plupart des individus d'un âge mur et chez tous les vieillards, son tissu devenant plus dense et plus réfractaire aux rayons lumineux, sa couleur passe du blanc azuré au blanc de craie plus ou moins terne.

Son *épaisseur* est plus considérable chez l'adulte que chez l'enfant. Elle m'a paru aussi un peu plus grande chez l'homme que chez la femme. Elle diffère en outre selon les individus; et ces différences peuvent être portées au point que chez l'un elle se montre quelquefois double de celle qu'on observe chez l'autre; mais elles atteignent rarement cette limite extrême. Faisant usage, pour déterminer cette épaisseur, de l'instrument que j'avais employé pour évaluer les divers diamètres du globe de l'œil, j'ai pu constater que l'épaisseur de la sclérotique s'élève en moyenne : à 1 millimètre au voisinage du nerf optique; à 0,6 de millimètre au voisinage de la cor-

née; à 0,4 ou 0,5 de millimètre sur la partie moyenne du globe de l'œil dans l'intervalle des muscles droits; et enfin à 0,3 de millimètre dans les points qui correspondent aux tendons de ces muscles. (Fig. 692.)

Le *poids* de la sclérotique serait à celui de l'œil entier : : 1 : 4, d'après M. Huschke. Ce résultat m'a paru empreint d'une si grande exagération, que j'ai voulu le vérifier. L'œil que j'ai pesé était dans un état parfait de conservation : son poids s'est élevé à 7gr,832, et celui de la sclérotique séparée de la cornée et du nerf optique, à 0gr,850. En divisant le premier de ces chiffres par le second, on trouve que le poids de la sclérotique représente non pas le quart, mais la neuvième partie du poids total de l'œil.

La *surface externe* de la sclérotique est contiguë à l'aponévrose orbitaire,

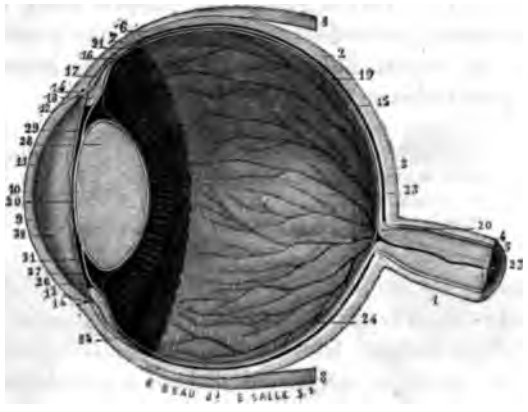

Fig. 692. — *Coupe verticale et antéro-postérieure de l'œil, dont toutes les parties, exactement mesurées, ont été doublées dans leurs dimensions.*

1. Nerf optique. — 2. Partie moyenne de la sclérotique. — 3. Partie postérieure de cette membrane, plus épaisse que la précédente. — 4. Tunique externe du nerf optique se continuant avec la couche externe de la sclérotique. — 5. Tunique interne de ce nerf allant se continuer avec la couche interne de la même membrane. — 6. Partie de la sclérotique qui est sous-jacente au tendon du muscle droit supérieur; on voit qu'elle est très-mince. — 7. Partie de cette membrane qui est antérieure au même tendon. — 8, 8. Muscles droits supérieur et inférieur. — 9. Cornée transparente. — 10. Partie centrale de cette membrane un peu moins épaisse que la partie périphérique. — 11. Membrane de l'humeur aqueuse. — 12. Union de la sclérotique et de la cornée à leur partie supérieure. — 13. Union de ces mêmes membranes à leur partie inférieure. — 14, 14. Canal de Schlemm. — 15. Choroïde. — 16. Zone choroïdienne, remarquable par sa couleur sombre et le bord festonné qui la limite en arrière. — 17. Muscle ciliaire. — 18. Corps ciliaire. — 19. Rétine. — 20. Origine de la rétine. — 21. Limite antérieure de cette membrane. — 22. Artère centrale de la rétine. — 23. Divisions de cette artère centrale. — 24. Membrane hyaloïde. — 25. Zone de Zinn, confondue dans sa moitié postérieure avec cette membrane, dont elle se trouve séparée en avant par le canal godronné. — 26. Paroi postérieure du canal godronné formée par la membrane hyaloïde. — 27. Paroi antérieure du même canal formée par la zone de Zinn. — 28. Cristallin. — 29. Iris. — 30. Pupille. — 31. Chambre postérieure n'existant qu'à l'état virtuel. — 32. Chambre antérieure.

à laquelle l'unit un tissu cellulaire extrêmement fin, lâche et séreux, de telle sorte que ces deux membranes fibreuses se laissent très-facilement séparer l'une de l'autre : d'où la possibilité d'énucléer le globe de l'œil dans certaines maladies de cet organe sans léser aucune des parties molles contenues dans l'orbite.

Cette surface donne attache aux tendons des deux muscles obliques et des quatre muscles droits. — Les tendons des deux obliques s'insèrent à sa partie postérieure et externe, l'un au-dessus de l'autre, à une distance qui varie, suivant les sujets, de 4 à 8 millimètres. — Les muscles droits se fixent à sa partie antérieure. Mais ils ne sont pas tous également rapprochés de la cornée. D'une autre part, leur insertion n'est pas parallèle à la circonférence de cette membrane; elle est ordinairement un peu oblique, de telle sorte que, pour évaluer l'intervalle compris entre la cornée et l'attache de chacun de ces tendons, il faut adopter pour point de départ la partie moyenne de ceux-ci. J'ai pris ces mesures sur dix individus adultes, et j'ai obtenu pour la distance moyenne :

Du muscle droit supérieur à la cornée.....	8,5	millimètres.
Du muscle droit externe.....	7,2	—
Du muscle droit inférieur.....	6,7	—
Du muscle droit interne.....	5,5	—

On voit, d'après ces chiffres, que la distance comprise entre le point d'attache des muscles et la circonférence de la cornée diminue de haut en bas et de dehors en dedans : les muscles, en d'autres termes, prennent leur insertion sur une ligne spirale qui, d'abord assez éloignée de la cornée, s'en rapproche de plus en plus jusqu'à sa terminaison. On peut dire, d'une manière générale, que la distance de ces insertions à la cornée varie : pour le tendon du droit supérieur, de 8 à 9 millimètres ; pour le tendon du droit externe, de 7 à 8; pour celui du droit inférieur, de 6 à 7 ; et pour celui du droit interne, de 5 à 6. Ce dernier est constamment celui qui s'approche le plus de la cornée, de même que le tendon du droit supérieur est constamment celui qui s'en approche le moins. (Fig. 694.)

Au niveau du tendon de chacun des quatre muscles droits, la sclérotique présente une légère dépression dirigée d'avant en arrière, comme ces tendons, dont elle représente l'empreinte. Ces dépressions sont d'autant plus accusées que le muscle auquel elles correspondent s'attache plus près de la cornée. Celle qui répond au droit supérieur est en général à peine sensible. Celles sous-jacentes aux droits externe et inférieur sont plus apparentes, mais beaucoup moins prononcées que celle du muscle droit interne. Elles sont du reste plus marquées chez l'adulte que chez l'enfant, et plus encore chez le vieillard que chez l'adulte, de telle sorte que leur développement est en raison directe de l'âge. Chaque tendon est séparé de l'empreinte correspondante par une petite synoviale rudimentaire.

Tous les vaisseaux et les nerfs qui pénètrent dans le globe de l'œil, ou qui en sortent, traversent la sclérotique, les uns perpendiculairement à cette membrane, la plupart obliquement et en se creusant une sorte de canal dans son épaisseur : de là des orifices extrêmement nombreux qui peuvent être distingués en postérieurs, antérieurs et moyens. — Les postérieurs sont groupés autour de l'entrée du nerf optique ; on en compte 15 à 20 ; ils livrent passage aux artères ciliaires postérieures courtes et aux nerfs ciliaires. A 5 millimètres en avant de ceux-ci, il en existe deux autres plus considérables, l'un en dedans et l'autre en dehors, qui sont destinés aux artères ciliaires postérieures longues. — Les orifices antérieurs donnent passage aux divisions des artères ciliaires antérieures. — Les orifices situés sur la partie moyenne de la sclérotique sont ordinairement au nombre de quatre, deux supérieurs, l'un interne et l'autre externe, et deux inférieurs, disposés comme les précédents ; ils donnent passage aux troncs des veines choroïdiennes ou *vasa vorticosa*.

Fig. 693. — *Hémisphère postérieur du globe de l'œil.*

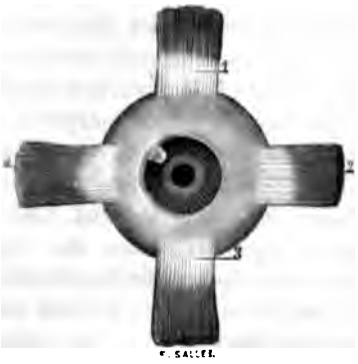

Fig. 694. — *Hémisphère antérieur de ce même globe.*

Fig. 693. — 1. Nerf optique. — 2. Artère centrale de la rétine s'engageant dans ce nerf à un centimètre du globe de l'œil. — 3. Artères ciliaires courtes, postérieures et externes. — 4. Artères ciliaires courtes, postérieures et internes. — 5, 5, 6, 6, 6. Artères ciliaires postérieures externes et internes pénétrant dans l'épaisseur de la sclérotique par des orifices très-rapprochés de l'entrée du nerf optique ; entre les artères d'un côté et celles de l'autre on aperçoit les nerfs ciliaires qui s'entremêlent en partie avec les branches artérielles. - 7. Artère ciliaire postérieure longue du côté externe et nerf qui l'accompagne. — 8. L'artère et le nerf correspondants du côté opposé. — 9. Veine choroïdienne supérieure et externe. — 10. Veine choroïdienne supérieure et interne. — 11, 12. Veines choroïdiennes inférieures. — 13. Attache du muscle petit oblique. — 14. Tendon du muscle grand oblique.

Fig. 694. — 1. Tendon du muscle droit supérieur, s'insérant sur la sclérotique à 8 millimètres de la circonférence de la cornée. — 2. Tendon du muscle droit interne un peu moins éloigné de la cornée. — 3. Tendon du muscle droit inférieur plus rapproché de la cornée. — 4. Tendon du muscle droit interne plus rapproché encore de cette membrane, dont il reste séparé par un intervalle de 5 à 6 millimètres seulement.

La *surface interne* de la sclérotique répond à la choroïde et aux nerfs ciliaires. Elle est remarquable par sa couleur brune, qui dégénère en avant en une teinte d'un blanc sale. Cette surface interne, moins unie que l'externe, présente en arrière, au point d'émergence des nerfs ciliaires, de très-petits sillons plus ou moins apparents. Un tissu cellulaire filamenteux et très-lâche l'unit à la choroïde. Les artères et veines qui vont se ramifier dans l'enveloppe sous-jacente, ou qui en proviennent, constituent pour les deux membranes un second moyen d'union; et comme ces vaisseaux répondent surtout à leur extrémité antérieure et postérieure, il en résulte que c'est à leur partie moyenne qu'elles sont le plus faiblement unies: d'où le précepte, lorsqu'on se propose d'enlever la sclérotique, de l'inciser circulairement au niveau de son diamètre transversal.

L'*ouverture postérieure* de la sclérotique, située, ainsi que nous l'avons déjà constaté, à 3 millimètres en dedans de l'axe optique et à 1 millimètre au-dessous, est taillée un peu obliquement aux dépens de la face externe; elle se rétrécit, en d'autres termes, d'arrière en avant; en sorte qu'elle représente un canal très-court, d'aspect infundibuliforme. Le diamètre de l'extrémité antérieure de ce canal est de 1 millimètre et demi, et celui de l'extrémité postérieure de 3 à 3 et demi. (Fig. 692.)

Lorsqu'on coupe le nerf optique à son entrée dans le globe de l'œil, on observe au niveau de la section une membrane mince, circulaire et criblée de très-petits trous, à travers lesquels s'expriment les filets médullaires du tronc nerveux. Cette membrane a été considérée par quelques anatomistes comme une dépendance de la sclérotique, et par d'autres comme une partie du névrilème. La seconde opinion est la plus exacte; car si l'on détache du tronc nerveux une tranche mince, perpendiculaire à sa direction, et si l'on projette sur cette tranche un filet d'eau, on obtient une membrane représentant une sorte de crible, dont l'aspect rappelle parfaitement celui de la précédente.

Les connexions du nerf optique avec le globe oculaire ont été du reste l'objet de nombreuses dissidences, depuis Galien jusqu'à nos jours. Ce nerf, dans sa portion orbitaire, se trouvant entouré de deux tuniques, la plus externe a été considérée comme provenant de la dure-mère et, se continuant avec la sclérotique, l'interne comme un prolongement de la pie-mère qui se continue avec la choroïde. Mais l'une et l'autre se continuent avec l'orifice postérieur de la sclérotique, orifice comparable à un canal très-court; la tunique externe s'unit à l'orifice d'entrée du canal, l'interne au pourtour de l'orifice de sortie.

L'*ouverture antérieure* de la sclérotique, moulée sur la circonférence de la cornée qu'elle encadre, présente un contour bien différent suivant qu'on l'examine en avant ou en arrière. — Vue en avant, elle offre la figure d'un ovale dont le grand diamètre est transversal et dont la grosse extrémité

regarde en dedans; mais le plus souvent les deux extrémités de cet ovale ne diffèrent pas sensiblement. Vue en arrière, elle est circulaire. — Cette différence provient de ce que la sclérotique, au niveau de son union avec la cornée, se trouve coupée en biseau aux dépens de sa face interne, un peu plus obliquement en haut et en bas qu'en dedans et en dehors. (Fig. 699 et 700.)

Pour apprécier les résultats d'une semblable coupe, nous lui distinguerons deux lèvres et un interstice; or, en mesurant la distance qui sépare les deux lèvres, on trouve qu'elle égale 2 millimètres en haut, 1 millimètre en bas, un demi-millimètre en dedans et en dehors. Le petit axe de l'ovale est 10 millimètres, et le grand axe, ou l'axe transversal, de 12. Le diamètre de la circonférence représentée par la lèvre postérieure est de 13 millimètres. — Sur cette lèvre postérieure, à l'union des deux membranes, on remarque une ligne sombre, circulaire, d'une largeur qui varie d'un tiers à un demi-millimètre; elle représente la paroi postérieure du canal de Schlemm. (Fig. 700.)

Ce canal, de nature veineuse, est le plus habituellement vide; quelquefois aussi il contient du sang : en l'examinant à un grossissement de 50 diamètres, on peut constater qu'il n'est pas formé par une seule veine, mais par un petit groupe de veinules circulairement dirigées, anastomosées entre elles et communiquant sur une foule de points avec les veines ciliaires antérieures. Sa paroi interne ou profonde est traversée par quelques veinules qui proviennent de l'iris et qui l'unissent à la grande circonférence de cette membrane.

Structure. — La sclérotique est une membrane fibreuse, très-dense, extrêmement résistante, non élastique. Elle se compose essentiellement de fibres lamineuses groupées en faisceaux qui se dirigent dans tous les sens et qui s'entrecroisent par conséquent. A ceux-ci se mêlent quelques rares fibres élastiques extrêmement déliées et des cellules étoilées répandues dans les divers points de son épaisseur en très-grand nombre. Suivant quelques auteurs, les faisceaux de fibres lamineuses formeraient plusieurs couches alternativement transversales, longitudinales et obliques. Mais ils n'affectent nulle part une semblable disposition ; ils constituent au contraire un tissu essentiellement réticulé.

Jusqu'au milieu du XVIIIe siècle, la sclérotique avait été considérée comme une membrane indivisible. A cette époque, Lecat avança que la tunique interne du nerf optique, en pénétrant dans le globe de l'œil, se partageait en deux lames : une lame interne, qui constituait la choroïde; et une lame externe, qui s'appliquait à la sclérotique, dont elle devenait partie constituante, mais dont elle pouvait être séparée cependant, et qu'il en a détachée, dit-il, en présence de l'Académie des sciences (1). —

(1) *Traité des sensations*, t. II, p. 375

Haller, sans entrer dans aucun détail à ce sujet, admet, avec Lecat, que la sclérotique se compose de deux couches, l'une formée par l'épanouissement de la tunique externe du nerf optique, l'autre, *tota fusca*, provenant de l'épanouissement de la tunique interne de ce nerf.— Zinn, dont les recherches habiles et consciencieuses parurent quelques années plus tard, se rallia aussi à cette opinion, bien qu'il eût constaté, en observateur exact, que la couche interne de la sclérotique, d'une couleur assez sombre, *satis fusca*, est unie à la couche externe de la manière la plus intime chez l'adulte, en sorte qu'elle ne peut être détachée, ni par la dissection, ni par la macération.

La sclérotique en effet ne peut être dédoublée. Elle se compose manifestement d'une seule lame. La *lamina fusca* de Haller et de Zinn, dont la plupart des auteurs ont fait une couche spéciale, n'existe pas comme membrane distincte. La couleur sombre que présente la face interne de la sclérotique est due à la présence de cellules pigmentaires étoilées, disséminées dans sa couche la plus profonde. Ces cellules ne diffèrent pas de celles qu'on observe dans l'épaisseur de la choroïde.

Les artères de la sclérotique proviennent en arrière des ciliaires courtes,

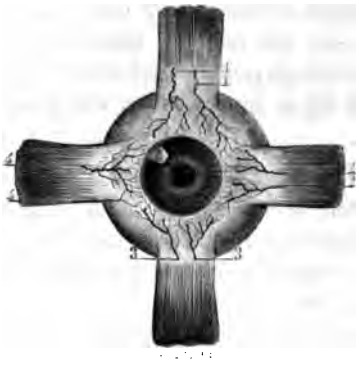

Fig. 695. — *Artères ciliaires antérieures.*

Fig. 696. — *Artères et veines ciliaires antérieures.*

Fig. 695. — 1, 1. Artères ciliaires antérieures et supérieures, qui, après avoir traversé le muscle droit supérieur, se portent vers la cornée, au voisinage de laquelle on voit leurs divisions principales pénétrer dans la sclérotique pour se rendre dans le muscle et les procès ciliaires. — 2, 2. Artères ciliaires antérieures et externes, plus petites que les précédentes, mais se comportant du reste de la même manière. — 3, 3. Artères ciliaires antérieures et inférieures. — 4, 4. Artères ciliaires antérieures et internes.

Fig. 696. — 1. Canal veineux de Schlemm, injecté au mercure et vu par transparence. — 2. Radicules veineuses qui émanent de ce canal; elles constituent la principale origine des veines ciliaires antérieures. — 3, 3, 3. Artères ciliaires antéro-supérieures. — 4, 4. Veines correspondantes. — 5, 5. Artères ciliaires antéro-inférieures. — 6, 6. Veines qui les accompagnent. — 7. Artères et veines ciliaires antéro-externes. — 8. Artères et veines ciliaires antéro-internes.

en avant des ciliaires antérieures. D'une extrême ténuité, elles se réduisent toutes à l'état de simples capillaires en pénétrant dans son épaisseur.

Les veines vont se jeter dans les veines ciliaires antérieures, et dans les veines choroïdiennes, à leur sortie du globe de l'œil.

§ 4. — Cornée.

La *cornée* transparente complète en avant l'enveloppe extérieure du globe de l'œil. Enchâssée dans l'ouverture que lui offre la sclérotique, cette membrane se présente sous l'aspect d'un segment de sphère uni par sa circonférence à un segment de sphère plus grande.

A. *Épaisseur, mode de conformation de la cornée.*

Son *épaisseur* n'est pas la même pour sa partie centrale et pour sa partie périphérique : à son centre, elle est de 0,8 de millimètre, et sur sa périphérie de 1 millimètre. Pour la mesurer, on peut diviser la cornée ou la laisser intacte. Si on la divise, il importe que la section soit perpendicu-

Fig. 697. — *Veines ciliaires antérieures partant du canal de Schlemm.*

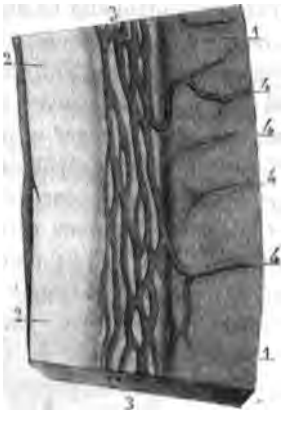

Fig. 698. — *Un segment du canal de Schlemm (gross. de 40 diam.).*

Fig. 697. — Cette figure, d'un diamètre double de la précédente, représente comme celle-ci les veines ciliaires antérieures injectées au mercure par le canal de Schlemm. On voit que toutes ces veines traversent à leur origine la partie de la sclérotique qui recouvre le biseau de la cornée, et qu'elles forment, à l'union de ces deux membranes, un réseau duquel naissent un grand nombre de troncules qui vont former les veines ciliaires antérieures.

Fig. 698. — 1, 1. Circonférence de la sclérotique. — 2, 2. Circonférence de la cornée. — 3, 3. Canal de Schlemm constitué par des veinules anastomosées entre elles. — 4, 4, 4, 4. Veines qui en partent et qui vont se jeter dans les veines ciliaires antérieures, dont elles représentent la principale origine.

laire à sa surface. Dans ce but, j'ai incisé circulairement la sclérotique, je l'ai ensuite détachée avec la cornée, puis j'ai rempli l'hémisphère ainsi obtenu avec de la cire fondue ; et, renversant cet hémisphère sur sa base, j'ai pu pratiquer sur la cornée, dans le sens de son grand diamètre, une section bien perpendiculaire à sa surface. En observant le profil d'une coupe semblable, on peut, en général, constater à l'œil nu la moindre épaisseur de la cornée dans sa partie centrale. Petit a cependant blâmé ce mode de mensuration. Il donne le conseil de mesurer la cornée sans la diviser. D'après ses recherches, l'épaisseur de cette membrane serait uniforme et ne dépasserait pas en général 1/6e de ligne, mais pourrait s'élever dans quelques cas à 1/4. Ainsi, lorsqu'elle atteint ses plus grandes limites, elle égalerait, selon cet auteur, un demi-millimètre.

Afin de me prémunir contre les causes d'erreur que Petit croyait inhérentes à ce mode de mensuration, j'ai laissé la cornée intacte et je l'ai placée entre les deux pointes du compas d'épaisseur qui m'avait déjà servi à évaluer les divers diamètres du globe de l'œil. La membrane reposant par sa concavité sur la pointe inférieure, je n'avais plus qu'à amener la supérieure au contact de la face convexe, et à observer ensuite la distance des deux pointes; son épaisseur a varié de 0,7 à 0,9 de millimètre. Sur deux cornée cependant elle ne dépassait par 0,6 ; sur un petit nombre elle s'est élevée jusqu'à 1 millimètre. Dans presque tous les cas, en la retirant sans éloigner les pointes, j'ai pu constater que la cornée, dont le centre pouvait facilement se mouvoir entre celles-ci, se trouvait comme pincée lorsque j'arrivais à dégager sa partie périphérique.

Ces observations répétées sur un grand nombre d'yeux attestent que les objections adressées par Petit au premier mode de mensuration n'étaient pas fondées. Elles nous démontrent que l'épaisseur de la cornée n'est pas uniforme, et qu'elle est moins grande dans sa partie centrale. Mais ce fait général comporte quelques exceptions. Il n'est applicable, du reste, qu'à l'adulte et au vieillard, car chez l'enfant tous les points de la cornée offrent la même épaisseur. Chez le fœtus, elle est au contraire plus épaisse à son centre qu'à sa périphérie.

La *face antérieure* de la cornée est convexe. Son contour présente la figure d'un ovale ou d'une ellipse dont le grand axe se dirige horizontalement de dedans en dehors. La longueur de cet axe varie de 11 à 12 millimètres ; celle du petit axe ne dépasse pas en général 10 millimètres.

Le rayon de courbure de cette face serait de 7 à 8 millimètres, d'après les calculs de M. Lamé ; de 8, selon Petit, et de 9 1/2, selon Krause. D'après mes recherches, il serait de 7 millimètres seulement. Pour en déterminer la longueur, j'ai pris le moule de la cornée en versant entre les paupières de la cire fondue, puis j'ai divisé ce moule transversalement, et, après avoir appliqué le plan de la coupe sur une feuille de papier, j'en ai dessiné la

courbure avec la pointe d'un crayon. Réunissant ensuite les deux extrémités de cet arc par une ligne droite qui en formait la corde, puis élevant sur la partie moyenne de cette corde une perpendiculaire qui représentait l'un des diamètres de la cornée indéfiniment prolongé, j'ai cherché par voie de tâtonnement le cercle dont la courbe ainsi obtenue faisait partie : le diamètre de ce cercle a varié, dans les différentes mesures que j'ai prises, de 13 millimètres et demi à 14 et demi. Sa longueur moyenne est donc de 14 millimètres ; ce qui donne pour le rayon de courbure de la face antérieure de la cornée 7 millimètres. Je dois ajouter toutefois que ce rayon de courbure est surtout celui de la partie centrale de cette face ; car ses parties latérales ou périphériques sont un peu aplaties, phénomène que Petit avait déjà remarqué, et que les physiologistes ont constaté en observant les dimensions de l'image réfléchie par la cornée : cette image grandit un peu en se portant du centre vers la circonférence.

La *face postérieure* de la cornée est concave et son contour régulièrement circulaire. Cette membrane, par conséquent, ne saurait être considérée, avec Herschel et M. Chossat, comme segment d'ellipsoïde pris sur le grand axe. L'opinion ancienne me paraît la plus exacte : la cornée est un segment de sphère.

La *circonférence* de la cornée est coupée en biseau aux dépens de la face antérieure. Des deux lèvres qui limitent ce biseau, l'une appartient à la face convexe, l'autre à la face concave ; la première est elliptique et la seconde circulaire. En haut, la circonférence de la cornée est coupée très-obliquement; en bas, la coupe est moins oblique ; en dedans et en dehors, elle est moins oblique encore. Il suit de cette disposition :

1° Que la sclérotique se prolonge sur la face antérieure de la cornée.

Fig. 699. — *Face antérieure ou ovalaire de la cornée.*

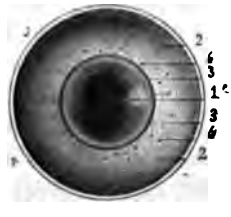

Fig. 700. — *Face postérieure ou circulaire de cette membrane; canal de Schlemm.*

Fig. 699. — 1. Cornée. — 2, 2. Sclérotique. — 3, 3. Ouverture antérieure de cette dernière membrane dont le biseau, taillé aux dépens de sa face interne, s'avance sur la cornée de manière à recouvrir celle-ci de 2 millimètres en haut et de 1 millimètre en bas. — 4. Partie latérale de la même ouverture recouvrant la cornée d'un demi-millimètre seulement.

Fig. 700. — 1. Face concave de la cornée. — 2, 2. Sclérotique. — 3, 3. Canal de Schlemm. — 4, 4. Orifice que traversent les divisions des artères ciliaires antérieures pour se rendre dans le muscle ciliaire.

2° Que cet empiétement est beaucoup moins prononcé sur les parties latérales que sur les parties supérieure et inférieure, d'où la forme elliptique de la face antérieure de la cornée.

3° Qu'il est porté à son maximum supérieurement, d'où l'abaissement du centre de la cornée au-dessous du centre de la pupille.

B. *Structure de la cornée.*

La cornée se compose de trois couches : 1° d'une couche moyenne épaisse et résistante, qui la constitue essentiellement ; 2° d'une couche superficielle ou antérieure, réductible elle-même en deux lames secondaires, l'une hyaline, l'autre épithéliale ; 3° d'une couche profonde ou postérieure, réductible aussi en deux lames de même nature.

La *couche moyenne*, ou la cornée proprement dite, est de nature fibreuse. Lorsqu'on en détache une lame mince pour la soumettre à un grossissement de 250 à 300 diamètres, cette lame se présente sous l'aspect d'une trame. Les fibres qui la composent diffèrent beaucoup par leur diamètre : il en est de très-petites, d'autres qui offrent une épaisseur beaucoup plus grande, et d'autres une grosseur intermédiaire aux précédentes. Toutes sont régulièrement calibrées et limitées par des bords clairs. Elles se groupent en faisceaux sur certains points, restent indépendantes sur d'autres, et se croisent sous les angles les plus divers. La plupart cependant suivent une direction parallèle à la cornée, d'où la possibilité de diviser cette membrane en lames et lamelles dont le nombre varie avec le degré d'habileté qu'on peut consacrer à la séparation de ces lames. Vésale en admet 4 ; Leeuwenhoeck, 7 ; Huschke, 10. Reissel dit en avoir compté 14. Il ne serait pas très-difficile d'en séparer un plus grand nombre. Mais toutes ces lames sont un produit artificiel.

Les fibres qui constituent la cornée forment donc une trame réticulée, offrant toutes les apparences du tissu conjonctif. — Le mode d'union de ces fibres avec celles de la sclérotique est très-intime ; il n'a pas encore été bien déterminé ; les unes et les autres semblent se continuer. — Celles de la cornée, suivant plusieurs auteurs, ne deviendraient transparentes que parce qu'elles sont pénétrées d'une plus grande quantité d'eau.

Pour apprécier la valeur de cette opinion, j'ai séparé la cornée de la sclérotique, et j'ai placé successivement les deux membranes sur le plateau d'une balance donnant le poids à un demi-milligramme près. Le poids de la sclérotique s'est élevé à 850 milligrammes, et celui de la cornée à 85. Desséchées à l'air libre, la première n'a plus pesé que 318 milligrammes et la seconde 22. Soumises pendant deux jours à une température de 80 à 100 degrés, le poids de la sclérotique est descendu à 288 et celui de la cornée à 20. L'une avait perdu à peu près les deux tiers ou les 8 douzièmes de son poids, et l'autre un peu plus des trois quarts ou des

9 douzièmes du sien. La quantité d'eau dont les fibres de la cornée sont pénétrées excéderait donc de 1/12e seulement celle que renferment les fibres de la sclérotique. Peut-on attribuer à une différence aussi minime le défaut de transparence de cette dernière, et la transparence, au contraire, si parfaite de la cornée ? Je répondrais peut-être affirmativement, si tous les autres caractères anatomiques des deux membranes étaient semblables et si leurs maladies aussi étaient analogues. Mais elles diffèrent si radicalement, sous ce double rapport, qu'il serait peu rationnel de les considérer comme identiques ; tout en elles semble indiquer, au contraire, qu'elles sont de nature différente.

Le liquide dont sont pénétrées les fibres de la cornée est coagulable, comme l'albumine, par l'alcool, le calorique et les acides minéraux. Lorsqu'on l'exprime, la cornée perd en partie sa transparence. — Soumise à l'ébullition, cette membrane se convertit en colle, selon quelques auteurs, et en chondrine, selon Müller. — Plongée pendant vingt-quatre heures dans l'eau, elle devient plus épaisse ; si l'immersion est prolongée pendant plusieurs jours, elle peut doubler d'épaisseur.

Dans la trame réticulée de la cornée il existe un très-grand nombre de belles cellules étoilées, unies entre elles par leurs prolongements et formant par ces anastomoses un très-élégant réseau.

Sur la face antérieure de la couche moyenne, on remarque une lame homogène, hyaline, signalée par Bowman, et à laquelle quelques auteurs ont attaché son nom. Cette lame, extrêmement mince, adhère étroitement à la couche sous-jacente. Dans la première moitié de la vie intra-utérine, elle renferme un réseau de capillaires sanguins ; et lorsque chez l'adulte, sous l'influence de l'inflammation, des vaisseaux se développent sur la cornée, c'est dans son épaisseur qu'ils sont situés.

L'épithélium de la cornée est formé, comme celui de la conjonctive, par le prolongement de la couche muqueuse de l'épiderme, dont il offre tous les caractères. Il se compose d'un assez grand nombre de plans superposés et pouvant être en partie séparés les uns des autres. Les cellules constituant chacun de ces plans renferment un noyau entouré de granulations pigmentaires très-manifestes. Celles du plan profond sont allongées et perpendiculaires à la lame de Bowman. Celles du plan superficiel sont aplaties. Sous l'influence de l'inflammation, ces cellules se détachent ou se ramollissent ; sur certains points, elles disparaissent partiellement ou complétement ; la cornée perd son aspect poli : Si on l'examine alors à l'aide d'une bougie dont les rayons tombent obliquement sur elle, on peut observer sur sa convexité une ou plusieurs ulcérations, d'étendue variable.

A la face postérieure de la cornée s'applique aussi une lame homogène et hyaline : c'est la *membrane de Demours* ou *de Descemet*. Elle est plus mince encore que la lame de Bowman. — Sur sa face concave on observe

de belles cellules hexagonales, formant un seul plan et contenant chacune un gros noyau. — Sa circonférence présente une double ou triple rangée circulaire de saillies mamelonnées, d'inégal volume. Au delà de ces saillies, la lame élastique postérieure se transforme en fibres rayonnantes et divergentes qui recouvrent le canal de Schlemm, et qui se réfléchissent ensuite, pour se terminer, sur la partie antérieure de la grande circonférence de l'iris : c'est à l'ensemble de ces fibres rayonnées que quelques auteurs ont donné le nom de *ligament pectiné de l'iris*. (Fig. 702, 15.)

La cornée est dépourvue d'artères et de veines. Dans l'état normal, elle n'offre aucune trace de capillaires sanguins : les injections les plus pénétrantes s'arrêtent sur sa circonférence. En injectant au mercure le canal de Schlemm, j'ai vu le métal se répandre dans toutes les veines ciliaires antérieures, et j'ai ainsi obtenu un réseau à mailles serrées, qui se termine sur le pourtour de la cornée par des arcades dont la convexité regarde le centre de la membrane. Il n'est pas nécessaire, du reste, de recourir aux injections pour constater que telle est en effet la disposition des capillaires ; il suffit de soumettre la cornée à l'examen microscopique. (Fig. 697 et 698.)

Quant aux vaisseaux lymphatiques, que les histologistes allemands persistent à admettre, je me vois contraint de répéter qu'on n'en rencontre aucun vestige. Indiquer leur origine et leur donner pour point de départ les cellules étoilées de la cornée, c'était commettre une simple erreur d'interprétation, très-pardonnable sans doute. Mais décrire leur trajet, déterminer leur nombre, mesurer le diamètre de ces conduits purement fictifs, affirmer qu'ils vont se réunir à ceux de la conjonctive, il y a là un de ces traits d'audace qui sont beaucoup trop familiers à la science allemande, et dont elle fera bien, peut-être, d'être moins prodigue à l'avenir, dans l'intérêt de sa dignité et de sa propre considération.

La cornée, qui ne présente ni artères, ni veines, ni vaisseaux lymphatiques, reçoit un très-grand nombre de tubes nerveux. Ceux-ci proviennent du plexus que forment les nerfs ciliaires sur le pourtour de l'extrémité antérieure de la choroïde. De ce plexus partent 20 à 25 filets qui traversent la partie antérieure de la sclérotique et qui convergent ensuite vers la cornée. En pénétrant dans son épaisseur, ils se dépouillent de leur myéline, et deviennent alors si déliés et si transparents, qu'ils se dérobent presque entièrement aux regards de l'observateur. Cependant Conheim, en faisant usage du chlorure d'or qui leur communique une couleur noire ou violette, a pu les suivre jusqu'à leur terminaison. Les tubes dont ils sont formés pénètrent d'abord dans le plan le plus superficiel de la couche moyenne de la cornée, où ils se divisent et s'anastomosent, traversent ensuite la lame hyaline qui la recouvre, puis se terminent dans la couche épithéliale en se ramifiant. C'est à la présence de ces nerfs que la cornée est redevable de son exquise sensibilité.

Privée des éléments ordinaires de l'organisation, composée seulement de fibres transparentes et de cellules étoilées, la cornée doit être considérée comme un tissu sans analogue, doué d'un mode de vitalité qui lui est propre. Cette vitalité se manifeste par la facilité avec laquelle ses plaies se cicatrisent, par les nombreux phénomènes morbides qui se passent à sa surface ou dans son épaisseur, et enfin par les modifications qui surviennent dans son tissu sous la seule influence des progrès de l'âge.

Sur le fœtus, elle est plus épaisse que chez l'adulte et moins transparente, d'une couleur légèrement rosée, analogue à celle que présente le corps vitré dans les premiers mois de la vie intra-utérine. Son tissu est un peu moins dense, en sorte qu'il se laisse plus facilement diviser en lames et lamelles.

Chez l'adulte, elle se distingue par sa parfaite transparence, sa densité plus grande et sa résistance supérieure à celle de la sclérotique.

Chez le vieillard, elle devient de moins en moins transparente vers sa périphérie, qui, à l'âge de quatre-vingts ou quatre-vingt-cinq ans, souvent beaucoup plus tôt, s'infiltre de cellules adipeuses. Sur la circonférence de la cornée on observe alors un anneau blanc qui est séparé de l'ouverture antérieure de la sclérotique par un anneau resté demi-transparent, et qui a reçu le nom de *cercle sénile*. Ce cercle est du reste rarement complet; souvent il n'occupe que la demi-circonférence supérieure de la cornée. A mesure qu'il s'étend en longueur, il s'étend aussi en largeur. Mais comme il se développe avec beaucoup de lenteur, la vie arrive à son terme bien avant qu'il ait atteint les limites de la pupille, en sorte que cette altération sénile n'entraîne aucun trouble dans les phénomènes de la vision.

§ 5. — Choroïde.

La *choroïde* constitue la seconde membrane du globe de l'œil. Elle est remarquable par sa teinte sombre, qui contraste avec la teinte claire des deux membranes qu'elle sépare, et surtout par son extrême vascularité, qui l'a fait comparer au chorion.

Appliquée sur la rétine, dont elle prend la courbure, perforée en arrière pour livrer passage au nerf optique, et en avant pour encadrer l'iris, elle se présente, ainsi que la sclérotique, sous la forme d'une sphère creuse tronquée à ses deux pôles.

Son épaisseur, très-inférieure à celle de l'enveloppe fibreuse de l'œil, surpasse un peu celle de la rétine. Au niveau de sa partie moyenne, elle est de $0^{mm},3$. En arrière, où la choroïde reçoit les artères ciliaires courtes postérieures, elle s'élève à $0^{mm},4$. En avant, elle augmente très-rapidement, au point d'atteindre à son bord terminal un millimètre.

Sa consistance est faible et assez analogue à celle de la pie-mère, dont elle a été si longtemps considérée comme un prolongement.

A. *Conformation extérieure de la choroïde.*

La *face externe* de la choroïde répond à la face interne de la sclérotique, à laquelle elle se trouve unie par les vaisseaux et les nerfs qui se portent de l'une à l'autre membrane, et par un tissu cellulaire extrêmement lâche. Cette adhérence, ainsi que nous l'avons vu précédemment, est plus intime au voisinage du nerf optique et au voisinage de la cornée que dans les points intermédiaires. Sur l'un quelconque de ces points, il suffit de faire un pli à la sclérotique pour détruire toute adhérence ; jamais la choroïde n'est pincée dans ce pli : de là le précepte précédemment posé, de diviser celui-ci perpendiculairement à sa direction et d'un seul coup de ciseaux, lorsqu'on se propose de mettre à nu la seconde tunique de l'œil, afin d'arriver d'emblée jusqu'à elle, sans crainte de la blesser.

Toute cette face présente un aspect inégal, qui devient plus manifeste lorsqu'on examine la choroïde sous l'eau. Sur ses parties latérales rampent les artères ciliaires longues et leurs nerfs satellites, horizontalement dirigés d'arrière en avant. Sur les autres points de sa périphérie, on voit cheminer les nerfs ciliaires, qui s'en détachent par leur couleur blanche.

La *face interne*, concave, se moule sur la rétine. Elle présente un aspect plus uni et une couleur plus foncée que la précédente. Cette couleur, du reste, varie d'intensité sur les différents points de son étendue. Elle est presque noire en avant, mais beaucoup moins prononcée dans ses deux tiers postérieurs. Elle varie en outre en raison inverse de l'âge : la choroïde présente une teinte moins foncée et qu'on peut comparer, avec Petit et Morgagni, à celle du tabac chez l'adulte de trente à quarante ans, une teinte d'un brun clair chez l'homme de soixante à soixante-dix ans, et une couleur grise dans la vieillesse la plus avancée. Cette face est simplement contiguë à la rétine, en sorte qu'on sépare les deux membranes avec facilité, sans léser ni l'une ni l'autre.

L'*extrémité postérieure* de la choroïde présente l'orifice qui donne passage au nerf optique. Le diamètre de cet orifice est d'un millimètre et demi. Son contour adhère à la lèvre antérieure de l'ouverture correspondante de la sclérotique, c'est-à-dire à l'extrémité terminale de la tunique interne du nerf optique, qui dans ce point se continue et se confond avec la lame la plus interne de l'enveloppe fibreuse de l'œil. — Les artères ciliaires et les nerfs ciliaires, en passant de la sclérotique dans la choroïde, forment autour de ce même orifice une sorte de couronne.

L'*extrémité antérieure* constitue une zone très-distincte que j'appellerai *zone choroïdienne*. — La largeur de cette zone est de 6 millimètres du côté temporal, et de 4 et demi ou 5 seulement du côté nasal. — Sa face

externe présente une couleur sombre dans sa moitié postérieure, et une teinte d'un blanc grisâtre dans sa moitié antérieure.

Sa face interne, d'une couleur brune très-foncée et presque noire, répond à la zone de Zinn. Lorsqu'on la sépare de celle-ci, le pigment qui la revêt s'en détache le plus souvent; elle offre alors une couleur blanche. Unie en arrière, cette face est formée en avant par des plis que nous verrons plus loin s'engrener avec les plis correspondants de la zone de Zinn.

Le bord postérieur de la zone choroïdienne, *ora serrata* des anciens, se continue avec le segment correspondant de la choroïde. On le reconnaît à sa disposition festonnée et à sa couleur plus sombre. C'est au niveau de ce bord que la rétine se termine en s'unissant à la zone de Zinn. Il est

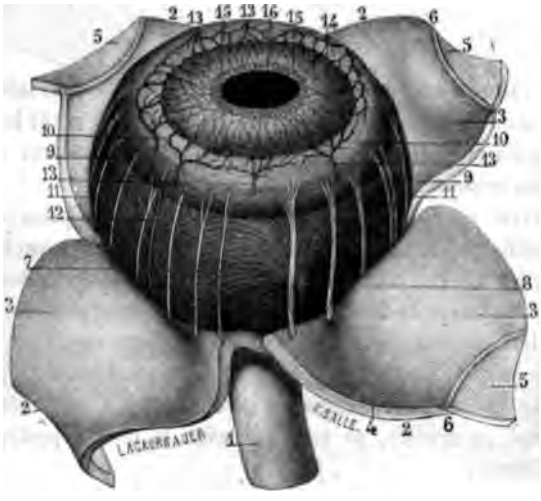

Fig. 701. — *Iris; choroïde.*

1. Nerf optique. — 2, 2, 2, 2. La sclérotique, divisée en quatre lambeaux qui ont été renversés en dehors pour montrer les granulations pigmentaires de sa couche la plus interne, lesquelles contribuent à former la *lamina fusca*. — 3, 3. Couleur et granulations de cette couche interne. — 4. Coupe de la *lamina fusca*, remarquable par sa minceur. — 5, 5, 5, 5. La cornée, partagée en quatre lambeaux triangulaires, ainsi que la sclérotique, pour mettre en évidence la choroïde et l'iris. — 6, 6. Canal de Schlemm, séparant les lambeaux cornéens des lambeaux de la sclérotique. — 7. Surface externe de la choroïde, recouverte par les nerfs ciliaires et par l'une des artères ciliaires longues. — 8. Tronc supérieur et interne des *vasa vorticosa*. — 9, 9. Bord festonné qui limite en arrière la zone choroïdienne. — 10, 10. Moitié antérieure de cette zone, remarquable par sa couleur d'un blanc grisâtre : c'est le muscle ciliaire. — 11, 11. Nerfs ciliaires de volume très-inégal, sortant des canaux que leur fournit la sclérotique, et se dirigeant vers le muscle ciliaire, dans lequel ils se ramifient et s'anastomosent. — 12. Artère ciliaire longue. — 13, 13, 13, 13. Artères ciliaires antérieures. — 14. Iris. — 15. Petit cercle artériel de l'iris. — 16. Orifice pupillaire.

situé du côté externe ou temporal, à 6 millimètres et demi en arrière de la circonférence de la cornée.

Le bord antérieur est remarquable par sa grande épaisseur, par sa continuité avec l'iris, qu'il encadre à peu près comme la sclérotique encadre la cornée, et enfin par les connexions qu'il affecte avec ces deux membranes.

Simple dans sa moitié postérieure, la zone choroïdienne se compose en avant de deux couches :

1° D'une couche externe grisâtre et unie, qui lie la choroïde à la sclérotique et à la cornée, d'où le nom de *ligament ciliaire* que lui avaient donné les anciens : c'est le *muscle ciliaire* des auteurs modernes.

2° D'une couche interne noire et plissée, qui entoure le cristallin et qui constitue la *couronne* ou le *corps ciliaire*.

1° *Muscle ciliaire.*

Le *muscle ciliaire* entoure l'orifice antérieur de la choroïde. Aplati de dehors en dedans, plus épais en avant qu'en arrière, il revêt la forme d'un prisme triangulaire et circulaire, auquel on peut considérer deux faces, une base et un sommet. (Fig. 702, 6, 7.)

Sa face externe ou superficielle, d'un blanc grisâtre, présente une largeur de 3 millimètres. Elle répond à la sclérotique, à laquelle elle n'est unie que par les artères ciliaires antérieures. — Sa face interne ou profonde se continue avec la face externe de la couronne ciliaire.

La base de l'anneau, tournée en avant, adhère supérieurement à la paroi correspondante du canal de Schlemm, et plus bas à la grande circonférence de l'iris. Son épaisseur n'excède pas un millimètre. — Son sommet, dirigé en arrière, se continue avec la moitié postérieure de la zone choroïdienne.

Cet anneau est constitué par des fibres musculaires lisses, disposées sur deux plans réciproquement perpendiculaires. — Le *plan superficiel* ou *radié*, découvert à peu près simultanément par Bowman et Brücke, se compose de fibres qui s'attachent par leur extrémité antérieure sur la paroi interne du canal de Schlemm, et qui toutes se portent en arrière en rayonnant; les plus superficielles s'insèrent sur la zone choroïdienne en se prolongeant jusqu'au niveau de son bord postérieur ou festonné; les autres se fixent sur la face externe de la couronne ciliaire. — Le plan profond ou circulaire, signalé par M. Rouget et H. Müller, répond à la moitié antérieure de l'anneau. Ses fibres, moins nombreuses, prennent leur insertion sur les procès ciliaires.

Le muscle ciliaire préside à l'accommodation de l'œil pour la vision des objets rapprochés. Chacun de ses deux ordres de fibres concourt à ce résultat, bien qu'ils possèdent des attributions très-différentes.

Le plan radié tend la choroïde et s'oppose au déplacement de la lentille en arrière. Le plan circulaire comprime le plexus veineux des procès ciliaires, et, par l'intermédiaire de ce plexus, la partie périphérique de la face antérieure du cristallin. Or, la face postérieure de celui-ci restant immuable dans la place qu'elle occupe, la dépression de sa partie périphérique a pour conséquence nécessaire la projection vers la cornée de sa face antérieure. Les deux plans musculaires ont donc pour effet commun d'allonger l'axe de la lentille et de communiquer à sa face antérieure une convexité plus grande. Cette augmentation de courbure a été mesurée par Helmholtz avec une grande précision. Sur un individu, le rayon de courbure de la face antérieure était de 11^{mm},9 pour la vision à grande

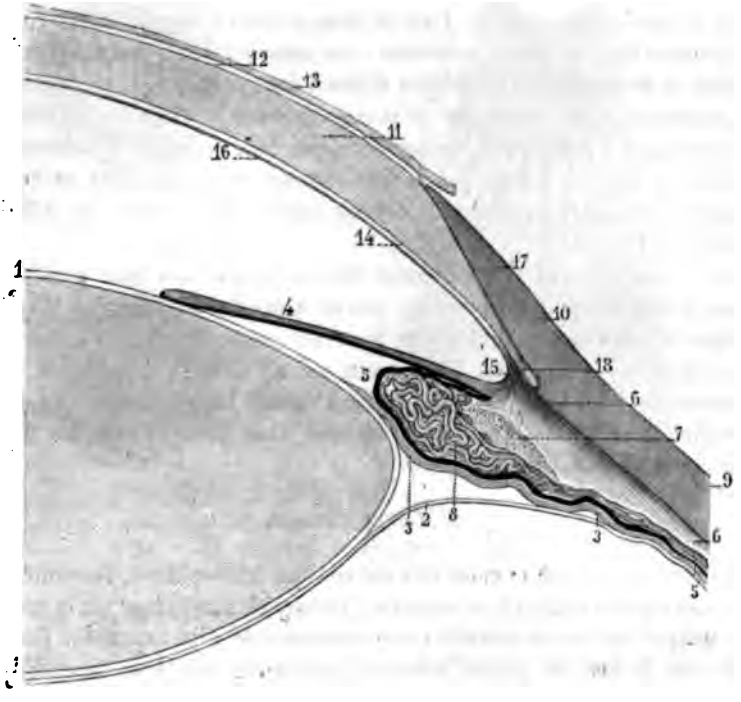

Fig. 702. — *Le muscle ciliaire, ses deux plans de fibres (grossissement de 10 diamètres).*

1, 1. Cristallin. — 2. Membrane hyaloïde. — 3. Zone de Zinn. — 4. Iris. — 5, 5. Un procès ciliaire vu de côté. — 6, 6. Portion radiée du muscle ciliaire. — 7. Coupe de sa portion circulaire. — 8. Plexus veineux d'un procès ciliaire. — 9. Sclérotique — 10. Biseau par lequel elle se termine. — 11. Couche moyenne de la cornée. — 12. Sa lame hyaline antérieure. — 13. Épithélium qui recouvre cette lame. — 14. Sa lame hyaline postérieure, ou membrane de Descemet. — 15. Fibres par lesquelles elle se termine, ou ligament pectiné. — 16. Lame épithéliale qui la revêt. — 17. Union de la sclérotique et de la cornée. — 18. Coupe du canal de Schlemm.

distance, et de 8mm,6 pour la vision rapprochée; la pupille, dans ce dernier cas, s'est portée d'arrière en avant de 0mm,36. Sur un autre, les deux rayons étaient dans le rapport de 8mm,8 à 5mm,9; la projection de l'iris en avant a été de 0mm,44. Le déplacement que subit la face antérieure du cristallin en devenant plus convexe, au moment de l'accommodation, varie donc d'un tiers à un demi-millimètre.

L'anneau qui entoure l'orifice antérieur de la choroïde n'est pas constitué, du reste, exclusivement par des fibres musculaires lisses. Il est remarquable aussi par sa grande vascularité et par les nerfs très-multipliés qui le traversent en s'anastomosant dans son épaisseur.

Les vaisseaux sont surtout des artères représentées ici par les ciliaires longues et les ciliaires antérieures. — Les ciliaires longues, comprises dans le cercle équatorial de l'œil et distinguées en interne et externe, se bifurquent dans la moitié antérieure du muscle; leurs branches ascendantes et descendantes cheminent d'abord dans cette moitié antérieure en se rapprochant graduellement de la circonférence de l'iris. — Les ciliaires antérieures, à leur sortie des orifices que leur présente la sclérotique, pénètrent dans le muscle par sa face externe et s'y ramifient en échangeant de nombreuses communications entre elles et avec les ciliaires longues. (Fig. 701.)

Les nerfs ciliaires plongent dans le muscle par son bord postérieur. Nous avons vu qu'ils forment un plexus à mailles très-serrées et que la plupart d'entre eux ne font que le traverser pour se rendre, les uns dans la cornée, les autres dans l'iris; ceux qui s'y terminent président à ses contractions. Sur leur trajet, H. Müller a signalé la présence de très-petits ganglions analogues à ceux qu'on observe dans presque tous les autres muscles à fibres lisses.

2° *Corps ciliaire.*

Lorsqu'on a divisé le globe de l'œil en deux hémisphères, l'un antérieur et l'autre postérieur, si l'on renverse l'hémisphère antérieur sur la cornée, on aperçoit autour du cristallin une couronne de plis rayonnés. Ces plis ont reçu le nom de *procès ciliaires;* considérés dans leur ensemble, ils constituent le *corps ciliaire.*

Leur nombre varie de 60 à 70. Quelques-uns sont un peu plus longs et plus volumineux, d'autres plus courts et plus grêles. Leur longueur moyenne est de 3 millimètres.

Chaque procès ciliaire revêt la forme d'une petite pyramide à trois pans, dont la base arrondie et tournée en avant s'applique à la circonférence de l'iris sans lui adhérer. Le sommet de cette pyramide, quelquefois bifurqué, succède assez brusquement au corps. — De ses trois faces, l'une, tournée vers la périphérie du globe de l'œil, s'unit au muscle ciliaire; les deux

autres, tournées vers le centre et un peu inégales, répondent à la zone de Zinn, qui les sépare du corps vitré en arrière et de la circonférence du cristallin en avant ; elles sont brunes dans l'état normal, et blanches lorsqu'elles ont été dépouillées du pigment qui les revêt. Le bord résultant de leur réunion offre constamment une couleur d'un blanc grisâtre : libre, flottant, il s'applique à la circonférence du cristallin.

Dans l'intervalle des procès ciliaires, on observe d'autres plis beaucoup plus petits, qui n'affectent aucune forme, aucune direction déterminées, et qui s'effacent en partie lorsqu'on dilate l'ouverture antérieure de la

FIG. 703. — *Le corps ciliaire dans ses rapports avec le cristallin et l'iris.*

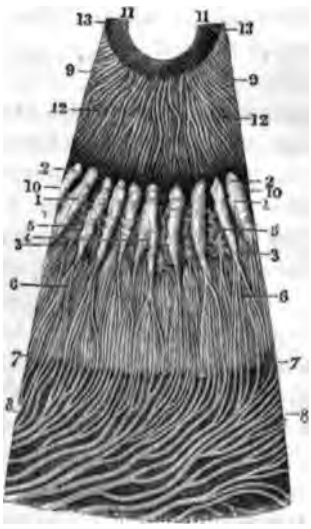

FIG. 704. — *Segment du corps ciliaire, vu à un grossissement de 4 diamètres.*

Fig. 703. — A. *Le corps ciliaire en rapport avec le cristallin.* — 1. Sclérotique. — 2. Choroïde. — 3. Rétine. — 4. Zone choroïdienne. — 5. Couronne ou corps ciliaire. — 6. Cristallin, dont la partie centrale offre une teinte plus claire au niveau de la pupille.

B. *Le corps ciliaire en rapport avec la grande circonférence de l'iris.* — 1. Sclérotique. — 2. Choroïde. — 3. Zone choroïdienne. — 4. Bord postérieur de cette zone. — 5. Corps ciliaire. — 6. Face postérieure de l'iris, sur laquelle on aperçoit des stries noires et rayonnées, formées par des amas linéaires de pigmentum. — 7. Pupille.

Fig. 704. — 1, 1. Procès ciliaires. — 2, 2. Leur base ou extrémité arrondie qui se prolonge sur la face postérieure de l'iris. — 3, 3. Leur sommet dirigé en arrière. — 4. Un procès ciliaire dont le sommet se bifurque. — 5, 5. Replis réticulés ou procès ciliaires du second ordre, situés dans les intervalles qui séparent les procès ciliaires principaux. — 6, 6. Troncules veineux qui émanent de ces derniers. — 7, 7. Bord festonné ou *ora serrata* de la zone choroïdienne. — 8, 8. Veines de la choroïde. — 9, 9. Segment de l'iris ; vaisseaux qui se portent de sa grande vers sa petite circonférence. — 10, 10. Grande circonférence de l'iris, recouverte par la tête des procès ciliaires. — 11, 11. Petit cercle de l'iris. — 12, 12. Grand cercle de l'iris.

choroïde. Pour bien voir ces plis secondaires, ainsi que les plis principaux, il importe de faire disparaître par le lavage toute la couche pigmentaire qui les recouvre, et d'examiner ensuite le corps ciliaire, sous l'eau et aux rayons du soleil, à l'aide d'une loupe donnant un grossissement de 3 ou 4 diamètres. (Fig. 704.)

B. *Structure de la choroïde.*

Cette membrane comprend dans sa constitution trois couches de nature différente : une couche superficielle ou *celluleuse*, une couche profonde ou *pigmentaire*, et une couche moyenne essentiellement *vasculaire*.

a. *Couche celluleuse de la choroïde.*

La couche celluleuse est plus développée sur les yeux bruns que sur les yeux bleus, et plus aussi chez l'adulte que chez l'enfant et le vieillard. On l'entrevoit, lorsqu'après avoir enlevé la sclérotique, on examine la choroïde a l'air libre ; mais on n'en prend une notion exacte qu'en l'examinant sous l'eau. C'est elle qui donne à la surface externe de cette membrane la teinte brune et l'aspect inégal qui lui sont propres. En dehors, elle n'adhère que par des liens très-lâches à la tunique fibreuse. En dedans, elle s'unit au contraire d'une manière intime à la couche vasculaire. En arrière, elle se continue avec la lèvre antérieure de l'orifice correspondant de la sclérotique. En avant, elle se prolonge dans le muscle ciliaire en pénétrant dans les interstices de ses fibres radiées. — Cette couche se compose de fibres lamineuses, d'une substance propre granuleuse, et de cellules pigmentaires.

Les fibres lamineuses n'affectent aucune direction déterminée ; elles se groupent en faisceaux, ou restent isolées, et ne prennent qu'une faible part à la constitution de la choroïde.

La substance granuleuse est formée par une matière amorphe dans laquelle sont disséminées : 1° des granulations de dimensions très-inégales ; 2° des noyaux inégaux aussi, et d'un petit volume pour la plupart ; 3° des cellules arrondies, contenant un noyau et des granulations à peine colorées.

Les cellules pigmentaires, répandues en grand nombre dans toute l'épaisseur de la couche superficielle, se distinguent surtout par leur extrême irrégularité et leurs variétés presque infinies de forme et de volume. Elles renferment une quantité très-inégale de granulations, en sorte que les unes en sont remplies, tandis que d'autres en contiennent beaucoup moins, ou s'en trouvent presque entièrement privées. Les premières sont noires ou brunes ; les secondes, d'une couleur pâle. Leur noyau est ainsi tantôt très-apparent et tantôt invisible. Comme les cellules étoilées des vertébrés

inférieurs, elles offrent des prolongements qui peuvent être rectilignes ou sinueux, courts ou plus ou moins allongés, simples ou bifides; comme celles-ci, on les voit s'anastomoser sur une foule de points, et rester indépendantes sur d'autres. (Fig. 705.)

b. *Couche profonde ou pigmentaire de la choroïde.*

C'est à la présence de cette couche pigmentaire profonde que la face interne de la choroïde est redevable de la couleur qu'elle présente, couleur d'un brun foncé chez l'enfant et chez l'adulte, mais qui pâlit dans la seconde moitié de la vie en raison directe de l'âge, ainsi que Petit l'a fait remarquer, pour prendre une teinte grise dans la vieillesse la plus avancée. — En arrière, la couche pigmentaire interne est extrêmement mince; mais à mesure qu'on se rapproche de la zone choroïdienne, elle devient plus épaisse. C'est sur celle-ci qu'elle atteint sa plus grande épaisseur.

Cette couche est formée de cellules aplaties, hexagonales, très-régu-

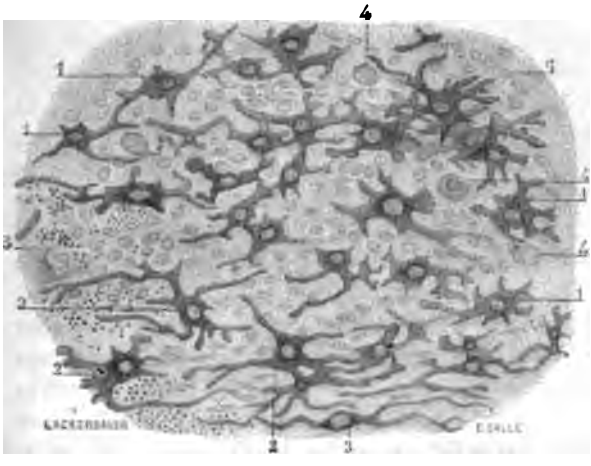

FIG. 705. — *Cellules pigmentaires de la couche externe de la choroïde.*

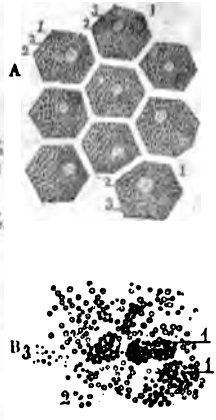

FIG. 706. — *Cellules pigmentaire de sa face interne.*

Fig. 705. — 1, 1, 1, 1. Cellules pigmentaires étoilées. — 2, 2, 2. Cellules étoilées dont quelques prolongements se divisent. — 3. Une cellule de laquelle naissent deux prolongements, l'un simple, l'autre bifide. — 4, 4, 4. Cellules arrondies de coloration pâle. — 5, 5. Noyaux, irrégulièrement disséminés dans l'épaisseur de la choroïde, très-pâles aussi, et recouverts de granulations pigmentaires à l'état naissant.

Fig. 706. — A. 1, 1, 1. Cellules pigmentaires de la face interne de la choroïde chez le fœtus. — 2, 2, 2. Noyau de ces cellules. — 3, 3, 3. Granulations pigmentaires assez peu nombreuses à cet âge pour laisser voir leur noyau, qu'elles voilent chez l'adulte.

B. *Granulations pigmentaires des cellules à contour hexagonal.* — 1, 1. Divers groupes formés par ces granulations. — 2. Granulations isolées, de dimensions ordinaires. — 3. Granulations de la plus extrême ténuité.

lières, de volume égal, et juxtaposées par leurs bords. Toutes contiennent un noyau et des granulations pigmentaires qui remplissent leur cavité. Celles-ci sont arrondies, sombres à leur périphérie, claires dans leur partie centrale, et de dimensions inégales; il en est de grosses, de moyennes et de très-minimes. (Fig. 706, B.)

Sur la partie postérieure de la choroïde, la couche pigmentaire ne comprend qu'un seul plan de cellules. Mais, vers sa partie moyenne, elle se compose déjà de plusieurs plans : ceux-ci sont plus multipliés encore en avant. Sa coloration est en raison du nombre des cellules superposées.

Dans les premiers temps de la vie intra-utérine, la couche pigmentaire n'existe pas ; c'est au début du cinquième mois qu'elle apparaît. Dans son évolution, cette couche procède d'avant en arrière. Les premières cellules qui se forment répondent à la zone choroïdienne et s'arrêtent très-nettement au niveau de son bord festonné. Elles constituent d'abord un seul plan ; et chaque cellule ne contient qu'une petite quantité de granulations; aussi leur noyau est-il très-manifeste. Dans le cours du sixième mois, un second plan se montre sur la zone choroïdienne, puis un troisième: c'est alors que les autres parties de la choroïde se couvrent aussi de cellules. — Dans la vieillesse, les granulations participent à l'atrophie générale, d'où la coloration moins foncée de la couche pigmentaire.

Chez quelques animaux, comme le bœuf, le cheval, le phoque, la plupart des ruminants, etc., la partie postérieure de la choroïde n'est pas noire. Elle présente, en dehors du nerf optique, une teinte claire et brillante, un reflet métallique particulier, qui varie selon les incidences de la lumière, et qui a reçu le nom de *tapis*. Cette teinte claire reconnaît pour cause un simple phénomène d'interférence, résultant lui-même d'une modification dans la structure de la choroïde. Sur toute l'étendue du tapis, les cellules de la face interne de la choroïde existent, mais elles sont dépourvues de granulations. Les rayons lumineux pénètrent donc dans l'épaisseur de la membrane, qui offre à ce niveau un réseau de fibres lamineuses, denses et déliées. Arrivés sur ces fibres, ils sont réfléchis et décomposés : de là, ainsi que le fait remarquer M. Ch. Robin, des effets d'irisation variant selon l'inclinaison des surfaces réfléchissantes.

c. *Couche vasculaire de la choroïde.*

C'est la plus importante des trois couches qui forment la choroïde. Bien que les vaisseaux en représentent l'élément essentiel, ils ne la composent pas cependant exclusivement. — On observe dans son épaisseur des fibres lamineuses qui offrent une disposition rétiforme, et qui semblent avoir pour destination de relier entre elles toutes les ramifications des artères et des veines. — Elle renferme aussi des cellules pigmentaires étoilées en très-grand nombre, offrant les mêmes caractères que celles de la couche

celluleuse avec lesquelles elles s'anastomosent. Ces cellules constituent de longues traînées situées dans l'intervalle des gros vaisseaux, dirigées comme ceux-ci d'avant en arrière, et se continuant sur la face externe ou superficielle de la couche vasculaire avec les cellules étoilées de la couche celluleuse, dont elles semblent ainsi former une dépendance.

Les vaisseaux sont disposés dans l'ordre suivant : en procédant de dehors en dedans, on rencontre d'abord les veines, puis les artères, et plus profondément les capillaires. — Les veines, très-multipliées et très-volumi-

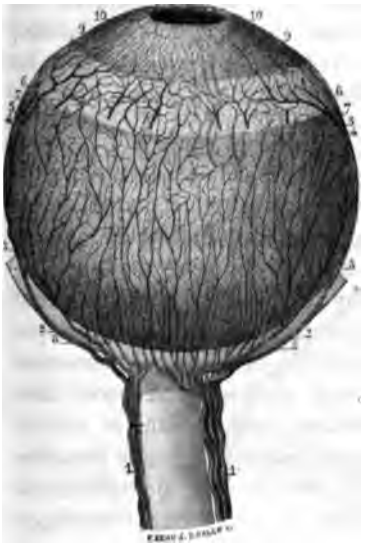

Fig. 707. — *Artères de la choroïde.*

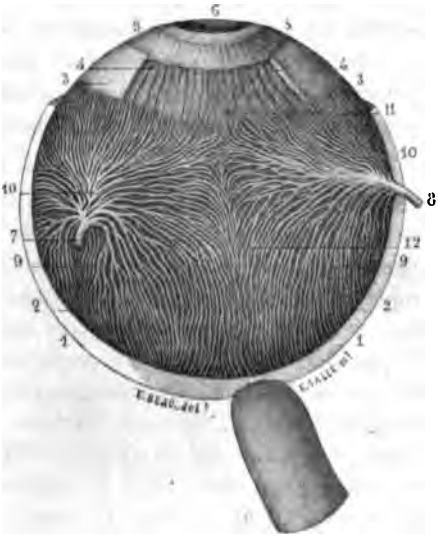

Fig. 708. — *Veines de la choroïde*

Fig. 707. — 1, 1. Artères ciliaires postérieures. — 2, 2. Artères ciliaires longues. — 3, 3. Ces artères sortant du canal que leur fournit la sclérotique et s'appliquant à la face externe de la choroïde. — 4, 4. Les mêmes artères se divisant un peu en arrière du muscle ciliaire en deux branches. — 5, 5. Leur branche supérieure ou ascendante. — 6, 6. Branches accessoires. — 7, 7. Artères ciliaires antérieures. — 8, 8. Artères ciliaires courtes, qui se répandent sur toute l'étendue de la choroïde en se divisant et s'anastomosant. — 9, 9. Artères de l'iris provenant des ciliaires longues et des ciliaires antérieures. — 10, 10. Petit cercle artériel de l'iris.

Fig. 708. — 1, 1. Sclérotique. — 2, 2. Choroïde. — 3, 3. Muscle ciliaire. — 4, 4. Procès ciliaires mis à nu par l'excision d'une partie du muscle qui les recouvre. — 5, 5. Iris. — 6. Pupille. — 7. Veine choroïdienne supérieure et externe, dont les branches afférentes, considérées dans leur ensemble, offrent l'image d'une étoile à rayons courbes. — 8. Veine choroïdienne supérieure et interne dont les branches offrent la même disposition. — 9, 9. Branches postérieures de ces veines. — 10, 10. Leurs branches antérieures, qui ne tardent pas à se dévier pour se porter les unes en dedans, les autres en dehors. — 11. Troncules veineux émanant des procès ciliaires et se continuant avec les *vasa vorticosa*, dont ils sont une des principales origines. — 12. Anastomoses des deux veines choroïdiennes supérieures.

neuses, forment par leurs anastomoses un très-élégant plexus qui embrasse tout le globe de l'œil. — Les artères, beaucoup moins nombreuses et plus petites, sont comme perdues sous la face profonde de ce plexus; elles se trouvent mêlées, du reste, aux rameaux et ramuscules veineux qui émanent des capillaires. — Ceux-ci donnent naissance également à un réseau partout continu, comme celui des veines, s'étendant, de l'orifice postérieur de la choroïde au bord festonné de la zone choroïdienne, où il cesse brusquement et complétement.

Considérés dans leurs connexions, les vaisseaux de la choroïde forment donc deux couches superposées: la couche superficielle comprend les artères, les veines qui les recouvrent, et toutes leurs principales divisions; la couche profonde est constituée par le réseau des capillaires. — La situation relative de tous ces vaisseaux étant connue, il nous reste à déterminer la disposition qu'ils présentent dans chaque couche.

1° **Artères de la choroïde.** — Elles viennent des ciliaires courtes postérieures qui s'épuisent presque exclusivement dans cette membrane, et qui se composent à leur point de départ de deux troncs situés, l'un en dedans, l'autre en dehors du nerf optique. Parvenus à un centimètre de la sclérotique, chacun de ces troncs se partage en quatre ou cinq branches, dont la plus élevée s'avance sur la partie supérieure du nerf optique, tandis que la plus déclive s'applique à sa partie inférieure; de là deux demi-couronnes de branches artérielles qui embrassent le tronc nerveux à son entrée dans le globe de l'œil. Toutes ces branches pénètrent aussitôt dans la sclérotique, et la traversent en se divisant dans son épaisseur en deux branches secondaires qui quelquefois se subdivisent elles-mêmes, de telle sorte qu'au moment où les ciliaires courtes postérieures sortent de l'enveloppe fibreuse de l'œil, on compte déjà de 18 à 20 divisions. Celles-ci s'engagent alors dans les interstices des veines de la choroïde, s'appliquent à la face interne du plan veineux, puis se portent d'arrière en avant en donnant dans leur trajet une foule de ramuscules, dont les dernières divisions se continuent avec la couche chorio-capillaire. La plupart n'arrivent pas jusqu'au muscle ciliaire. Les plus longues seules atteignent ce muscle, dans lequel elles se terminent en s'anastomosant avec les artères ciliaires antérieures et les ciliaires longues.

2° Les **veines de la choroïde**, ou *vasa vorticosa, vaisseaux tourbillonnés* de Sténon le fils, forment quatre groupes qui se continuent en s'anastomosant par leur partie périphérique. De ces quatre groupes deux sont supérieurs, l'un interne, l'autre externe, et deux inférieurs, situés aussi l'un en dedans, l'autre en dehors. Chacun d'eux s'étend depuis l'entrée du nerf optique jusqu'aux procès ciliaires, et se compose de veines convergentes et curvilignes dont le tronc commun traverse la sclérotique dans sa partie moyenne.

L'ensemble des veines groupées autour du même tronc représente une étoile à rayons courbes. Parmi ces veines, celles qui se dirigent d'arrière en avant sont d'abord parallèles aux artères qu'elles recouvrent; mais bientôt elles s'infléchissent et les croisent à angle aigu. Celles, très-nombreuses, qui proviennent des procès ciliaires et qui se dirigent d'avant en arrière, ne tardent pas à les croiser aussi obliquement. Celles qui se dirigent de dedans en dehors, et de dehors en dedans, les croisent pour la plupart à angle droit. Toutes sont superposées aux artères qu'elles recouvrent complétement. (Fig. 708.)

La disposition que ces veines présentent à leur origine est remarquable : douze, quinze, vingt ramifications déliées rayonnent vers un même rameau, qui offre un calibre deux ou trois fois plus considérable et qui semble naître subitement; ces ramifications et les capillaires qui en dépendent forment aussi un petit tourbillon, ou mieux une très-petite étoile à rayons courbes, semblable aux quatre grandes étoiles qui recouvrent toute la cho-

FIG. 709. — *Petits tourbillons ou étoiles du second ordre, provenant de la couche des capillaires et formant l'origine des veines choroïdiennes.*

1, 1. Une branche veineuse située en dehors de la couche capillaire de la choroïde. — 2, 2, 2, 2, 2, 2. Rameaux veineux, situés aussi en dehors de cette couche. — 3, 3, 3, 3, 3. Ramuscules veineux recevant une foule de ramifications curvilignes qui se groupent autour de chacun d'eux, de manière à former autant de petits tourbillons ou étoiles du second ordre, de même que nous avons vu, dans la figure 705, toutes les branches se grouper autour de leurs troncs respectifs pour donner naissance à quatre grands tourbillons ou étoiles du premier ordre. Ces étoiles secondaires s'anastomosent entre elles par leurs rayons, de même que ceux-ci s'anastomosent entre eux dans leur trajet.

roïde de leurs irradiations. Chacune de ces dernières représente ainsi une large voûte constellée à sa face interne ou concave d'une foule d'étoiles du second ordre. (Fig. 709.)

Au niveau des procès ciliaires, les veines affectent une disposition différente : elles décrivent des arcades flexueuses qui s'envoient des branches anastomotiques. La plus grande de ces arcades occupe la tête des procès ciliaires; en arrière de celle-ci, il en existe d'autres plus petites. Toutes se rapprochent par leurs extrémités, se réunissent en partie et se réduisent vers le sommet des procès ciliaires en un faisceau de cinq ou six troncules qui passent de ceux-ci dans la moitié postérieure de la zone choroïdienne, où ils se continuent avec les *vasa vorticosa*.

Ces arcades veineuses forment par leur ensemble un petit plexus conoïde dont la base arrondie s'adosse à la grande circonférence de l'iris.

Les troncs vers lesquels convergent les veines choroïdiennes sont ordinairement au nombre de quatre. Mais il n'est pas rare de voir une et même deux des branches qui contribuent à les former ne se réunir qu'à leur sortie du globe de l'œil. Ces troncs, après un court trajet, se jettent dans la veine ophthalmique ou dans l'une de ses branches.

Les veines choroïdiennes ont été longtemps méconnues. Frédéric Ruysch, qui les avait observées, les prit, ainsi que tous ses prédécesseurs, pour des artères; et comme il avait vu aussi les véritables artères de la choroïde, il fut conduit à admettre dans cette membrane deux couches de vaisseaux artériels : une couche superficielle formée de vaisseaux à direction curviligne (*ramusculi dispositi in orbem*), et une couche plus profonde, composée de toutes les divisions des artères et des capillaires (1). C'est à cette seconde couche que son fils, Henri Ruysch, a donné le nom de *membrane ruyschienne*.

Haller, le premier, démontra que les vaisseaux à direction curviligne ou superficiels de la choroïde étaient des veines, et non des artères (2).

Zinn, quelques années plus tard, les fit représenter dans son ouvrage avec une très-grande exactitude. Cependant il retomba en partie dans l'erreur qu'avait commise Ruysch avec tous ses devanciers : de même que ceux-ci avaient pris les *vasa vorticosa* pour des artères, de même il considéra toutes les arcades des procès ciliaires comme artérielles. « Parvenues, dit-il, au sommet des procès ciliaires, les ciliaires postérieures » courtes fournissent à chacun de ces plis souvent plus de vingt divisions » qui, d'abord parallèles, finissent par s'infléchir, deviennent flexueuses, » puis s'entrecroisent, s'anastomosent et donnent naissance au plus admi-

(1) Ruysch, *Opera omnia*, 1721, t. I, epist. XIII, p. 12 et 13.

(2) « Verum certissimum est venas esse, quas anatomici pro arteriis habuerunt, et » quæ nunquam ad ciliares trunculos, sed ad venam utique ophthalmicam deduci pos- » sunt. » (Haller, *Iconum anatomicarum* fasc. VIII, p. 47.)

» rable réseau. » Une très-belle planche, reproduite par tous ses successeurs, a été consacrée à ce réseau; pour lui donner le cachet d'exactitude qui lui manque, il suffirait de substituer le mot *veines* au mot *artères*.

L'erreur de Zinn eut un long retentissement. Chaque observateur après lui tint le même langage; et son opinion est encore celle de la plupart des anatomistes modernes. Parmi ces derniers, je citerai Sœmmerring, Arnold, et Huschke. Presque tous les auteurs jusqu'à présent se sont donc trouvés d'accord pour considérer les procès ciliaires comme autant de petits plexus artériels. Cependant je ne crains pas d'affirmer de nouveau que ces organes sont au contraire essentiellement composés de veines disposées en anses et anastomosées entre elles.

C'est dans la partie antérieure et supérieure du plexus constitué par ces arcades que viennent s'ouvrir pour la plupart les veines très-nombreuses et assez volumineuses de l'iris; c'est au sang déversé par ces dernières dans

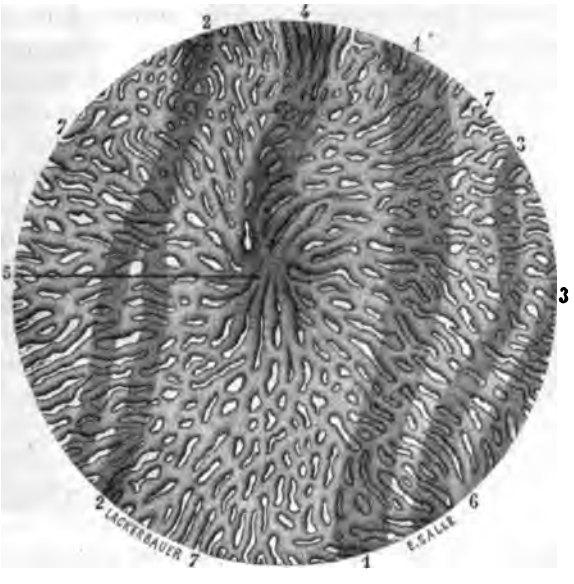

Fig. 710. — *Couche chorio-capillaire ou ruyschienne de la choroïde (grossissement de 100 diamètres).*

1, 1. Veine sous-jacente à la couche chorio-capillaire. — 2, 2. Veine plus petite, située aussi en dehors de cette couche. — 3, 3. Deux autres veines situées sur le même plan que les précédentes, et parallèles à celle-ci. — 4. Veine constituée à son origine par des capillaires convergents et anastomosés qui font partie de la couche chorio-capillaire, et qui représentent par leur ensemble une sorte d'étoile. — 5. Partie centrale de l'étoile, ou origine de la veine. — 6, 6. Autres capillaires convergeant aussi pour concourir à la formation d'une seconde étoile dont le centre était au delà du champ du microscope. — 7, 7, 7. Réseau que forment par leurs anastomoses les capillaires de la membrane ruyschienne.

leur cavité qu'elles sont redevables de leur calibre si considérable. Prises dans leur ensemble, les veines des procès ciliaires représentent une sorte de petit réservoir sanguin, qui s'emplit, se renfle et comprime le cristallin lorsque le muscle ciliaire se contracte, qui se vide, revient sur lui-même et cesse de comprimer la lentille lorsque le muscle se relâche.

§ 6. — Iris.

L'*iris*, semblable à ces diaphragmes que les opticiens placent au devant de leurs lentilles, est un écran membraneux, circulaire et contractile, perforé à son centre pour livrer passage aux rayons lumineux, et transversalement situé dans l'humeur aqueuse, entre la cornée qu'il sous-tend, et le cristallin dont il voile la partie périphérique.

L'ouverture que présente cet écran a reçu le nom de *pupille* ou de *prunelle*. Elle n'occupe pas exactement sa partie centrale, mais se rapproche un peu de son côté interne. Elle est circulaire aussi, et remarquable surtout par la faculté qu'elle possède de se resserrer et de se dilater tour à tour. — Elle se resserre lorsque nous regardons un objet vivement éclairé ou très-rapproché, sous l'influence de l'électricité, après l'ingestion de certains médicaments, la strychnine, par exemple, à la suite de certaines inflammations, telles que l'encéphalite, la méningite, et la plupart de celles qui affectent le globe de l'œil ou ses dépendances, etc. — Elle se dilate au contraire lorsque nous passons d'un milieu éclairé dans un milieu obscur, lorsque notre vue se porte d'un objet très-rapproché sur un objet éloigné, lorsque les deuxième et troisième paires de nerfs sont paralysées, et sous l'influence de toutes les causes qui tendent à débiliter le système nerveux; elle se dilate aussi et d'une manière beaucoup plus prononcé encore sous l'influence de la belladone.

Les dimensions de la pupille sont donc extrêmement variables. Dans son état de moyenne dilatation, le diamètre de cet orifice est de 3 à 4 millimètres, et celui de l'iris de 13. Par conséquent, le premier ne représente pas tout à fait le tiers de l'étendue du second; la pupille, en d'autres termes, est un peu moins large que l'anneau membraneux qui la circonscrit. Mais les dimensions relatives de cet anneau et de l'ouverture pupillaire varient beaucoup suivant le degré de constriction ou de dilatation de celle-ci, et elles varient toujours en raison inverse, l'anneau augmentant de largeur lorsque la pupille se resserre, et diminuant au contraire lorsqu'elle se dilate.

L'iris présente une épaisseur uniforme, à peu près égale à celle de la partie moyenne de la choroïde; il est notablement plus mince que la partie antérieure de celle-ci.

Cette membrane circulaire, verticalement et transversalement dirigée,

nous offre à considérer une grande et une petite circonférence; deux faces, l'une antérieure, l'autre postérieure, et les diverses parties qui contribuent à la former.

A. *Conformation extérieure de l'iris.*

La *grande circonférence* de l'iris adhère au muscle ciliaire; ce muscle lui est uni surtout par les vaisseaux qui s'étendent de l'une à l'autre membrane. Elle adhère aussi à la paroi postérieure du canal de Schlemm, soit par l'intermédiaire du ligament pectiné, soit par les veinules qui vont s'ouvrir dans sa cavité. Cette union, cependant, n'est pas très-intime; lorsqu'on saisit, d'une part la grande circonférence de l'iris, de l'autre le muscle

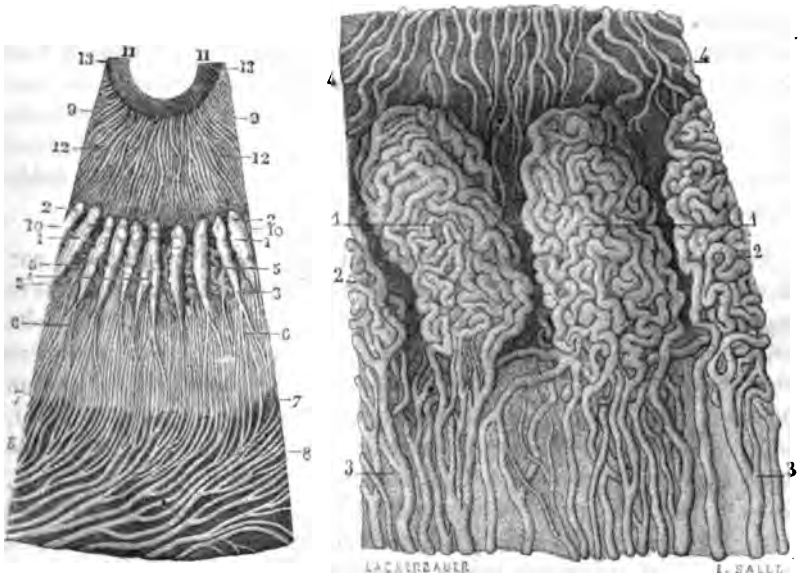

Fig. 711. — *Segment du corps ciliaire et de l'iris (gross. de 4 diamètres).*

Fig. 712. — *Plexus veineux des procès ciliaires (grossiss. de 40 diamètres).*

Fig. 711. — 1, 1. Procès ciliaires. — 2, 2. Leur base ou extrémité arrondie. — 3, 3. Leur sommet. — 4. Un procès ciliaire dont le sommet se bifurque. — 5, 5. Replis réticulés ou procès ciliaires du second ordre. — 6, 6. Troncules veineux qui émanent de ces derniers. — 7, 7. Bord festonné ou *ora serrata* de la zone choroïdienne. — 8, 8. Veines de la choroïde. — 9, 9. Segment de l'iris. — 10, 10. Grande circonférence de l'iris. — 11, 11. Petit cercle de l'iris. — 12, 12. Grand cercle de l'iris.

Fig. 712. — 1, 1. Deux procès ciliaires, constitués l'un et l'autre par des arcades veineuses et flexueuses anastomosées entre elles. — 2, 2. Deux autres procès ciliaires dont on n'aperçoit qu'une partie. — 3, 3. Troncules qui partent du plexus veineux des procès ciliaires pour aller se réunir aux *vasa vorticosa*, dont ils représentent l'une des principales origines. — 4, 4. Veines de l'iris venant se jeter dans le plexus des procès ciliaires qu'elles contribuent à former.

ciliaire, on réussit facilement à détacher ces deux organes : d'où la pensée, lorsque la cornée est opaque dans sa partie centrale, de créer une pupille périphérique par voie de simple décollement.

La *petite circonférence*, ou l'*orifice pupillaire*, baigne dans l'humeur aqueuse. Ses dimensions varient; mais sa figure circulaire reste constante.

Il n'en est pas ainsi pour les animaux, chez lesquels elle affecte une forme elliptique dans le sens vertical ou dans le sens transversal. Sa figure alors n'est pas moins variable que son diamètre : lorsqu'elle se resserre, elle prend l'aspect d'une fente d'autant plus étroite qu'elle se contracte davantage; lorsqu'elle se dilate, elle se rapproche d'autant plus de la figure circulaire que sa dilatation est plus grande.

Chez l'homme, la petite circonférence de l'iris est généralement assez mince. Elle présente une couleur noire due à la présence d'une couche de pigmentum. En outre, elle est surmontée de très-petites saillies qui lui donnent un aspect finement dentelé. Pour distinguer ces détails, il faut les observer sur un œil dont on a enlevé l'hémisphère postérieur: en examinant l'hémisphère antérieur de cet œil à la lumière transmise, on verra de la manière la plus nette la petite circonférence se détacher sur le fond clair de la pupille sous la figure d'un anneau noir; et à l'aide d'un faible grossissement, on reconnaîtra aussi sa configuration dentelée.

La *face antérieure* de l'iris, légèrement convexe, est remarquable par la variété des couleurs qu'elle présente. Sa couleur dominante se trouve ordinairement en harmonie avec celle des cheveux et des sourcils : elle est d'un brun jaunâtre chez les individus à cheveux noirs, et par conséquent chez presque tous les peuples plus ou moins rapprochés de l'équateur; d'un bleu clair chez les hommes à cheveux blonds et chez les peuples du Nord. Indépendamment de ces deux nuances extrêmes, elle peut en offrir une foule d'autres intermédiaires. Chez le nègre, l'iris est d'un brun si foncé, qu'on le distingue à peine de la pupille. L'iris de l'albinos offre un reflet rouge assez vif, dû, chez lui, à l'absence du pigmentum.

La couleur que présente la face antérieure de cette membrane n'est pas uniforme. On remarque sur cette face deux zones de coloration différente et en général bien distinctes : l'une de ces zones entoure la pupille; elle a de 1 à 2 millimètres de largeur, et porte le nom de *petit cercle* ou d'*anneau coloré interne;* l'autre, qui s'étend de la précédente à la grande circonférence, a 3 à 4 millimètres de largeur; elle constitue le *grand cercle* ou l'*anneau coloré externe*. La couleur du petit cercle est plus foncée que celle du grand dans les yeux bleus et plus claire dans les yeux bruns.

Les deux cercles de l'iris sont quelquefois séparés l'un de l'autre par des arcades à convexité tournée vers la pupille. Lorsque toutes ces arcades se touchent par leurs extrémités, elles forment autour du petit cercle un feston assez régulier; mais celui-ci se trouve presque toujours interrompu sur un

ou plusieurs points. En outre, parmi les arcades qui lui donnent naissance les unes sont parfois très-grandes, d'autres très-petites; quelques-unes sont plus rapprochées de la pupille; certaines en sont plus éloignées. Il présente, en un mot, de très-grandes variétés.

Toute la face antérieure est recouverte de stries qui se portent en convergeant de la grande vers la petite circonférence, et qui sont droites ou infléchies, suivant que la pupille est resserrée ou dilatée. Ces stries correspondent aux vaisseaux. Lorsqu'on les regarde à l'aide d'une loupe chez une personne qui veut bien se prêter à cet examen, on reconnaît :

1° Qu'elles se coudent sur deux ou trois points de leur longueur, de telle sorte que chacune d'elles représente une petite ligne brisée.

2° Qu'elles se correspondent par leurs angles rentrants et saillants, et

FIG. 713.

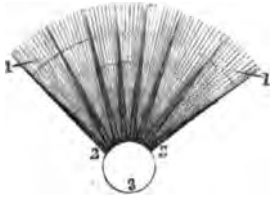

FIG. 715.

FIG. 714.

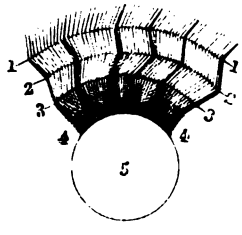

FIG. 716.



FIG. 713. — *Rayons du grand cercle de l'iris.* FIG. 715. — *Face postérieure de l'iris.*

Fig. 713. — *Rayons du grand cercle de l'iris, vus à la loupe, au moment où le regard est fixe sur un objet rapproché.* — 1, 1. Rayons allongés et rectilignes. — 2, 2. Fibres circulaires de l'iris. — 3. Pupille contractée.

Fig. 714. — *Les mêmes rayons, vus à la loupe au moment où le regard est fixé sur un objet éloigné.* — Tous ces rayons s'infléchissent, au même niveau et sur trois points de leur longueur. — 1, 1. Premier angle d'inflexion. — 2, 2. Second angle d'inflexion. — 3, 3. Troisième angle d'inflexion. — 4, 4. Fibres circulaires. — 5. Pupille dilatée.

Fig. 715. — *Face postérieure de l'iris.* — 1. Sclérotique. — 2. Partie antérieure de la choroïde. — 3. Zone choroïdienne. — 4. Bord festonné de cette zone. — 5. Corps ciliaire dépouillé de son pigmentum. — 6. Face postérieure de l'iris sur laquelle on observe des stries formées par des amas linéaires de pigmentum. — 7. Orifice pupillaire.

Fig. 716. — *Cellules pigmentaires de la face postérieure de l'iris.* — 1, 1, 1. Cellules à contour hexagonal — 2, 2, 2. Noyaux de ces cellules, entièrement voilés chez l'adulte par les granulations pigmentaires, mais très-évidents chez le fœtus.

que ceux-ci, disposés en séries curvilignes, forment sur l'anneau coloré externe deux ou trois cercles concentriques à la grande circonférence.

3° Que chacune des fibres rayonnées de l'iris semble se partager en deux parties inégales, dont l'une répond au grand cercle et l'autre au petit cercle. Ce sont ces fibres rayonnées du grand et du petit cercle qui ont été décrites par Zinn et quelques autres anatomistes sous les noms de grands rayons et de petits rayons de l'iris, *radii majores*, *radii minores iridis*.

Chez certains individus, on observe sur le grand cercle de l'iris des taches de couleur plus foncée que celle de l'anneau sur lequel elles reposent, et très-variables dans leur nombre, leurs dimensions, leur disposition respective et la figure de leur contour. Ces taches sont assez fréquentes sur les yeux noirs, plus rares sur les yeux de couleur claire. Elles sont dues à des dépôts accidentels et plus ou moins irréguliers de pigment.

Sur ce même cercle on voit souvent aussi de petites saillies, d'une couleur fauve. Ces saillies, constituées également par des cellules pigmentaires étoilées, ont été signalées par Zinn, qui les compare à de petits flocons (*flocculi*) attachés à la face antérieure de l'iris.

La *face postérieure* de l'iris s'applique immédiatement à la face antérieure du cristallin, dont elle prend la forme; elle est concave, par conséquent. La base des procès ciliaires s'avance sur sa circonférence et la recouvre dans l'étendue d'un millimètre sans lui adhérer. Une couche épaisse de pigment en revêt toute l'étendue. — On remarque sur cette face des saillies rectilignes qui convergent vers la pupille sans arriver jusqu'à elle. Ruysch d'abord, et ensuite Ténon, ont considéré et représenté ces saillies comme autant de dépendances ou de prolongements des procès ciliaires. Mais sur ce point tous deux se sont égarés : elles ne sont autre chose, en effet, que des amas de pigment disposés en séries linéaires et parallèles : aussi disparaissent-elles complétement lorsqu'on l'enlève. Celui-ci, du reste, en s'accumulant plus spécialement sur certains points, ne forme pas seulement des saillies rectilignes; à la place de ces dernières, on en trouve quelquefois d'autres, hémisphériques ou coniques. — Au niveau du petit cercle, la matière pigmentaire est régulièrement étalée. Bien que d'une couleur parfaitement identique en arrière, les deux cercles de l'iris n'en restent donc pas moins distincts, la surface de l'un étant presque toujours inégale, et celle de l'autre régulière et unie.

B. *Structure de l'iris.*

L'iris est formé de deux couches : l'une postérieure ou pigmentaire, représentant un épithélium pavimenteux, l'autre, antérieure ou vasculo-musculaire, beaucoup plus importante, qui comprend dans sa texture un grand nombre d'éléments divers et qui le constitue essentiellement.

La *couche pigmentaire* a reçu le nom d'*uvée* (1). Assez épaisse et continue avec celle des procès ciliaires, elle est rayonnée au niveau du grand cercle, unie au niveau du petit, finement dentelée sur le pourtour de la pupille. Sa face postérieure répond au cristallin, sur lequel elle glisse du centre vers la périphérie, et de la périphérie vers le centre. Sa face antérieure adhère à la couche vasculo-musculaire, dont elle se laisse promptement détacher après la mort. (Fig. 715 et 716.)

Cette couche se compose de cellules tout à fait semblables à celles qui recouvrent la face profonde de la choroïde. Cependant elle se superposent ici en plus grand nombre, et toutes sont complétement remplies de granulations. De l'abondance de celles-ci, d'une part, et de leur multiplicité de l'autre, il suit que leur étude est difficile chez l'adulte. Mais chez le fœtus, où elles ne contiennent encore que très-peu de granulations pigmentaires, leur noyau et leur contour hexagonal sont très-évidents.

La *couche antérieure* est beaucoup plus complexe que la précédente. C'est elle qui préside au resserrement et à la dilatation de la pupille; c'est elle qui communique à l'iris toutes ses variétés de coloration et ses attributs les plus caractéristiques; c'est elle aussi qui devient le point de départ et le siége de toutes ses maladies : elle le constitue, à proprement parler. Nous avons vu que sa couche postérieure doit être considérée comme un simple revêtement épithélial.

Sur la face antérieure de cette couche on observerait, suivant quelques anatomistes, une autre lame épithéliale qui la recouvrirait dans toute son étendue et qui ne serait que le prolongement de celle de la membrane de Descemet. Mais les cellules épithéliales de cette membrane ne s'étendent pas au delà de sa circonférence; et nous savons d'ailleurs qu'elle-même se termine sur le pourtour de l'iris, en se transformant en fibres d'une nature spéciale, qui forment le ligament pectiné.

Cette couche antérieure comprend dans sa structure des fibres de tissu

(1) Ce nom a beaucoup varié d'acception. Les anciens considéraient la choroïde et l'iris comme une seule et même membrane qu'ils comparaient, pour sa forme, ainsi que pour sa couleur, à un grain de raisin dont le pédicule aurait été arraché; de là le nom de βαγοειδής sous lequel cette membrane a été désignée par les Grecs, et celui d'*uva* (raisin) qu'elle reçut des Latins. « *Appellatur* βαγοειδής, *id est uva, ob omnimodam ferè cum cæruleæ uvæ acino similitudinem, a quo pedunculus avulsus est.* » (*Plempeii Ophthalmographia*, 1632, p. 22.)

Vers la fin du XVIIe siècle, cette membrane, jusque-là unique, fut scindée en deux parties : l'une, postérieure, comparée au chorion, d'où le nom de *choroïde;* l'autre, antérieure plus petite, qui conserva le nom d'*uvée*. C'est sous ce nom qu'elle est encore décrite dans les ouvrages de Ruysch, de Petit, de Winslow; le mot *iris* n'est employé par ces anatomistes que pour désigner la variété des couleurs de la face antérieure du diaphragme de l'œil.

Vers le milieu du XVIIIe siècle, un grand nombre d'auteurs, à la tête desquels il faut placer Zinn, Haller et B. S. Albinus, donnent à cette membrane le nom d'*iris*, et réservent celui d'*uvée* pour désigner sa couche postérieure ou pigmentaire, dénomination aujourd'hui généralement acceptée.

conjonctif et des cellules pigmentaires un muscle à fibres circulaires, et un muscle à fibres rayonnées, des nerfs de deux ordres qui président aux contractions de ceux-ci, et enfin des artères et des veines.

a. *Fibres lamineuses et cellules pigmentaires.*

Les *fibres lamineuses* présentent dans l'iris la même disposition que dans la choroïde. Elles occupent surtout le grand cercle, et sont, du reste, peu abondantes. La plupart se dirigent de la grande vers la petite circonférence. Mais il en est aussi de transversales et d'obliques, de telle sorte qu'elles constituent une trame rétiforme à mailles irrégulières.

Les *cellules pigmentaires* sont très-multipliées. Elles diffèrent par leur siége, leur nombre, leur volume et leur forme, et aussi par la quantité de granulations qu'elles renferment.

En ayant égard à leur siége, on peut les distinguer en superficielles et profondes. — Les superficielles répondent à la face antérieure de l'iris. Elles se rapprochent et même se groupent sur certains points, sont plus espacées sur d'autres, mais ne se juxtaposent nulle part à la manière des cellules épithéliales. — Les profondes sont très-inégalement disséminées dans la trame des fibres lamineuses et dans les mailles des vaisseaux. On en rencontre jusque sous les cellules de la couche postérieure dont elles restent cependant indépendantes.

Leur forme est extrêmement variable. Il en est de sphériques et d'ovoïdes. Mais elles appartiennent pour la plupart à la classe des cellules étoilées, et ne diffèrent pas, sous ce point de vue, de celles qu'on observe sur la face externe et dans l'épaisseur de la choroïde. Les unes restent isolées; les autres s'anastomosent et forment des réseaux partiels. Lorsque leur partie centrale est plus volumineuse que leurs prolongements, elles sont très-distinctes et les réseaux partiels sont aussi mieux caractérisés. Lorsqu'elles s'unissent par des prolongements volumineux, elles ne sont plus reconnaissables qu'à leur noyau, lequel n'est pas toujours apparent.

Chez un grand nombre de mammifères, ces cellules sont beaucoup plus développées et souvent aussi plus volumineuses que chez l'homme. De leur réunion résulte alors un réseau à mailles tellement serrées, qu'il n'est plus possible de leur assigner une forme déterminée. C'est dans le lapin qu'elles revêtent la configuration la plus nette ; leur partie centrale étant très-volumineuse et leurs prolongements longs et grêles, elles forment par leurs anastomoses un très-élégant réseau.

Le nombre des granulations contenues dans les cellules antérieures et interstitielles de l'iris n'est pas moins variable que leur forme. Il diffère suivant les espèces animales, et chez l'homme suivant les individus. — Dans les yeux bleus, ces granulations sont peu abondantes ; beaucoup de

cellules pigmentaires sont presque vides et transparentes. — Dans les yeux bruns, elles se multiplient au contraire, en sorte qu'une foule de cellules s'en trouvent complétement remplies; cependant on en rencontre toujours çà et là quelques-unes qui en possèdent moins et même qui ne renferment que des granulations atrophiées. En se groupant sur certains points, les cellules plus riches donnent naissance aux taches brunes ou fauves de l'iris. De l'inégale abondance et de l'inégale répartition de leurs granulations dépendent toutes les variétés de couleurs si remarquables de la face antérieure de cette membrane.

b. *Muscles et nerfs de l'iris.*

L'orifice pupillaire se resserre et se dilate tour à tour; un muscle à fibres circulaires préside à son resserrement, et un muscle à fibres radiées à sa dilatation.

Le *muscle à fibres circulaires* ou le *sphincter de la pupille*, occupe le petit cercle de l'iris. Sa largeur est d'un millimètre et demi. Il se compose de fibres offrant tous les caractères des fibres musculaires lisses, lesquelles s'ajoutent les unes aux autres pour former des anneaux complets. Sa face antérieure est recouverte d'un grand nombre de cellules étoilées qui le masquent en partie. Par sa postérieure, il répond à la couche pigmentaire. Lorsque celle-ci a été détachée, on distingue très-bien les fibres qui le composent.

Le *muscle à fibres radiées*, ou *dilatateur de la pupille*, n est pas aussi bien caractérisé que le précédent. Il ne forme pas, comme celui-ci, une couche continue. Les fibres ou plutôt les faisceaux qui le composent sont situés dans le grand cercle de l'iris, et se trouvent aussi plus rapprochés de sa face postérieure que de l'antérieure. Leur direction générale est celle des vaisseaux au milieu desquels ils cheminent, en s'inclinant les uns vers les autres, et se divisant dans leur trajet pour s'unir aux faisceaux voisins. Leur volume est du reste très-inégal. Par leur extrémité interne ils paraissent se terminer sur les limites du constricteur de la pupille. Chez l'homme, leur étude est difficile. On les voit beaucoup mieux dans le lapin albinos. J'ai pu les distinguer aussi très-bien chez le cheval, où ils sont notablement plus volumineux, mais chez lequel ils se trouvent en partie voilés par les cellules pigmentaires.

Les fibres circulaires et les fibres radiées ne se comportent pas de la même manière sous l'influence des divers excitants.

La lumière, l'électricité, la strychnine, l'irritation des nerfs de la troisième paire ou moteur oculaire commun, les affections aiguës de l'encéphale déterminent la contraction du sphincter de la pupille et restent sans action sur le dilatateur.

Par contre, l'irritation de la portion cervicale du grand sympathique, la belladone, l'atropine agissent sur le second et nullement sur le premier.

Au moment de l'agonie, le constricteur de la pupille se relâche comme tous les sphincters ; mais le muscle rayonné continue de se contracter.

A ces muscles qui présentent un antagonisme si complet correspondent deux ordres de filets nerveux : le moteur oculaire commun préside aux contractions du muscle circulaire ; le grand sympathique anime le muscle radié.

L'influence du moteur oculaire commun sur les fibres circulaires est démontrée par la paralysie de ces fibres à la suite de la section ou d'une altération profonde des nerfs de la troisième paire.

Celle du grand sympathique sur les fibres radiées n'est pas moins incontestable. Pourfour du Petit, le premier, a reconnu, en 1727, que la section de ce nerf dans sa portion cervicale avait pour résultat la paralysie de ces fibres et le resserrement de la pupille (1). Biffi, de Milan, en 1840, vint confirmer l'exactitude du fait signalé par Petit, et montra en outre qu'en galvanisant le bout céphalique du nerf coupé, on détermine leur contraction et la dilatation de l'orifice pupillaire. — A peu près à la même époque, Ruette, de Vienne, fit remarquer que cet orifice dilaté et immobile à la suite de la section de la troisième paire, peut encore s'agrandir par l'action de la belladone : d'où il conclut avec raison que le premier degré de la dilatation est dû à la paralysie des fibres circulaires animées par le nerf moteur oculaire commun, et le second à la contraction des fibres radiées animées par le nerf grand sympathique.

En 1851, MM. Budge et Waller abordent à leur tour la même question. Ils constatent que, dans son action sur la pupille, le grand sympathique n'agit que comme simple conducteur, en transmettant une influence dont le siége est dans cette portion de la moelle qui s'étend de la première à la sixième vertèbre dorsale, portion à laquelle ils donnent le nom de *région cilio-spinale*. — Dans ses recherches expérimentales sur le grand sympathique, M. Cl. Bernard, reprenant cette étude d'un point de vue plus général et plus élevé, a précisé plus exactement encore la région dans laquelle le grand sympathique puise son influence excito-motrice sur la pupille. L'éminent physiologiste a démontré qu'elle réside dans la portion limitée par les deux premières paires dorsales, et qu'elle est transmise au système ganglionnaire plus spécialement par la branche antérieure de la seconde paire.

La physiologie expérimentale a donc très-nettement établi que les fibres circulaires de l'iris sont sous la dépendance du moteur oculaire commun, et les fibres radiées sous l'influence du grand sympathique. — Les divisions provenant de l'un et de l'autre ont pour centre commun le ganglion

(1) *Mémoire dans lequel il est démontré que les nerfs intercostaux fournissent des rameaux qui portent les esprits dans les yeux (Histoire de l'Académie des sciences).*

ophthalmique dans lequel elles se mêlent. Nous avons vu que les branches efférentes de ce ganglion, après avoir traversé la sclérotique, cheminent entre celle-ci et la choroïde pour se rendre dans le muscle ciliaire, où elles forment un plexus circulaire. C'est de ce plexus, dans lequel Krause et H. Müller ont observé des ganglions microscopiques, que partent les nerfs de l'iris. Leur nombre est assez considérable. Ils se portent de la grande vers la petite circonférence, sans suivre cependant une direction parallèle. On les voit dans leur trajet se diviser et s'anastomoser par des filets obliquement dirigés. Parvenus à leur extrême limite, les deux ordres de tubes qui les composent se séparent, ceux du grand sympathique s'épuisant dans le muscle radié, ceux du moteur oculaire commun se prolongeant jusqu'au sphincter.

c. *Artères et veines de l'iris.*

Les *artères* de l'iris proviennent de deux sources, des ciliaires postéreures longues et des ciliaires antérieures.

Les *ciliaires postérieures longues*, au nombre de deux, l'une externe, l'autre interne, partent du même tronc que les ciliaires postérieures courtes. Mais au lieu de s'engager comme ces dernières dans l'épaisseur de la sclérotique sur un point très-rapproché du nerf optique, elles rampent d'abord sur cette membrane ; et après un trajet de 4 ou 5 millimètres elles la traversent très-obliquement, accompagnées par un nerf ciliaire assez grêle qui leur est accolé, puis s'en dégagent à l'union du tiers postérieur avec les deux tiers antérieurs du globe de l'œil, pour cheminer entre la tunique fibreuse et la tunique vasculaire jusqu'au muscle ciliaire, où elles se bifurquent. Dans ce trajet les deux ciliaires longues répondent à l'équateur de l'œil ; c'est à tort que quelques auteurs les croient situées ceux-ci un peu au-dessus, d'autres un peu au-dessous de ce plan.

L'angle de bifurcation de ces artères se trouve toujours placé en arrière du muscle ciliaire, dont le bord postérieur est à 3 millimètres de la circonférence de la cornée ; entre cet angle, par conséquent, et cette circonférence, il existe un intervalle qui varie de 4 à 6 et même 7 millimètres, et qui est en général de 5 millimètres.

Les deux branches qui partent du tronc de chaque ciliaire longue se séparent à angle aigu, lorsque la bifurcation de ces artères a lieu à 6 ou 7 millimètres de la circonférence de la cornée, et à angle très-obtus lorsqu'elle se produit à leur entrée dans le muscle ciliaire. Toutes deux se dirigent obliquement en avant, l'une en haut et l'autre en bas.

Par leur partie postérieure, ces branches émettent des ramuscules, en général très-grêles, qui s'anastomosent avec les ciliaires courtes.

De leur partie antérieure naissent un nombre variable de rameaux qui s'en détachent presque perpendiculairement, du moins pour la plupart, et

qui se portent en ligne droite vers le bord antérieur du muscle ciliaire. Parvenus au niveau de ce bord, on voit chacun de ces rameaux se partager à son tour en deux ramuscules qui s'écartent au point de devenir parallèles à la grande circonférence de l'iris, et qui, après un court trajet, se subdivisent eux-mêmes en deux ramuscules plus petits dont l'un descend dans l'iris, tandis que le plus éloigné, continuant de longer la circonférence de cette membrane, à l'instar d'une petite tangente, va s'anastomoser avec un ramuscule semblable venu du rameau voisin. De ces anastomoses successives résulte un cercle artériel situé dans l'épaisseur du bord antérieur du muscle ciliaire, immédiatement en dehors de la grande circonférence de l'iris qu'il encadre. Ce cercle, connu sous le nom de *grand cercle artériel de l'iris*, est exclusivement formé en dedans et en dehors par les rameaux qui émanent des ciliaires longues ; mais en haut et en bas il est complété par des rameaux qui viennent des artères ciliaires antérieures et qui se comportent comme les précédents. (Fig. 718.)

De la concavité du grand cercle partent un nombre considérable d'artérioles qui pénètrent aussitôt dans l'iris pour se porter de la grande vers la

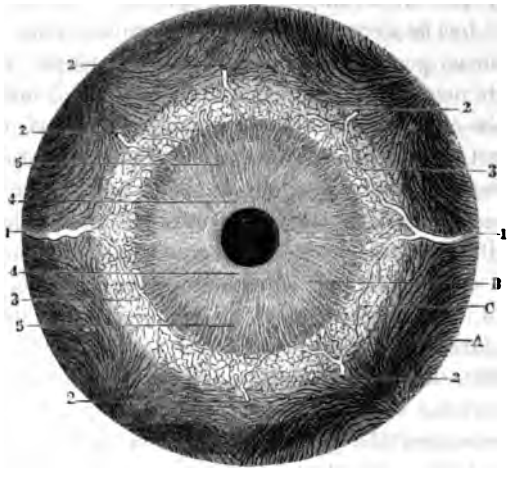

Fig. 717. — *Artères de l'iris, d'après Arnold.*

A. Choroïde. — B. Iris. — C. Muscle ciliaire. — 1, 1. Artères ciliaires postérieures longues. — 2, 2, 2, 2, 2. Artères ciliaires antérieures. — 3, 3. Anastomoses des ciliaires postérieures longues avec les ciliaires antérieures. C'est à cette anastomose des branches ascendantes et descendantes des ciliaires longues avec les ciliaires antérieures voisines, et de celles-ci entre elles, qu'Arnold et la plupart des auteurs ont donné le nom de *grand cercle artériel de l'iris*. Mais on ne voit pas ces branches s'aboucher directement; elles ne s'anastomosent que par leurs rameaux et leurs ramuscules, ainsi qu'on peut le remarquer sur la figure 718, et forment par conséquent dans le muscle ciliaire, non un cercle proprement dit, mais un réseau qui occupe toute sa largeur. — 4, 4. Petit cercle de l'iris. — 5, 5. Divisions artérielles étendues du grand cercle au petit.

petite circonférence, à la manière de rayons convergents. La plupart sont flexueuses; leurs flexuosités disparaissent en partie lorsque la pupille se resserre; elles s'accusent davantage au contraire lorsque cet orifice se dilate. — D'autres, après un court trajet, se dévient à angle droit, puis reprennent leur direction première.

Chemin faisant, les artères de l'iris émettent des branches obliques ou transversales qui établissent entre elles des communications, dont Morgagni et Zinn ont beaucoup exagéré l'importance en comparant leurs distributions à celle des artères mésentériques. — Arrivées sur la limite des fibres circulaires, ces branches à direction convergente formeraient par leurs divisions et leurs anastomoses successives un second cercle, décrit sous le nom de *petit cercle artériel de l'iris*. Mais celui-ci ne revêt pas la forme d'un vaisseau circulaire. Il est constitué par un réseau à mailles très-fines s'étendant à toute la largeur du petit cercle de l'iris.

Les *veines* de l'iris succèdent aux capillaires irrégulièrement répandus dans l'épaisseur de la couche antérieure de cette membrane. Les ramuscules émanés de ces capillaires donnent naissance à des veines de plus

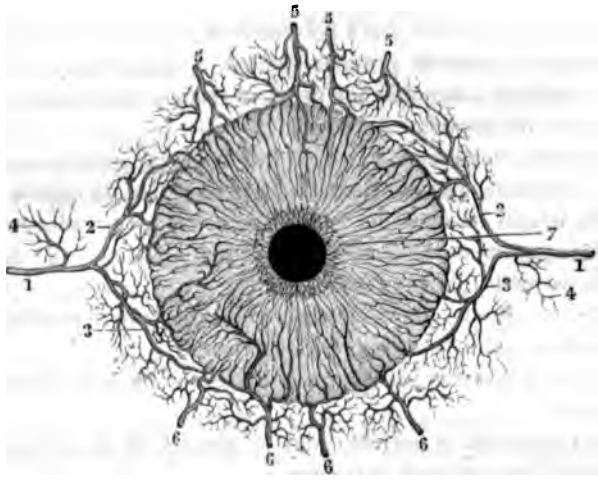

FIG. 718. — *Artères ciliaires longues et ciliaires antérieures; grand cercle artériel de l'iris.*

1, 1. Artères ciliaires longues. — 2, 2. Leur branche supérieure ou ascendante. — 3, 3. Leur branche inférieure. — 4, 4. Petite division à trajet rétrograde que ces artères fournissent quelquefois à la choroïde. — 5, 5, 6, 6. Artères ciliaires antérieures. On voit que toutes ces artères, après avoir fourni des branches qui se ramifient dans le muscle ciliaire, en donnent d'autres plus considérables qui marchent parallèlement à la circonférence de l'iris et qui s'anastomosent entre elles : ce sont ces branches, ainsi anastomosées, qui forment le *cercle artériel de l'iris*. On voit en outre que les divisions très-multipliées qui naissent de ce cercle, et qui se portent vers la pupille, ne forment pas autour de cet orifice un second cercle linéaire, mais un petit réseau à mailles irrégulières. Ce réseau circumpupillaire est indiqué par le tiret 7.

en plus volumineuses qui cheminent de la petite vers la grande circonférence de l'iris, en échangeant de nombreuses anastomoses dans leur trajet et en formant un réseau dont les mailles se mêlent à celles du réseau artériel correspondant.

Les veines de l'iris passent de cette membrane dans le plexus veineux des procès ciliaires, plexus qu'elles contribuent essentiellement à former. Ces veines doivent être considérées par conséquent comme l'une des origines des *vasa vorticosa*. Quelques-unes vont s'ouvrir directement dans le canal de Schlemm.

d. *Membrane pupillaire.*

Au niveau de la pupille, on observe chez le fœtus une membrane, la *membrane pupillaire*, qui ferme cet orifice, et qui interdit par conséquent toute communication entre les deux chambres.

La membrane pupillaire est transparente, extrêmement mince et d'une figure régulièrement circulaire. Dans les premiers mois de la vie fœtale elle est si petite, qu'on peut à peine la distinguer de l'iris. Mais à trois mois ou trois mois et demi elle est déjà très-apparente. Vers le sixième mois, elle acquiert ses plus grandes dimensions. A la fin du septième, elle s'amincit à son centre et ne tarde pas à présenter un très-petit orifice à contour irrégulier lequel s'agrandit progressivement. A mesure qu'il s'élargit, la membrane papillaire s'atrophie. Ses derniers vestiges disparaissent dans la seconde moitié du neuvième mois de la grossesse.

Pour voir cette membrane, il faut enlever la moitié postérieure du globe de l'œil et l'examiner par transparence, en présentant la cornée à la lumière et en faisant usage d'une bonne loupe. On en prendra une notion plus complète encore en l'examinant à un grossissement de 20 diamètres. Cet examen permettra de constater :

1° Qu'elle se continue, par sa circonférence, avec le bord pupillaire, dont la teinte sombre contraste avec sa transparence.

2° Qu'elle est parcourue par des vaisseaux situés sur le prolongement de ceux de l'iris.

3° Que ces vaisseaux se portent, pour la plupart, de sa périphérie vers son centre en s'anastomosant entre eux.

4° Que parvenus vers le centre de la membrane, ils se recourbent pour former des anses se regardant par leur convexité et circonscrivant un très-petit espace plus ou moins circulaire privé de vaisseaux. Cette partie centrale, dépourvue de vaisseaux, est celle qui s'atrophie et disparaît la première.

En employant un grossissement de 50 ou 100 diamètres, on constatera en outre que la membrane pupillaire est formée de fibres de tissu cellulaire entre-croisées en tous sens, constituant une seule et même lame dans l'épaisseur de laquelle cheminent les vaisseaux.

La membrane pupillaire a été mentionnée pour la première fois par Wachendorf, en 1740. Elle a été mieux décrite deux ans plus tard par Haller. Albinus, en 1752, a très-bien représenté ses vaisseaux. M. Ch. Robin, en 1852, nous a fait connaître leur origine, en nous montrant qu'ils proviennent de l'artère capsulaire, branche de l'artère centrale de la rétine. Cette artère capsulaire chemine horizontalement à travers le corps vitré, et s'avance jusqu'au pôle postérieur du cristallin. Là elle se divise et se ramifie en s'irradiant du centre vers la circonférence de la lentille. Parvenues sur cette circonférence, les divisions de l'artère la contournent, descendent sur sa face antérieure en convergeant, puis pénètrent dans la partie centrale de la membrane pupillaire et vont se continuer avec les veines de l'iris.

§ 7. — Rétine.

Préparation. — Placez l'œil dans un vase à fond plat et à bords peu élevés, contenant une suffisante quantité d'eau. Enlevez la sclérotique et la cornée; détachez ensuite l'iris circulairement, puis saisissez la choroïde sur deux points avec les pinces tenues de la main droite et de la main gauche, et déchirez cette membrane d'avant en arrière jusqu'au nerf optique. Il sera ensuite facile de la détacher et de l'exciser, soit en masse, soit par lambeaux.

La *rétine*, troisième tunique du globe de l'œil, est cette membrane douée d'une sensibilité exquise et spéciale, sur laquelle les corps extérieurs viennent peindre leur image.

Située entre la choroïde et le corps vitré, continue en arrière avec le nerf optique qui semble s'épanouir pour lui donner naissance, limitée en avant par le bord festonné de la zone de Zinn, cette membrane présente la forme d'un segment de sphère tourné par sa concavité vers la pupille, c'est-à-dire vers l'horizon.

A. *Conformation extérieure de la rétine.*

La rétine est transparente. Elle ne l'est pas cependant au même degré que les milieux de l'œil. Elle offre une teinte légèrement opaline, plus prononcée après la mort que pendant la vie, et assez manifeste pour qu'on puisse facilement la distinguer du corps vitré, sur lequel elle repose.

Son épaisseur, un peu inférieure à celle de la choroïde, diminue d'arrière en avant. Elle ne dépasse pas, en avant, $0^{mm},1$, tandis qu'elle s'élève en arrière à $0^{mm},2$, et même $0^{mm},4$ au niveau de la tache jaune.

Sa cohésion est si faible, que malgré toutes les précautions prises pour la découvrir, on n'arrive pas toujours à ce résultat sans la déchirer.

La *face externe* ou concave de la rétine s'applique à la couche pigmentaire de la choroïde sans lui adhérer. Au niveau du point sur lequel vient

tomber le diamètre antéro-postérieur du globe de l'œil, elle présente un très-petit sillon transversal qui correspond à un pli transversal aussi situé au même point sur la face opposée. En dedans de ce sillon, la face convexe se continue avec le nerf optique.

La *face interne* ou concave de cette membrane recouvre le corps vitré, qu'elle embrasse presque entièrement dans sa concavité et dont elle reste aussi indépendante. Dans l'état physiologique, elle est unie. Dans l'état cadavérique, elle présente des plis antéro-postérieurs d'autant plus prononcés que l'œil est plus flétri. — Sur sa partie postérieure on voit en outre un pli transversalement dirigé, de 4 à 6 millimètres d'étendue, de 1 millimètre de hauteur, répondant par son extrémité interne au nerf optique. Ce pli transversal, considéré autrefois comme normal, paraît n'exister aussi que sur le cadavre ; on n'en trouve aucune trace chez les suppliciés. Il est remarquable surtout par la présence constante d'une tache, la *tache jaune*, qui recouvre sa partie la plus saillante.

La *tache jaune*, qu'on observe chez le singe, mais qui fait défaut dans les autres espèces animales, est ovalaire et transversalement dirigée comme le pli sur lequel elle repose. Son contour présente une teinte plus pâle, qui s'efface en se dégradant. — Sa partie centrale répond très-exactement au diamètre antéro-postérieur de l'œil. Elle se déprime en fossette et s'amincit tellement dans le point le plus déprimé, que celui-ci revêt l'aspect d'un pertuis. Ce point déprimé et décoloré (*foramen centrale*, *trou central*) est situé à 3 millimètres et demi en dehors du nerf optique. — La tache jaune emprunte sa coloration à des granulations pigmentaires disséminées sur ce point dans l'épaisseur de la rétine.

Par son extrémité postérieure, cette membrane se continue avec le nerf optique. Son origine, par conséquent, ne répond pas à sa partie centrale, mais se rapproche, ainsi que nous avons déjà eu l'occasion de le faire remarquer, de 3 millimètres vers sa partie interne et de 1 millimètre vers sa partie inférieure. De là il résulte que ses différentes régions n'offrent ni la même étendue ni la même direction : la région interne est plus courte que l'externe; elle se porte presque directement d'arrière en avant, tandis que la précédente décrit au contraire une courbe très-prononcée ; la région inférieure est aussi un peu plus courte que la supérieure.

Au niveau de sa continuité avec la rétine, le nerf optique devient le siége d'un étranglement très-prononcé. — Son extrémité antérieure ou terminale offre l'aspect d'une cupule très-régulièrement circulaire, se continuant avec la rétine par sa circonférence, et perforée à son centre pour donner passage à l'artère et à la veine centrales de la rétine. Quelques anatomistes anciens avaient cru remarquer dans ce point une saillie mamelonnée. Sœmmerring, et après lui plusieurs auteurs, ont représenté cette saillie, que Zinn avait déjà vainement cherchée et qui n'existe pas en effet.

Les auteurs modernes néanmoins sont unanimes pour la désigner sous le nom de *papille*, dénomination essentiellement erronée : car toute papille est une saillie ; et le nerf optique, loin de faire saillie à son entrée dans le globe de l'œil, est au contraire légèrement excavé.

A son extrémité antérieure, la rétine se termine par une circonférence festonnée et dentelée qui correspond exactement au bord festonné de la zone choroïdienne et de la zone de Zinn. Elle ne s'unit par aucun lien au premier de ces bords ; mais elle adhère d'une manière si intime au second, qu'il est tout à fait impossible de l'en détacher. Cette union, qui a pour avantage de l'étaler et de la maintenir en place, consiste dans une sorte d'engrenage en vertu duquel les festons saillants de la zone de Zinn, ou zone ciliaire, sont reçus dans les festons rentrants de la rétine.

C'est à Zinn qu'appartient le mérite d'avoir le premier bien défini et bien représenté le lieu et le mode de terminaison de la rétine, en démontrant que la lame mince et transparente, étendue de la circonférence de cette membrane à la circonférence du cristallin, constituait une lame à part, essentiellement différente de celle que forme le nerf optique, et avec laquelle, dès lors, il importe de ne pas la confondre.

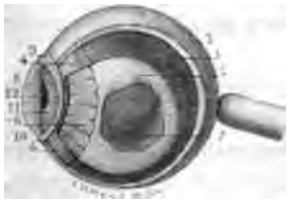

Fig. 719
Rapports de la rétine avec les autres membranes.

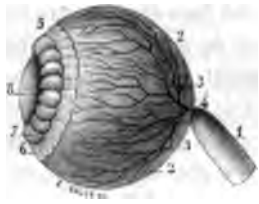

Fig. 720.
Origine et terminaison de la rétine.

Fig. 721
Face concave de la rétine.

Fig. 719. — 1. Nerf optique. — 2. Sclérotique. — 3. Choroïde. — 4. Zone choroïdienne. — 5. Rétine. — 6. Zone de Zinn dont le bord postérieur ou festonné donne attache à la rétine. — 7. Corps vitré. — 8. Cornée. — 9, 10. Union de la sclérotique et de la cornée. — 11. Iris vu de profil. — 12. Pupille.

Fig 720. — *Rétine vue par sa face convexe.* — 1. Nerf optique offrant au niveau de sa continuité avec la rétine une sorte d'étranglement très-prononcé. — 2, 2. Face convexe ou externe de la rétine. — 3, 3. Divisions de l'artère centrale de la rétine. — 4. Tronc de cette artère émergeant de la partie terminale du nerf optique. — 5. Zone de Zinn. — 6. Partie postérieure de cette zone étroitement unie par sa face interne avec la membrane hyaloïde, et par son bord festonné avec la rétine. — 7. Partie antérieure de la même zone, séparée de la membrane hyaloïde par le canal godronné, qui se trouve ici injecté d'air, et qui dans cet état d'injection prend l'aspect d'un collier de perles. — 8. Cristallin.

Fig. 721. — *Rétine vue par sa face concave.* — 1. Sclérotique. — 2. Choroïde — 3. Rétine. — 4. Extrémité terminale du nerf optique. — 5. Artère centrale de la rétine. — 6, 6. Pli transversal situé au côté externe de l'entrée du nerf optique. — 7. Tache jaune. — 8. Sa partie centrale très-amincie.

Lorsque cet auteur, en 1754, eut attiré l'attention des observateurs sur la zone membraneuse qui entoure le cristallin et qui plus tard prit son nom, le plus grand nombre terminèrent avec lui la rétine au bord postérieur de cette zone. L'opinion ancienne, toutefois, fut souvent reproduite; elle comptait encore un assez grand nombre de partisans en 1847, pour que M. Gosselin ait jugé utile de rappeler aux anatomistes, et surtout aux chirurgiens, que la rétine ne dépassait pas la zone de Zinn, et que sa circonférence terminale se trouvant séparée de la cornée par une distance constante de 6 millimètres, cette membrane ne pouvait être blessée dans l'opération de la cataracte par abaissement. Ajoutons cependant que les éléments nerveux ou essentiels de la rétine s'arrêtent seuls à cette limite; nous verrons que les éléments accessoires jouant le rôle d'organes de soutien, se prolongent réellement jusqu'au cristallin.

B. *Structure de la rétine.*

Cette membrane a été considérée longtemps comme composée d'une seule couche. Vers le milieu du XVIIIe siècle, Albinus démontra qu'elle était formée de deux couches très-distinctes : d'une couche externe ou nerveuse, et d'une couche interne déjà entrevue par Ruysch; cette seconde couche qui n'a été bien étudiée que beaucoup plus tard, est connue aujourd'hui sous le nom de *membrane limitante*.

En 1819, Jacob aperçut entre la rétine et la choroïde une membrane extrêmement mince, très-fragile, qu'il décrivit comme une nouvelle tunique de l'œil, membrane à laquelle la plupart des anatomistes ont attaché son nom. Mais un examen plus approfondi de celle-ci vint nous apprendre, quelques années plus tard, qu'elle formait une dépendance de la couche nerveuse de la rétine; étroitement unie à cette couche pendant la vie, elle s'en détache rapidement après la mort. La couche nerveuse de Ruysch, d'Albinus, de Haller, de Zinn, etc., se trouva ainsi subdivisée en deux autres, dont l'une, externe, la *membrane de Jacob*, fut considérée comme la couche la plus superficielle de la rétine, tandis que l'autre en devenait la couche moyenne.

En 1836, Langenbeck, laissant de côté la membrane de Jacob et la couche limitante pour s'occuper surtout de la couche intermédiaire, parvint à constater que celle-ci était composée, en dehors de cellules semblables à celles de la substance grise du cerveau, et en dedans de fibres identiques avec celles qui constituent la substance médullaire : la couche moyenne était donc dédoublée à son tour, et le nombre des couches qui concourent à la formation de la rétine porté de trois à quatre.

Les recherches nombreuses et importantes faites depuis cette époque ont établi qu'à ces quatre couches il fallait en ajouter une cinquième, d'apparence granuleuse, d'une structure très-différente de celles qui pré-

·èdent, et sous-jacente à la membrane de Jacob. Ces cinq couches se succèdent dans l'ordre suivant, en procédant de dehors en dedans :

1° La membrane de Jacob, ou couche des bâtonnets;
2° La couche granuleuse, ou couche des noyaux;
3° La couche celluleuse, ou couche de substance grise;
4° La couche fibreuse, ou couche des cylindraxes;
5° Enfin la couche interne, ou *couche limitante*.

Ces différentes couches ne peuvent être bien étudiées que sur des yeux bservés immédiatement après la mort, ou dans les premières heures qui a suivent. Chez l'homme, nous ne pouvons consacrer à cette étude que les yeux pris sur des suppliciés. Le plus habituellement, il faut donc recourir aux yeux pris sur des animaux, et surtout sur les mammifères plus approchés de nous par leur organisation.

La préparation qui a pour but de découvrir la rétine sera faite à l'air ibre et avec les ménagements nécessaires pour conserver cette membrane ntacte et partout appliquée sur le corps vitré. A l'aide de ciseaux on enlèera ensuite un petit segment de celle-ci en entamant le corps vitré, puis n l'étalera sur le porte-objet du microscope, de telle sorte que sa surface xterne soit tournée en haut. Le grossissement à mettre en usage peut vaier de 300 à 500 diamètres. Ce dernier est celui qui montre tous les léments de la rétine de la manière la plus nette.

On pourra voir sur cette préparation les deux premières couches de la étine. Les autres ne peuvent être complétement étudiées que sur des réines préalablement immergées dans l'acide chromique au 1000e.

Quelques micrographes donnent le conseil, pour étudier toutes les ouches sur un même lambeau de la rétine, de plier celui-ci sur sa face nterne et d'examiner ensuite le sommet du pli.

a. La **couche des bâtonnets**, *couche bacillaire* (de *bacilli*, petits bâons), ou *membrane de Jacob*, est la plus extérieure des cinq couches qui ntrent dans la composition de la rétine. Après la mort, elle ne tarde pas à e séparer d'une manière complète des couches sous-jacentes. La couche es bâtonnets se présente alors sous l'aspect d'une lamelle tellement mince, élicate et transparente, qu'on ne peut la distinguer que sous l'eau, où lle se révèle par ses ondulations. C'est dans cet état d'isolement qu'elle a té observée par Jacob en 1819. M. Huschke, en 1836, a démontré qu'elle tait unie aux autres couches dans son état normal et qu'elle devait être onsidérée comme une partie constituante de la rétine. En 1842, Hanover fait connaître sa texture, que Leuwenhoeck déjà avait entrevue.

La couche des bâtonnets se compose d'une innombrable quantité de peits cylindres, d'une longueur de 0mm,05 et d'une épaisseur de 0mm002, ous parallèles et rectilignes, perpendiculaires à la surface de la rétine, s'appliquant par leur extrémité externe à la couche pigmentaire de la cho-

roïde, se terminant en pointe à leur extrémité opposée. De cette pointe part un filament très-délié qui se rend dans l'une des cellules de la couche sous-jacente.

Lorsqu'on examine ces cylindres ou bâtonnets sur un segment de rétine dont la surface externe se trouve dirigée vers l'objectif, on aperçoit leurs bases contiguës comme les pièces d'une mosaïque, et entre eux d'autres corps semés çà et là à des intervalles inégaux, moins longs, beaucoup plus

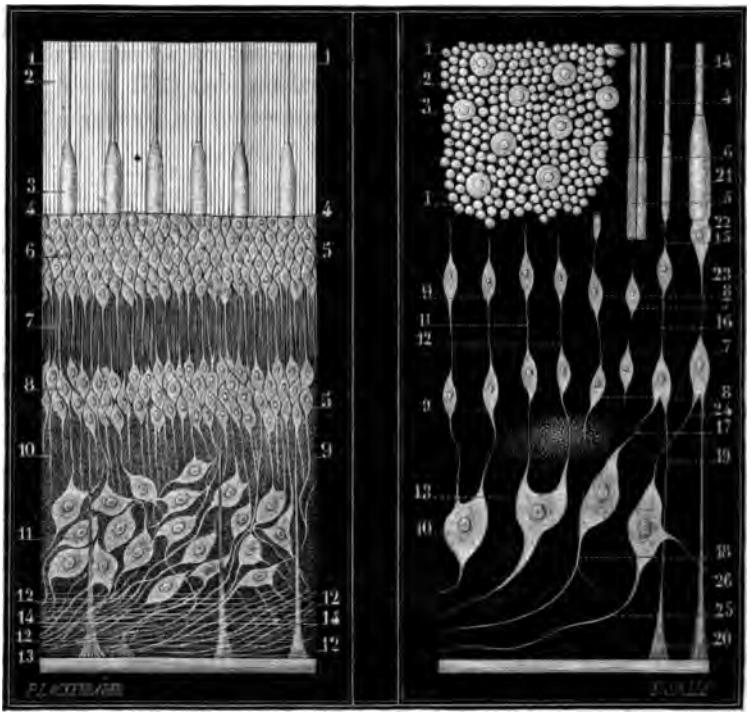

Fig. 722. — *Coupe verticale de la rétine; les cinq couches qui la composent.*

Fig. 723 — *Les éléments de la rétine vus dans leurs principaux détails et leur continuité.*

Fig. 722. — 1, 1. Couche des bâtonnets et des cônes. — 2. Bâtonnets. — 3. Cônes. — 4, 4. Membrane limitante externe. — 5, 5. Couche granuleuse. — 6. Couche granuleuse externe. — 7. Couche intermédiaire. — 8. Couche granuleuse interne, moins épaisse que l'externe, mais composée de cellules un peu plus grosses. — 9. Couche de substance grise ou encéphalique. — 10. Portion granulée de cette couche. — 11. Sa portion celluleuse. — 12, 12. Couche fibreuse. — 13. Membrane limitante interne. — 14, 14. Fibres radiées s'insérant sur cette membrane. (D'après H. Müller.)

Fig. 723. — 1, 1. Couche des bâtonnets et des cônes, vue par sa face libre ou externe. — 2. Bâtonnets. — 3. Cônes. — 4. Portion supérieure des bâtonnets. — 5. Leur portion inférieure. — 6. Point de soudure de ces deux portions. — 7, 7. Deux cellules de la couche granuleuse, avec le filament qui s'y rend et celui qui en part. — 8, 8. Deux cellules de la même couche et le filament qui les unit l'une à l'autre. — 9, 9. Deux

arges et d'aspect pyriforme. Ces corps, qui ne diffèrent des bâtonnets que par leur forme et leurs dimensions, ont reçu le nom de *cônes*. Sur certains points ils sont si régulièrement espacés et alignés, qu'ils forment au milieu des bâtonnets une sorte de quinconce.

Si l'on applique sur la préparation une lame mince de verre, tous les bâtonnets se renversent par groupes ou par bandes dans divers sens : tantôt alors ils représentent un vaste champ de blé sur lequel un violent orage aurait passé ; tantôt ils se couchent parallèlement les uns sur les autres ; ailleurs ils rayonnent autour d'un point central ; quelquefois ils sont seulement un peu inclinés et simulent assez bien le dos d'un hérisson.

Si l'on comprime légèrement la préparation, les bâtonnets se renversent et prennent une position horizontale. Ainsi couchés et vus dans leur longueur, on remarque sur leur partie moyenne, ou sur un point très-rapproché de celle-ci, une ligne transversale qui les partage en deux segments. Le segment externe est un peu plus long et plus grêle ; le second, ou interne, est plus transparent et finement granuleux.

Les cônes présentent la forme d'une bouteille allongée, reposant par sa base sur une lame amorphe et transparente qui a reçu le nom de *membrane limitante externe*, et qui les sépare, ainsi que les bâtonnets, de la couche granuleuse. On peut les considérer aussi comme des bâtonnets dont le segment interne se serait renflé. Ce segment interne, ou le cône proprement dit, est constitué par une substance plus claire ; il s'applique et s'unit par sa base à l'une des cellules de la seconde couche. — Le segment externe ou le bâtonnet du cône s'élève tantôt jusqu'au niveau de ceux qui l'entourent, et tantôt reste un peu au-dessous de ceux-ci.

La distribution des bâtonnets et des cônes n'est pas uniforme. Au niveau de la tache jaune on ne rencontre que des cônes. Autour de cette tache, les cônes sont encore très-abondants ; mais chacun d'eux est déjà entouré d'un cercle de bâtonnets. En se rapprochant des parties antérieures de la rétine, ces derniers se multiplient de plus en plus et forment d'abord

autres cellules réunies aussi par le filament intermédiaire, et se continuant en outre avec l'une des cellules de la couche encéphalique. — 10. Cellule avec laquelle elles communiquent. — 11 et 12. Autres cellules de la couche granuleuse, réunies comme les précédentes et se continuant inférieurement avec la même cellule nerveuse. — 13. Cellule tripolaire avec laquelle elles se continuent. — 14. Un bâtonnet qui se continue par son extrémité inférieure avec les éléments des quatre couches sous-jacentes. — 15. Filament par lequel ce bâtonnet se continue avec l'une des cellules de la couche granuleuse externe. — 16. Filament par lequel il se continue avec l'une des cellules de la couche granuleuse interne. — 17. Filament par lequel il se continue avec l'une des cellules de la couche encéphalique. — 18. Filament qui part de celle-ci et qui fait partie de la couche fibreuse. — 19. Une fibre radiée ou fibre de Müller. — 20. Renflement conoïde par lequel cette fibre s'attache à la membrane limitante. — 21. Un cône en continuité avec les autres éléments de la rétine. — 22. Cellule de la couche granuleuse externe à laquelle il s'unit par sa base. — 23. Filament intermédiaire aux deux cellules de la couche granuleuse. — 24. Filament qui relie les éléments précédents à l'une des cellules de la couche grise. — 25. Filament qui part de celle-ci. — 26. Fibre radiée.

deux, puis plusieurs séries circulaires, leur nombre est donc beaucoup plus considérable que celui des cônes.

Du reste, les uns et les autres ont pour caractères communs leur mollesse, leur flexibilité et leur fragilité. Ils s'altèrent rapidement après la mort. On les voit alors se déformer, puis se ramollir et se fragmenter, en sorte qu'il n'est plus possible de les reconnaître.

b. La **couche granuleuse** se compose de cellules contenant un gros noyau qui les remplit presque entièrement, et de prolongements déliés qui unissent ces cellules aux éléments des couches profondes. Elle forme le tiers moyen environ de l'épaisseur de la rétine, la couche des bâtonnets en constituant le tiers externe, et les trois autres couches réunies le tiers interne. Vue à un grossissement suffisant, on remarque qu'elle comprend trois plans superposés : 1° un plan superficiel, la *couche granuleuse externe;* 2° un plan moyen ou intermédiaire plus mince et plus transparent ; 3° un plan profond, la *couche granuleuse interne.*

La couche granuleuse externe est formée de deux ordres de cellules et peut-être aussi de quelques noyaux libres. — Les cellules du premier ordre reçoivent en dehors le filament émané de la pointe des bâtonnets, et donnent naissance en dedans à un prolongement semblable qui les unit à celles de la couche granuleuse interne. Ainsi unies à deux filaments opposés, elles offrent quelque analogie avec les cellules bipolaires. — Les cellules du second ordre sont larges en dehors, où elles se soudent à la base des cônes, mais s'effilent à leur pôle opposé pour se terminer aussi par un filament ; elles affectent par conséquent une configuration conoïde.

La couche intermédiaire est constituée par l'ensemble des prolongements qui proviennent des cellules de la couche granuleuse externe, et par des fibres de tissu conjonctif qui suivent la même direction que les filaments nerveux, d'où l'aspect fibrillaire qui lui est propre.

La couche granuleuse interne, un peu moins épaisse que l'externe, offre du reste la même constitution que celle-ci. Elle n'en diffère que par le volume plus considérable de ses cellules et par le double prolongement auquel ces cellules donnent naissance. De ces deux prolongements, le premier traverse la couche encéphalique et la couche fibreuse, puis se termine par une sorte de cône dont la base s'insère sur la membrane limitante interne; le second se continue avec une cellule nerveuse.

c. La **couche celluleuse** ou *couche de substance grise* présente la plus grande analogie avec la substance grise des centres nerveux. Comme celle-ci elle se compose de deux principaux éléments: 1° d'une substance finement granulée; 2° de cellules nerveuses multipolaires. — La substance granulée s'étale en lame mince immédiatement au-dessous de la couche granuleuse interne. — Les celulles multipolaires, de forme et de volume très-variables, rappellent celles de la substance grise de l'encéphale. Elles sont le point de

départ de prolongements de trois ordres. Un ou deux de ces prolongements se portent en dehors et se continuent avec ceux qui proviennent de la couche granuleuse. Un autre se dirige en arrière pour se continuer avec l'un des filaments de la couche fibreuse. Le dernier, dont l'existence n'est pas constante, s'étend d'une cellule nerveuse à une cellule voisine.

d. La **couche fibreuse** ou **couche des cylindraxes** naît du pourtour de la cupule du nerf optique. Elle se prolonge en rayonnant d'arrière en avant. Son épaisseur, qui est d'abord de $0^{mm},20$, s'abaisse à mesure qu'on se rapproche de la partie antérieure de la rétine, à $0^{mm},10$, à $0^{mm},05$, puis se réduit sur sa circonférence à $0^{mm},005$. Cette couche est formée en arrière de faisceaux aplatis, lesquels se divisent et s'anastomosent dans leur trajet, en devenant de plus en plus minces et de plus en plus déliés. Les fibres qui la composent représentent, selon Bowman, Remak et Schultz, des cylindres d'axe en continuité, à leur terminaison ou plutôt à leur origine, avec le prolongement postérieur des cellules multipolaires. Sur quelques-unes on remarque des traces de substance médullaire dans certaines espèces animales et même chez l'homme.

e. La **couche limitante** est une lame amorphe, homogène, transparente, de même nature que la membrane de Descemet. Son épaisseur n'excède pas $0^{mm},001$. Sa face interne est unie ; sa face externe donne attache aux prolongements émanés de la couche granuleuse.

Considérés dans leur texture intime et leur destination, les nombreux éléments qui entrent dans la constitution de la rétine peuvent être divisés en trois groupes : éléments nerveux, éléments de nature spéciale, éléments accessoires jouant le rôle de soutien ou de substratum.

Les éléments nerveux sont représentés par la couche de substance grise, et par la couche fibreuse ou couche des cylindraxes, qui se superposent dans la rétine, comme la couche grise et la couche blanche se superposent dans les circonvolutions du cerveau ; elles présentent l'une avec l'autre les mêmes connexions que celles-ci.

Les éléments spéciaux, surajoutés aux précédents, comprennent, d'une part les bâtonnets et les cônes, de l'autre toutes les cellules de la couche granuleuse et leurs prolongements. — Les bâtonnets et les cônes, doués d'une grande puissance de réfraction, sont destinés très-probablement à recevoir l'impression de la lumière. — Les cellules de la couche sous-jacente transmettent l'impression aux cellules multipolaires, qu'on peut regarder comme autant de petits ganglions, et qui communiquent à leur tour cette impression aux fibres nerveuses, par lesquelles elle arrive jusqu'à l'encéphale.

Aux éléments accessoires ou de soutien se rattachent les deux membranes limitantes, et les fibres qui s'y insèrent. Le point de départ de ces fibres n'a pas encore été bien clairement déterminé ; très-probablement elles nais-

sent de la limitante externe. Selon quelques observateurs, elles se confondent à leur origine avec les filaments nerveux. Comme ces derniers, elles partiraient des bâtonnets et des cônes, passeraient par les cellules de la couche granuleuse externe, puis par les cellules de la couche granuleuse interne; au niveau de celles-ci, chaque filament se dédoublerait pour se porter, l'un vers les cellules ganglionnaires, l'autre vers la membrane limitante interne. Toutes ces fibres cheminent perpendiculairement des couches superficielles vers les couches profondes, qu'elles unissent ; vues dans leur ensemble, elles prennent le nom de *fibres radiées* ou de *fibres de Müller*.

La disposition relative des divers éléments de la rétine se modifie au niveau de la tache jaune, qui en représente le point le plus sensible. Sur cette tache, les bâtonnets font défaut et sont remplacés par des cônes. Les cellules ganglionnaires sont beaucoup plus nombreuses. Les fibres nerveuses s'écartent, et d'autres s'arrêtent sur son contour pour se continuer avec les prolongements des cellules précédentes.

Portion ciliaire de la rétine. — Les éléments nerveux de la rétine se terminent seuls au niveau du bord festonné de la zone de Zinn. Ceux qui jouent le rôle de soutiens se prolongent sur cette zone pour s'avancer jusqu'à la circonférence du cristallin. Ces éléments sont représentés par la membrane limitante interne et par les fibres radiées.

La membrane limitante, en se prolongeant sur la zone de Zinn, conserve ses caractères primitifs ; elle devient seulement plus mince, en sorte qu'on éprouve quelque difficulté à constater sa présence.

Les fibres radiées se modifient au contraire très-notablement. Chacune d'elles revêt la forme d'un cône assez long dont la base répond aux procès ciliaires, et dont le sommet, un peu élargi et inégal, se continue avec la membrane limitante. Elles diffèrent donc, par leur mode de configuration, des fibres radiées de la rétine. Elles n'en diffèrent pas moins par leur diamètre, qui est beaucoup plus considérable, et par la présence constante d'un noyau qui est en général très-rapproché de leur base. Ainsi constituées, elles offrent au premier aspect toutes les apparences d'un épithélium cylindrique. Mais deux considérations tendent à faire admettre qu'elles appartiennent en réalité au tissu conjonctif. D'une part, en effet, elles s'effilent à l'une de leurs extrémités, puis s'insèrent sur la membrane amorphe sous-jacente, caractère qui leur est commun avec les fibres radiées ; de l'autre, elles sont presque inaltérables : on les retrouve encore avec leur forme, leur insertion et leur noyau, sur des yeux provenant de cadavres en pleine putréfaction. C'est même sur ces yeux déjà profondément altérés qu'on peut les observer dans les meilleures conditions, ces fibres étant alors dissociées et couchées sur la membrane limitante, à laquelle elles restent attachées. Cependant sur des yeux frais on peut aussi les étudier très-bien, quelques-unes d'entre elles se détachant et se présentant dans toute leur longueur.

Artère et veine centrales de la rétine. — L'artère naît, tantôt directement de l'ophthalmique, tantôt par un troncule qui lui est commun avec les ciliaires postérieures externes. Elle plonge dans le nerf optique à un centimètre en arrière du globe de l'œil, le traverse obliquement pour atteindre son axe, puis se porte directement en avant. Parvenue au niveau de la cupule du tronc nerveux, l'artère centrale se partage en deux branches principales, l'une ascendante, l'autre descendante, d'abord situées sur la face externe de la membrane limitante, mais qui ne tardent pas à l'abandonner pour cheminer dans l'épaisseur de la couche fibreuse. Elles se subdivisent alors et poursuivent leur trajet jusqu'au bord festonné de la rétine en fournissant un très-grand nombre de rameaux et ramuscules dirigés dans tous les sens et anastomosés entre eux. De ce réseau partent des ramifications plus ténues qui se répandent dans la couche celluleuse et qui paraissent même s'étendre jusque dans la couche granuleuse. Mais aucune ne pénètre dans la couche des bâtonnets.

La veine centrale tire son origine des capillaires qui succèdent aux artérioles. Quelquefois elle a pour point de départ, en avant, une veinule circulaire, qui n'est représentée le plus souvent que par des tronçons épars. Chaque branche artérielle est accompagnée de deux veines. Les deux veines supérieures, de même que les deux veines inférieures restent indépendantes sur toute leur longueur. Arrivées sur la cupule, les quatre veinules s'y engagent, puis se réunissent en parcourant le centre du nerf optique, de manière à former deux troncules, lesquels s'unissent à leur tour avant de sortir du tronc nerveux.

Tiedemann et Langenbeck mentionnent de petits filets nerveux, qui, partis du plexus caverneux et appliqués à l'artère centrale, se ramifieraient comme celle-ci pour se perdre en définitive dans la rétine. J'ai acquis la certitude que ces filets n'existent pas.

§ 8. — Corps vitré.

Le *corps vitré* est le plus volumineux des milieux de l'œil. Il occupe les deux tiers postérieurs de la cavité oculaire, l'humeur aqueuse et le cristallin réunis en occupant le tiers antérieur. Sa forme est celle d'un sphéroïde excavé en avant pour recevoir cette lentille, qui le déborde, à peu près comme la cornée transparente déborde la sclérotique.

La transparence du corps vitré est complète. Sa consistance rappelle celle du verre fondu, auquel il a été comparé. Sa pesanteur spécifique, d'après Chenevix, s'élève à 1,005.

Son pouvoir refringent, selon Brewster, est de 1,339. Il diffère peu, par conséquent, de celui de l'humeur aqueuse, représenté par le chiffre 1,336, et de celui de l'eau évalué à 1,335, celui de l'air étant 1,000.

Rapports. Le corps vitré est en rapport, en arrière avec la rétine, en avant avec la zone de Zinn et le cristallin.

La rétine, très-exactement appliquée sur sa surface, embrasse ses trois quarts postérieurs, et lui est seulement contiguë. Au niveau de la tache jaune et du pli sur lequel celle-ci repose, il présente une légère dépression qui s'efface au moment où on le sépare de la membrane nerveuse.

Chez le fœtus, il existe au niveau de la cupule du nerf optique un vaisseau fort important, l'*artère capsulaire*, qui, née du tronc de l'artère centrale de la rétine, traverse d'arrière en avant le centre du corps vitré pour aller se ramifier sur la face postérieure du cristallin: de là l'idée d'un canal, le *canal hyaloïdien*, qui se terminerait à ses deux extrémités par un orifice infundibuliforme. L'existence de ce canal n'a jamais pu être constatée: c'est une simple vue de l'esprit dont l'observation depuis longtemps déjà a fait justice. — Par les progrès de l'âge l'artère capsulaire s'oblitère, puis disparaît. Chez l'adulte on n'en retrouve plus que quelques vestiges étendus du nerf optique à la partie correspondante du corps vitré, et constituant entre ces deux organes un moyen de connexion; de vingt à trente ans, et souvent beaucoup plus tôt, ces derniers vestiges disparaissent à leur tour, et le corps vitré, à sa partie postérieure, devient alors tout à fait indépendant de la rétine.

A l'union de son quart antérieur avec ses trois quarts postérieurs, le corps vitré contracte une adhésion extrêmement intime: d'une part, avec la circonférence de la rétine, qu'il maintient étalée à sa surface sans qu'elle puisse ni se déplacer, ni se plisser en aucun sens; d'une autre part, avec la zone de Zinn, qui, fixée par son extrémité opposée ou antérieure à la circonférence du cristallin, unit étroitement les deux milieux.

Par sa face postérieure le cristallin est simplement contigu au corps vitré; après avoir incisé circulairement la zone de Zinn, on peut retirer la lentille de sa fossette sans difficulté et sans léser ni son enveloppe, ni la membrane hyaloïde; son poids seul suffit même pour l'en détacher.

Structure du corps vitré.

Le corps vitré, considéré dans sa structure, nous offre à étudier une membrane, la *membrane hyaloïde*, dont la zone ciliaire a été regardée à tort comme une dépendance, et un liquide particulier, l'*humeur vitrée*, contenue dans sa cavité.

La membrane hyaloïde (ὑαλὸς, verre; εἶδος, ressemblance) occupe la surface du corps vitré, dont elle marque la limite. Elle est d'une transparence parfaite, assez résistante pour supporter, sans se rompre, tout le poids du liquide qu'elle contient, et cependant tellement mince, que plusieurs anatomistes, parmi lesquels je mentionnerai Hanover, Valentin, Henle, ont émis des doutes sur son existence.

Vue par sa face externe, cette membrane est lisse comme une lame de verre, très-régulièrement étalée, soit au niveau de la rétine, soit au niveau de la zone de Zinn, soit au niveau du cristallin.

Vue par sa face interne, après qu'on en a exprimé toute l'humeur vitrée, elle présente une foule de prolongements qui se portent de sa périphérie vers sa partie centrale, en s'entre-croisant entre eux de manière à circonscrire des aréoles. Demours, qui a cherché le premier à déterminer la forme et l'arrangement de ces cellules, avance qu'elles offrent, pour la plupart, une forme pyramidale; que les plus grandes occupent la surface du corps vitré et sa partie postérieure; que les plus petites se trouvent situées vers son centre et au voisinage du cristallin; et que toutes communiquent entre elles. Cette étude a été faite sur des yeux congelés. En laissant ces yeux quelques instants exposés à l'air libre, et en les ouvrant au moment où ils n'offraient plus qu'une demi-congélation, Demours reconnut que le corps vitré était formé de glaçons taillés à facettes, sur lesquels il dit avoir saisi, avec une aiguille à cataracte, de minces lamelles. Petit, Haller, Zinn, et leurs successeurs, répétèrent ces expériences et en obtinrent des résultats analogues. Je les ai répétées à mon tour, et j'ai pu constater aussi les mêmes faits.

Mais je ne puis admettre que les grands glaçons qui répondent à la périphérie du corps vitré marquent le dernier terme du cloisonnement de la cavité de ce corps. Chacun d'eux se compose d'autres glaçons plus petits; car, après leur fusion complète, si l'on exprime toute l'humeur vitrée qu'ils contiennent, on peut en retirer des lamelles et des fibres qui les parcourent en divers sens, et qui les cloisonnent comme les lames principales cloisonnent la cavité de l'hyaloïde. Il résulte de cette observation que le cloisonnement du corps vitré est beaucoup plus compliqué que ne l'avaient pensé les anatomistes du XVIIIe siècle, en sorte qu'il semble à peu près impossible d'assigner une forme déterminée et des dimensions précises aux cellules ou aréoles de ce corps.

Lorsqu'on a exprimé toute l'humeur contenue dans le corps vitré, si l'on examine au microscope, à un grossissement de 500 diamètres, la membrane et les prolongements qu'on a obtenus pour résidu, on peut facilement reconnaître: 1° que, parmi les prolongements de cette membrane, les uns sont membraneux, les autres fibroïdes et assez analogues par leur aspect aux fibres du tissu cellulaire; 2° qu'il existe en outre dans l'épaisseur du corps vitré des noyaux en petit nombre, de forme irrégulière: ces noyaux, vus aussi par M. Robin, sont des leucocytes.

La disposition que présente cette membrane à sa partie antérieure est encore l'objet de nombreuses dissidences. Suivant les anciens et la plus part des auteurs modernes, elle s'épaissit au niveau de la circonférence de la rétine, puis continue à se porter en avant et se divise au voisinage du

cristallin en deux lames, dont l'une, superficielle, va s'attacher à la partie antérieure de la circonférence de la lentille, tandis que l'autre, profonde, descend en arrière de celle-ci pour tapisser la fossette correspondante du corps vitré et compléter sa cavité.

Ce dédoublement de la membrane hyaloïde à sa partie antérieure ne saurait être admis. Deux faits importants viennent le démentir. D'une part, la lame qui s'étend de la terminaison de la rétine au cristallin est beaucoup plus épaisse et plus résistante que l'enveloppe du corps vitré. D'une autre part, elle présente une texture complétement différente de celle de la membrane hyaloïde. Des fibres lamineuses, très-manifestes, parfaitement caractérisées, la composent, tandis que cette enveloppe est de nature amorphe, comme la membrane de Descemet. Elle forme donc, ainsi que Zinn le premier s'est attaché à le démontrer, une membrane distincte, de nature celluleuse, que cet auteur a décrite sous le nom de *couronne de la zone ciliaire*, et que ses successeurs ont appelée *zone de Zinn*.

Zone de Zinn. — Cette zone entoure le cristallin à la manière d'une collerette. Sa largeur est de 5 à 6 millimètres du côté temporal et de 4 à 5 millimètres seulement du côté nasal. On peut lui considérer trois portions assez distinctes : 1° une portion postérieure légèrement plissée, intimement unie par sa face interne à la partie correspondante de la membrane hyaloïde, et contiguë, par sa face externe, à la partie non plissée de la zone choroïdienne ; 2° une portion moyenne, composée de plis très-prononcés qui s'engrènent avec les plis de la zone choroïdienne, et qui constituent les *procès ciliaires de la zone de Zinn*, appelés aussi *procès ciliaires du corps vitré* par les auteurs qui voient dans cette zone un dédoublement de la membrane hyaloïde ; 3° une portion antérieure libre, formée de faisceaux qui affectent une disposition radiée, et qui s'attachent sur le pourtour de la face antérieure du cristallin.

Ces trois portions sont recouvertes par le prolongement ciliaire de la rétine, qui leur adhère étroitement. Lorsqu'on sépare les deux premières de la zone choroïdienne, le pigment de celle-ci s'en détache le plus souvent et leur reste adhérent sous la forme d'un cercle composé de rayons alternativement blancs et noirs.

Les plis ou procès ciliaires de la zone de Zinn sont reçus dans les intervalles des procès ciliaires de la choroïde, au pigment desquels ils adhèrent. Comme ceux-ci, ils sont donc au nombre de 60 à 70. Mais ils n'offrent pas la même configuration : ils sont aplatis et falciformes. Leur bord convexe ou externe occupe les sillons qui séparent les procès ciliaires de la choroïde ; leur bord concave ou interne fait saillie dans le canal de Petit ; leur sommet répond aux dentelures du bord festonné ou postérieur de la zone ciliaire ; leur base répond à l'iris. Il en existe du reste de deux ordres : les grands et les petits. Les grands sont au nombre de dix-huit à vingt ; leur

bord concave est très-saillant. Entre deux grands procès ciliaires on en trouve trois ou quatre de plus petites dimensions.

La partie antérieure de la zone de Zinn, étendue des procès ciliaires de la choroïde vers le cristallin, contribue à former la paroi postérieure de la chambre postérieure de l'œil. Elle est parallèle à l'iris et en contact immédiat avec cette membrane.

La zone de Zinn est composée de faisceaux de fibres qui se dirigent tous d'arrière en avant pour venir s'attacher sur le pourtour de la face antérieure du cristallin. Ces fibres seraient, suivant quelques auteurs, de nature élastique. Mais elles appartiennent manifestement au tissu conjonctif, dont elles offrent tous les caractères. Leur union à la membrane hyaloïde et à la capsule cristalline est extrêmement intime.

En s'écartant pour se porter l'une en avant, l'autre en dedans, la zone de Zinn et la membrane hyaloïde laissent entre elles un espace angulaire et circulaire qui est limité et complété par la périphérie du cristallin. De là un canal prismatique et triangulaire. Ce canal a été signalé par Petit, en 1720, sous le nom de *canal godronné*. Pour le distinguer, il faut le piquer délicatement avec un tube de verre effilé à la lampe, et l'insuffler. « Lorsqu'il est rempli d'air, dit cet auteur, il s'y fait des bosselures sem- » blables aux ornements que l'on fait sur des pièces d'argenterie, que l'on » nomme pour cela *vaisselle godronnée*. » Ces bosselures, comparées aussi à de petites perles, sont séparées par des sillons qui correspondent aux grands procès ciliaires de la zone de Zinn, c'est-à-dire à ceux dont le bord concave fait une saillie plus prononcée dans l'intérieur du canal.

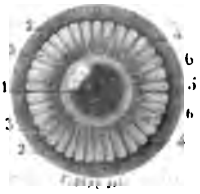

FIG. 724. — *Zone de Zinn.*



FIG. 725. — *Canal godronné.*

Fig. 724. — 1. Cristallin. — 2, 2. Corps vitré. — 3. Zone de Zinn, formant une sorte de collerette autour de cette lentille. — 4, 4. Bord postérieur ou festonné de cette zone. — 5. Son bord antérieur ou radié s'insérant à la partie correspondante de la circonférence du cristallin. — 6, 6. Plis antéro-postérieurs ou procès ciliaires de la zone de Zinn, destinés à s'engrener avec ceux de la choroïde; il résulte de cet engrénement des deux ordres de procès ciliaires que le cristallin ne peut exécuter aucun mouvement de rotation autour de son axe.

Fig. 725. — 1. Cristallin. — 2, 2. Corps vitré. — 3, 3. Zone de Zinn. — 4, 4. Partie postérieure de cette zone légèrement plissée sur sa face externe et étroitement unie à la membrane hyaloïde par sa face interne. — 5, 5. Partie antérieure de la même zone séparée de la membrane hyaloïde par le canal godronné, qui se trouve ici injecté d'air, d'où l'aspect alternativement bosselé et étranglé qu'elle présente en avant.

L'humeur vitrée est un liquide parfaitement transparent, de consistance sirupeuse, doué d'une très-grande affinité pour les parois de la membrane hyaloïde et de ses divers prolongements. Berzelius, qui l'a soumise à l'analyse, lui attribue la composition suivante :

Eau	98,40
Albumine	0,16
Chlorure de sodium	1,42
Substance soluble dans l'eau	0,02
	100,00

Lorsqu'on exprime cette humeur en enfermant le corps vitré dans un linge et en l'écrasant par le mécanisme de la torsion, on la voit s'écouler instantanément et perdre sa viscosité naturelle pour prendre une fluidité presque égale à celle de l'eau. Sa consistance paraît donc dépendre beaucoup moins de ses propriétés que de son emprisonnement dans un nombre presque infini de cellules. Sous ce rapport, la structure du corps vitré a été comparée avec beaucoup de raison à celle de l'orange et du citron. A l'appui de ce rapprochement, j'invoquerai le fait suivant: après avoir soumis à une dessiccation complète le corps vitré, au point qu'il ne soit plus représenté sur les parois du vase que par une tache circulaire, si l'on tient cette tache recouverte d'eau pendant plusieurs jours, on la verra se détacher sous la forme d'une pellicule, puis reprendre peu à peu les dimensions et tous les caractères du corps vitré, qui se reconstitue ainsi par le simple fait de son imbibition, c'est-à-dire de l'emprisonnement de l'eau dans ses aréoles. Or le corps vitré se reconstituant aux dépens de l'eau qu'il absorbe, et l'humeur vitrée ainsi reconstituée reprenant sa consistance primitive, il semble difficile de ne pas admettre que celle-ci est seulement apparente et le simple résultat de son emprisonnement presque moléculaire. L'observation confirme du reste pleinement cette opinion. Sur un très-minime lambeau du corps vitré, j'ai pu distinguer à un grossissement de 500 diamètres les trabécules infiniment multipliées qui traversent les plus petites aréoles.

Plusieurs auteurs ont nié cette structure aréolaire pour admettre dans le corps vitré des couches qui se superposeraient comme celles du cristallin, et qui augmenteraient aussi de densité de la surface au centre. M. Vallée, acceptant comme démontrée cette structure stratifiée, l'a prise pour base de sa théorie de la vision, théorie à la défense de laquelle il a consacré de longs travaux et toute l'ardeur d'une conviction profonde; je regrette d'avoir à ajouter que le fait anatomique sur lequel elle repose est tout à fait hypothétique.

L'artère capsulaire pendant son trajet à travers le corps vitré ne fournit aucune ramification à la membrane hyaloïde.

La zone de Zinn a manifestement pour usage de fixer le cristallin dans la place qui lui est assignée. Elle joue à l'égard de celui-ci le rôle d'un

ligament. — Le canal godronné, qui n'existe pendant la vie qu'à l'état virtuel, comme toutes les cavités séreuses, paraît destiné à isoler la circonférence de la lentille, afin de lui laisser une complète liberté pour se prêter aux modifications de forme que lui communique le muscle ciliaire.

§ 9. — Cristallin.

Le *cristallin* est une lentille biconvexe située entre l'humeur aqueuse, qui baigne sa surface antérieure, et le corps vitré, dans lequel il se trouve enchâssé, suivant l'expression de Petit, comme un diamant dans son chaton.

Il est maintenu dans cette situation par la zone de Zinn dont les fibres l'unissent très-solidement au corps vitré : ainsi fixée dans l'excavation qu'elle remplit, la lentille ne peut se déplacer ni en arrière, le corps vitré s'opposant à ce mouvement de recul, ni en avant, la zone de Zinn rendant impossible tout mouvement de projection dans ce sens, ni vers aucun point de sa circonférence, les liens qui répondent au point diamétralement opposé la retenant en place. Situé entre deux milieux, dont l'antérieur présente une fluidité complète et le postérieur une demi-fluidité, le cristallin conserve néanmoins sur l'axe antéro-postérieur de l'œil une position invariable. Un intervalle de 2 millimètres et demi le sépare de la cornée ; celui qui le sépare de la tache jaune est de 16 millimètres, c'est-à-dire environ six fois aussi grand.

A. — Conformation extérieure du cristallin.

Le *poids* du cristallin varie de 20 à 25 centigrammes. Le plus léger que j'aie trouvé pesait 201 milligrammes ; le plus lourd, 252. Son poids moyen chez l'adulte, calculé sur les résultats que j'ai obtenus en soumettant à une pondération exacte une série de onze cristallins, s'élève à 218 milligrammes.

La pesanteur spécifique de l'eau étant représentée par 1,000, celle du cristallin équivaut, suivant Chenevix, à 1,079.

Son pouvoir réfringent, comparé à celui de l'air pris pour unité, est de 1,384, selon Brewster.

Le *volume* de la lentille cristalline est déterminé par l'étendue de son diamètre et la longueur de son axe.

Son *diamètre*, mesuré avec les branches d'un compas, sur les onze cristallins précédemment mentionnés, a varié de 9 à 10 millimètres. Petit était arrivé à un résultat tout à fait identique ; car il avance que ce diamètre est ordinairement, chez l'homme adulte, de 4 lignes, et quelquefois de 4 lignes 1/4 ou 4 lignes 1/2. M. Lamé, en l'évaluant en moyenne à

10 millimètres, l'a donc légèrement exagéré puisque ce chiffre exprime sa plus grande longueur. Mais M. Huschke l'a exagéré bien plus encore en l'estimant chez le nègre à 5 lignes 1/2, c'est-à-dire à près de 13 millimètres; son étendue est la même dans toutes les races.

L'*axe* ou l'épaisseur du cristallin est de 4 1/2 à 5 millimètres. Sur ce point encore, mes recherches viennent confirmer celles de Petit, qui l'évalue, chez l'adulte, de 2 lignes à 2 lignes 1/4.

Cet axe présente une longueur indépendante de l'âge. Dans le fœtus de sept mois, son étendue s'élève déjà de 4 1/2 à 5 millimètres. Elle ne varie plus ensuite dans le cours de l'existence. La lentille s'accroît seulement par élongation de son diamètre; et comme celui-ci est d'abord très-court, et à peine supérieur à l'axe, il en résulte que pendant toute la durée de la vie intra-utérine le cristallin est presque rond. A la naissance, son diamètre mesure 7 millimètres; à dix ou douze ans, il arrive à 8; et à dix-sept ou dix-huit ans il atteint sa longueur définitive.

Les extrémités de l'axe ont reçu le nom de *pôles :* il y a donc un *pôle antérieur* et un *pôle postérieur*. Le premier répond au centre de la pupille et le second au centre de la tache jaune. Ils s'écartent pendant la vision des objets rapprochés, l'axe de la lentille s'allongeant, et se rapprochent au contraire lorsque nous regardons un objet éloigné.

Les *faces* du cristallin sont lisses et unies. L'antérieure répond à l'iris, et la postérieure au corps vitré. — Leur courbure diffère : la première est toujours moins convexe que la seconde; le plan passant par la circonférence de la lentille coupe son axe à l'union de ses deux cinquièmes antérieurs avec les trois cinquièmes postérieurs. Ce mode de conformation présenterait, selon Petit, quelques exceptions; en parcourant le tableau qu'il a dressé, on voit que sur vingt-six cristallins par lui observés, il en est deux sur lesquels la face antérieure est plus convexe que la postérieure. Ces exceptions sont possibles. Je déclare toutefois qu'elles me laissent des doutes; car, sur près de cent cristallins que j'ai examinés pour déterminer la longueur de leur axe et la courbure relative de leurs deux faces, je n'en ai trouvé aucun qui ne m'ait présenté une face postérieure plus convexe.

La forme et le degré de courbure de chaque face sont extrêmement difficiles à déterminer; aussi les auteurs qui ont tenté cette détermination sont-ils arrivés à des résultats très-divergents. Selon Kepler, la face antérieure est un segment de sphéroïde, et la postérieure une section d'hyperbole. D'après M. Chossat, toutes deux représentent un segment d'ellipsoïde en révolution sur son petit axe. Petit évalue le diamètre de la sphère dont elle fait partie à 9 lignes; selon Helmholtz, le rayon de courbure de la face antérieure varie de 6 à 12 millimètres : il serait donc de 9 en moyenne.

La *circonférence* du cristallin est arrondie et très-régulièrement circulaire. Elle forme la paroi interne du canal godronné. Les plis de la zone ciliaire viennent s'y appliquer par leur concavité. Lorsque l'œil a été divisé en deux hémisphères, si l'on renverse l'hémisphère antérieur sur la cornée pour voir le cristallin à travers le corps vitré, on remarque que sa circonférence offre un aspect légèrement festonné ou dentelé : cette disposition est due aux plis de la zone de Zinn, qui, se trouvant alors tendus, exercent une légère pression sur le pourtour de la lentille.

• **Parties constituantes.** — Le cristallin se compose de deux parties : d'une partie périphérique ou enveloppante, qui porte le nom de *capsule du cristallin*, et d'une substance propre, lamelleuse et fibreuse, qui constitue le cristallin proprement dit.

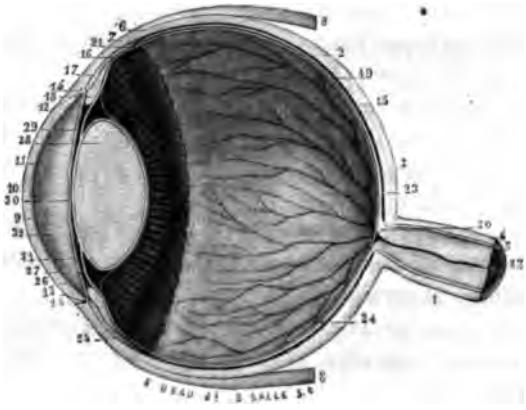

FIG. 726. — *Le cristallin dans ses rapports avec la membrane hyaloïde, le corps ciliaire et l'iris.*

1. Nerf optique. — 2. Partie moyenne de la sclérotique. — 3. Partie postérieure de cette membrane, plus épaisse que la précédente. — 4. Tunique externe du nerf optique se continuant avec la couche externe de la sclérotique. — 5. Tunique interne de ce nerf allant se continuer avec la couche interne de la même membrane. — 6. Partie de la sclérotique qui est sous-jacente au tendon du muscle droit supérieur : on voit qu'elle est très-mince. — 7. Partie de cette membrane qui est antérieure au même tendon. — 8, 8. Muscles droits supérieur et inférieur. — 9. Cornée transparente. — 10. Partie centrale de cette membrane un peu moins épaisse que la partie périphérique. — 11. Membrane de l'humeur aqueuse. — 12. Union de la sclérotique et de la cornée à leur partie supérieure. — 13. Union de ces mêmes membranes à leur partie inférieure. — 14, 14. Canal de Schlemm. — 15. Choroïde. — 16. Zone choroïdienne, remarquable par sa couleur sombre et le bord festonné qui la limite en arrière. — 17. Muscle ciliaire. — 18. Corps ciliaire. — 19. Rétine. — 20. Origine de la rétine. — 21. Limite antérieure de cette membrane. — 22. Artère centrale de la rétine. — 23. Divisions de cette artère centrale. — 24. Membrane hyaloïde. — 25. Zone de Zinn, confondue dans sa moitié postérieure avec cette membrane, dont elle se trouve séparée en avant par le canal godronné. — 26. Paroi postérieure du canal godronné formée par la membrane hyaloïde. — 27. Paroi antérieure du même canal formée par la zone de Zinn. — 28. Cristallin. — 29. Iris. — 30. Pupille. — 31. Chambre postérieure n'existant qu'à l'état virtuel. — 32. Chambre antérieure.

Entre la capsule et la substance propre du cristallin, tous les auteurs ont admis jusqu'en 1855 une couche de liquide qui entoure cette dernière et qui était appelée alors *humeur de Morgagni*. J'ai démontré, à cette époque, par une série d'arguments irrécusables, que cette humeur n'existe pas, et que Morgagni ainsi que ses successeurs avaient été induits en erreur par l'extrême mollesse des couches les plus superficielles du cristallin, qui deviennent presque diffluentes sur le cadavre. Ce fait aujourd'hui n'étant plus contesté, je puis passer sous silence les faits sur lesquels j'avais basé sa démonstration ; il reste donc actuellement bien établi que le cristallin ne comprend dans sa constitution que deux parties, la capsule et le noyau.

B. Capsule du cristallin.

Cette capsule, de forme lenticulaire, se moule sur la substance propre du cristallin, qu'elle isole et protége.

Son extrême minceur l'a fait comparer à une toile d'araignée, et sa parfaite transparence à une mince couche de cristal : d'où les noms de *tunique arachnoïde*, de *tunique cristalloïde*, que lui avaient donnés quelques auteurs du XVIe et du XVIIe siècle. Cette dernière dénomination est encore aujourd'hui la plus généralement usitée parmi les ophthalmologistes, qui, divisant la capsule en deux parties, admettent une *cristalloïde antérieure* et une *cristalloïde postérieure*.

Par sa surface externe, la capsule du cristallin est contiguë en avant à l'iris, en arrière au corps vitré, et sur sa circonférence à la zone de Zinn, qui vient s'y attacher.

Par sa surface interne, elle s'applique sur la substance propre de la lentille sans lui adhérer, en sorte qu'on peut très-facilement l'en séparer.

La moitié antérieure de cette capsule est extrêmement mince ; son épaisseur n'excède pas $0^{mm},010$. La moitié postérieure, plus mince encore, mesure seulement $0^{mm},005$. La première diffère en outre de la seconde par la présence de cellules aplaties, à contour hexagonal, contenant un noyau, et formant une seule couche appliquée sur sa face concave.

Soumise à l'examen microscopique, l'enveloppe du cristallin n'offre ni fibres, ni granulations, ni aréoles, ni interstices. Son aspect est celui d'une lame de verre ou de cristal parfaitement poli. Aucune substance dans l'économie animale ne présente un aussi haut degré d'homogénéité. — Lorsqu'on la déchire, les bords de la solution de continuité sont aussi nets et aussi réguliers que ceux qui limitent les fragments d'une glace. — Séparée du cristallin et comprimée, elle offre un certain nombre de plis remarquables par leur direction parfaitement rectiligne.

Si on la pique avec un tube effilé à la lampe, pour insuffler le cristal-

lin, elle se laisse distendre ; et au moment où l'air s'en échappe, elle revient à ses dimensions premières ; elle est donc élastique. Son élasticité se manifeste encore lorsqu'on l'enlève ; car alors on la voit se plisser et s'enrouler en partie autour d'elle-même.

Sa résistance est faible. Elle se montre toujours très-inférieure à celle de la membrane hyaloïde, et surtout à celle de la zone de Zinn. Découvrez le cristallin en enlevant la cornée et l'iris, et cherchez à l'aide d'un corps à surface plane ou même concave, appliqué sur sa face antérieure, à déplacer la lentille vers un point quelconque de sa circonférence : quelles que soient les précautions et le procédé mis en usage, elle conservera ses rapports avec la zone de Zinn; constamment c'est la capsule, et la capsule seule, qui cédera. Or, si l'on échoue dans de semblables conditions, que sera-ce donc lorsqu'on tentera d'abaisser en masse le cristallin à l'aide d'une simple aiguille introduite dans son épaisseur !

Parmi les diverses propriétés de la capsule cristalline, la plus remarquable, sans contredit, est son inaltérable transparence. Plongez le cristallin dans l'eau bouillante ou dans l'eau glacée, dans l'alcool ou dans un acide concentré, aussitôt il deviendra opaque, mais son enveloppe restera toujours parfaitement transparente. Cette propriété est tellement inhérente à sa nature, qu'elle ne disparaît qu'avec la capsule elle-même ; les substances qui attaquent et détruisent celle-ci sont les seules qui peuvent l'altérer.

Dans la cataracte, c'est la substance propre du cristallin qui devient opaque et non son enveloppe. Petit, qui en avait observé un grand nombre et qui avait toujours trouvé la capsule transparente, conclut de ce fait que les cataractes capsulaires devaient être extrêmement rares ; et il fait remarquer que, si quelques auteurs les considèrent comme fréquentes, « c'est parce qu'ils n'ont pas pris garde qu'il reste sur la capsule un peu » de la matière sèche et opaque du cristallin. » — Malgaigne est allé plus loin que Petit : il a nié résolûment l'existence de ces dernières. Quelques faits bien observés attestent cependant qu'elles peuvent exister ; mais leur extrême rareté n'est plus aujourd'hui un fait qu'on puisse contester.

C. Substance propre du cristallin.

Cette substance, ou le *cristallin* proprement dit, constitue la presque totalité de la lentille, puisque la capsule, dans sa plus grande épaisseur, ne dépasse pas un centième de millimètre.

a. **Couleur du cristallin.** — La transparence de son enveloppe, ainsi que nous l'avons vu, est inaltérable. Celle du cristallin s'altère, au contraire, soit par les progrès de l'âge, soit au contact des agents physiques ou chimiques, soit sous l'influence de certains états pathologiques.

1° *Influence de l'âge.* — Chez le fœtus et l'enfant, le cristallin est parfaitement transparent. Il l'est aussi chez l'adulte jusqu'à vingt-cinq ou trente ans. Mais, à cet âge, sa partie centrale commence à offrir une légère teinte jaune-paille. Avec le nombre des années, cette teinte augmente un peu d'intensité, en même temps qu'elle s'étend insensiblement du centre vers la circonférence. Chez le vieillard de soixante-dix à quatre-vingts ans, le cristallin, ainsi que le fait remarquer Petit, rappelle par sa couleur l'aspect d'un morceau d'ambre jaune bien transparent.

Cette altération de la transparence du cristallin par les progrès de l'âge est d'autant plus remarquable, qu'elle n'a été observée jusqu'à présent que dans l'espèce humaine. On n'en connaît aucun exemple dans les autres vertébrés, ce qui tient peut-être à une différence de longévité, ou à ce que les animaux sur lesquels ces observations ont été faites ont succombé avant d'avoir atteint le terme naturel de leur existence.

2° *Influence des agents physiques et chimiques.* — Par son séjour suffisamment prolongé dans l'eau, le cristallin augmente d'épaisseur. En même temps, il diminue un peu de largeur et se trouble dans ses couches les plus superficielles, mais non d'une manière uniforme; les parties devenues opaques forment des segments triangulaires dont la base répond à la circonférence. Ces segments sont séparés par des espaces transparents étendus des pôles vers l'équateur comme autant de méridiens.

Plongé dans l'eau bouillante, le cristallin se transforme instantanément en un corps opaque assez consistant, de couleur blanche, qui se laisse décomposer en couches, lames et lamelles.

L'eau glacée lui fait subir une transformation analogue; mais elle a en outre pour effet de rétrécir son diamètre et d'allonger son axe, en sorte qu'elle rend plus saillante encore la différence de courbure des deux faces. Lorsqu'on dépose le cristallin ainsi transformé dans une eau dont la température est celle du milieu ambiant, il reprend peu à peu sa transparence, ses dimensions et ses courbures normales. On peut ainsi le rendre tour à tour opaque et transparent sans l'altérer en aucune manière.

Exposé au contact de l'air, il se dessèche assez rapidement, et offre, après son entière dessiccation, une couleur jaune-paille.

Soumis à l'action de l'alcool, il devient opaque, d'un blanc mat, et plus ou moins friable.

Les acides lui communiquent la même opacité, mais sans le rendre friable. Leur action est d'autant plus prompte, qu'ils sont plus énergiques et plus concentrés. L'acide azotique lui donne une belle teinte jaune.

Si, au lieu de soumettre le cristallin à l'action isolée de l'alcool et de l'acide azotique, on l'expose à l'action combinée de ces deux réactifs, on voit d'abord quelques petites bulles d'air se dégager de la surface de la lentille, puis après un laps de temps qui varie de quelques minutes à un

quart d'heure, une violente effervescence se produire presque subitement, et un courant de gaz acide nitreux s'élancer du flacon, qui éclaterait infailliblement s'il était hermétiquement fermé : le résultat de cette effervescence est une dissolution complète du cristallin. Les phénomènes qui accompagnent cette dissolution m'ayant frappé, j'ai cru devoir en rendre témoin mon éminent collègue M. Wurtz; et nous avons constaté que tous les corps dont l'albumine forme la base se comportent de la même manière sous l'influence combinée des mêmes réactifs. Si l'on remplace l'acide azotique ordinaire par l'acide azotique monohydraté, l'effervescence se produit instantanément.

3° *Influence de certains états pathologiques.* — On sait que lorsque le cristallin est sorti de sa capsule, il perd rapidement sa transparence, soit qu'il séjourne dans l'humeur vitrée, comme lorsqu'il a été abaissé, soit qu'il se trouve en contact avec l'humeur aqueuse, comme on l'observe dans certains cas où il passe et séjourne dans la chambre antérieure. Alors même que le cristallin serait resté dans son enveloppe, le même phénomène pourrait encore se produire; car il suffit, pour qu'il ait lieu, que la capsule ait été seulement divisée ou ponctionnée sur un point : ce point donnera accès à l'humeur aqueuse, qui, s'insinuant de proche en proche, deviendra le plus souvent une cause d'altération partielle ou générale : ainsi se développent la plupart des cataractes traumatiques.

b. **Consistance du cristallin.** — Elle varie selon les espèces animales, selon l'âge, et pour les différents points de son épaisseur.

1° *Différences selon les espèces animales.* — Le cristallin de l'homme a très-peu de consistance; il est inférieur sous ce rapport à celui de la plupart des mammifères, des oiseaux et des poissons. Toutes choses égales d'ailleurs, sa densité est en raison directe du volume : ainsi celui du cheval est plus ferme que celui du bœuf, celui du bœuf plus que celui du mouton, et celui-ci plus que ceux du chien, du chat, du lièvre, etc. Le cristallin des mammifères est plus ferme que celui des oiseaux; mais il l'est beaucoup moins que celui des poissons, chez lesquels il atteint un degré de consistance qui diffère peu de celui de la corne.

2° *Différences selon l'âge.* — Il est très-mou et presque diffluent chez le fœtus et l'enfant. De quinze à vingt ans, il acquiert un peu plus de consistance; et celle-ci va ensuite croissant jusque dans la vieillesse la plus avancée; les cristallins les plus jaunes sont aussi les plus durs.

3° *Différences selon l'épaisseur.* — Les couches superficielles du cristallin sont si molles, qu'on les a crues privées de toute consistance : ce sont elles qui ont été décrites sous le nom d'*humeur de Morgagni*. Pour leur cohésion et leur aspect, elles peuvent être comparées à une solution de gomme. Celles qui leur succèdent sont plus fermes, et les suivantes

plus fermes encore. On peut dire, d'une manière générale, que la consistance du cristallin augmente de sa superficie vers son centre. Mais cet accroissement de densité ne s'opère pas d'une manière graduelle. En divisant l'axe de la lentille en quatre parties, on constate que les couches qui forment le quart antérieur et le quart postérieur présentent une consistance à peu près uniforme, et celles qui constituent les deux quarts moyens, une consistance plus grande, d'apparence uniforme aussi; de là cette division déjà ancienne du cristallin en deux couches principales : une couche superficielle ou périphérique, et une couche profonde ou centrale, plus connue sous le nom de *noyau du cristallin*.

Ces deux couches se montrent parfois très-distinctes dans certaines cataractes où la superficielle est molle, blanchâtre et opaque, tandis que celle du centre offre la forme d'un petit disque transparent, d'une consistance assez ferme, et de couleur ambrée. Mais dans l'état normal on ne saurait déterminer le point précis où finit l'une et où l'autre commence. C'est cependant ce qu'a voulu faire Krause, qui divise le cristallin en cinq couches et qui assigne à celles-ci les dimensions suivantes :

	mm
Couche molle antérieure	2,0833
Couche moyenne antérieure	1,2732
Noyau	2,0833
Couche moyenne postérieure	1,0417
Couche molle postérieure	0,6944
	7,1759

Plusieurs résultats me frappent dans ce tableau. Je pourrais demander à Krause à quels caractères il a pu distinguer ces cinq couches; je pourrais lui demander aussi comment, après les avoir si bien distinguées, il a pu les séparer pour procéder à leur mensuration; je pourrais lui faire remarquer qu'une telle distinction et une telle séparation supposent une perspicacité et une habileté qui l'une et l'autre semblent tenir du prodige. Mais j'admets qu'il a réellement distingué, séparé, mesuré toutes ces couches. J'appellerai seulement l'attention du lecteur sur ce chiffre de 7 millimètres et une fraction, qui exprime la longueur totale de l'axe du cristallin si bien étudié par cet auteur. Un axe de 7 millimètres! Mais après quinze jours de macération, alors que le cristallin est gonflé et distendu par l'eau dont il est imbibé, c'est à peine s'il arrive à 6 millimètres et demi! Lui donner plus de 7 millimètres, c'est donc l'allonger gratuitement de 2 millimètres et demi, puisqu'il varie de 4 1/2 à 5 millimètres : or, 2 millimètres et demi, c'est juste la moitié de la longueur du susdit axe! et c'est à l'anatomiste qui a imaginé de diviser le cristallin en cinq couches! et qui a eu la prétention de mesurer chacune de ces couches *à un dix-millième de millimètre près!!* qu'il était réservé de se tromper de 2 millimètres et demi, sur une longueur totale de 5 millimètres!!! Aimons les chiffres, puisqu'ils sont la plus haute expression de

l'exactitude; mais gardons-nous d'en abuser; et n'oublions pas surtout que la précision a aussi ses limites : ne pas s'en approcher le plus possible, c'est mal servir la science; les outrepasser, ce n'est plus la servir.

D. Structure du cristallin.

Considérée dans sa structure, la substance propre du cristallin nous offre à étudier des secteurs ou *méridiens* qui s'étendent des pôles à l'équateur, et des *segments* angulaires, décomposables chacun en lames et lamelles, lesquelles sont elles-mêmes réductibles en fibres.

1° **Méridiens.** — Ils diffèrent suivant qu'on les examine chez le fœtus ou chez l'adulte, et selon que l'on considère la face antérieure ou la face postérieure du cristallin.

Chez le fœtus, le pôle de la face antérieure est représenté par un petit triangle à bords convexes ou rentrants, dont un angle se dirige en haut et les deux autres en bas. Chacun d'eux se prolonge en se rétrécissant de plus en plus jusqu'à l'équateur; vus dans leur ensemble, l'espace triangulaire central et ses trois prolongements figurent une étoile. Ces prolongements ou méridiens, écartés de 120 degrés, divisent la moitié

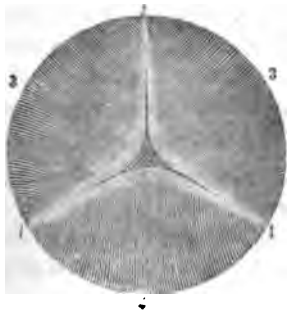

Fig. 727. — *Méridiens de la face antérieure d'un cristallin d'enfant.*



Fig. 728. — *Méridiens de la face postérieure du même cristallin.*

Fig. 727. — 1, 1, Méridiens obliquement descendants et divergents sous un angle de 120 degrés. — 2. Méridien ascendant et médian. — 3, 3. Segments supérieurs. — 4. Segment inférieur. On voit que les fibres qui occupent la partie moyenne de chaque segment s'étendent du centre à la circonférence; celles qui en occupent les parties latérales s'infléchissent vers le méridien qui leur correspond; elles semblent se continuer au niveau de celui-ci avec les fibres du côté opposé, en formant des arcades superposées, et en affectant ainsi une disposition ogivale.

Fig. 728. — 1, 1. Deux méridiens qui se portent obliquement en haut, l'un en dedans et l'autre en dehors. — 2, 2. Deux autres méridiens plus courts et obliquement descendants; un méridien unique et vertical leur donne naissance; mais il se divise bientôt en deux branches. — 3. Segment triangulaire compris entre les deux méridiens supérieurs. — 4. Petit segment compris entre les deux branches du méridien inférieur. — 5, 5. Segments quadrilatères compris entre les méridiens ascendants et descendants.

antérieure du cristallin en trois segments qui répondent : le premier à sa partie inférieure et médiane, le second à sa partie supérieure et interne, le troisième à sa partie supérieure et externe. — Le pôle postérieur est figuré aussi par un triangle à bords concaves tournés vers l'équateur. Mais les deux angles, ou plutôt les deux méridiens latéraux, se dirigent obliquement en haut, et le troisième verticalement en bas, de telle sorte que l'étoile postérieure semble avoir subi une rotation de 60 degrés. En outre, les deux bords descendants après un court trajet s'écartent pour se porter l'un en dedans, l'autre en dehors, d'où il suit : 1° que le pôle postérieur a pu être comparé aussi à un petit rectangle ; 2° que la moitié postérieure du cristallin est partagée en quatre segments, deux latéraux quadrilatères, le troisième supérieur et triangulaire, le quatrième inférieur et triangulaire aussi, mais plus petit que le précédent. (Fig. 728.)

Chez l'adulte, la segmentation du cristallin est plus complexe. Chacun des trois méridiens de la face antérieure se bifurque. Il en est de même des deux méridiens ascendants de la face postérieure. Le nombre des segments est alors de 6 pour chaque face ; puis les méridiens secondaires se subdivisant, il finit par s'élever jusqu'à 10, 12 et 14.

Les méridiens sont constitués par une substance amorphe, granuleuse,

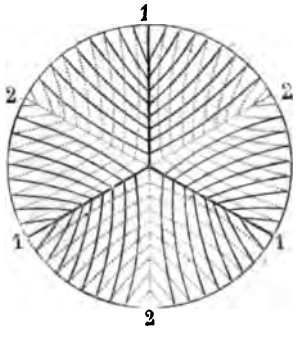

Fig. 729. — *Méridiens et fibres des deux faces d'un cristallin d'enfant.*

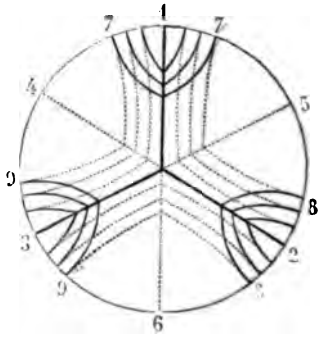

Fig. 730. — *Trajet des fibres du cristallin sur l'une et sur l'autre face.*

Fig. 729. — 1, 1, 1. Méridiens de la face antérieure. — 2, 2, 2. Méridiens de la face postérieure. Toutes les lignes non ponctuées répondent aux segments de la face antérieure, et les lignes ponctuées aux segments de la face postérieure.

Fig. 730. — 1, 2, 3. Méridiens de la face antérieure. — 4, 5, 6. Méridiens de la face postérieure. — 7, 7. Une fibre de la face antérieure passant à travers le méridien 1. — 7, 8. La même fibre parcourant la face postérieure et passant à travers le méridien 5. — 8, 8. La même, revenue en avant et passant à travers le méridien 2. — 8, 9. La même, repassant en arrière à travers le méridien 6. — 9, 9. La même, revenant en avant et passant par le méridien 3. — 9, 7. La même, se reportant pour la troisième fois aussi sur la face postérieure et passant par le méridien 4, pour revenir à son point de départ. Toutes les autres fibres se comportent de la même manière, d'après Leeuwenhoeck. En admettant qu'elles ne se continuent pas entre elles au niveau des méridiens, on voit qu'elles offrent toutes la même longueur.

dans l'épaisseur de laquelle sont disséminées des cellules sphériques, remplies de granulations arrondies aussi et très-pâles, d'autant plus rares, qu'on se rapproche plus de la circonférence du cristallin. Sous l'influence de certaines conditions morbides, ils deviennent le siége d'une opacité qui ne dépasse pas leurs limites et qui constitue la cataracte à trois branches.

2° **Segments.** — Les segments se composent de lames superposées du centre à la périphérie, comme celles qui forment le bulbe de l'oignon. Lorsque le cristallin a été soumis quelque temps à l'action de l'alcool ou des acides, ces lames, devenues plus consistantes, se laissent facilement séparer. — Aux plus superficielles, remarquables par leur extrême mollesse, se superposent des cellules aplaties et arrondies, dépourvues de noyau, semblables à celles des méridiens. Ce sont ces lames superficielles, formées à la fois de fibres et de cellules, qui, se ramollissant rapidement après la mort, donnent naissance à l'humeur de Morgagni ; ce sont elles aussi qui s'altèrent dans les cataractes molles.

Les fibres constitutives de ces lames affectent une direction qui a été parfaitement décrite par A. Leeuwenhoeck. Dans chaque segment et chaque lame les moyennes se portent directement de l'équateur vers le pôle. Les fibres situées de l'un et de l'autre côté de celles-ci s'inclinent vers le méridien correspondant, au niveau duquel elles se continuent avec d'autres fibres d'égale longueur appartenant au segment voisin ; elles décrivent ainsi des courbes ogivales regardant la circonférence du cristallin par leur concavité, et d'autant plus courtes qu'elles se trouvent plus rapprochées des méridiens. Or les méridiens d'une face répondant à la partie moyenne des segments de la face opposée, celles qui sont les plus longues sur la face antérieure ne décrivent qu'un trajet très-court sur la face postérieure, tandis que les plus courtes parcourent au contraire un trajet très-long. Par suite de cette disposition, elles offrent toutes à peu près la même longueur.

Considérées dans leur texture, les fibres du cristallin sont creuses, et mériteraient plutôt le nom de *tubes*. On peut les distinguer, avec M. Ch. Robin, en deux ordres : les *fibres nucléées* et les *fibres dentelées*.

Les *fibres nucléées* occupent la surface du cristallin ; elles forment une couche de $0^{mm},4$ à $0^{mm},5$. Leur diamètre est de $0^{mm},008$. Unies sur leurs bords, finement granuleuses à l'intérieur, ces fibres présentent d'espace en espace des noyaux arrondis ou ovoïdes qui leur donnent un aspect caractéristique, et qui font défaut au voisinage du centre du cristallin ; ils commencent à se montrer sur la partie moyenne de l'espace compris entre les pôles et l'équateur, puis deviennent de plus en plus nombreux à mesure qu'on se rapproche de la circonférence de la lentille, de telle sorte que cette région en est le siége spécial : d'où le nom de *zone des noyaux*, sous lequel elle est désignée par quelques auteurs. Les fibres à

noyaux sont aplaties d'avant en arrière; leur coupe représente un hexagone allongé. En d'autres termes, elles offrent six faces : deux principales et parallèles, par lesquelles elles se superposent; et de chaque côté de celles-ci deux autres, plus courtes et réunies à angle aigu. Vues par leurs faces parallèles, elles sont larges; vues par leurs faces obliques, elles sont étroites; vues par les trois faces situées du même côté, elles paraissent souvent striées dans le sens longitudinal.

Les *fibres dentelées* constituent toute la partie centrale de la lentille. Elles sont plus courtes, plus déliées, plus denses que les précédentes, complétement dépourvues de noyaux, et revêtent aussi la forme de petits prismes à six pans. Par leurs faces parallèles, ces prismes adhèrent aux prismes sus- et sous-jacents. Leurs six bords sont irrégulièrement dentelés; mais les dentelures du bord résultant de la réunion des deux faces obliques sont seules bien apparentes, parce qu'elles se détachent en silhouettes, tandis que les autres sont comme perdues sur le plan de chaque

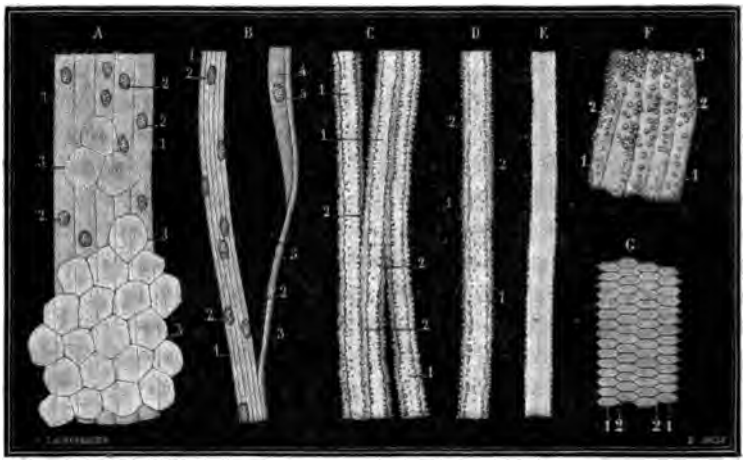

Fig. 731. — *Cellules et fibres du cristallin (gross. de 300 diamètres).*

a. *Cellules du cristallin et fibres nucléées, vues dans leur largeur.* — 1, 1, 1. Faisceau composé de cinq fibres. — 2, 2, 2. Noyaux de ces fibres. — 3, 3, 3. Grosses cellules situées à la superficie du cristallin.

b. *Fibres nucléées, vues par leur bord.* — 1, 1. Ces fibres qui, ainsi vues par leur bord, paraissent très-étroites. — 2, 2. Leurs noyaux, qui paraissent plus allongés et plus étroits, parce qu'ils se montrent aussi par leur bord. — 3. Une fibre détachée du groupe dont elle fait partie. — 4. Cette même fibre se présentant à la fois par son bord et par l'une de ses faces. — 5, 5. Noyaux qui en dépendent.

c. *Trois fibres dentelées, en partie séparées et en partie engrenées.* — 1, 1, 1, 1. Facettes latérales et obliques par lesquelles ces fibres s'engrènent. — 2, 2. Ces mêmes facettes, vues dans leur état de mutuel engrènement.

d. *Une fibre dentelée, remplie de granulations; on aperçoit l'une des faces parallèles et deux des faces obliques.* — 1. Face par laquelle elle s'applique à la fibre sus-jacente — 2, 2. Facettes obliques par lesquelles elle s'engrène avec les fibres voisines.

fibre. Ainsi engrenées, ces fibres s'unissent beaucoup plus solidement par leurs bords que par leurs faces, d'où la facilité avec laquelle elles se laissent détacher par larges lames réductibles en lamelles.

Composition chimique. — Le cristallin a été analysé par Berzelius, qui l'a trouvé composé des éléments suivants :

Eau	58,0
Matière albumineuse	35,9
Hydrochlorate et lactate solubles dans l'alcool	2,4
Matière animale soluble dans l'eau, avec quelques phosphates.	1,3
Résidu membraneux insoluble	2,4
	100,0

Lorsque l'eau de combinaison que renferment les fibres du cristallin diminue de quantité, celui-ci devient moins transparent, d'une couleur jaune, et plus dense : c'est ce que nous voyons chez le vieillard. En plongeant dans l'eau ces cristallins jaunes et denses, on les voit perdre en partie leur coloration jaunâtre à mesure qu'ils puisent dans le milieu ambiant



Fig. 732. — *Segments, lames, développement du cristallin; artère capsulaire.*

a. Cristallin d'adulte dont la couche corticale s'est décomposée en huit segments à la suite d'une immersion de quelques jours dans l'eau légèrement acidulée. — *b.* L'un de ces segments, représenté de profil, afin de montrer les lames qui le composent. — *c.* Artère capsulaire d'un fœtus de sept mois. — *d.* Même artère qui a été grossie. — *e.* Cristallin d'adulte vu de face. — *f.* Ce même cristallin vu de profil. — *g.* Cristallin d'un enfant de dix ans. — *h.* Cristallin d'un fœtus de neuf mois. — *i.* Cristallin d'un fœtus de sept mois. Les trois derniers, ainsi que celui de l'homme adulte, sont représentés de profil, afin de montrer que leur axe ne varie pas avec l'âge, et que la courbure de leur face est en raison inverse de l'étendue de leur diamètre.

e. *Fibre dentelée complétement vide et aplatie, en sorte qu'elle n'offre plus que deux faces et deux bords très-finement dentelés.*

f. *Fibres nucléées remplies de grosses granulations sphéroïdes.* — 1, 1. Fibres. — 2, 2. Granulations disposées sans ordre. — 3. Granulations sortant de leur cavité.

g. *Coupe des fibres du cristallin destinée à montrer que ces fibres, par suite de leur pression réciproque, représentent chacune un prisme à six pans.* — 1, 1, 1. Faces par lesquelles ces prismes se superposent. — 2, 2. Facettes latérales et obliques.

l'eau qu'ils avaient en partie perdue. Si l'on prend, au contraire, un cristallin parfaitement transparent pour le faire macérer pendant quelques jours dans une solution concentrée de chlorure de sodium, celui-ci perd peu à peu son eau de composition, devient jaunâtre, et acquiert au bout de quelques jours une si grande dureté, qu'il est presque impossible de le briser entre les doigts.

§ 10. — Humeur aqueuse; chambres de l'œil.

On donne le nom d'*humeur aqueuse* au liquide qui remplit la chambre antérieure, c'est-à-dire l'espace compris entre la cornée et l'iris. — Ce liquide est incolore, limpide, et d'une fluidité qui rappelle celle de l'eau.

Sa quantité varie de 40 à 45 centigrammes. — Sa pesanteur spécifique n'excède pas 1,005, d'après Brewster ; par conséquent, elle surpasse à peine celle de l'eau. — Son pouvoir réfringent a été évalué par le même auteur à 1,337, et par M. Chossat à 1,338.

La composition de l'humeur aqueuse diffère de celle du cristallin, et offre au contraire beaucoup d'analogie avec celle de l'humeur vitrée. Voici sa constitution telle qu'elle a été déterminée par Berzelius :

Eau	98,10
Albumine	à peine une trace.
Chlorure sodique, avec une faible trace d'extrait alcoolique	1,15
Matière extractive soluble dans l'eau	0,75
	100,00

L'humeur aqueuse se renouvelle rapidement. A la suite d'une ponction ou d'une petite incision de la cornée qui lui a donné issue, on la voit se reproduire dans l'espace de douze à dix-huit ou vingt-quatre heures.

Les **chambres de l'œil** sont distinguées en *antérieure* et *postérieure*. Elles diffèrent très-notablement. (Fig. 683.)

La *chambre antérieure*, limitée en avant par la cornée, en arrière par l'iris, présente la forme d'un segment de sphère. — Le diamètre du plan qui sous-tend ce segment est de 13 millimètres. — Son axe, étendu de la cornée au centre de la pupille, varie de 2 1/2 à 3 millimètres.

La *chambre postérieure* est formée : en avant, par l'iris ; en arrière, par le cristallin et par cette partie de la zone de Zinn qui s'étend des procès ciliaires de la choroïde au devant du pourtour de la lentille ; sur sa circonférence, par la partie libre ou flottante de ces procès ciliaires. Cette chambre postérieure est niée par quelques anatomistes modernes. Il n'y a pas lieu cependant de contester son existence ; elle existe très-manifestement, mais à l'état virtuel, comme la cavité des séreuses, des synoviales, etc., qui n'a jamais été mise en doute.

CHAPITRE V

SENS DE L'OUIE

Le *sens de l'ouïe* est celui qui nous fait connaître les mouvements vibratoires imprimés aux corps qui nous entourent. Communiquées à l'atmosphère, puis transmises jusqu'à nous, ces vibrations traversent une série de cavités situées sur les côtés de la base du crâne, et viennent, en définitive, ébranler des parties membraneuses sur lesquelles s'épanouissent les divisions terminales des nerfs acoustiques.

La première cavité que rencontrent les ondes sonores est une lame infundibuliforme dont la base s'incline en dehors et en avant, tandis que son sommet, prolongé en tube, se porte en dedans. Elle recueille les sons qui nous frappent et les concentre sur un espace de plus en plus étroit, en les dirigeant vers la partie sensitive de l'appareil auditif. (Fig. 733.)

A cette lame succède une cavité remplie d'air, irrégulièrement cylindrique, dont les deux parois sont reliées l'une à l'autre par une chaîne d'osselets : c'est la *caisse du tympan*. Située entre les parties superficielle et profonde du sens de l'audition, c'est-à-dire entre la partie qui recueille les sons et celle qui en reçoit l'impression, elle a pour usage, non-seulement de transmettre à celle-ci les vibrations sonores qui lui arrivent, mais encore de modifier ces vibrations, en les modérant lorsqu'elles sont trop intenses, en les renforçant lorsqu'elles sont trop faibles.

Au delà de la caisse du tympan, dans la partie la plus épaisse et la plus dure du rocher, existe un petit groupe de cavités qui renferment chacune des parties membraneuses sur lesquelles viennent se perdre les dernières divisions des nerfs auditifs. L'une de ces cavités présente une forme ovoïde : c'est le *vestibule;* trois revêtent l'aspect de tubes curvilignes : ce sont les *canaux demi-circulaires;* une autre, de configuration conique, s'enroule à la manière de la coquille de certains mollusques : c'est le *limaçon*. Toutes ces cavités communiquent entre elles et forment ainsi une sorte de *labyrinthe*.

Le vestibule occupe le centre de ce petit labyrinthe. Sur l'ampoule que contient sa cavité viennent se terminer les principales divisions du nerf acoustique. Il représente, par conséquent, la partie essentielle ou fondamentale du sens de l'ouïe. Aussi, parmi les organes qui composent ce sens, est-il le premier qui apparaisse dans la série animale.

Dans les crustacés, les céphalopodes et quelques autres invertébrés, le vestibule forme à lui seul tout le sens de l'ouïe.

Dans les poissons, à côté du vestibule on trouve déjà les trois canaux demi-circulaires complétement développés.

Dans la plupart des reptiles, aux cavités précédentes on voit se joindre un rudiment de limaçon et une caisse du tympan.

Dans les oiseaux, le labyrinthe ne diffère pas de celui des reptiles; mais la caisse du tympan se prolonge dans l'épaisseur des os du crâne.

Les mammifères, comme les oiseaux, possèdent le vestibule, les trois canaux demi-circulaires, un limaçon complet et une caisse du tympan; seuls ils possèdent une oreille externe.

De l'ensemble des faits empruntés à l'anatomie comparée et du rapprochement de ceux-ci, nous pouvons conclure :

1° Que le sens de l'ouïe n'arrive à son complet développement que dans les vertébrés supérieurs, et qu'il se compose alors de trois parties principales : d'une cavité infundibuliforme, ou *oreille externe;* de la caisse du tympan, ou *oreille moyenne;* et du labyrinthe, ou *oreille interne.*

2° Que le rôle confié à chacune de ces parties est d'autant plus important qu'elles sont plus rapprochées de l'encéphale.

3° Qu'en acquérant plus d'importance, elles sont aussi plus efficacement protégées par la situation qu'elles occupent.

Dans l'étude du sens de l'audition, nous procéderons de sa partie superficielle vers ses parties profondes; cet ordre est celui que suivent les ondes sonores et qu'ont suivi aussi la plupart des auteurs; il aura pour avantage de nous conduire du simple au composé. Nous étudierons donc successivement : l'*oreille externe*, l'*oreille moyenne* et l'*oreille interne.*

ARTICLE PREMIER

OREILLE EXTERNE.

L'*oreille externe* représente, ainsi que nous l'avons vu, une sorte d'infundibulum dont la base, très-largement étalée, semble se porter à la rencontre des ondes sonores, et dont le sommet, prolongé en tube, se dirige vers la caisse du tympan. On peut lui distinguer, par conséquent, une partie évasée, qui porte le nom de *pavillon de l'oreille*, et une partie tubuliforme, qui constitue le *conduit auditif externe.*

§ 1. — Pavillon de l'oreille.

Le *pavillon de l'oreille* n'existe pas dans tous les mammifères : les cétacés, la taupe et l'ornithorhynque en sont dépourvus.

Les animaux nocturnes et ceux que la faiblesse de leur organisation oblige à se tenir sur une défensive perpétuelle, comme la gazelle, le cerf, le lièvre, le lapin, etc., possèdent en général un pavillon plus développé. — Celui-ci arrive à ses plus grandes dimensions dans les chauves-souris,

où nous le voyons atteindre et même surpasser le volume de la tête. Dans la chauve-souris oreillard, il égale presque le volume du corps.

Chez l'homme, le pavillon de l'oreille est situé sur les parties latérales et inférieure du crâne, au devant de l'apophyse mastoïde, en arrière de l'articulation temporo-maxillaire, et, par conséquent, sur les limites les plus reculées de la face, à l'expression de laquelle il ne prend ainsi qu'une très-faible part, bien qu'il s'incline un peu de son côté et qu'il lui appartienne par la plus grande partie de sa superficie.

Son inclinaison varie du reste beaucoup. Chez quelques individus, il est presque parallèle à la tempe ; chez d'autres, moins nombreux, il s'incline

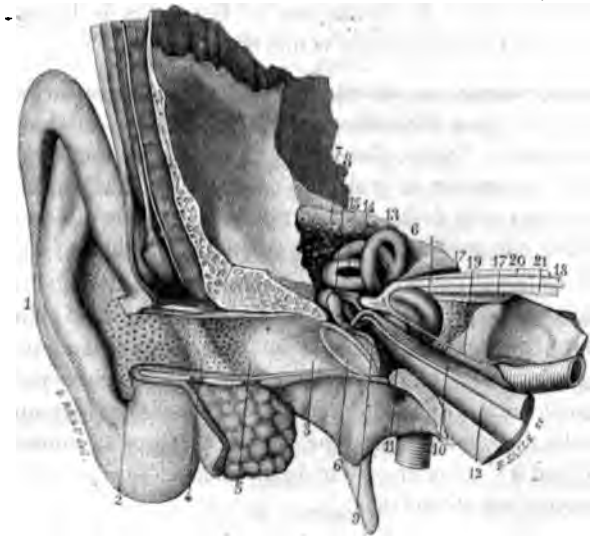

Fig. 733. — *Vue générale du sens de l'ouïe.*

1. Pavillon de l'oreille. — 2. Cavité de la conque sur les parois de laquelle on observe les orifices des glandes sébacées. — 3. Conduit auditif externe. — 4. Saillie anguleuse formée par l'union de la partie antérieure de la conque avec la paroi postérieure du conduit auditif. — 5. Embouchure des glandes cérumineuses ; parmi ces glandes, les plus internes sont disposées sur une ligne courbe qui répond à l'origine de la portion osseuse du conduit auditif externe. — 6. Membrane du tympan et anneau fibreux élastique qui constitue sa circonférence. — 7. Partie antérieure de l'enclume. — 8. Marteau. — 9. Manche du marteau logé dans l'épaisseur de la membrane du tympan, qu'il entraîne en dedans vers la saillie du promontoire. — 10. Muscle interne du marteau, dont le tendon se réfléchit à angle droit pour venir s'attacher à la partie supérieure du manche de cet osselet. — 11. Cavité du tympan. — 12. Trompe d'Eustache dont l'extrémité interne ou gutturale a été séparée par une section perpendiculaire à son trajet. — 13. Canal demi-circulaire supérieur. — 14. Canal demi-circulaire postérieur. — 15. Canal demi-circulaire externe. — 16. Limaçon. — 17. Conduit auditif interne dont la paroi antéro-supérieure a été enlevée pour montrer les nerfs qui le traversent. — 18. Nerf facial. — 19. Grand nerf pétreux superficiel partant du ganglion géniculé du facial, et passant au-dessus du limaçon pour se rendre à sa destination. — 20. Branche vestibulaire du nerf acoustique. — 21. Branche cochléenne de ce nerf.

assez fortement en avant. Les recherches de M. Buchanan ont démontré qu'une inclinaison de 15 à 30 degrés est celle qui exerce l'influence la plus favora le sur le sens de l'ouïe.

A. *Conformation extérieure du pavillon de l'oreille.*

Le pavillon présente une forme très-irrégulière. Cependant on peut le comparer à une coquille allongée dont la grosse extrémité, tournée en haut, repose sur la tempe, tandis que la petite, molle et flottante, répond à la partie supérieure du cou. Dans ses deux tiers postérieurs, il est entièrement libre. Par son tiers antérieur, il se continue, d'une part avec le conduit auditif externe, de l'autre avec les téguments de la région correspondante. Il présente deux faces et une circonférence.

a. La **face externe ou antérieure** du pavillon est remarquable par les saillies et dépressions alternatives qu'elle présente. — Les saillies sont au nombre de quatre : l'*hélix*, l'*anthélix*, le *tragus* et l'*antitragus;* — les dépressions, au nombre de trois : la *gouttière de l'hélix*, la *fossette de l'anthélix* et la *cavité de la conque*, située à l'entrée du conduit auditif externe, dont elle peut être regardée comme le vestibule. (Fig. 734.)

L'*hélix* est formé par un repli de la circonférence du pavillon. Il prend naissance dans la cavité de la conque, se porte un peu obliquement en avant et en haut, puis verticalement en haut, puis en arrière, et enfin en bas, où il se prolonge un peu au-dessous du niveau de son origine en s'effaçant graduellement. Il parcourt ainsi une circonférence presque complète. Parfois il décrit, à son origine, une courbe à concavité supérieure; dans ce cas, il tend à s'enrouler autour de lui-même, à la manière d'une spirale qui commence son second tour.

L'*anthélix* est une saillie moins longue, mais plus large que la précédente. Il commence au niveau du conduit auditif externe, monte d'abord presque verticalement entre l'hélix et la conque, puis s'infléchit au-dessus de celle-ci pour se porter en avant, et se divise alors en deux branches inégales, une supérieure plus courte et plus mousse, et une inférieure à la fois plus longue et plus saillante.

Le *tragus* n'a pas pour origine un repli du pavillon; c'est une saillie de figure triangulaire située au-dessous de l'hélix, au devant de la moitié inférieure de la conque et du conduit auditif externe, sur lequel elle s'avance en manière d'opercule. — Le sommet du tragus est arrondi. — Sa base se confond avec la portion cartilagineuse du conduit auditif dont il constitue une dépendance, de telle sorte qu'il appartient à la fois à ce conduit et au pavillon de l'oreille. — Sa face antérieure se continue avec les téguments de la région parotidienne. — Sa face postérieure concave présente assez fréquemment un petit bouquet de poils destinés, comme ceux qui bordent

l'orifice palpébral et ceux qui occupent l'entrée des narines, à prévenir l'introduction des corps légers qui flottent dans l'atmosphère.

L'*antitragus* affecte la même configuration et les mêmes dimensions que le tragus, en arrière et en face duquel il est situé. Une très-légère dépression le sépare en haut de l'origine de l'anthélix. En bas, il est séparé du tragus par une échancrure profonde à concavité supérieure.

La *cavité de la conque* est une large et profonde excavation, creusée au centre de la face externe du pavillon, plus rapprochée cependant de son bord antérieur que du postérieur et de son extrémité inférieure que de la supérieure. Les quatre saillies précédemment décrites concourent à la circonscrire ; — l'anthélix la limite en arrière et en haut, l'hélix en haut et en avant, le tragus en bas et en avant, l'antitragus en bas et en arrière. — L'hélix, en prenant naissance dans la cavité de la conque par une crête mousse, la divise en deux parties inégales ; la supérieure, plus petite, est quelquefois subdivisée elle-même par une saillie verticale ; l'inférieure, en général beaucoup plus grande, se continue en avant avec la paroi postérieure du conduit auditif. — Au niveau de la continuité de la conque et du conduit auditif, on observe supérieurement une saillie demi-circulaire qui s'avance sur ce dernier et qui en masque presque entièrement la partie profonde, de telle sorte qu'on ne peut l'examiner d'une manière complète qu'en déplaçant cette saillie, c'est-à-dire en attirant le pavillon de l'oreille en haut et en arrière.

La *gouttière de l'hélix* résulte de la courbure que décrit la base du pavillon en se repliant de la circonférence vers le centre ; et de même que ce repli n'est pas également prononcé sur toute son étendue, de même la gouttière, qui en est la conséquence, n'est pas partout également profonde. Celle-ci commence vers la partie supérieure et antérieure de la cavité de la conque avec laquelle elle se trouve d'abord confondue, se porte comme l'hélix verticalement en haut, puis en arrière et enfin en bas, où elle disparaît aussi d'une manière graduelle. La courbe qu'elle décrit est concentrique, par conséquent, à celle de l'hélix et de l'anthélix, entre lesquels elle est située. Cette gouttière a été décrite par Meckel et Huschke sous le nom de *fosse scaphoïde*, dénomination qui a été détournée, par erreur sans doute, de sa véritable acception ; car jusqu'alors elle n'avait été appliquée qu'à la fossette de l'anthélix.

La *fossette de l'anthélix* n'est remarquable que par sa situation entre les deux branches de cette saillie, par son peu de profondeur et par sa forme un peu allongée, qui a suffi à quelques anatomistes anciens pour en faire une nacelle, d'où le nom de *scapha*, sous lequel elle a été décrite par tous les auteurs latins, et celui de *fosse naviculaire*, de *fosse scaphoïde*, que lui ont donné les auteurs français. (Fig. 734.)

Les saillies et dépressions qu'on observe sur la face externe de l'oreille

offrent de très-grandes variétés individuelles. Chez quelques personnes, le pavillon est presque déplissé ; chez d'autres, ses saillies sont très-prononcées et ses dépressions plus profondes. Dans le premier cas, il est comme étalé, de telle sorte que l'oreille paraît plus grande. Dans le second, il est resserré sur lui-même et l'oreille paraît petite. Les différences que nous observons dans son étendue superficielle chez les divers individus sont donc, en général, bien plus apparentes que réelles, et proviennent surtout de son plissement, tantôt plus et tantôt moins prononcé. — Pourquoi ces plis et ces sillons alternatifs ? Boerhaave, qui considérait le pavillon comme un organe uniquement destiné à réfléchir les ondes sonores et à les diriger vers le conduit auditif externe, s'est livré à de longs calculs pour démontrer qu'ainsi conformé, il répercute beaucoup mieux les sons. Mais Savart a fait remarquer, avec plus de vérité, que l'oreille externe n'est pas seulement destinée à réfléchir les sons ; qu'essentiellement élastique, elle entre elle-même en vibration sous le choc des ondes sonores ; et que l'inclinaison variée de ses replis lui permet de s'offrir toujours perpendiculairement à ce choc par quelque partie de sa surface, d'où une transmission plus complète des sons.

b. La **face interne du pavillon** adhère aux parois du crâne par son tiers antérieur ; elle est, par conséquent, moins étendue que l'externe. Sa configuration reproduit celle de la précédente, mais en sens inverse. En procédant de sa circonférence vers son centre, on rencontre successivement :

1° Une saillie conoïde et curviligne, à base supérieure ; cette saillie répond à la gouttière de l'hélix ;

2° Au devant de cette saillie, une rainure profonde qui lui est parallèle et qui correspond à l'anthélix ;

3° Au devant et un peu au-dessous de celle-ci, une seconde saillie, irrégulièrement hémisphérique, qu'on aperçoit en partie seulement et qui correspond à la cavité de la conque ;

4° Enfin, immédiatement en arrière de la conque, le sillon qui sépare la partie libre de l'oreille des régions temporale et mastoïdienne.

c. La **circonférence du pavillon**, mince et transparente, est constituée, en avant, en haut et en arrière, par la saillie de l'hélix.

Inférieurement, cette circonférence est formée par un repli de la peau, qui, après avoir tapissé le tragus, l'antitragus et l'échancrure qui les sépare, se porte verticalement en bas, dans l'étendue de 12 à 15 millimètres, pour remonter ensuite vers la conque en s'appliquant à elle-même. Ce repli cutané, tour à tour désigné sous les noms d'*oreillette*, de *lobe*, de *petit lobe* et de *lobule*, représente la petite extrémité d'une ellipse ; quelquefois il est plus court, plus épais, et revêt alors une figure semi-circulaire. Libre par ses deux faces, libre aussi en arrière, il se continue en haut et en avant avec les téguments de la région parotidienne.

Le lobule se distingue des autres parties du pavillon par son extrême souplesse, par sa consistance analogue à celle du sein ou de la pulpe des doigts, par sa surface plus unie et plus douce au toucher, et aussi par sa sensibilité beaucoup moins prononcée. Situé sur les limites de la face, qu'il concourt à encadrer, au-devant de la chevelure dont il contribue à relever l'éclat par sa couleur d'un blanc satiné ou rosé, indépendant et comme flottant à la partie supérieure du cou, il semblait appeler en quelque sorte les ornements qu'on trouve suspendus à sa partie inférieure chez presque tous les peuples.

La partie antérieure de la circonférence du pavillon est la moins régulière. Elle présente de haut en bas : 1° une saillie arrondie qui fait partie de l'hélix ; 2° un sillon obliquement descendant qui sépare l'hélix du tragus, et qui a été mentionné par les anciens auteurs, sous les noms d'*incisure, d'échancrure de l'oreille* ; 3° une seconde saillie, constituée par le tragus ; 4° une fossette ordinairement très-superficielle qui correspond au condyle du maxillaire inférieur, et qui devient plus apparente lorsque ce

FIG. 734. — *Face externe ou antérieure du pavillon de l'oreille.*

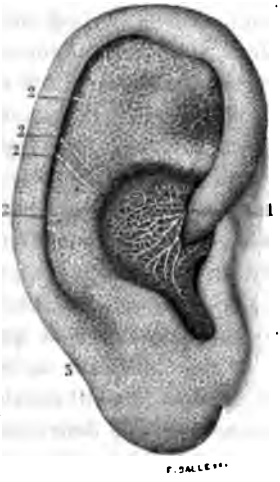

FIG. 735. — *Vaisseaux lymphatiques du pavillon de l'oreille.*

Fig. 734. — 1, 1. Hélix. — 2, 2. Cavité de l'hélix. — 3, 3. Anthélix. — 4. Fossette de l'anthélix. — 5. Cavité de la conque, divisée en deux parties par l'origine de l'hélix. — 6. Tragus. — 7. Antitragus. — 8. Origine du conduit auditif externe. — 9. Lobule. — Sur la fossette de l'anthélix et dans la cavité de la conque on observe des orifices qui représentent l'embouchure des glandes sébacées.

Fig. 735. — 1. Vaisseaux lymphatiques de la cavité de la conque, dont les troncs se dirigent en avant pour aller se terminer dans un ganglion situé entre le tragus et la parotide. — 2, 2, 2, 2. Vaisseaux lymphatiques de l'hélix et de l'anthélix dont les troncs se dirigent en arrière pour se rendre dans les ganglions sus-mastoïdiens. — 3. Vaisseaux lymphatiques du lobule.

condyle est porté en avant, par suite de l'abaissement de la mâchoire; 5° enfin, un angle rentrant que forment, d'une part le contour du lobule, de l'autre les téguments de la région parotidienne.

B. *Structure du pavillon.*

Le pavillon de l'oreille comprend dans sa structure : un *fibro-cartilage* auquel il est redevable de son élasticité et de sa forme ; des *parties fibreuses* qui fixent ce cartilage et qui contribuent à maintenir ses divers replis; des *muscles* qui lui impriment des mouvements de totalité et des mouvements partiels ; une *enveloppe cutanée* riche en glandes et en follicules pileux ; des *artères*, des *veines* et des *vaisseaux lymphatiques;* des *nerfs* sensitifs et moteurs, et enfin une couche cellulo-adipeuse.

a. *Fibro-cartilage du pavillon de l'oreille.*

Ce fibro-cartilage occupe toute l'étendue du pavillon, à l'exception cependant du lobule, qui est formé, ainsi que nous l'avons vu, par un simple repli de la peau. Lorsque son enveloppe cutanée a été enlevée, on remarque sur chacune de ses faces les saillies et dépressions que nous avons indiquées. Mais les unes et les autres se trouvent un peu modifiées; et en outre quelques détails nouveaux apparaissent.

1° Au niveau de l'hélix, le cartilage auriculaire se montre plus large sur certains points et moins large sur d'autres, de telle sorte que son bord concave est inégal et comme crénelé. Le repli qu'il forme se termine le plus souvent au niveau d'une ligne horizontale passant par le centre de la conque. — En avant et immédiatement au-dessus du tragus, il est surmonté d'une petite saillie conoïde qui porte le nom d'*apophyse de l'hélix*. La longueur de cette apophyse varie de 2 à 3 millimètres. Un anatomiste exercé peut facilement la sentir sous la peau en la pressant avec la pulpe du doigt; nous verrons qu'elle donne attache à trois muscles.

2° La partie du cartilage qui répond à l'anthélix est lisse et unie chez les jeunes sujets, rugueuse et inégalement mamelonnée chez l'adulte et surtout chez le vieillard. Dans le point où l'anthélix se confond avec l'hélix, le cartilage s'isole et se prolonge en bas sous la forme d'une languette qu'on peut appeler, avec Santorini, *languette cartilagineuse de l'hélix* et de l'*anthélix*. Dans l'intervalle qui sépare cette languette de l'antitragus, on observe inférieurement un ligament et supérieurement un petit muscle qui rattachent ces deux parties l'une à l'autre.

3° Entre le tragus et la partie initiale de l'hélix, le cartilage de l'oreille présente une solution de continuité occupée aussi par des fibres ligamenteuses et musculaires.

4° A la partie postérieure de la conque, il est surmonté par une apophyse analogue à celle de l'hélix, mais beaucoup moins saillante. Cette *apophyse de la conque* donne quelquefois attache à l'un des faisceaux du muscle auriculaire postérieur.

5° Au niveau du tragus et de l'antitragus, il se continue avec la portion cartilagineuse du conduit auditif pour former avec celle-ci un demi-canal dont la concavité regarde en haut.

Le cartilage de l'oreille n'offre pas une épaisseur uniforme : la partie moyenne ou centrale de la conque est en général la plus épaisse, et celle qui répond au bord libre de l'hélix la plus mince ; mais les différences qu'il présente sur ces deux points et sur quelques autres sont ordinairement peu prononcées.

Il se compose essentiellement d'une trame fibreuse dans laquelle on remarque des corpuscules de cartilage. Ceux-ci sont arrondis ou ovalaires; il en existe souvent deux dans la même loge. — Le périchondre qui revêt le cartilage est formé de faisceaux de fibres lamineuses entre-croisées dans tous les sens et d'un aspect nacré.

b. *Ligaments du pavillon de l'oreille.*

Les ligaments du pavillon de l'oreille sont de deux ordres : *extrinsèques* et *intrinsèques*.

Les *ligaments extrinsèques* unissent le pavillon à l'os temporal. Leur situation relative permet de les distinguer en *antérieur* et *postérieur*.

L'*antérieur* se compose de deux faisceaux très-irréguliers qui souvent se confondent en un seul. — Le plus élevé de ces faisceaux part de l'aponévrose du muscle temporal immédiatement au-dessus de l'apophyse zygomatique, se dirige horizontalement en arrière, et vient s'attacher à la partie antérieure de la conque, très-près de l'apophyse de l'hélix. — Le second se porte du tubercule de l'apophyse zygomatique vers l'échancrure de l'oreille pour se fixer, d'une part à l'hélix et au bord antérieur de la conque, de l'autre au bord supérieur du tragus. Il appartient à la fois, par conséquent, au pavillon et au conduit auditif. Chacun de ses faisceaux est formé de fascicules qui s'entre-croisent à angle aigu pour la plupart, et qui sont reliés entre eux par un tissu cellulaire très-dense.

Le *ligament extrinsèque postérieur*, plus large et plus épais que le précédent, irrégulier aussi, s'attache par l'une de ses extrémités à la base de l'apophyse mastoïde, par l'autre à la convexité de la conque et à la paroi supérieure du conduit auditif. Comme l'antérieur, il est constitué par un tissu cellulaire dense et des fibres dirigées dans divers sens. Je ferai remarquer, en outre, que ce ligament n'est postérieur que relativement au précédent; relativement à la conque, il est interne ; relativement au conduit auditif, il est postérieur et supérieur.

condyle est porté en avant, par suite de l'abaissement de la mâchoire; 5° enfin, un angle rentrant que forment, d'une part le contour du lobule, de l'autre les téguments de la région parotidienne.

B. *Structure du pavillon.*

Le pavillon de l'oreille comprend dans sa structure : un *fibro-cartilage* auquel il est redevable de son élasticité et de sa forme ; des *parties fibreuses* qui fixent ce cartilage et qui contribuent à maintenir ses divers replis; des *muscles* qui lui impriment des mouvements de totalité et des mouvements partiels ; une *enveloppe cutanée* riche en glandes et en follicules pileux ; des *artères*, des *veines* et des *vaisseaux lymphatiques;* des *nerfs* sensitifs et moteurs, et enfin une couche cellulo-adipeuse.

a. *Fibro-cartilage du pavillon de l'oreille.*

Ce fibro-cartilage occupe toute l'étendue du pavillon, à l'exception cependant du lobule, qui est formé, ainsi que nous l'avons vu, par un simple repli de la peau. Lorsque son enveloppe cutanée a été enlevée, on remarque sur chacune de ses faces les saillies et dépressions que nous avons indiquées. Mais les unes et les autres se trouvent un peu modifiées; et en outre quelques détails nouveaux apparaissent.

1° Au niveau de l'hélix, le cartilage auriculaire se montre plus large sur certains points et moins large sur d'autres, de telle sorte que son bord concave est inégal et comme crénelé. Le repli qu'il forme se termine le plus souvent au niveau d'une ligne horizontale passant par le centre de la conque. — En avant et immédiatement au-dessus du tragus, il est surmonté d'une petite saillie conoïde qui porte le nom d'*apophyse de l'hélix*. La longueur de cette apophyse varie de 2 à 3 millimètres. Un anatomiste exercé peut facilement la sentir sous la peau en la pressant avec la pulpe du doigt; nous verrons qu'elle donne attache à trois muscles.

2° La partie du cartilage qui répond à l'anthélix est lisse et unie chez les jeunes sujets, rugueuse et inégalement mamelonnée chez l'adulte et surtout chez le vieillard. Dans le point où l'anthélix se confond avec l'hélix, le cartilage s'isole et se prolonge en bas sous la forme d'une languette qu'on peut appeler, avec Santorini, *languette cartilagineuse de l'hélix* et de l'*anthélix*. Dans l'intervalle qui sépare cette languette de l'antitragus, on observe inférieurement un ligament et supérieurement un petit muscle qui rattachent ces deux parties l'une à l'autre.

3° Entre le tragus et la partie initiale de l'hélix, le cartilage de l'oreille présente une solution de continuité occupée aussi par des fibres ligamenteuses et musculaires.

4° A la partie postérieure de la conque, il est surmonté par une apophyse analogue à celle de l'hélix, mais beaucoup moins saillante. Cette *apophyse de la conque* donne quelquefois attache à l'un des faisceaux du muscle auriculaire postérieur.

5° Au niveau du tragus et de l'antitragus, il se continue avec la portion cartilagineuse du conduit auditif pour former avec celle-ci un demi-canal dont la concavité regarde en haut.

Le cartilage de l'oreille n'offre pas une épaisseur uniforme : la partie moyenne ou centrale de la conque est en général la plus épaisse, et celle qui répond au bord libre de l'hélix la plus mince ; mais les différences qu'il présente sur ces deux points et sur quelques autres sont ordinairement peu prononcées.

Il se compose essentiellement d'une trame fibreuse dans laquelle on remarque des corpuscules de cartilage. Ceux-ci sont arrondis ou ovalaires ; il en existe souvent deux dans la même loge. — Le périchondre qui revêt le cartilage est formé de faisceaux de fibres lamineuses entre-croisées dans tous les sens et d'un aspect nacré.

b. *Ligaments du pavillon de l'oreille.*

Les ligaments du pavillon de l'oreille sont de deux ordres : *extrinsèques* et *intrinsèques*.

Les *ligaments extrinsèque*: unissent le pavillon à l'os temporal. Leur situation relative permet de les distinguer en *antérieur* et *postérieur*.

L'*antérieur* se compose de deux faisceaux très-irréguliers qui souvent se confondent en un seul. — Le plus élevé de ces faisceaux part de l'aponévrose du muscle temporal immédiatement au-dessus de l'apophyse zygomatique, se dirige horizontalement en arrière, et vient s'attacher à la partie antérieure de la conque, très-près de l'apophyse de l'hélix. — Le second se porte du tubercule de l'apophyse zygomatique vers l'échancrure de l'oreille pour se fixer, d'une part à l'hélix et au bord antérieur de la conque, de l'autre au bord supérieur du tragus. Il appartient à la fois, par conséquent, au pavillon et au conduit auditif. Chacun de ses faisceaux est formé de fascicules qui s'entre-croisent à angle aigu pour la plupart, et qui sont reliés entre eux par un tissu cellulaire très-dense.

Le *ligament extrinsèque postérieur*, plus large et plus épais que le précédent, irrégulier aussi, s'attache par l'une de ses extrémités à la base de l'apophyse mastoïde, par l'autre à la convexité de la conque et à la paroi supérieure du conduit auditif. Comme l'antérieur, il est constitué par un tissu cellulaire dense et des fibres dirigées dans divers sens. Je ferai remarquer, en outre, que ce ligament n'est postérieur que relativement au précédent; relativement à la conque, il est interne ; relativement au conduit auditif, il est postérieur et supérieur.

Les *ligaments intrinsèques* sont destinés à maintenir la forme du pavillon en reliant entre elles ses différentes parties, et toutes les saillies de sa face postérieure. — L'un d'eux s'étend de l'antitragus vers la languette cartilagineuse de l'hélix. — Un autre occupe l'intervalle compris entre le tragus et l'hélix ; celui-ci se confond en grande partie avec le ligament extrinsèque antérieur. — Un troisième, plus fort et à forme plus arrêtée que le précédent, unit la convexité de la fossette de l'anthélix à la convexité de la conque. — Un quatrième se porte de la convexité de l'hélix à la convexité de la fossette de l'anthélix et à celle de la conque.

c. *Muscles du pavillon de l'oreille.*

Les muscles du pavillon de l'oreille se divisent aussi en *extrinsèques* et *intrinsèques*. (Fig. 736 et 737.)

Les *muscles extrinsèques* nous sont déjà connus. Je rappellerai seulement : 1° que l'auriculaire supérieur vient s'attacher à la convexité de la fossette de l'anthélix ; 2° que l'auriculaire postérieur, composé de deux ou trois faisceaux, se fixe à la partie moyenne de la convexité de la conque ; 3° que l'auriculaire antérieur s'insère, d'une part à l'apophyse de l'hélix, de l'autre au bord antérieur de la conque. Ce muscle, ainsi que le précédent, suit une direction légèrement descendante pour se rendre au pavillon ; tous deux, par conséquent, contribuent à l'élever. (Fig. 737.)

Les *muscles intrinsèques* sont au nombre de cinq : le grand muscle de l'hélix, le petit muscle de l'hélix, le muscle du tragus, celui de l'antitragus, et enfin le muscle transverse. Les quatre premiers appartiennent à la face externe du pavillon et le dernier à sa face interne.

Le *grand muscle de l'hélix* a été découvert par Santorini. Il est situé au devant de la partie ascendante de l'hélix. Sa forme est allongée, sa couleur presque toujours très-pâle et sa longueur d'un centimètre environ. Ce muscle s'attache inférieurement à l'apophyse de l'hélix par de courtes fibres tendineuses ; en haut, il se fixe, non au cartilage de l'oreille, mais à la peau. qui le recouvre. En se contractant, il attire en bas les téguments qui bordent l'hélix et tend ainsi à donner plus de profondeur à la gouttière qu'il circonscrit. Son existence n'est pas constante. (Fig. 736,6.)

Le *petit muscle de l'hélix*, découvert aussi par Santorini, repose sur le coude que forme la partie initiale de cette saillie avec la partie ascendante. Sa couleur est d'un rose pâle. Sa longueur égale à peine la moitié de celle du grand muscle de l'hélix. Ses deux extrémités s'attachent à la peau, qu'il peut tendre lorsqu'il entre en contraction.

Le *muscle du tragus* est moins rudimentaire que ceux de l'hélix. Sa couleur est aussi moins pâle. Sa figure est rectangulaire. L'une de ses faces, tournée en arrière, recouvre la convexité du tragus ; l'autre, tournée en

haut et en avant, répond à la glande parotide dont elle est séparée par un ganglion lymphatique. Supérieurement, il s'attache en partie au bord correspondant du cartilage du tragus et en partie au tissu fibreux qui unit celui-ci à l'hélix; inférieurement, il se fixe à la face antérieure du même cartilage. En se contractant, ce muscle redresse la courbure du tragus, et par ce redressement dilate un peu l'entrée du conduit auditif.

Indépendamment de ce faisceau principal qui est constant, on observe quelquefois un faisceau grêle et arrondi qui s'étend de l'apophyse de l'hélix au sommet du tragus, et que j'appellerai, pour le distinguer du précédent, *faisceau accessoire* ou *superficiel* du muscle du tragus. Ce faisceau, lorsqu'il existe, a évidemment pour usage de rapprocher le tragus de l'hélix, et d'incliner en dehors l'opercule du conduit auditif.

Le *muscle de l'antitragus* ressemble beaucoup au précédent; il est seulement un peu plus allongé. L'une de ses extrémités, dirigée en haut et en

Fig. 736. — *Cartilage et muscles du pavillon; face antérieure.*

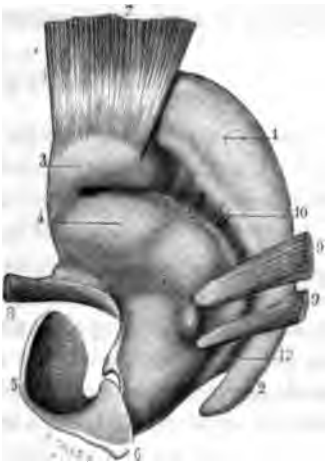

Fig. 737. — *Cartilage et muscles du pavillon; face postérieure.*

Fig. 736. — 1, 1. Partie du cartilage qui répond à l'hélix. — 2. Apophyse de l'hélix. — 3. Languette terminale de l'hélix et de l'anthélix. — 4. L'anthélix, ses deux branches et sa fossette scaphoïde. — 5. Portion cartilagineuse du conduit auditif externe. — 6. Grand muscle de l'hélix. — 7. Petit muscle de l'hélix. — 8. Faisceau accessoire ou superficiel du muscle du tragus. — 9. Faisceau principal ou profond du même muscle. — 10. Muscle de l'antitragus.

Fig. 737. — 1. Saillie conoïde qui correspond à la gouttière de l'hélix. — 2. Languette terminale de l'hélix et de l'anthélix. — 3. Saillie qui correspond à la fossette scaphoïde. — 4. Convexité de la conque. — 5. Portion cartilagineuse du conduit auditif externe formant une gouttière dont la convexité regarde en haut. — 6. Saillie triangulaire qui termine cette portion. — 7. Attache du muscle auriculaire supérieur. — 8. Attache du muscle auriculaire antérieur. — 9, 9. Attache des deux faisceaux qui composent le muscle auriculaire postérieur. — 10, 10. Muscle transverse.

arrière, s'attache à la languette qui prolonge le cartilage de l'hélix et de l'anthélix. L'autre, dirigée en bas et en avant, s'insère à la face postérieure ou convexe de l'antitragus. Par ses contractions, ce muscle attire en bas et en avant la languette de l'hélix et de l'anthélix, en haut et en arrière la saillie de l'antitragus; il imprime ainsi une légère modification de courbure à ces diverses parties et au pourtour de la cavité de la conque.

Le *muscle transverse* a été signalé par Valsalva, qui, le premier aussi, a décrit les muscles du tragus et de l'antitragus. Il occupe sur la face postérieure du pavillon la rainure qui sépare la convexité de l'hélix de la convexité de la conque. Ses fibres, transversalement étendues de l'une à l'autre de ces saillies, sont entremêlées de fibres ligamenteuses qui les voilent en partie, en sorte qu'il est quelquefois assez difficile de les distinguer; cependant, avec un peu d'habitude de ce genre de recherches, on le trouve constamment. En rapprochant l'hélix de la conque, ce muscle modifie la courbure des saillies du pavillon en même temps qu'il concourt à maintenir le repli qui constitue l'anthélix. (Fig. 737, 10.)

d. *Peau du pavillon de l'oreille.*

La peau du pavillon de l'oreille diffère un peu de celle qui recouvre les parties voisines. Elle est en général plus blanche et plus rosée, plus unie et plus douce au toucher. Elle est aussi plus mince et parfois si transparente, que, lorsque ses vaisseaux sont injectés, il devient facile, en plaçant le pavillon entre l'œil et la lumière, de suivre leur trajet et d'observer leurs ramifications les plus déliées. Par sa face profonde, elle adhère au cartilage auriculaire, dont elle reproduit ainsi toutes les saillies et toutes les dépressions. Sur le bord de l'hélix, elle déborde un peu le cartilage, auquel elle ne tarde pas à se réappliquer après s'être adossée à elle-même. Le lobule de l'oreille est le résultat d'un adossement semblable, mais plus étendu.

A cette enveloppe se rattachent: des poils, des glandes sébacées et des glandes sudorifères, des artères, des veines et des vaisseaux lymphatiques, des nerfs et une couche cellulo-adipeuse.

1° *Poils et follicules pileux.* — Ils sont extrêmement nombreux, mais rudimentaires. Albinus, qui le premier les a bien observés, fait remarquer que, pour en prendre une connaissance exacte, il faut attendre le moment où, sous l'influence de la putréfaction, l'épiderme se détache du derme. Alors, en effet, si l'on enlève avec ménagement la première de ces membranes, on voit tous ces petits poils sortir de leurs follicules avec leur gaîne épidermique; et, pour constater combien ils sont multipliés, il suffit d'examiner, soit les gaînes appendues à la face profonde de l'épiderme, soit les orifices béants à la surface du derme. Leur partie intra-folliculaire est plus longue que leur partie libre ou extérieure. Cependant celle-ci peut être distinguée à l'œil nu sans beaucoup de difficulté; en plaçant une partie

quelconque de la peau du pavillon à la hauteur de l'œil, de manière que les rayons lumineux en rasent horizontalement la surface, on aperçoit très-bien la pointe des poils qui émanent de son épaisseur, et qui forment, par leur ensemble, un léger duvet. Ce mode d'examen nous montre que le lobule, si uni et si doux au toucher, est de toutes les parties du pavillon celle qui possède le duvet le plus touffu.

2° *Glandes sébacées.* — Ces glandes sont presque aussi nombreuses et aussi développées sur le pavillon de l'oreille que sur les ailes du nez. C'est surtout dans la cavité de la conque et dans la fossette de l'anthélix qu'on les observe. Celles qui ont pour siége la gouttière de l'hélix et la face interne de l'oreille sont plus espacées et beaucoup moins volumineuses. Les unes s'ouvrent dans les follicules pileux ; les autres s'abouchent directement sur la surface de la peau. Comme parmi celles des paupières, du nez, du front, etc., il en est d'uniutriculaires, d'unilobulées et de multilobulées. — Quelquefois l'embouchure des glandes sébacées s'oblitère ; elles se dilatent alors par suite de l'accumulation de la matière qu'elles renferment et font un relief plus ou moins prononcé à la surface de la peau. La cavité de la conque est très-fréquemment le siége de kystes de cette nature.

3° *Glandes sudorifères.* — Elles n'ont pas été mentionnées jusqu'à présent ; cependant on peut facilement constater leur existence. C'est dans la couche profonde du derme, ou immédiatement au-dessous de celui-ci, qu'elles sont situées. A l'entrée du conduit auditif ces glandes cessent d'exister.

4° *Artères et veines.* — Les artères proviennent : en avant, de la temporale superficielle, qui donne au pavillon quatre ou cinq branches connues sous le nom d'*auriculaires antérieures ;* en arrière, de l'auriculaire postérieure, qui fournit principalement à la face interne de l'oreille. — Les auriculaires antérieures, en général grêles, se détachent à angle droit du tronc de la temporale, se portent directement en arrière, et vont se perdre dans la peau du lobule, dans le tragus et dans la partie antérieure de l'hélix. La dernière est souvent plus considérable que les précédentes ; dans ce cas, on la voit se prolonger de l'hélix sur la fossette de l'anthélix et couvrir de ses ramifications toute l'extrémité supérieure du pavillon. — La branche qui provient de l'artère auriculaire postérieure se dirige, de bas en haut, vers la conque de l'oreille ; là elle se partage en deux rameaux : l'un postérieur, plus considérable, qui se ramifie sur la face interne en se prolongeant jusque sur la circonférence du pavillon ; l'autre, antérieur, qui, après avoir traversé le tissu fibreux étendu de l'antitragus à l'hélix, monte dans le sillon creusé entre cette dernière saillie et l'anthélix, pour se distribuer à la peau correspondante. Les divisions de ce second rameau établissent des communications multiples et plexiformes entre le rameau postérieur et les branches auriculaires antérieures.

Les *veines* de l'oreille ne suivent que très-imparfaitement le trajet des

artères; elles en restent même indépendantes pour la plupart. Les antérieures, plus courtes et plus petites, vont se jeter soit dans la veine temporale, soit dans la veine jugulaire externe. Les postérieures, plus nombreuses, se réunissent au tronc veineux qui traverse la portion mastoïdienne du temporal pour s'ouvrir dans le sinus latéral correspondant.

5° *Vaisseaux lymphatiques.* — Ainsi que toutes les parties situées sur les limites les plus reculées de l'économie et plus ou moins éloignées par conséquent du centre circulatoire, le pavillon se distingue par le grand nombre de vaisseaux lymphatiques auxquels il donne naissance. Ces vaisseaux recouvrent toute sa face externe, sa circonférence et la plus grande partie de sa face interne. Le réseau qu'ils forment est si serré, qu'il serait impossible de plonger l'aiguille la plus fine dans son épaisseur sans en traverser plusieurs. Il n'existe aucun point de l'organisation où ce réseau d'origine atteigne une aussi grande ténuité. Je possède dans mon laboratoire des oreilles d'enfant dont le réseau lymphatique est si fin, que ses mailles ne peuvent être distinguées qu'à l'aide d'une loupe; vu à l'œil nu, il se présente sous l'aspect d'une tache cendrée. Les troncs qui en partent, au nombre de huit à dix le plus habituellement, se distinguent, par leur direction, en *antérieurs* et *postérieurs*. (Fig. 735.)

Les *antérieurs* répondent, pour la plupart, à la cavité de la conque. Ils convergent vers l'échancrure de l'oreille; les plus élevés, pour atteindre cette échancrure, croisent l'origine de l'hélix. Tous se jettent dans le gros ganglion lymphatique qui se trouve situé au devant du tragus.

Les *postérieurs*, plus nombreux, se dirigent de l'anthélix et du lobule vers la circonférence du pavillon, qu'ils contournent pour atteindre sa face interne et se rendre ensuite dans les ganglions sus-mastoïdiens.

6° *Nerfs.* — Les seuls nerfs qui aient été suivis jusqu'à présent sur le pavillon de l'oreille sont des nerfs sensitifs. Ceux-ci émanent de trois sources : en avant, du nerf auriculo-temporal, qui provient du maxillaire inférieur, et par conséquent de la cinquième paire; en bas, de la branche auriculaire du plexus cervical; en arrière, du nerf sous-occipital, qui envoie un ou deux ramuscules à son extrémité supérieure. — Indépendamment de ces nerfs sensitifs il existe des nerfs moteurs qui vont se terminer dans les muscles intrinsèques de l'oreille, mais dont le point de départ n'a pas été fixé jusqu'à présent; très-probablement ces filets moteurs proviennent du facial.

7° *Tissu adipeux.* — La couche cellulo-adipeuse sous-jacente à la peau du pavillon occupe surtout le lobule et le bord concave de l'hélix. Elle est extrêmement mince; souvent même elle n'est visible qu'au microscope. Quelquefois elle devient plus épaisse et très-apparente; on voit alors le bord tranchant de l'hélix s'émousser, le lobule diminuer de hauteur et prendre plus d'épaisseur, le sommet du tragus et de l'antitragus, qui était aplati,

s'arrondir, etc. ; mais ces légères modifications de forme et de volume n'atteignent pas sensiblement l'anthélix et la conque, en sorte que la partie centrale du pavillon conserve toujours sa configuration primitive.

§ 2. — Conduit auditif externe.

Le *conduit auditif externe* s'étend de la conque du pavillon à la paroi externe de la caisse du tympan. On peut dire, d'une manière générale, qu'il se porte transversalement de dehors en dedans. Mais sa direction n'est pas rectiligne; elle est flexueuse. Pour observer ses inflexions successives, ainsi que pour évaluer sa longueur et ses divers diamètres, le meilleur procédé à suivre est celui qui a été conseillé par Valsalva : il consiste à remplir d'un liquide solidifiable, de cire par exemple, le conduit auditif et le pavillon. Si la peau a été préalablement enduite d'une légère couche d'huile, il sera facile d'extraire le moule ainsi obtenu, et en l'examinant, on remarquera que le conduit auriculaire, dans le court trajet qu'il parcourt, s'infléchit deux fois sur son axe : il se porte d'abord en avant; puis, se réfléchissant brusquement, il se dirige en arrière et un peu en haut; arrivé alors à la partie moyenne de son trajet, il se dévie de nouveau pour s'incliner en avant et en bas en se tordant légèrement sur son axe. On peut lui distinguer, par conséquent, trois portions, une *portion externe*, une *portion moyenne* et une *portion interne*. (Fig. 738.)

La portion externe est aplatie d'avant en arrière, de telle sorte que son diamètre vertical est presque double de l'antéro-postérieur.

La portion moyenne présente une configuration analogue, mais beaucoup moins prononcée; elle se rapproche de la forme cylindrique.

La portion interne est aplatie de haut en bas, ce qui donne à son diamètre antéro-postérieur plus d'étendue. (Fig. 739.)

De la continuité des portions externe et moyenne résulte un coude dont la concavité regarde en arrière et un peu haut. De la continuité des portions moyenne et interne résulte un autre coude moins prononcé dont la concavité est tournée en bas et en avant. Indépendamment de ces deux courbures antéro-postérieures, il existe une courbure transversale à concavité inférieure, due à la direction légèrement ascendante des deux portions externes, et légèrement descendante de l'interne. (Fig. 739.)

Sur le même moule qui servira à l'étude de ces diverses inflexions on pourra en outre constater :

1° Que les saillies qui correspondent à la fossette de l'anthélix, à la partie supérieure de la conque, et à la partie inférieure de cette cavité, forment, en se continuant entre elles, une *S* italique qui s'élargit progressivement de haut en bas et dont la direction est verticale.

2° Que les trois portions qui constituent le conduit auditif externe forment également une *S* italique, mais horizontalement dirigée, et par conséquent perpendiculaire à la précédente. (Fig. 738.)

3° Que la partie terminale du conduit auditif est obliquement coupée de haut en bas et de dehors en dedans, de telle sorte qu'elle forme avec la paroi inférieure un angle très-aigu, et que ce dernier angle ne s'élève pas à 40 ou 50 degrés, ainsi que le pensent la plupart des anatomistes, mais à 20 ou 25 degrés seulement.

4° Que la longueur du conduit, mesurée en ligne droite depuis la partie centrale de son extrémité interne jusqu'au niveau de la saillie qui le sépare de la conque, est de 20 à 22 millimètres (9 à 10 lignes), ainsi que l'avait constaté Valsalva.

5° Que son diamètre vertical est de 11 millimètres au niveau de la portion externe, et de 7 à 8 pour les deux portions suivantes, ce qui donne pour son diamètre vertical moyen 9 millimètres environ ou 4 lignes, résultat obtenu aussi par le même auteur.

6° Que le diamètre antéro-postérieur est de 6 millimètres pour la pre-

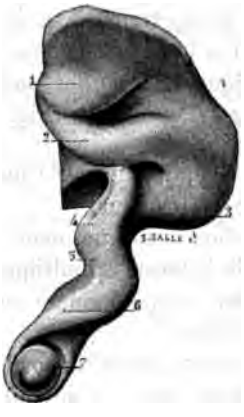

Fig. 738. — *Moule du conduit auditif externe vu par sa partie supérieure.*

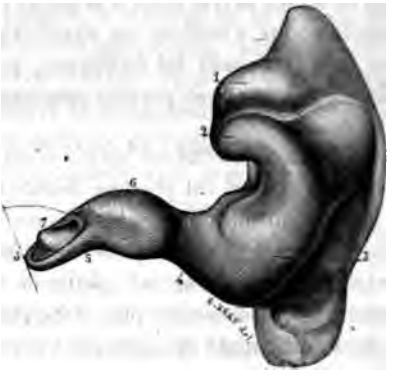

Fig. 739. — *Ce même moule vu par sa partie postérieure.*

Fig. 738. — 1. Moule de la fossette scaphoïde. — 2. Moule de la partie supérieure de la cavité de la conque. — 3. Partie inférieure de cette cavité. — 4. Première portion du conduit auditif externe se portant obliquement en avant et en dedans. — 5. Seconde portion de ce conduit se dirigeant en dedans et en arrière. — 6. Troisième portion du même conduit qu'on voit se tordre autour de son axe en s'inclinant en dedans et en avant. — 7. Empreinte de la concavité de la membrane du tympan.

Fig. 739. — 1. Saillie qui correspond à la fossette scaphoïde. — 2. Saillie correspondant à la partie supérieure de la cavité de la conque. — 3. Saillie qui répond à la partie inférieure de cette cavité. — 4, 5. Courbure décrite par la paroi inférieure du conduit auditif externe. — 6. Courbure décrite par la paroi supérieure de ce conduit. — 7. Empreinte de la membrane du tympan. — 8. Angle qui forme cette membrane avec la paroi inférieure du conduit auditif externe.

mière et la seconde portion, et de 9 pour la troisième : ce qui donne pour moyenne 7 1/2 millimètres, et, pour différence entre les deux diamètres, 1 1/2 millimètre ou un peu moins d'une ligne.

7° Enfin, on constatera que ces dimensions varient d'un côté à l'autre et chez les divers sujets, mais dans de faibles limites, en sorte que les évaluations qui précèdent peuvent être considérées comme très-approximatives.

Des deux extrémités du conduit auditif, l'externe se continue avec la cavité de la conque; l'interne est fermée par la membrane du tympan.

L'orifice par lequel le conduit auditif externe communique avec la conque est une ellipse dont le grand diamètre se dirige verticalement. Son bord postérieur est formé par une crête mousse qui s'avance plus ou moins vers le tragus, mais qu'on peut facilement dévier en attirant le pavillon en haut et en arrière, ce qui permet d'explorer la cavité du conduit auditif. Sa partie antérieure, constituée par le tragus et légèrement excavée, a reçu de M. Buchanan le nom de *fosse du conduit auditif;* elle est recouverte de poils, peu développés en général chez l'adulte, qui deviennent plus longs et plus rudes par les progrès de l'âge.— Le plan de cet orifice ne regarde pas directement en dehors, mais en dehors et en arrière, vers la partie inférieure de l'excavation de la conque.

La membrane qui ferme l'extrémité interne du conduit auditif n'est pas seulement inclinée de haut en bas et de dehors en dedans, de manière à donner moins de longueur à la paroi supérieure, et plus, au contraire, à l'inférieure. Elle présente encore une autre inclinaison, mais beaucoup moins prononcée que la précédente : elle est un peu tournée en avant.

A. *Structure du conduit auditif.*

Le conduit auditif se compose : d'une charpente qui comprend une portion cartilagineuse, une portion fibreuse et une portion osseuse ; d'un prolongement de la peau qui tapisse ses parois; de glandes, d'artères, de veines et de nerfs annexés à ce prolongement.

1° **Portion cartilagineuse du conduit auditif.** — Le cartilage qui concourt à former la charpente du conduit auditif représente une sorte de gouttière transversalement dirigée. On peut lui distinguer, par conséquent, deux faces, deux bords et deux extrémités.

Sa face supérieure, concave, ne regarde pas directement en haut, mais en haut et en arrière. — Sa face inférieure, convexe, répond : en avant à la glande parotide, et en arrière à la base de l'apophyse mastoïde.

Son bord antérieur est rectiligne. — Le postérieur est inégalement découpé et moins élevé que le précédent.

L'extrémité externe décrit une courbe demi-circulaire. Libre en avant, où elle est formée par le tragus, elle se continue en arrière avec le carti-

lage du pavillon, à l'aide d'une sorte d'isthme dont la largeur ne dépasse pas 7 à 8 millimètres. — L'extrémité interne, obliquement coupée de haut en bas et de dehors en dedans, se présente sous l'aspect d'une saillie anguleuse dont le sommet recourbé en bec d'aiguière se prolonge jusqu'à la base de l'apophyse styloïde.

Ce cartilage est remarquable par la présence de deux solutions de continuité, signalées en 1683 par Duverney sous le nom de *coupures*, mais mieux décrites en 1684, par Valsalva, sous celui d'*incisures*. L'une de ces incisures est externe et antérieure; l'autre est interne et un peu plus en arrière. Leur direction n'est pas tout à fait perpendiculaire à l'axe du conduit cartilagineux : la première, ou *grande incisure* de Valsalva, s'incline en dehors par son extrémité postérieure, tandis que la seconde, ou *petite incisure*, s'incline au contraire en dedans ; plus ou moins écartées en arrière, elles se rapprochent donc en avant et semblent converger l'une vers l'autre. Lorsqu'elles sont horizontalement étendues, elles partagent la portion cartilagineuse du conduit auditif en trois segments inégaux, qui ont été comparés aux cerceaux de la trachée-artère, mais qui n'offrent en réalité aucune analogie de forme avec ces derniers. Assez fréquemment, l'une de ces incisures est divisée en deux incisures plus petites par une sorte de pont cartilagineux.

Les incisures de la portion cartilagineuse sont comblées par un tissu fibreux, qui n'est d'ailleurs qu'une simple dépendance du périchondre, et non par du tissu musculaire, ainsi que le pensait Santorini.

Hyrtl a décrit un autre muscle, étendu de la saillie anguleuse du cartilage à l'apophyse styloïde, sur laquelle il s'insère immédiatement au-dessus de l'origine du styloglosse. J'ai vainement cherché ce nouveau muscle, dont l'existence me paraît douteuse.

2° **Portion fibreuse.** — Elle forme une gouttière à concavité inférieure, dont les deux bords s'unissent à la gouttière cartilagineuse; de cette réunion résulte un conduit flexible et mobile. La portion fibreuse constitue le tiers supérieur environ de ce conduit. — Par sa face supérieure, cette portion se confond avec le ligament postérieur du pavillon, dont elle n'est en réalité qu'une dépendance. — Par sa face inférieure, elle répond aux glandes cérumineuses, logées en partie dans son épaisseur, et à la peau du conduit auditif.

Cette lame ne constitue pas toute la portion fibreuse. Nous avons vu qu'une dépendance de celle-ci occupe les incisures du cartilage. Une autre dépendance, plus importante, s'étend de la portion cartilagineuse à la portion osseuse et les unit l'une à l'autre à la manière d'un ligament, ce qui permet à la première de se mouvoir sur la seconde.

La portion fibreuse comprend dans sa composition des fibres de tissu cellulaire et des fibres élastiques en égales proportions.

3° **Portion osseuse.** — Elle est située entre la racine postérieure de l'apophyse zygomatique qui la limite en haut, les apophyses mastoïde et styloïde qui la limitent en arrière, et le condyle du temporal qui la limite en avant. Sa paroi inférieure, libre et mince, décrit une courbure transversale très-prononcée, dont la convexité se dirige en haut et en dedans : c'est le sommet de cette convexité qui dérobe à la vue la partie inférieure de la membrane du tympan, lorsque, après avoir redressé la portion cartilagineuse du conduit auditif, on explore la cavité de celui-ci.

Les portions cartilagineuse et fibreuse réunies forment la moitié externe du conduit auditif; la portion osseuse constitue l'autre moitié. Celle-ci ne varie pas sensiblement dans sa longueur chez l'adulte; il n'en est pas ainsi de la première, qui participe, mais sous de moindres proportions, aux variétés individuelles que nous offre le pavillon.

Chez le fœtus, la portion osseuse du conduit auditif est représentée par un anneau dans la rainure duquel s'insère la membrane du tympan. Cet anneau, interrompu dans son quart supérieur, reste d'abord indépendant des autres parties du temporal, et se laisse facilement détacher; il porte le nom de *cercle tympanal*. C'est aux dépens du bord externe de sa rainure que se développe la portion osseuse du conduit.

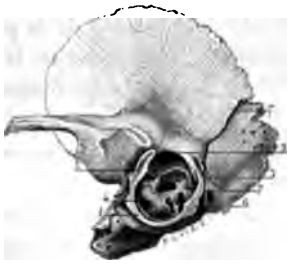

Fig. 740. — *Cercle tympanal (fœtus de neuf mois).*

Fig. 741. — *Ce même cercle en voie de développement (enfant de trois ans).*

Fig. 740. — 1. Cercle tympanal. — 2. Extrémité antérieure de ce cercle. — 3. Son extrémité postérieure : ces deux extrémités, en se portant à la rencontre l'une de l'autre, formeront un pont osseux qui restera séparé de la portion moyenne du cercle par un orifice d'autant plus grand que celle-ci et le pont auquel elle doit se réunir seront moins développés. — 4. Rainure du cercle tympanal. — 5. Saillie qui produira en s'allongeant la moitié antérieure du pont osseux. — 6. Autre saillie qui formera la moitié postérieure de ce pont. — 7, 7. Suture des portions écailleuse et mastoïdienne.

Fig. 741. — 1, 1. Lame osseuse formée par le développement de la portion moyenne du cercle tympanal. — 2. Pont osseux résultant de la soudure des deux prolongements émanés des extrémités de ce cercle. — 3. Entrée du conduit auditif, circonscrit en bas par le bord externe du pont osseux. — 4. Trou que présente la paroi inférieure du conduit après la formation de ce pont.

4° **Peau du conduit auditif.** — De même que la peau de la face et du crâne se modifie en passant des parties voisines sur le pavillon, de même elle se modifie en passant du pavillon dans le conduit auditif. A son entrée dans ce conduit, elle s'épaissit, devient plus dense, et conserve ces caractères dans toute l'étendue de la portion cartilagineuse. Quelquefois même son épaisseur et sa densité augmentent à mesure qu'elle se rapproche de la portion osseuse. Arrivée à cette portion, elle s'amincit et continue de s'amincir jusqu'à ce qu'elle ait atteint la membrane du tympan, où on la voit se réduire à l'épaisseur d'une membrane séreuse. — Son adhérence aux portions cartilagineuse et fibreuse est extrêmement intime. Elle adhère beaucoup moins à la portion osseuse. — Sa face libre présente dans sa moitié externe : 1° des poils très-multipliés, mais en général rudimentaires ; 2° un grand nombre d'orifices, dont les uns correspondent à des glandes sébacées, les autres à des glandes qui sécrètent une matière jaunâtre demi-concrète appelée *cérumen*. La moitié interne de cette même face est lisse, unie, dépourvue de toute espèce de poils et d'orifices glandulaires.

5° **Glandes sébacées.** — Semblables à celles du pavillon, mais moins développées, ces glandes répondent à la moitié externe du conduit auriculaire. Elles occupent les couches superficielles du derme. Quelques-unes s'ouvrent à la surface de la peau ; mais la plupart s'abouchent dans les follicules pileux voisins. Comme dans les autres régions, il en est ici de compliquées et de très-simples ; elles sont en général uni-lobulées.

6° **Glandes cérumineuses.** — On les rencontre au-dessous de la peau qui tapisse les portions cartilagineuse et fibreuse : les unes se trouvent immédiatement sous le derme ; d'autres à une certaine distance, variable pour chacune d'elles, en sorte qu'elles sont comprises dans des plans différents, ainsi que les glandes sudorifères, avec lesquelles elles offrent une grande analogie de configuration.

Leur volume rappelle celui d'un grain de millet. Leur forme est arrondie ou elliptique. Par leur couleur jaunâtre, elles contrastent avec la couleur blanche des aréoles cellulo-fibreuses qui leur servent de loges.

L'examen microscopique de ces glandes démontre qu'elles sont formées par un tube flexueux et enroulé à l'une de ses extrémités. La partie de ce tube qui n'est pas enroulée représente le conduit excréteur de la glande. Celui-ci s'engage dans l'épaisseur du derme, passe entre les follicules pileux et les glandes sébacées, et vient s'ouvrir obliquement à la surface de la peau. L'embouchure de tous ces conduits excréteurs devient extrêmement manifeste lorsque l'épiderme a été enlevé ; on voit très-bien alors que les glandes cérumineuses n'appartiennent qu'à la moitié externe du conduit auditif, et qu'elles disparaissent complétement à l'union de la portion cartilagineuse avec la portion osseuse ; une ligne ponctuée, formée par l'embouchure des conduits appartenant aux glandes les plus internes,

établit la ligne de démarcation entre la partie glanduleuse et la partie non glanduleuse du conduit auditif. Parmi les orifices qui représentent l'embouchure des glandes cérumineuses, il en est de grands, de petits et de moyens; les plus grands répondent à la partie supérieure et postérieure du conduit, c'est-à-dire à la portion fibreuse. (Fig. 733, 5.)

Le produit que sécrètent les glandes cérumineuses a été comparé, pour sa couleur et sa consistance, à la cire brute, d'où le nom de *cérumen* qui lui a été imposé. — Sa saveur est amère. — Soumis à l'analyse par Berzelius, il a fourni une matière grasse, de l'albumine et un principe colorant analogue à celui de la bile. — Exposé pendant une durée indéfinie au contact de l'air, il durcit et se concrète à la manière des calculs.

7° **Vaisseaux et nerfs.** — Les artères du conduit auditif proviennent : 1° de l'auriculaire postérieure, qui fournit quelques divisions à sa paroi postérieure; 2° des artères parotidiennes, qui abandonnent plusieurs ramuscules à ses parties inférieure et latérales. — Les veines se réunissent à celles de la parotide pour aller se jeter dans la jugulaire externe.

Les vaisseaux lymphatiques se comportent comme ceux du pavillon. On ne les observe, du reste, que sur la moitié externe du conduit auditif. La moitié interne, dont la peau est à la fois mince et dépourvue de glandes, n'en présente aucun vestige.

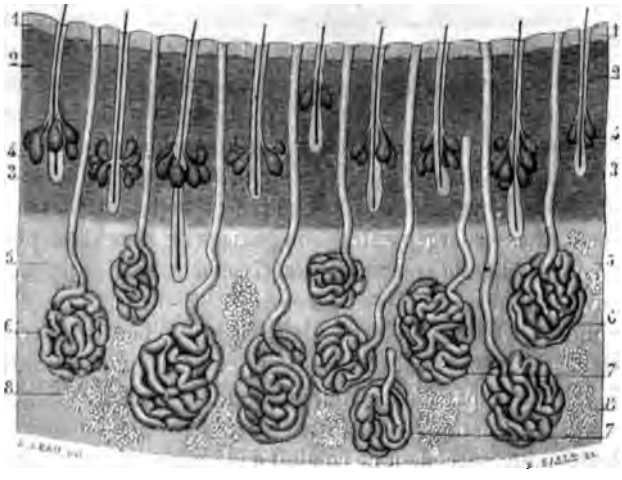

FIG. 742. — *Glandes cérumineuses vues à un grossissement de 30 diamètres.*

Fig. 742. — *Coupe verticale de la peau du conduit auditif externe.* — 1, 1. Épiderme. — 2, 2. Derme. — 3, 3. Follicules pileux. — 4, 4. Glandes sébacées annexées à ces follicules. — 5, 5. Couche celluleuse sous-cutanée. — 6, 6. Glandes cérumineuses disséminées dans l'épaisseur de cette couche. — 7, 7. Glandes cérumineuses dont le conduit excréteur a été coupé. — 8, 8. Cellules adipeuses.

La peau du conduit auditif externe est extrêmement sensible. Elle emprunte cette sensibilité, soit à la branche auriculaire du plexus cervical, qui lui donne quelques filets; soit au nerf auriculo-temporal, c'est-à-dire au maxillaire inférieur, qui lui en fournit de plus considérables; soit enfin au rameau auriculaire du pneumogastrique, qui vient se perdre dans la peau de la portion osseuse du conduit.

ARTICLE II

OREILLE MOYENNE.

L'*oreille moyenne* est une excavation remplie d'air, creusée au centre de la base du rocher, entre le conduit auditif externe, dont elle reçoit les ondes sonores, et le labyrinthe, auquel elle les transmet. Par sa partie antérieure, cette excavation se prolonge jusque dans l'arrière-cavité des fosses nasales; par sa partie postérieure, elle s'étend dans toute l'épaisseur de la portion mastoïdienne du temporal.

Ainsi constituée, l'oreille moyenne se présente à nous sous l'aspect d'un diverticule étendu de la partie la plus élevée des voies respiratoires vers le sens de l'audition. Ce diverticule prend naissance sur les parois latérales de l'arrière-cavité des fosses nasales; de là il se porte obliquement en dehors et en arrière, s'engage dans l'angle rentrant qui sépare la portion écailleuse de la portion pierreuse du temporal, passe entre l'oreille externe et l'oreille interne, contourne ensuite la partie supérieure de la base du rocher, puis se termine dans l'épaisseur de l'apophyse mastoïde en se fragmentant en espaces cellulaires. Dans ce long trajet, on le voit tour à tour se rétrécir et s'élargir : d'abord très-évasé, il se rétrécit considérablement au niveau de l'angle rentrant du temporal; parvenu au centre de la base du rocher, c'est-à-dire entre le conduit auditif externe et le labyrinthe, il se dilate brusquement et assez largement. A son passage de la portion pétrée dans la portion mastoïdienne, nouveau rétrécissement suivi presque aussitôt d'une nouvelle et dernière dilatation.

La première partie de ce diverticule, celle qui s'étend de l'arrière-cavité des fosses nasales vers l'angle rentrant du temporal, a été découverte par Eustachi, et décrite, par tous les auteurs qui ont succédé à ce grand anatomiste, sous le nom de *trompe d'Eustache*.

La dilatation qui succède à ce conduit a été comparée par Fallope à une caisse militaire, d'où la dénomination de *caisse du tympan*, sous laquelle elle est encore connue.

Le second rétrécissement, très-court, ne représente en réalité qu'un simple orifice de communication.

Le second renflement n'est qu'une agglomération de cellules que leur situation a fait nommer *cellules mastoïdiennes*.

Parmi ces différentes parties, la caisse du tympan est sans contredit la plus importante; les autres peuvent en être considérées comme des dépendances. C'est pourquoi elle fixera d'abord notre attention. Nous décrirons ensuite les cellules mastoïdiennes et la trompe d'Eustache.

§ 1. — Caisse du tympan.

La *caisse du tympan* peut être comparée, avec la plupart des anatomistes, à un cylindre dont les bases sont si rapprochées, que son axe offre moins d'étendue que le diamètre. Ajoutons que les deux bases du cylindre sont des surfaces courbes et que celles-ci se regardent par leur convexité.

Ainsi conformée, la caisse du tympan peut être comparée aussi à une lentille biconcave. — La distance qui sépare ses deux parois varie de 1 à 2 millimètres pour sa partie centrale, et de 3 à 5 sur sa circonférence. — Son axe, toujours extrêmement court, puisqu'il ne peut

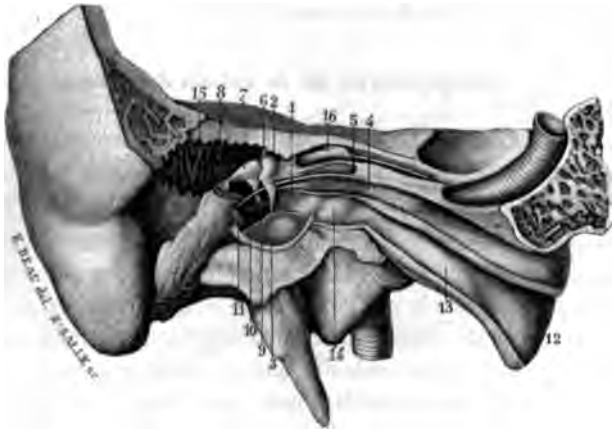

Fig. 743. — *Oreille moyenne vue par sa partie antéro-externe.*

1. Cavité du tympan. — 2. Marteau. — 3. Membrane du tympan dont la partie supérieure a été enlevée et dont la partie centrale donne attache au manche du marteau. — 4. Muscle interne du marteau naissant de la portion cartilagineuse de la trompe d'Eustache par de courtes fibres aponévrotiques et allant s'attacher par son autre extrémité à la partie interne du marteau. — 5. Ligament qui s'attache à l'apophyse grêle du marteau, pris à tort jusqu'à présent pour un muscle. — 6. Ligament supérieur du marteau. — 7. Enclume. — 8. Ligament qui fixe dans sa situation la courte branche de cet osselet. — 9. Tête de l'étrier dont la base et les branches disparaissent presque entièrement derrière le marteau. — 10. Tendon du muscle de l'étrier sortant de son canal osseux et allant s'attacher à la tête de cet osselet. — 11. Corde du tympan croisant le manche du marteau, sur le côté interne duquel elle est située. — 12. Pavillon de la trompe d'Eustache. — 13. Portion cartilagineuse de cette trompe offrant la forme d'une gouttière dont les deux bords sont réunis dans l'état normal par la portion fibreuse. — 14. Paroi postérieure de la portion osseuse du même conduit.

s'étendre au delà de 2 millimètres, n'est ni horizontal ni vertical : il s'incline en dehors, en bas et en avant. De cette inclinaison il résulte :

1° Que la circonférence de la caisse du tympan se rapproche plus du plan médian en bas et en avant;

2° Que cette caisse n'est pas située directement en dedans du conduit auditif externe, mais en dedans, en haut et en arrière de celui-ci ;

3° Qu'elle n'est pas située directement en dehors du labyrinthe, mais en dehors et en avant ;

4° Que les oreilles externe, moyenne et interne, sont échelonnées sur une ligne légèrement oblique de dehors en dedans et d'avant en arrière, ligne qui, suffisamment prolongée, irait aboutir à l'origine des nerfs auditifs, dont elle représente exactement la direction.

La caisse du tympan nous offre à considérer : deux parois et une circonférence; une chaîne d'osselets qui s'étend de la paroi externe à la paroi interne, ainsi que les ligaments qui unissent ces osselets et les muscles qui les meuvent; et enfin une membrane délicate, appliquée sur les parties précédentes, membrane qui forme, ainsi que nous l'avons vu, une dépendance de la muqueuse des voies respiratoires.

A. — Paroi externe de la caisse du tympan.

Cette paroi est constituée en bas et en avant par une lame osseuse représentant une sorte de croissant, et, dans le reste de son étendue, par la membrane du tympan. (Fig. 744.)

Le **croissant osseux**, qui concourt à former la paroi externe de la caisse du tympan, n'en compose que la cinquième ou sixième partie. Sa plus grande largeur répond à la partie inférieure et antérieure de cette cavité. — Ses deux extrémités, dirigées en haut, se perdent graduellement sur le pourtour de l'extrémité profonde du conduit auditif externe. — Son bord supérieur est creusé d'une gouttière qui semble tracée avec la pointe d'une aiguille et qui contribue à former le cadre de la membrane du tympan. Il résulte de la présence de ce croissant, que la partie inférieure de la cavité du tympan descend plus bas que celle du conduit auditif externe, et que la différence de niveau est mesurée par la hauteur de la lame osseuse.

La **membrane du tympan** est une lame mince et transparente, située, à la manière d'une cloison, entre l'oreille externe et l'oreille moyenne.

Cette membrane se dirige obliquement en bas, en dedans et en arrière, de telle sorte que sa face externe regarde en bas et en avant, et sa face interne en haut et en arrière. Il suit de cette obliquité :

1° Que la membrane du tympan forme avec les parois inférieure et antérieure du conduit auditif un angle aigu, et avec les parois supérieure et postérieure un angle obtus. (Fig. 733.)

2° Que les deux premières parois sont les plus longues, et que cette membrane elle-même présente plus d'étendue et devient ainsi plus apte à transmettre les sons qu'elle reçoit. L'observation a démontré en effet que, toutes choses égales d'ailleurs, la perfection du sens de l'ouïe dans les oiseaux et les mammifères est en raison directe de l'étendue et de l'obliquité de la membrane du tympan.

Quelle est la figure de cette membrane? Selon la plupart des auteurs, elle est circulaire. Selon Vieussens, Valsalva et quelques autres anatomistes, elle serait ovalaire. Pour m'assurer de la vérité à cet égard, j'ai mesuré, avec les branches d'un compas, ses divers diamètres, soit sur des préparations fraîches soit sur les pièces déposées au musée de la Faculté, soit aussi sur les moules en cire du conduit auditif que je possédais, moules sur lesquels la circonférence de la membrane était nettement dessinée. Le

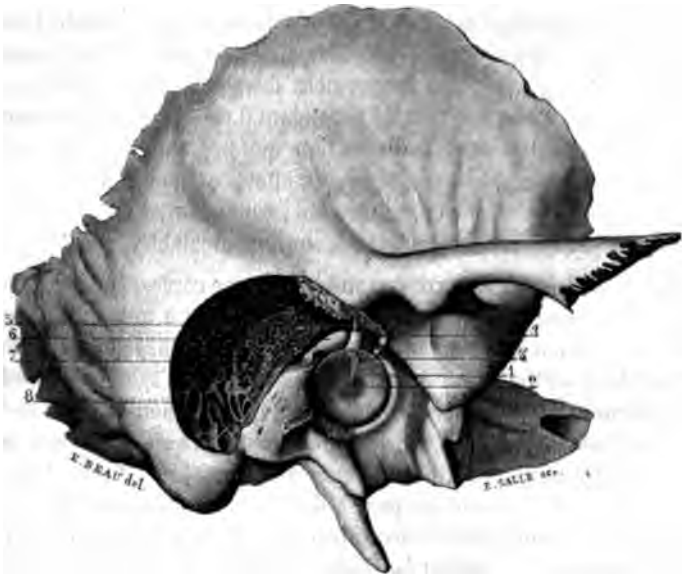

FIG. 744. — *Membrane du tympan vue dans ses rapports avec l'enclume et le marteau; cellules mastoïdiennes.*

1. Membrane du tympan vue par sa face externe ou concave. — 2. Partie centrale de cette membrane donnant attache au manche du marteau, qu'on aperçoit par transparence. — 3. Tête du marteau. — 4. Apophyse externe de cet osselet soulevant la partie correspondante de la membrane du tympan. — 5. Ligament supérieur du même osselet dont les fibres viennent se confondre avec la capsule fibreuse qui l'unit à l'enclume. — 6. Enclume, dont le corps et la courte branche seulement sont visibles, la longue branche disparaissant derrière la membrane du tympan. — 7. Ligament qui unit la courte branche de l'enclume à la paroi postérieure du canal pétro-mastoïdien. — 8. Cellules mastoïdiennes communiquant avec la caisse du tympan par ce canal, dont la paroi externe a été enlevée afin de laisser voir la partie supérieure de l'enclume et la tête du marteau situées dans sa cavité.

diamètre le plus long est celui qui s'étend de la partie supérieure à la partie inférieure de la membrane: il varie de 10 à 11 millimètres; le diamètre antéro-postérieur est de 10 millimètres. La différence des deux diamètres serait donc d un demi-millimètre environ, c'est-à-dire d'un vingtième seulement, différence si minime qu'elle n'est pas perceptible à la vue. Par conséquent, la membrane du tympan peut être considérée comme circulaire. (Fig, 744.)

a. La *face externe* de cette membrane est concave chez l'homme et les mammifères, convexe, au contraire, dans les oiseaux. Quelquefois sa concavité est limitée à sa partie centrale. — Sur cette face on aperçoit, par transparence, le manche du marteau qui descend de sa circonférence vers son centre, à la manière d'un rayon. Supérieurement, elle offre en outre une légère saillie qui correspond à l'apophyse externe du même osselet. — C'est au niveau de cette saillie que Rivinus avait cru voir un orifice établissant une communication entre la cavité de la caisse et le conduit auditif externe. Valsalva, qui a décrit toutes les parties du sens de l'ouïe avec une grande précision, parle assez longuement de cette communication qu'il semble admettre, mais sur laquelle cependant il conserve quelques doutes. En examinant attentivement la disposition que présente dans ce point la membrane du tympan, on comprend, en effet, qu'un observateur ait pu émettre un doute à cet égard; aujourd'hui, cependant, l'imperforation de la membrane du tympan est un fait devenu incontestable.

b. La *face interne* ou *convexe* de cette membrane correspond par sa partie centrale, c'est-à-dire par le sommet de sa convexité, à une saillie osseuse connue sous le nom de *promontoire*. — L'intervalle qui la sépare de cette saillie est de 2 millimètres; il varie du reste selon l'âge, selon les individus et surtout selon l'état de tension ou de relâchement qu'elle présente. Chez l'enfant, cet intervalle est plus grand par suite du peu de saillie que forme le promontoire. Chez l'adulte, où le limaçon est plus développé et plus saillant, il diminue un peu. Suivant que la membrane du tympan se relâche ou se tend, c'est-à-dire suivant que sa face interne devient plus ou moins convexe, il se réduit ou il augmente d'un millimètre.

c. La *circonférence* de la membrane du tympan est reçue dans un cadre osseux qui peut être détaché chez le fœtus et chez l'enfant nouveau-né, mais qui ne tarde pas à se souder avec les parties correspondantes de la base du rocher. — Après sa soudure, cet anneau osseux n'est plus représenté que par une fine rainure analogue à celle qui reçoit le verre d'une montre, mais interrompue dans sa partie supérieure, en sorte que, dans ce point, la membrane du tympan semble se continuer directement avec la peau du conduit auditif externe.

Cette circonférence est formée par un anneau blanchâtre, d'une consistance fibro-cartilagineuse et d'une épaisseur triple de celle de la membrane

qu'il entoure. Ainsi que le cadre osseux dans lequel il est reçu, cet anneau se trouve interrompu dans sa partie la plus élevée.

Structure. — Bien que très-mince et transparente, la membrane du tympan se compose de trois couches qu'on peut facilement séparer : d'une couche *externe* ou épidermique, d'une couche *interne* formée par la muqueuse de la caisse, et d'une couche *moyenne* de nature fibreuse.

La *couche externe* est une dépendance de l'épiderme qui revêt la peau du conduit auditif externe. Sous l'influence de la macération ou d'une putréfaction commençante, il se laisse détacher avec tout l'épiderme du conduit, qui se présente alors sous la forme d'un doigt de gant.

La *couche interne* est très-facile aussi à séparer de la couche moyenne ; il suffit de la saisir avec les mors d'une pince sur un point de sa circonférence et de la soulever avec un peu de ménagement, pour la décoller dans la plus grande partie de son étendue. En procédant à ce décollement, on voit : 1° que cette couche se continue avec la membrane qui tapisse la caisse du tympan ; 2° qu'elle recouvre la corde du tympan, placée entre la couche interne et la couche moyenne, c'est-à-dire dans l'épaisseur même de la membrane du tympan ; 3° qu'elle recouvre également le manche du marteau, situé dans l'épaisseur de la couche moyenne ; 4° qu'après avoir entouré la tête du marteau, elle se prolonge sur l'enclume et sur toute la chaîne des osselets.

La *couche moyenne* ou *fibreuse* est la plus importante. Elle est transparente et d'une grande résistance. L'anneau fibreux qui forme la circonférence de la membrane du tympan en est une dépendance. Cette couche présente deux attaches : elle se fixe par sa périphérie au cadre osseux qui la circonscrit, et par la moitié supérieure de son diamètre vertical aux deux bords et au sommet du manche du marteau, qui lui adhère de la manière la plus intime et qui se trouve placé ainsi dans les meilleures conditions pour tendre la membrane du tympan sans occasionner le décollement de ses divers feuillets. — Considérées dans leur direction, les fibres qui forment cette couche se partagent en deux groupes : les unes sont rayonnantes et très-évidentes au voisinage du manche du marteau : les autres sont circulaires et se voient surtout vers la circonférence. — La couche moyenne est indépendante du derme. Parvenu aux dernières limites du conduit, celui-ci se transforme en périoste, sur lequel l'épiderme se prolonge.

Les *artères* de la membrane du tympan émanent de plusieurs sources. La plus importante est un ramuscule qui, né de l'artère stylo-mastoïdienne, accompagne la corde du tympan jusqu'au manche du marteau, au niveau duquel il se divise en deux ramuscules plus petits. Ceux-ci descendent, l'un en arrière, l'autre en avant, jusqu'à son extrémité, en se partageant en un pinceau de ramifications à direction rayonnante. — D'autres ramuscules, plus grêles, partent du rameau tympanique de la maxillaire interne

et se distribuent à la couche muqueus sur laquelle ils s'anastomosent avec ceux de la couche moyenne. — s injections fines démontrent, sur ces deux couches, un plexus veineux à mailles serrées.

Les *nerfs* de la membrane du tympan proviennent du rameau auriculaire du pneumogastrique, et peut-être aussi du rameau de Jacobson, qui abandonne plusieurs ramuscules à la muqueuse de la caisse, et dont quelques divisions ténues pourraient, par conséquent, s'étendre jusqu'à la paroi externe de cette cavité.

La membrane du tympan n'est pas seulement destinée à transmettre à l'air de la caisse et aux osselets de cette cavité les vibrations qu'elle reçoit; elle a aussi pour usage de protéger les parties profondes du sens de l'ouïe.

B. — Paroi interne de la caisse du tympan.

La paroi interne de la caisse du tympan est extrêmement inégale. — A son centre, on observe une saillie arrondie qui correspond au limaçon et qui forme le *promontoire;* — au-dessus de celui-ci, un orifice allongé qui conduit dans le vestibule et qui a reçu le nom de *fenêtre ovale;* — au-dessous, un autre orifice arrondi et moins apparent, qui conduit dans le limaçon et qui constitue la *fenêtre ronde;* — en arrière et en dehors, une saillie tubulée, livrant passage au muscle de l'étrier: c'est la *pyramide;* — en face de la pyramide, une seconde saillie tubulée que remplit le muscle interne du marteau. (Fig. 745.)

Le *promontoire* constitue à lui seul la moitié environ de la paroi interne de la caisse du tympan. — Sa forme est celle d'un cône irrégulier dont la base, confondue avec les parties correspondantes du rocher, se dirige en avant, tandis que son sommet, plus ou moins arrondi, se porte à la rencontre de la pyramide qui lui est unie ordinairement par un filet osseux. Les dimensions de cette saillie varient de 4 à 6 millimètres. (Fig. 745.)

Sur le bord inférieur du promontoire, on observe un sillon qui reçoit le nerf de Jacobson, branche du glosso-pharyngien, et qui, au niveau de sa partie centrale, se partage en plusieurs sillons de second ordre, destinés à loger chacun une division de ce nerf.

La *fenêtre ovale* ou *vestibulaire* est située immédiatement au-dessus du sommet du promontoire, au-dessous d'une saillie curviligne produite par le relief de l'aqueduc de Fallope, entre la pyramide, qui répond à son extrémité postérieure, et le conduit du muscle interne du marteau, qui la limite en avant. Groupées sur le pourtour de l'orifice, ces saillies circonscrivent une fossette au fond de laquelle on aperçoit la cavité du vestibule.

Le grand axe de la fenêtre ovale se porte horizontalement d'arrière en avant et de dehors en dedans. Il varie de 2 à 3 millimètres. Le petit, verticalement dirigé, est d'un millimètre et demi. (Fig. 745.)

Son bord supérieur décrit une courbe elliptique dont la concavité regarde en bas. L'inférieur paraît droit; quelquefois, cependant, on remarque qu'il se relève un peu vers sa partie moyenne. — Son extrémité antérieure est en général un peu plus évasée que la postérieure.

Le bord inférieur de la fenêtre ovale suivant une direction rectiligne, on voit qu'elle n'est pas ovalaire, mais semi-ovalaire.

Cet orifice est occupé par la base de l'étrier qui se moule exactement sur son contour, et qui intercepte ainsi toute communication entre la cavité du vestibule et la cavité du tympan. La muqueuse de l'oreille moyenne complète l'occlusion de la fenêtre ovale en passant de la circonférence de celle-ci sur la base de l'étrier et sur toute la chaîne des osselets.

La *fenêtre ronde* ou *cochléenne* se voit au-dessous et en arrière du promontoire, dans l'épaisseur duquel elle se trouve creusée. Elle est précédée

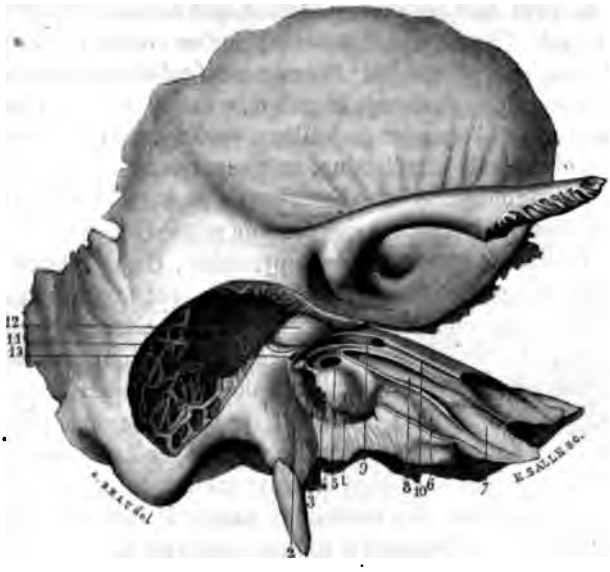

Fig. 715. — *Paroi interne de la caisse du tympan. — Canal pétro-mastoïdien; cellules mastoïdiennes.*

1. Promontoire. — 2. Pyramide. — 3. Filet osseux qui unit le sommet de la pyramide au promontoire. — 4. Fossette dans le fond de laquelle on entrevoit la fenêtre ronde. — 5. Fenêtre ovale. — 6. Portion osseuse de la trompe d'Eustache. — 7. Petite surface à laquelle s'attache la portion cartilagineuse de cette trompe. — 8. Canal du muscle interne du marteau, dont la paroi externe a été enlevée, et constituant dans cet état de mutilation le bec de cuiller. — 9. Aqueduc de Fallope dont la paroi externe a été aussi enlevée. — 10. Gouttière de réception du grand nerf pétreux, répondant par son origine au coude que forment les deux premières portions de l'aqueduc de Fallope. — 11. Cellules mastoïdiennes. — 12. Canal pétro-mastoïdien. — 13. Orifice par lequel la corde du tympan sort de son canal osseux.

aussi d'une fossette. — Cette fenêtre est circulaire. Son diamètre est d'un millimètre et demi. Dans l'état sec, elle établit une communication entre la rampe tympanique du limaçon et la caisse du tympan. — Dans l'état frais, elle est fermée par une membrane plane et transparente qui se compose aussi de trois couches: d'une couche moyenne fibreuse, d'une couche interne représentée par le périoste de la rampe tympanique, et d'une couche externe formée par la muqueuse de l'oreille moyenne. Ainsi constituée, cette cloison offre beaucoup d'analogie avec la membrane du tympan: d'où le nom de *tympan secondaire* qui lui a été donné par Scarpa.

La *pyramide* est une saillie tubulée dont le sommet, dirigé en avant et un peu en haut, répond à l'extrémité postérieure de la fenêtre ovale. Un filet osseux très-grêle l'unit ordinairement au promontoire, dont elle se trouve séparée par un intervalle de 2 millimètres environ. Le volume de cette saillie est toujours extrêmement minime: sur cinq temporaux que j'ai en ce moment sous les yeux, je trouve que sa plus grande longueur, mesurée à l'aide d'un compas, dépasse à peine un millimètre. Sa forme est rarement conique ou pyramidale; elle représente plutôt un petit tube ouvert à son extrémité, libre en dehors et en bas, continu en haut au relief que forme dans ce point l'aqueduc de Fallope. — En ouvrant ce tube et en le poursuivant dans toute son étendue, on remarque :

1° Qu'il se porte obliquement en bas et en arrière, parallèlement à l'aqueduc de Fallope, dont il n'est séparé que par une mince cloison;

2° Que, très-étroit au sommet de la pyramide, il se renfle un peu plus bas, au point d'acquérir un diamètre quatre ou cinq fois plus grand; qu'il s'effile ensuite graduellement pour se prolonger, ainsi que l'a démontré Huguier, jusqu'à la face inférieure du rocher, sur laquelle il se termine par un pertuis immédiatement au devant du trou stylo-mastoïdien; et que dans ce trajet il communique deux fois avec l'aqueduc de Fallope.

Pour montrer l'utilité de ces détails, signalés par Vieussens, j'ajouterai ici par anticipation que le conduit de la pyramide loge un petit muscle destiné à mouvoir la chaine des osselets, le *muscle de l'étrier*, et que les orifices ou canalicules par lesquels il communique avec l'aqueduc de Fallope livrent passage, l'un au nerf moteur de ce muscle, l'autre à un rameau artériel qui vient également se perdre dans son épaisseur.

Au-dessous de la pyramide, dans l'intervalle qui sépare cette saillie du promontoire, on observe une très-petite fossette, la *fossette sous-pyramidale*, dont la forme est irrégulièrement hémisphérique.

Le *conduit qui renferme le muscle interne du marteau* commence dans l'angle rentrant du temporal. Il se dirige un peu obliquement en arrière, en dehors et en haut, vers l'extrémité antérieure de la fenêtre ovale, puis se coude pour se porter transversalement de dedans en dehors. On peut lui distinguer par conséquent deux portions : l'une, longue ou directe, qui

offre 10 millimètres d'étendue et qui contient la partie charnue du muscle; l'autre, courte ou réfléchie, longue d'un millimètre seulement, dans laquelle glisse le tendon de ce muscle.

La longue portion se trouve située dans sa moitié antérieure immédiatement au-dessus de la portion osseuse de la trompe d'Eustache, de telle sorte que, vu par l'angle rentrant du temporal, le conduit du muscle interne du marteau et cette portion osseuse de la trompe représentent assez bien le canon d'un fusil double, avec cette différence toutefois, que le conduit du muscle est notablement plus petit que celui de la trompe. — La moitié postérieure de cette longue portion occupe la partie la plus élevée de la paroi interne de la caisse du tympan. A l'état sec, elle est rarement complète; neuf fois sur dix, sa paroi externe se détruit sous l'influence de la macération; réunie à la portion transversale, elle s'offre alors sous l'aspect d'une gouttière coudée qui a été considérée comme normale, et décrite sous le nom de *bec de cuiller*. Huguier, en 1834, a très-bien démontré que le bec de cuiller est toujours le résultat d'une destruction partielle du conduit du muscle interne du marteau, et que ce conduit, dans l'état frais, ne se trouve interrompu sur aucun point de son trajet.

La courte portion, ou portion transversale, sert de poulie de réflexion au tendon du muscle. Elle se termine par un orifice ovalaire.

C. — Circonférence de la caisse du tympan.

La circonférence de la caisse du tympan a surtout pour attribut son extrême irrégularité. On peut lui considérer quatre parties.

Sa *partie supérieure* est formée par une lame osseuse qui sépare la cavité du tympan de la cavité du crâne, et qui se joint en dehors à la portion écailleuse du temporal. Au niveau de cette jonction on observe une petite suture remarquable par le grand nombre de ramuscules artériels auxquels elle livre passage. Plane et unie du côté de la dure-mère, cette lame se recouvre d'aspérités du côté de l'oreille moyenne.

Sa *partie inférieure*, inégale et rugueuse aussi, est constituée par une autre lame de tissu compacte qui sépare la caisse du tympan du golfe de la veine jugulaire interne. Cette seconde lame, très-mince et demi-transparente chez quelques individus, assez épaisse chez d'autres, se trouve quelquefois divisée à la suite des fractures transversales du rocher; on conçoit qu'une semblable solution de continuité pourrait avoir pour conséquence une déchirure du tronc veineux correspondant, et une hémorrhagie promptement mortelle. Ce rapport, que les anatomistes n'avaient pas suffisamment remarqué, offre donc une réelle importance au point de vue chirurgical.

Sa *partie postérieure* présente : 1° l'orifice par lequel la corde du tympan pénètre dans l'oreille moyenne. Cet orifice, de forme ovalaire, est situé à 2 millimètres en dehors de la pyramide, immédiatement en dedans de la

rainure qui sert de cadre à la membrane du tympan ; 2° une fossette qui sépare ce même orifice de la pyramide et qui correspond à l'aqueduc de Fallope, fossette que je nommerai *sus-pyramidale*, par opposition à celle que Huguier appelle sous-pyramidale. Les dimensions de ces deux fossettes sont à peu près égales : et lorsqu'elles varient, c'est toujours en raison inverse, de telle sorte que l'une semble ne pouvoir augmenter qu'aux dépens de l'autre ; 3° une large ouverture qui conduit dans les cellules mastoïdiennes, et sur laquelle je reviendrai à l'occasion de ces cellules.

Sur sa *partie antérieure* on observe, en procédant de haut en bas : 1° la scissure de Glaser, dans laquelle s'engage l'apophyse grêle du marteau, et le ligament qui se fixe à cette apophyse ; 2° l'orifice postérieur du canal de sortie de la corde du tympan, canal situé, ainsi que l'a établi Huguier, entre la scissure de Glaser et la portion osseuse de la trompe d'Eustache, en dedans de la première, en dehors de la seconde, et qui vient s'ouvrir par son autre extrémité dans l'angle rentrant du temporal, au niveau et en arrière de l'épine du sphénoïde ; 3° un large orifice par lequel la trompe d'Eustache se continue avec la caisse du tympan ; 4° une surface rugueuse qui correspond au coude que forme la portion ascendante avec la portion horizontale du canal carotidien.

D. — Chaîne des osselets.

Les osselets de l'oreille moyenne forment une chaîne coudée qui adhère par son premier anneau à la membrane du tympan, qui répond par le dernier au vestibule, et qui relie ainsi d'une manière directe l'oreille externe à l'oreille interne. Cette chaîne est consolidée par des liens fibreux. Elle exécute des mouvements qui ont pour but de tendre ou de relâcher la membrane du tympan, et d'imprimer un ébranlement au liquide dans lequel viennent s'épanouir les dernières divisions des nerfs acoustiques. Nous aurons donc à étudier :

Les diverses pièces qui composent cette chaîne ou les osselets proprement dits ; — les ligaments qui unissent ces osselets, soit entre eux, soit aux parties voisines ; — et enfin les muscles qui président à leurs mouvements.

a. *Osselets de l'ouïe.*

Ces osselets sont au nombre de quatre : le *marteau*, l'*enclume*, l'*os lenticulaire* et l'*étrier*.

Le *marteau* est le plus long des osselets de l'ouïe. Il est situé sur la paroi externe de la caisse du tympan, au devant de l'enclume, avec laquelle il s'articule. On lui distingue une tête, un col et un manche.

La *tête* répond à une lame osseuse qui surmonte la membrane du tympan. Elle est lisse est arrondie en haut, en dehors et en avant. En arrière,

elle s'articule avec l'enclume à l'aide d'une facette qui se dirige obliquement en bas et en dedans, et qui se rétrécit en passant de la partie postérieure de la tête sur sa partie interne; au niveau de ce rétrécissement, on observe une petite crête verticale qui divise la facette articulaire en deux facettes plus petites et arrondies.

Le *col* est aplati de dedans en dehors, légèrement tordu sur son axe et un peu plus grêle à son extrémité inférieure qu'à sa partie supérieure. Il répond en dehors à la circonférence de la membrane du tympan, et en dedans à la corde du tympan, qui le croise à angle droit. Deux apophyses naissent de son pourtour, l'une longue et grêle, qui part de sa partie antérieure et moyenne, l'autre courte et grosse, qui provient de sa partie inférieure et externe.

L'*apophyse grêle* ou *antérieure* du marteau, appelée aussi *apophyse de Raw*, présente une longueur de 4 à 5 millimètres. Elle est aplatie, curviligne et spiniforme. Dès son origine on la voit s'engager dans la partie la plus large de la scissure de Glaser pour se porter en bas, parallèlement à cette scissure. Une petite synoviale l'entoure ainsi que le ligament auquel elle donne attache, et lui permet de légers mouvements de rotation. Cette apophyse est constante, mais si fragile, qu'elle se brise souvent au moment où l'on cherche à extraire le marteau.

L'*apophyse courte et grosse*, ou *apophyse externe*, naît du point de fusion du col avec le manche. Elle se dirige en haut et en dehors, vers la partie supérieure de la membrane du tympan qu'elle soulève. Sa forme est conique et sa longueur d'un millimètre seulement.

Le *manche*, qui constitue la partie la plus régulière du marteau, est aplati d'avant en arrière. Son axe forme avec celui de la tête et du col un angle obtus dont l'ouverture regarde en haut et en dedans. Son extrémité inférieure décrit une courbe dont la concavité regarde au contraire en bas et en dehors. — Nous avons vu qu'il se trouve logé dans la couche moyenne de la membrane du tympan à laquelle il donne attache.

L'*enclume* est située à l'entrée du canal qui fait communiquer les cellules mastoïdiennes avec la caisse du tympan, en arrière du marteau, au-dessus de l'os lenticulaire et de l'étrier. Meckel compare son mode de configuration à celui d'une dent bicuspide. Elle présente un corps ou partie moyenne, et deux branches, l'une supérieure, l'autre inférieure.

Le *corps* de l'enclume, placé au-dessus de la membrane du tympan, est aplati, irrégulièrement quadrilatère, et creusé sur sa partie antérieure d'une facette sinueuse qui s'articule avec la tête du marteau.

La *branche supérieure*, courte, épaisse, conoïde, se porte horizontalement d'avant en arrière. Elle est située sur le même niveau que le corps et se termine par une pointe mousse.

Le *branche inférieure*, toujours plus grêle et plus longue que la précé-

dente, se porte verticalement en bas ou un peu obliquement en bas et en arrière. Elle se termine par une petite courbure dont la concavité regarde en dedans et par une facette concave presque microscopique qui s'articule avec l'apophyse de l'os lenticulaire. Cette branche est parallèle au manche du marteau, en dedans et en arrière duquel elle se trouve placée. La corde du tympan passe entre ces deux osselets, en croisant à angle droit le manche du marteau sur lequel elle est immédiatement appliquée.

L'enclume se compose, ainsi que le marteau, de tissu compacte à l'extérieur, et d'un noyau de tissu spongieux qui occupe son corps.

L'*os lenticulaire* se distingue surtout par son excessive petitesse, comparable à celle d'un grain de sable. Sa face interne, convexe, répond à la tête de l'étrier. Sa face externe varie dans sa configuration : quelquefois elle se prolonge en cône dont le sommet s'unit à la facette qui termine la branche inférieure de l'enclume ; d'autres fois, cette face donne naissance à une saillie qui s'articule avec la même facette et qui a été décrite par Vieussens sous le nom d'*apophyse de l'os lenticulaire.* — Il est si fréquent de trouver cet osselet soudé à l'enclume, qu'un grand nombre d'auteurs l'ont considéré comme une simple épiphyse de celle-ci. A cette opinion on peut objecter : 1° que l'os lenticulaire conserve quelquefois son indépendance primitive jusqu'à un âge assez avancé ; 2° que s'il se soude à l'enclume, il se soude aussi, mais plus rarement, il est vrai, à la tête de l'étrier ; 3° qu'en se soudant avec l'un ou l'autre de ces osselets, et, dans

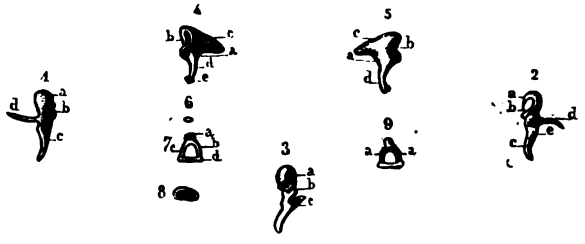

FIG. 746. — *Osselets de l'ouïe isolés et vus par leurs différentes faces.*

1. *Marteau, vu par sa face interne.* — *a*, tête du marteau. — *b*, facette par laquelle il s'articule avec le corps de l'enclume. — *c*, son manche. — *d*, son apophyse grêle.

2. *Le même osselet vu par sa face externe.* — *a*, tête. — *b*, facette articulaire. — *c*, manche. — *d*, apophyse grêle. — *e*, apophyse courte.

3. *Même osselet vu par son côté postérieur.* — *a*, tête et facette articulaire. — *b*, col. — *c*, apophyse courte.

4. *Enclume vue par sa face interne,* — *a*, corps. — *b*, facette par laquelle celui-ci s'unit à la tête du marteau. — *c*, courte branche. — *d*, longue branche. — *e*, os lenticulaire adhérent à l'extrémité de cette branche.

5. *Enclume vue par sa face externe.* — *a*, corps. — *b*, facette articulaire. — *c*, courte branche. — *d*, longue branche.

6. *Os lenticulaire vu par sa face interne.*

7. *Étrier vu par sa facette supérieure.* — *a*, tête de cet osselet. — *b*, sa branche pos-

quelques cas plus rares, avec tous les deux, il ne se confond pas entièrement avec ceux-ci : un rétrécissement plus ou moins marqué accuse presque toujours ses anciennes limites ; 4° que cette soudure, simple ou double, ne diffère pas de celle qui réunit chez les vieillards les divers os du crâne, et qu'elle est aussi le résultat d'une altération sénile.

Si ces faits n'attestaient pas suffisamment l'existence propre et indépendante de l'os lenticulaire, j'ajouterais que cet osselet, dans les premiers temps de la vie, n'est pas uni à l'enclume par un cartilage intermédiaire comparable à celui des épiphyses, mais qu'il en est séparé au contraire par une petite synoviale tout à fait semblable à celle qui le sépare de l'étrier. Sa soudure n'est si fréquente que parce que ses surfaces manquent d'étendue, parce que ses mouvements sont presque nuls, et surtout parce qu'il est entouré d'une capsule fibreuse très-épaisse, relativement à son volume.

L'*étrier*, dernier anneau de la chaîne des osselets, s'étend horizontalement de l'os lenticulaire et de la partie correspondante de l'enclume vers la fenêtre ovale. Il se compose d'une *tête*, d'une *base* et de *deux branches*.

La *tête* de l'étrier est un peu aplatie de haut en bas. — Sur son extrémité libre ou externe on remarque une facette plane ou légèrement concave qui s'articule avec la facette interne de l'os lenticulaire. — Son extrémité opposée, confondue avec les deux branches, est plus épaisse que la précédente; quelquefois cependant elle l'est moins, et représente alors

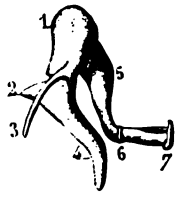

FIG. 747. — *Chaîne des osselets vue par sa partie antérieure.*

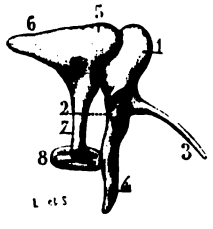

FIG. 748. — *Chaîne des osselets vue par sa partie externe.*

Fig. 747. — 1. Tête du marteau articulée en arrière avec le corps de l'enclume. — 2. Apophyse externe du même osselet. — 3. Son apophyse grêle ou antérieure naissant de la partie inférieure de son col. — 4. Son manche. — 5. Longue branche de l'enclume. — 6. Os lenticulaire. — 7. Étrier vu par son bord antérieur.

Fig. 748. — 1. Tête du marteau. — 2. Son apophyse courte. — 3. Son apophyse grêle. — 4. Son manche. — 5. Base ou corps de l'enclume. — 6. Sa courte branche. — 7. Sa longue branche. — 8. Étrier vu par son sommet.

térieure. — *c*, sa branche antérieure, moins longue et moins courbe que la précédente. — *d*, sa base, vue par sa circonférence.

8. *Base de l'étrier.*

9. *Étrier dont la base et les branches ont été excisées en partie pour montrer*, a, a, *la cannelure de celles-ci.*

une sorte de col. — Sur son côté postérieur existe une très-petite saillie qui donne attache au tendon du muscle de l'étrier. (Fig. 746.)

La *base* est constituée par une lame osseuse dont le contour se moule exactement sur la fenêtre ovale. Son bord supérieur, par conséquent, est convexe et semi-ovalaire, et l'inférieur plus ou moins rectiligne. Sa face interne baigne dans le liquide du vestibule. Sa face externe, tournée en dehors, c'est-à-dire du côté de la caisse du tympan, est bordée d'une petite crête circulaire qui lui donne l'aspect d'une cupule.

Les *branches* décrivent une courbe dont la cavité regarde le centre de l'étrier. L'antérieure est ordinairement un peu moins longue et moins courbe que la postérieure. Toutes deux sont unies sur leur face convexe, et creusées d'une gouttière sur leur face concave. L'espace compris entre elles n'est pas occupé par une membrane propre ; en se prolongeant du pourtour de la fenêtre ovale sur l'étrier et sur toute la chaîne des osselets, la muqueuse de la caisse du tympan vient le remplir : aussi, lorsqu'on détache cette muqueuse, trouve-t-on cet espace constamment vide.

b. *Ligaments des osselets.*

Les ligaments destinés à unir les osselets de l'ouïe peuvent être divisés en *extrinsèques* et *intrinsèques*.

Les *ligaments extrinsèques* étendus de ces osselets aux parois de la caisse du tympan sont au nombre de quatre : deux appartiennent au marteau, un à l'enclume et le dernier à l'étrier.

Des deux ligaments qui concourent à fixer le marteau dans la situation qu'il occupe, l'un est supérieur et l'autre externe. — Le *supérieur* s'étend presque verticalement de la partie la plus élevée de la cavité tympanique vers la tête du marteau. Il est court et assez délié. Son existence n'est pas constante. — L'*externe* se porte de la partie supérieure et un peu postérieure du cadre de la membrane du tympan vers la partie supérieure du col du marteau. Il est plus ténu encore que le précédent; c'est un simple filament que Casserius, en 1632, a découvert et décrit comme un muscle, opinion qui depuis cette époque a été tour à tour admise et combattue. Mais en enlevant les parois supérieure et antérieure de la caisse du tympan, et en détachant avec ménagement l'enclume, ainsi que le recommande Valsalva, il est facile de reconnaître que ce filament est exclusivement fibreux. Sa destination est d'unir la partie externe du marteau à la partie supérieure du cadre de la membrane du tympan et de contrebalancer l'action du muscle qui attire en dedans cette membrane. Fixé en haut par son ligament supérieur, en bas par la membrane du tympan qui lui constitue pour ainsi dire un grand ligament inférieur, en dehors par son ligament externe, en avant par son apophyse grêle qui s'appuie sur la scissure de Glaser, en arrière par l'enclume qui arc-boute

elle-même contre une saillie osseuse, le marteau ne peut que basculer de dedans en dehors, et de dehors en dedans, autour de sa partie moyenne ; ce mouvement de bascule a pour conséquence la tension et le relâchement alternatifs de la membrane du tympan.

Le ligament à l'aide duquel l'enclume s'attache aux parois de la caisse est beaucoup plus résistant que ceux qui précèdent. Il naît du sommet de sa branche supérieure, se porte d'avant en arrière et s'insère aux parties osseuses voisines. Sa forme est rayonnée. — La première mention de ce ligament remonte à Duverney.

Le ligament qui unit la base de l'étrier au pourtour de la fenêtre ovale se compose de fibres irrégulièrement étendues de l'une à l'autre. Quelques-unes de ces fibres sont de nature élastique.

Les *ligaments intrinsèques* unissent entre elles les surfaces articulaires des osselets. Ils revêtent la forme de capsules fibreuses. L'une de ces capsules entoure l'articulation du marteau avec l'enclume; l'autre, celle de l'enclume avec l'os lenticulaire et de cet os avec l'étrier.

L'articulation du marteau avec l'enclume peut être classée, avec Vieussens et Valsalva, au nombre des ginglymes. Les deux surfaces articulaires sont revêtues d'une légère couche de cartilage. La capsule qui les unit se confond sur chacune d'elles avec le périoste correspondant.

L'articulation de l'enclume avec l'os lenticulaire, et celle de l'os lenticulaire avec l'étrier, sont des arthrodies. Une seule et même capsule embrasse toutes ces surfaces articulaires. Le tendon du muscle de l'étrier forme, par son épanouissement, la plus grande partie de cette capsule.

c. *Muscles des osselets.*

Deux muscles viennent s'attacher à la chaîne des osselets : l'un au marteau, c'est-à-dire à la partie externe de cette chaîne, et le second à l'étrier, ou à sa partie interne.

Le **muscle interne du marteau**, découvert par Eustachi, est le plus volumineux et le plus important de ceux qui meuvent la chaîne des osselets. Il s'insère en dedans et en avant : 1° à la portion cartilagineuse de la trompe d'Eustache; 2° à l'épine du sphénoïde; 3° à l'angle rentrant du temporal. Parti de cette triple origine, il s'engage dans le conduit qui lui est propre, se place par conséquent au-dessus et un peu en dedans de la portion osseuse de la trompe d'Eustache, pénètre ensuite dans la caisse du tympan en s'adossant à sa paroi interne, puis se réfléchit au devant de la fenêtre ovale pour venir s'attacher à la partie inférieure et interne du col du marteau, à un millimètre au-dessous de l'apophyse grêle de cet osselet; une très-petite saillie correspond quelquefois à cette insertion. Comme le conduit dans lequel il est logé, le muscle interne du marteau présente

donc : 1° une portion qui se porte un peu obliquement en arrière, en dehors et en haut; 2° une portion qui se porte presque transversalement en dehors. La première se compose de fibres charnues qui convergent autour du tendon du muscle. La seconde est formée par ce tendon, qui se réfléchit pour s'attacher au marteau.

Le muscle est entouré d'une gaîne fibreuse, qui se prolonge jusqu'au manche du marteau, auquel elle s'attache et pour lequel elle devient un

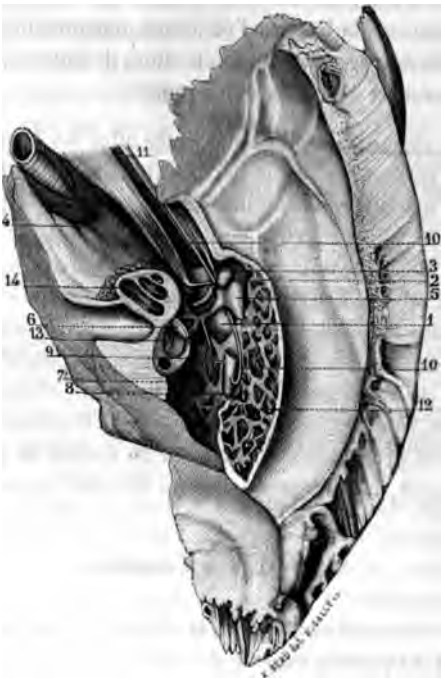

FIG. 749. — *Oreille moyenne vue par sa partie postéro-supérieure. — Chaîne des osselets; muscles qui la meuvent. — Origine et trajet de la corde du tympan.*

1. Membrane du tympan. — 2. Marteau. — 3. Son apophyse antérieure. — 4. Son muscle interne dont le tendon se réfléchit à angle droit pour aller s'insérer à la partie interne du col de cet osselet. — 5. Enclume dont la courte branche repose par son sommet sur une fossette située à l'entrée des cellules mastoïdiennes, tandis que sa longue branche s'unit à l'os lenticulaire. — 6. Étrier tourné par sa base vers la cavité du vestibule. — 7. Muscle de l'étrier dont le corps charnu est beaucoup plus volumineux que le tendon, lequel, après avoir traversé le canal de la pyramide, se rend à la partie postérieure de la tête de cet osselet. — 8. Tronc du facial dont la partie supérieure a été excisée. — 9. Ramuscule que ce nerf donne au muscle de l'étrier. — 10, 10. Corde du tympan, naissant du facial, pénétrant dans l'oreille moyenne, passant entre la longue branche de l'enclume et le manche du marteau, et marchant ensuite parallèlement au ligament externe dans un canal osseux sous-jacent à la scissure de Glaser. — 11. Partie externe ou tympanique de la trompe d'Eustache. — 12. Coupe des cellules mastoïdiennes. — 13. Cavité du vestibule. — 14. Cavité du limaçon, ouverte par sa partie supérieure.

véritable ligament interne. C'est dans l'intérieur de cette gaîne que glisse le tendon du muscle. Une synoviale facilite ce glissement. Presque tous les auteurs ont passé sous silence cette gaîne fibreuse, qui n'avait pas échappé cependant à la sagacité de Vieussens et de Duverney.

Le muscle interne du marteau imprime à cet osselet un mouvement de bascule en vertu duquel la tête de celui-ci se porte en dehors et son manche en dedans. Ce mouvement a pour effet de tendre la membrane du tympan et d'enfoncer la base de l'étrier dans la cavité du vèstibule; car le manche du marteau ne peut se porter en dedans sans entraîner avec lui la membrane à laquelle il se trouve lié; d'une autre part, le manche du marteau se portant en dedans, sa tête se porte en dehors, entraîne dans le même sens le corps de l'enclume, qui pivote alors autour de sa branche horizontale, pendant que sa branche verticale s'incline en dedans et refoule l'étrier vers le vestibule.

D'après l'opinion unanime des auteurs, un second muscle contribuerait aux mouvements du marteau. Il est connu sous le nom de *muscle externe.* J'ai toujours vainement cherché ce muscle externe et toutes mes recherches me portent à en nier l'existence. C'est un simple cordon fibreux qui s'attache par son extrémité fixe à l'épine sphénoïde, et aussi par quelques fibres au cartilage de la trompe d'Eustache. De cette double insertion il se porte en dehors et en arrière, parallèlement à la scissure de Glaser, au-dessous de laquelle il est situé, s'engage ensuite dans un trou de cette scissure et s'attache à l'apophyse antérieure du marteau.

Le muscle de l'étrier, logé dans le canal qui lui est propre, se porte verticalement en haut. Parvenu au sommet de la pyramide, il se réfléchit à angle droit, comme le muscle interne du marteau, et se dirige horizontalement en avant vers la tête de l'étrier, à laquelle il s'attache. Sa portion verticale, ou ascendante, est charnue; sa portion horizontale, ou réfléchie, est tendineuse. La longueur de la première est de 9 millimètres, et son diamètre de 1 millimètre et demi à 2 millimètres. La portion tendineuse est courte et comparativement très-grêle.

Ce muscle est aussi entouré d'une gaîne qui se continue en bas avec le périoste de la face inférieure du rocher, et qui se termine en haut à l'orifice de la pyramide. — Il reçoit du facial un rameau perpendiculairement étendu du tronc de la septième paire vers le corps du muscle; ce rameau se partage en deux filets, l'un ascendant, l'autre descendant, lesquels ne tardent pas à disparaître dans son épaisseur. — L'artère stylo-mastoïdienne lui fournit un ou plusieurs ramuscules qui ont été décrits et représentés par Valsalva; ils sont mentionnés aussi par Vieussens, par Winslow, par Cotugno, par Sabatier, etc.

Le muscle de l'étrier attire en arrière la tête de cet os et la branche inférieure de l'enclume; de là un double mouvement de bascule : 1° un mouvement de bascule de la base de l'étrier, qui s'enfonce dans le vestibule

par sa partie postérieure et qui se relève par sa partie antérieure; 2° un mouvement de bascule de la base de l'enclume qui s'incline en bas, en dedans et en avant, en poussant dans le même sens la tête du marteau dont le manche se porte en sens contraire : d'où il suit que l'action de ce muscle a pour résultat définitif un ébranlement du liquide labyrinthique et un relâchement de la membrane du tympan.

E. — Membrane, artères, veines et nerfs de la caisse du tympan.

La *membrane* qui tapisse la caisse du tympan s'applique très-exactement à ses parois sur certains points. Sur d'autres, elle voile en partie les saillies et dépressions qu'elle recouvre; aussi cette cavité diffère-t-elle, dans son aspect, suivant qu'on l'examine à l'état sec ou à l'état frais : à l'état sec, elle est très-irrégulière; à l'état frais, elle l'est beaucoup moins.

Cette membrane est très-mince. Sa couleur est d'un blanc rosé. Un épithélium pavimenteux recouvre sa surface libre. Sa face adhérente se confond d'une manière si intime avec le périoste des parois de la caisse et avec celui des osselets, qu'il est impossible de l'enlever sans détacher aussi ce périoste. On n'a pas constaté, jusqu'à présent, de glandes dans son épaisseur; l'absence de toute trace de mucus à sa surface semble annoncer qu'elle ne possède ni follicules, ni glandes mucipares.

Les *artères* de la caisse du tympan viennent : 1° du rameau tympanique de la maxillaire interne, lequel rameau pénètre par la scissure de Glaser; 2° de l'artère stylo-mastoïdienne, qui fournit le principal rameau de la membrane du tympan, les rameaux du muscle de l'étrier et plusieurs ramuscules qu'on voit pénétrer dans la caisse par sa paroi postérieure; 3° de l'artère sphéno-épineuse, dont plusieurs fines divisions pénètrent dans la cavité du tympan par sa paroi supérieure, au niveau de la suture pétro-écailleuse; 4° du coude que forme la carotide interne en passant de la portion verticale dans la portion horizontale du canal carotidien. — Parmi ces branches, la dernière est, sans contredit, la plus importante. Elle a été décrite et représentée par Valsalva.

Toutes ces artérioles s'anastomosent entre elles. Quelques-unes de leurs divisions se prolongent dans les parois osseuses de la caisse. Mais la plupart se distribuent à la membrane muqueuse.

Les *veines* sont nombreuses aussi et ne suivent pas, en général, un trajet parallèle à celui des artères. Valsalva a démontré que la principale d'entre elles, c'est-à-dire celle qui correspond au rameau de la carotide interne, se porte en bas et en dedans vers le golfe de la veine jugulaire interne, dans lequel elle se termine.

Les *nerfs* tirent leur origine : 1° du rameau auriculaire du pneumogastrique qui donne un filet à la membrane du tympan; 2° du rameau de

Jacobson, qui donne plusieurs ramifications à la muqueuse de la caisse; 3° du grand sympathique, dont un et quelquefois deux ramuscules pénètrent dans cette cavité pour s'anastomoser avec le nerf de Jacobson, et qui probablement aussi fournit à la même membrane une ou plusieurs divisions; 4° du facial qui anime le muscle de l'étrier et le muscle interne du marteau, et, suivant quelques anatomistes, de la branche motrice de la cinquième paire, qui présiderait aux contractions de ce dernier muscle.

F. — Cellules mastoïdiennes.

Dans quelques vertébrés, la caisse du tympan ne déborde pas la circonférence de la base du rocher. Mais, chez un grand nombre, elle se prolonge au delà. Ce sont ces prolongements, très-variables dans leur étendue, leur direction et leur importance, qui ont été décrits sous le terme générique de *cellules mastoïdiennes*.

Dans les oiseaux, cette cavité se prolonge à la fois en arrière, en avant, et en bas. — Le prolongement postérieur s'étend dans l'épaisseur de l'occipital jusqu'à la ligne médiane, où il communique avec celui du côté opposé. — L'antérieur occupe l'épaisseur de la base du crâne et arrive aussi jusqu'au plan médian, où celui du côté droit communique également avec celui du côté gauche. — L'inférieur, qui est le plus petit, se porte entre les canaux demi-circulaires. C'est dans l'orfraie que ces prolongements de la caisse tympanique arrivent à leur plus grand développement. Dans les autres hiboux et chouettes, ils sont déjà moins développés et diminuent de plus en plus jusqu'au casoar et à l'autruche, chez lesquels ils perdent toute importance.

Chez les mammifères, les prolongements qui partent de la caisse du tympan suivent une direction opposée. — Dans la plupart des carnassiers et des rongeurs, on observe un prolongement qui se porte directement en bas et qui forme sous le crâne une saillie arrondie. — Chez les ruminants et les chevaux, la caisse se prolonge, en bas et en arrière, dans une longue apophyse qui appartient à l'occipital. — Chez les paresseux, elle se prolonge dans la base de l'apophyse zygomatique.

Chez l'homme, la cavité du tympan se prolonge, en arrière, dans toute l'épaisseur de la portion mastoïdienne du temporal. Ce prolongement est d'abord étroit; mais il ne tarde pas à s'élargir et à s'étendre irrégulièrement dans tous les sens. A son point de départ, il forme un conduit, très-court, prismatique et triangulaire, dont la paroi supérieure est concave et rugueuse, la paroi externe plane et plus régulière, la paroi interne convexe et lisse. Cette dernière paroi correspond au canal demi-circulaire externe. (Fig. 745.)

A ce conduit, constitué à la fois par la portion pierreuse et par la portion mastoïdienne du temporal et qu'on peut appeler *canal pétro-mastoï-*

dien, succède tantôt une large cellule dans laquelle viennent s'ouvrir des cellules plus petites, tantôt une série de cellules de moyenne grandeur, et tantôt un amas de cellules comparables, pour leurs dimensions, à celles qu'on observe à l'extrémité des os longs. La capacité de ces cellules, comme celles qui forment le tissu spongieux des os, augmente avec l'âge; il est extrêmement rare que, chez les vieillards, on ne trouve pas au centre de l'apophyse mastoïde une ou deux cellules de grandes dimensions. Chez quelques individus, elles s'étendent dans la partie la plus inférieure de la portion écailleuse jusqu'au voisinage de l'apophyse zygomatique.

Toutes ces cellules sont revêtues par une membrane muqueuse continue avec celle qui tapisse la caisse du tympan. De nombreux capillaires sanguins se perdent dans leurs parois. L'air pénètre et circule librement dans leur cavité, d'où la possibilité, plusieurs fois réalisée, de rétablir l'audition, lorsqu'elle se trouve abolie par l'imperméabilité de la trompe d'Eustache, en perforant l'apophyse mastoïde; l'air, pénétrant par cette voie, arrive dans la caisse du tympan, et la transmission des ondes sonores continue de s'accomplir.

G. — Trompe d'Eustache.

La *trompe d'Eustache, tuba Eustachiana, conduit guttural*, s'étend de la partie antérieure de la caisse du tympan vers la paroi externe de l'arrière-cavité des fosses nasales, sur laquelle elle s'ouvre par un orifice infundibuliforme.

La direction de ce conduit est oblique d'arrière en avant, de dehors en dedans et de haut en bas. Il commence, dans la cavité de la caisse, par un orifice assez large, se rétrécit en se portant vers l'angle rentrant du temporal, puis, à partir de ce point, se dilate progressivement jusqu'à sa terminaison, plus évasée que son origine. On peut donc le comparer, avec Valsalva, à deux cônes réunis par leur sommet et aplatis de dehors en dedans et d'avant en arrière, de telle sorte qu'en les divisant perpendiculairement à leur axe, le plan de la coupe représenterait une ellipse. — Ces deux cônes n'ont pas la même étendue : celui qui répond par sa base à la caisse du tympan offre une longueur de 12 ou 14 millimètres, et celui dont la base correspond à l'arrière-cavité des fosses nasales, une longueur de 24 à 28 millimètres. La longueur moyenne du conduit guttural est par conséquent, de 38 à 40 millimètres; en l'évaluant à 2 pouces, Meckel l'avait exagérée.

Quant aux diamètres de ce conduit, sa forme aplatie nous laisse pressentir que le vertical l'emporte très-notablement sur le transversal. Le premier est de 5 millimètres au niveau de l'orifice tympanique, de 3 au point de jonction des deux cônes, de 4 à 5 vers la partie moyenne du cône le plus long, et de 6 à 8 à la base de celui-ci. Le diamètre transversal est

de 3 millimètres à la partie moyenne du cône tympanique, de 1 à 2 millimètres au point de jonction des deux cônes, de 3 millimètres vers le milieu du cône guttural, et de 5 à 6 à la base de ce même cône. — J'ajouterai, pour terminer ce qui a trait à la direction et aux dimensions de la trompe d'Eustache, que l'axe du cône guttural n'est pas situé exactement sur le prolongement de l'axe du cône tympanique. Ces deux cônes sont obliques en bas et en avant; mais l'obliquité du premier est, en général, un peu plus prononcée; de là, au niveau de leur continuité, un angle obtus dont l'ouverture regarde en bas; de là aussi, dans le cathétérisme du conduit guttural, un nouvel obstacle au passage de la sonde, qui vient se heurter contre le sommet de cet angle, précisément dans le point où le conduit présente sa plus grande étroitesse.

Le mode de conformation de la trompe d'Eustache permet de lui distinguer deux faces: l'une antéro-externe, l'autre postéro-interne; deux bords: l'un supérieur, l'autre inférieur; et deux orifices.

La *face antéro-externe* répond: 1° en dehors, à la scissure de Glaser; 2° par sa partie moyenne, au muscle péristaphylin externe, auquel elle fournit des points d'attache et qui la sépare du muscle ptérygoïdien interne; 3° en dedans, au bord postérieur de l'aile interne de l'apophyse ptérygoïde, bord

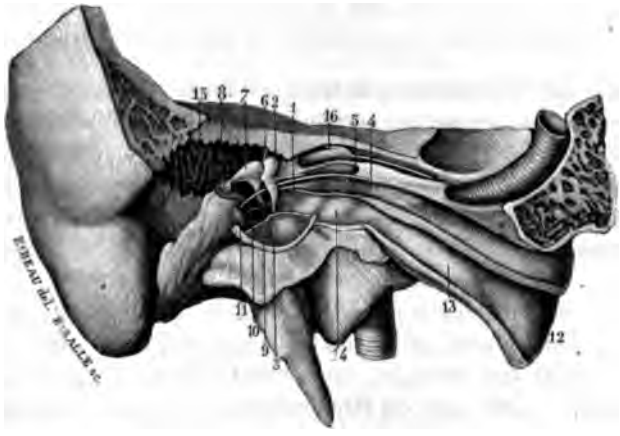

Fig. 750. — *Trompe d'Eustache.*

1. Cavité du tympan. — 2. Marteau. — 3. Membrane du tympan dont la partie supérieure a été enlevée et dont la partie centrale donne attache au manche du marteau. — 4. Muscle interne du marteau. — 5. Muscle externe du marteau. — 6. Ligament supérieur du marteau. — 7. Enclume. — 8. Ligament qui fixe dans sa situation la courte branche de cet osselet. — 9. Tête de l'étrier dont la base et les branches disparaissent presque entièrement derrière le marteau. — 10. Tendon du muscle de l'étrier sortant de son canal osseux et allant s'attacher à la tête de cet osselet. — 11. Corde du tympan. — 12. Pavillon de la trompe d'Eustache. — 13. Portion cartilagineuse de cette trompe offrant la forme d'une gouttière. — 14. Paroi postérieure de la portion osseuse du même conduit.

qui est ordinairement légèrement échancré dans sa moitié supérieure, comme pour s'adapter à la saillie de la trompe.

La *face postéro-interne* se trouve en rapport, de dehors en dedans: 1° avec la portion horizontale du canal carotidien, qu'elle croise à angle aigu; 2° avec le muscle péristaphylin interne; 3° avec la muqueuse du pharynx.

Les *bords* de la trompe d'Eustache revêtent l'aspect de gouttières. — Le supérieur correspond: au conduit du muscle interne du marteau, à la ligne de jonction du bord postérieur de la grande aile du sphénoïde avec le sommet du rocher, et à la base de l'apophyse ptérygoïde. — L'inférieur occupe l'interstice des muscles péristaphylins externe et interne.

L'*orifice externe*, ou *tympanique*, répond à la partie antérieure et supérieure de la caisse du tympan, immédiatement au-dessus du diamètre antéro-postérieur de cette cavité. Il est un peu évasé et inégal. (Fig. 750.)

L'*orifice interne*, ou *guttural*, appelé aussi *pavillon de la trompe*, est beaucoup plus large que le précédent, dont il diffère, en outre, par sa dilatabilité et par sa forme ovalaire. Cet orifice déborde un peu l'aile interne de l'apophyse ptérygoïde. Il est situé au niveau du bord supérieur du cornet inférieur, à 3 millimètres du sillon qui limite en arrière la paroi externe des fosses nasales, à 10 millimètres au-dessus du voile du palais. L'intervalle qui sépare celui du côté droit de celui du côté gauche est mesuré par l'ouverture postérieure des fosses nasales; il varie de 25 à 30 millimètres.

Envisagée dans sa structure, la trompe d'Eustache nous offre à considérer: une portion osseuse, une portion cartilagineuse, une portion fibreuse, et une membrane muqueuse, qui la revêt dans toute son étendue.

La *portion osseuse*, creusée dans le rocher, s'étend depuis la caisse du tympan jusqu'à l'épine du sphénoïde; elle constitue le cône tympanique.

La *portion cartilagineuse* est une lame triangulaire repliée en gouttière. La concavité de cette gouttière regarde en bas et en dehors. — Son bord antérieur est plus épais que le postérieur. — Sa base, légèrement échancrée, s'applique à l'aile interne de l'apophyse ptérygoïde, et lui adhère par des faisceaux fibreux très-résistants. Son sommet s'attache à la portion osseuse de la trompe. — Cette lame est étroitement unie au rocher et au bord postérieur de la grande aile du sphénoïde. (Fig. 750.)

La *portion fibreuse* complète le demi-canal que forme la portion cartilagineuse; elle occupe, par conséquent, la partie inférieure de la paroi antérieure de la trompe.

La membrane muqueuse qui tapisse le conduit guttural adhère peu à sa portion osseuse, mais très-solidement aux portions cartilagineuse et fibreuse. Elle est remarquable par le nombre considérable de glandules qui lui sont annexées. Sur le pavillon de la trompe, ces glandes forment une couche de plusieurs millimètres d'épaisseur; les orifices par lesquels s'écoule au dehors

le mucus qu'elles sécrètent se voient très-bien à l'œil nu. A mesure qu'on se rapproche de la portion osseuse de la trompe d'Eustache, les glandules mucipares deviennent moins nombreuses, puis disparaissent au point de jonction des deux cônes. — Cette muqueuse est encore remarquable par le réseau lymphatique, réseau qui se prolonge dans le développement de son conduit jusqu'au niveau de sa partie moyenne et qui se continue en dedans avec celui du voile du palais et de la muqueuse pharyngienne ; de là, sans doute, la rapidité avec laquelle les inflammations du pharynx et du voile du palais se transmettent à l'organe de l'audition.

La trompe d'Eustache a pour usage d'établir une communication permanente entre les voies aériennes et la caisse du tympan. — En se contractant, le muscle péristaphylin externe dilate sa portion fibro-cartilagineuse.

ARTICLE III.

OREILLE INTERNE OU LABYRINTHE.

L'oreille interne, située dans l'épaisseur du rocher, en dedans et un peu en arrière de la caisse du tympan, se compose :

1° De parties dures et enveloppantes, jouant le rôle d'organes protecteurs ;

2° De parties molles et membraneuses, dans lesquelles viennent s'épanouir les dernières divisions du nerf acoustique.

Les premières constituent le *labyrinthe osseux*, et les secondes le *labyrinthe membraneux*. (Fig. 751.)

§ 1. — Labyrinthe osseux.

Considéré extérieurement, le labyrinthe osseux se confond avec le tissu compacte du rocher dont il forme la partie la plus dure et la plus fragile.

Considéré dans sa conformation intérieure, il comprend trois compartiments principaux disposés sur un plan parallèle à la caisse du tympan : le vestibule qui répond à la partie moyenne de cette caisse, les canaux demi-circulaires situés à sa partie postérieure, et le limaçon situé à sa partie antérieure.

A ces trois parties principales on peut rattacher le conduit auditif interne qui les précède et qui leur transmet les divisions du nerf auditif.

A. — Vestibule osseux.

Le vestibule osseux revêt la forme d'une cavité irrégulièrement ovoïde creusée au centre du rocher. Cette cavité est située : d'une part entre la caisse du tympan et le conduit auditif interne qu'elle sépare, de l'autre

entre les canaux demi-circulaires et le limaçon qui viennent s'ouvrir sur ses parois et à l'égard desquels elle joue ainsi le rôle d'une sorte de carrefour. Son diamètre transversal varie de 3 ou 4 millimètres; le vertical s'élève à 4 ou 5, et l'antéro-postérieur à 5 ou 6.

Le vestibule se moule en partie sur les vésicules membraneuses qu'il renferme: de là des impressions et des reliefs gravés sur ses parois.

Il communique largement avec les trois canaux demi-circulaires en arrière et avec le limaçon en avant : de là un premier groupe d'orifices ouverts dans sa cavité.

Il livre passage à des nerfs et à des vaisseaux qui viennent se perdre

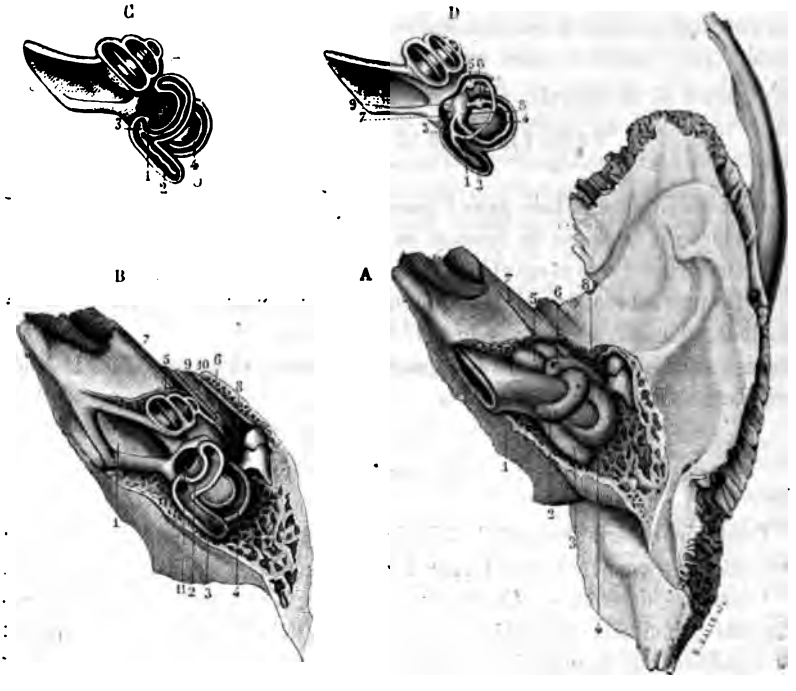

Fig. 751. — *Labyrinthe osseux et membraneux.*

A. — *Labyrinthe osseux; situation relative des canaux demi-circulaires et du limaçon.* — 1. Conduit auditif interne. — 2. Canal demi-circulaire supérieur. — 3. Canal demi-circulaire postérieur. — 4. Canal demi-circulaire externe. — 5. Limaçon. — 6. Aqueduc et hiatus de Fallope. — 7. Gouttière qui reçoit le grand nerf pétreux superficiel. — 8. Partie supérieure de la caisse du tympan dans laquelle on aperçoit l'enclume et la tête du marteau.

B. — *Labyrinthe osseux et conduit auditif interne, ouverts par leur partie supérieure.* — 1. Conduit auditif interne. — 2. Canal demi-circulaire supérieur. — 3. Canal demi-circulaire postérieur, dont la moitié initiale est ici seule visible. — 4. Canal demi-circulaire externe. — 5. Limaçon. — 6. Aqueduc de Fallope. — 7. Gouttière du nerf pé-

dans ses vésicules membraneuses : de là des pertuis nerveux et vasculaires qui ont chacun leur siége déterminé.

Afin d'assigner à chacun de ces détails sa place respective, je considérerai à la cavité vestibulaire deux parois et une circonférence.

a. *Paroi interne du vestibule.*

Cette paroi, formée par la partie profonde du conduit auditif interne, regarde en dehors et un peu en arrière. Elle se moule très-exactement sur les deux vésicules membraneuses du vestibule et présente : 1° une crête demi-circulaire qui est reçue dans l'intervalle de ces vésicules ; 2° une fossette hémisphérique qui reçoit la vésicule inférieure ou le *saccule ;* 3° une fossette semi-ovoïde qui reçoit la vésicule supérieure ou l'*utricule ;* 4° une petite gouttière ou *fossette sulciforme* de Morgagni. (Fig. 752.)

La *crête du vestibule* naît de la paroi inférieure de cette cavité sur le pourtour de l'orifice vestibulaire du limaçon. Elle se porte d'abord presque verticalement en haut, puis en haut et en avant, puis directement en avant et un peu au-dessus de la fenêtre ovale. — Au niveau de sa terminaison elle s'élargit pour prendre l'aspect d'une petite saillie à base triangulaire connue sous le nom de *pyramide.* — Il existe dans le même point une tache blanche qui s'étend de la pyramide jusqu'au voisinage de l'orifice ampullaire des canaux demi-circulaires supérieur et externe. En examinant à la loupe cette tache blanche, *macula major* de Morgagni, on remarque qu'elle est criblée de très-petits pertuis, d'où le nom de *tache criblée antérieure, macula cribrosa anterior,* que lui a donné Scarpa.

La partie de la tache criblée antérieure qui repose sur la pyramide livre passage aux filets du nerf utriculaire. — Celle qui se trouve au-dessus de la pyramide donne passage aux divisions du nerf ampullaire supérieur, et à celles du nerf ampullaire externe. (Fig. 752.)

La *fossette hémisphérique* est située à la partie inférieure de la paroi interne, immédiatement au-dessus de l'orifice vestibulaire du limaçon. Son bord inférieur, presque droit, répond à cet orifice. Son bord supérieur, un peu plus que demi-circulaire, est formé par la crête du vestibule qui la sépare de la fossette semi-ovoïde, et en arrière de la fossette sulciforme.

treux. — 8. Caisse du tympan. — 9. Conduit du muscle interne du marteau. — 10. Portion osseuse de la trompe d'Eustache. — 11. Vestibule.

C. — *Canaux demi-circulaires osseux et membraneux.* — 1. Canal demi-circulaire membraneux supérieur. — 2. Canal membraneux postérieur. — 3. Portion commune aux deux canaux qui précèdent. — 4. Canal membraneux externe.

D. — *Vestibule et canaux demi-circulaires membraneux.* — 1. Extrémité non ampullaire du canal membraneux supérieur. — 2. Extrémité non ampullaire du canal membraneux postérieur. — 3. Portion commune à ces deux canaux. — 4. Extrémité non ampullaire du canal externe. — 5. Ampoule du canal supérieur. — 6. Ampoule du canal externe. — 7. Ampoule du canal postérieur. — 8. Utricule. — 9. Saccule.

La partie centrale et inférieure de la fossette hémisphérique présente une tache blanche d'aspect poreux et rugueux, qui constitue la *tache criblée moyenne*, *macula minor* de Morgagni, *macula cribrosa foveæ hemisphæricæ* de Scarpa. Les porosités ou pertuis microscopiques de cette tache sont traversés par les divisions du nerf sacculaire.

La *fossette semi-ovoïde* se voit au-dessus de la précédente, au point de jonction de la paroi interne avec la paroi supérieure du vestibule. Son grand axe se dirige d'avant en arrière. Son bord inférieur, plus accusé que le supérieur, est formé par la crête vestibulaire qui la sépare de la fossette hémisphérique. Sa surface est unie dans ses trois quarts postérieurs, et ru-

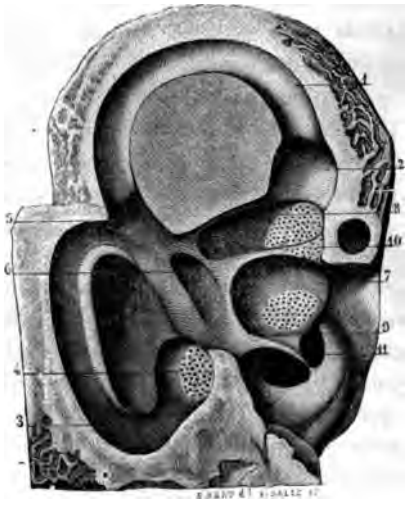

Fig. 752. — *Paroi interne du vestibule (grossissement de 4 diamètres).*

Fig. 753. — *Même paroi de grandeur naturelle.*

Fig. 752. — 1. Canal demi-circulaire supérieur. — 2. Son extrémité antérieure ou ampullaire. — 3. Canal demi-circulaire postérieur. — 4. Son extrémité ampullaire sur laquelle on remarque la tache criblée postérieure. — 5. Portion commune aux deux canaux précédents. — 6. Fossette sulciforme. — 7. Fossette hémisphérique dont la moitié inférieure est recouverte par la tache criblée moyenne. — 8. Fossette semi-ovoïde, recouverte en partie par la tache criblée antérieure. — 9. Origine de la crête du vestibule. — 10. Sa partie terminale, recouverte par la tache criblée antérieure. — 11. Origine de la lame spirale et des deux rampes du limaçon, mises à nu par la section du sommet du promontoire.

Fig. 753. — 1. Canal demi-circulaire supérieur. — 2. Son extrémité ampullaire. — 3. Canal demi-circulaire postérieur. — 4. Son extrémité ampullaire et la tache criblée postérieure. — 5. Portion commune des canaux supérieur et postérieur. — 6. Fossette sulciforme. — 7. Fossette hémisphérique et tache criblée moyenne. — 8. Fossette semi-ovoïde et tache criblée antérieure. — 9. Origine de la crête du vestibule. — 10. Partie terminale ou pyramidale de cette crête. — 11. Origine de la lame spirale et des deux rampes du limaçon. — 12. Marteau. — 13. Membrane du tympan. — 14. Coupe de la portion osseuse du conduit auditif externe.

gueuse au contraire en avant, où elle correspond à cette partie de la tache criblée antérieure qui donne passage aux nerfs ampullaire supérieur et ampullaire externe.

La *fossette sulciforme* occupe la partie la plus reculée de la paroi interne du vestibule. Elle se présente sous l'aspect d'une gouttière semblable à celle qu'on obtiendrait en coupant un petit tube en bec de flûte. On la voit naître supérieurement entre la fossette semi-ovale et l'embouchure commune des canaux demi-circulaires supérieur et postérieur; de là elle se dirige en bas et un peu en avant pour venir se terminer entre la fossette hémisphérique et l'orifice inférieur ou ampullaire du canal demi-circulaire postérieur. — Sur son sommet on remarque un orifice : l'embouchure de l'*aqueduc du vestibule.*

Cet aqueduc est un conduit osseux qui s'étend de la paroi interne du vestibule vers la face postérieure du rocher, sur laquelle il s'ouvre sous la forme d'une fente, en arrière d'une lame osseuse inégalement découpée. Son trajet décrit une courbure dont la concavité regarde en bas. Sa cavité est occupée par une dépendance de la dure-mère, par une artériole et par un ramuscule veineux ; il n'établit, par conséquent, aucune communication entre la cavité du vestibule et la cavité de l'arachnoïde, ainsi que le croyait Cotugno, qui avait fondé sur cette donnée toute une théorie de l'audition.

En arrière et au-dessous de la fossette sulciforme, au niveau de l'orifice ampullaire du canal demi-circulaire postérieur, existe une troisième tache blanche : c'est la *tache criblée postérieure, macula minima* de Morgagni, à travers laquelle se tamise le nerf ampullaire inférieur.

Historique des trois fossettes. — Ces fossettes n'ont pas été décrites de la même manière par tous les auteurs. Un coup d'œil rétrospectif sur leur découverte et sur les recherches dont elles ont été l'objet nous expliquera la cause de ce dissentiment.

La fossette hémisphérique et la crête qui l'entoure ont été mentionnées en 1711 par Vieussens, la première sous le nom de *carrefour*, et la seconde sous celui d'*éminence osseuse de la conque* (1).

En 1735, Cassebohm reconnut l'existence de deux fossettes superposées et très-distinctes : l'une inférieure, *orbiculaire;* l'autre supérieure, *elliptique.* Mais il ne fit que les signaler (2).

En 1740, Morgagni a décrit avec une parfaite exactitude la fossette orbiculaire sous le nom d'*hémisphérique*, et la fossette elliptique sous celui de *semi-ovale* (3). Il a signalé, en outre, la fossette sulciforme, les pertuis qui livrent passage aux différentes divisions de la branche vestibulaire du nerf

(1) Vieussens, *Traité nouveau de la structure de l'oreille*, 1714, p. 68.
(2) Cassebohm, *Tractatus quintus anat. de aure hum.*, 1735, p. 3.
(3) Valsalva, *Tractatus de aure hum.*, 4e édit., 1740, p. 384, 385 et 443, 444.

acoustique, et les taches blanches d'aspect rugueux qui correspondent à ces pertuis et qui sont le résultat de leur agglomération.

En 1761, Cotugno constate l'exactitude de la description de Morgagni et la complète en démontrant que l'orifice situé au sommet de la fossette sulciforme constitue l'embouchure d'un canal osseux, qu'il appelle aqueduc du vestibule. Il compare la crête vestibulaire à une épine qui s'élargit brusquement à sa base, et donne à cette base le nom de *pyramide* (1).

Vers la même époque, Albinus fit représenter quelques-unes des parties de l'oreille, et particulièrement celles qui forment le labyrinthe. L'une de ses figures montre le labyrinthe de l'oreille gauche par ses parties antérieure et externe, c'est-à-dire par celle de ses faces qui correspond à la caisse du tympan (2). Dans cette figure, la paroi interne du vestibule est vue de profil; il est, par conséquent, impossible de distinguer nettement les trois fossettes; leur place seulement pouvait être indiquée. Toujours exact, cet illustre anatomiste se borne, en effet, à une simple indication, et pour leur étude renvoie le lecteur à Morgagni.

En 1794, Scarpa reproduit la figure d'Albinus en l'amplifiant, afin de mieux représenter les trois fossettes, mais sans plus de succès, puisque celles-ci ne sont pas visibles en se plaçant à ce point de vue (3).

En 1806, Sœmmering, adoptant aussi la figure d'Albinus, suppose que le vestibule est vu par sa partie supérieure et se trouve conduit à placer les fossettes hémisphérique et semi-ovoïde sur la paroi inférieure de cette cavité (4).

Il résulte de cet aperçu historique que les trois fossettes du vestibule n'ont été bien décrites jusqu'à présent que par Morgagni, et qu'elles n'ont été bien représentées par aucun anatomiste; c'est pourquoi je me suis attaché à les reproduire avec plus d'exactitude. Dans ce but, j'ai ouvert le vestibule, non par sa partie antéro-externe, ou tympanique, comme l'ont fait Albinus et tous ses successeurs, mais par sa partie postéro-externe. Une coupe perpendiculaire à l'axe du rocher, passant immédiatement en arrière de la fenêtre ovale et sacrifiant, par conséquent, les canaux semi-circulaires postérieur et externe, permettra d'observer dans ses moindres détails toute la paroi interne de la cavité vestibulaire. (Fig. 752).

b. *Paroi externe du vestibule.*

Cette paroi regarde en dedans et un peu en avant. Elle présente sept orifices, dont cinq appartiennent aux canaux demi-circulaires; le sixième fait communiquer le vestibule avec la caisse du tympan; le septième est

(1) Cotugno, *De aquæductibus auris humanæ*. Naples, 1761, p. 3, 4, et 47, 48.
(2) B. S. Albinus, *Academic. anat.*, lib. IV, pl. I, fig. 6.
(3) Scarpa, *Anat. disquis. de auditu et olfactu*. Milan, 1794, pl. VI, fig. et 2.
(4) Sœmmering, *Icones et organi auditus humani*. 1806, pl. III, fig. 7.

l'orifice vestibulaire du limaçon. — Ces orifices sont échelonnés par paires de haut en bas. Dans chaque paire, ils se distinguent par leur position en antérieur et postérieur.

Les orifices de la première paire occupent l'angle de réunion de la paroi externe avec la paroi supérieure. — L'antérieur, un peu plus élevé, plus large et de figure elliptique, représente l'orifice ampullaire du canal demi-circulaire supérieur. — Le postérieur, plus déclive et arrondi, représente l'embouchure commune des canaux demi-circulaires supérieur et postérieur.

Les orifices de la seconde paire, ou de la paire moyenne, sont situés immédiatement au-dessous des précédents. L'antérieur est, en général, un

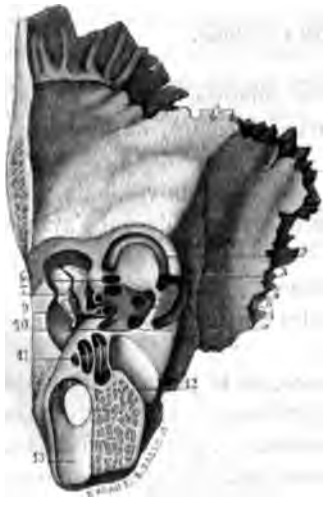

FIG. 754. — *Paroi externe du vestibule, de grandeur naturelle.*

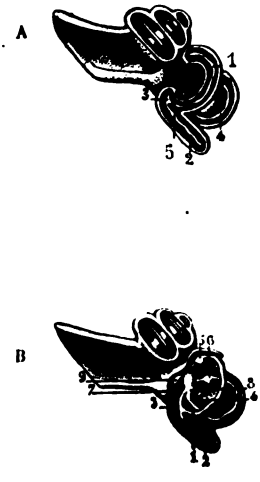

FIG. 755. — *La même cavité vue par sa partie supérieure.*

Fig. 754. — 1. Canal demi-circulaire postérieur. — 2. Canal demi-circulaire supérieur. — 3. Portion commune à ces deux canaux. — 4. Embouchure de cette portion commune. — 5. Orifice ampullaire du canal demi-circulaire postérieur. — 6. Orifice ampullaire du canal demi-circulaire supérieur. — 7. Orifice ampullaire du canal demi-circulaire externe. — 8. Orifice non ampullaire de ce même canal. — 9. Étrier dont la base remplit la fenêtre ovale ou orifice tympanique du vestibule. — 10. Orifice vestibulaire du limaçon. — 11. Limaçon. — 12. Conduit auditif interne. — 13. Canal carotidien.

Fig. 755. — A. — Vestibule osseux. — 1. Canaux demi-circulaires supérieurs osseux et membraneux. — 2. Canaux demi-circulaires postérieurs osseux et membraneux. — 3. Portion commune des canaux supérieur et postérieur. — 4. Canaux demi-circulaires externes osseux et membraneux. — 5. Vestibule osseux.

B. — Vestibule et canaux demi-circulaires membraneux. — 1. Canal membraneux supérieur. — 2. Canal membraneux postérieur. — 3. Portion commune à ces deux canaux. — 4. Canal membraneux externe. — 5. Ampoule du tube membraneux supérieur. — 6. Ampoule du tube membraneux externe. — 7. Ampoule du tube membraneux postérieur. — 8. Utricule. — 9. Saccule.

peu plus large que le postérieur. Tous deux appartiennent au canal demi-circulaire externe.

Les orifices de la troisième paire, ou de la paire inférieure, diffèrent beaucoup l'un de l'autre. L'antérieur, qui est allongé et qui s'ouvre dans la caisse du tympan, nous est déjà connu : c'est la fenêtre ovale. Le postérieur, qui est arrondi, représente l'orifice inférieur ou ampullaire du canal demi-circulaire postérieur.

Le septième, et le plus déclive de tous les orifices situés sur la paroi externe du vestibule, se voit au-dessous de la fenêtre ovale, en avant de l'orifice ampullaire du canal demi-circulaire postérieur; il conduit dans la rampe vestibulaire du limaçon. Sa forme est allongée et sa direction oblique en bas et en dedans.

c. *Circonférence du vestibule.*

La circonférence du vestibule peut être subdivisée en quatre parties: une partie supérieure, ou voûte; une partie inférieure, ou plancher; une partie postérieure et une partie antérieure.

La partie supérieure de la circonférence, ou voûte du vestibule, est concave. Elle répond, en dedans, à la fossette semi-ovoïde qui s'avance sur elle et qui concourt, par conséquent, à la former. L'orifice antérieur ou ampullaire du canal demi-circulaire supérieur s'ouvre en partie sur cette voûte, ainsi que l'embouchure commune des canaux demi-circulaires supérieur et postérieur.

La partie inférieure de la circonférence, ou le plancher du vestibule, présente en avant l'orifice vestibulaire du limaçon, et en arrière l'orifice ampullaire du canal demi-circulaire postérieur. Ces deux orifices, que nous avons déjà trouvés sur la paroi externe, mais qui appartiennent aussi et plus spécialement à l'inférieure, sont séparés l'un de l'autre par une petite crête transversale.

La partie postérieure de la circonférence offre deux orifices : 1° l'embouchure commune des canaux demi-circulaires supérieur et postérieur, embouchure qui occupe le point de jonction des parois postérieure, supérieure et externe; 2° l'orifice ampullaire du canal demi-circulaire postérieur et la tache criblée postérieure, que nous avons déjà remarqués sur les parois externe et inférieure. — Ces orifices sont séparés l'un de l'autre par un intervalle de 2 ou 3 millimètres.

La partie antérieure de la circonférence, un peu plus étroite que la postérieure, répond en haut à l'aqueduc de Fallope qui la contourne, en bas et en dedans au limaçon, en bas et en dehors à la caisse du tympan. La fenêtre ovale, que nous avons observée sur la paroi externe, appartient aussi à cette paroi antérieure ; il en est de même de l'ouverture vestibulaire du limaçon creusée aux dépens de sa partie inférieure. A l'angle de

réunion de cette même paroi avec la paroi interne, on aperçoit la tache criblée antérieure qui s'étend jusque sur les limites de la fenêtre ovale.

B. — Canaux demi-circulaires.

Ces canaux, au nombre de trois, répondent à la partie externe et postérieure du vestibule. Ils ont été distingués tantôt d'après leur longueur, tantôt d'après leur direction, tantôt d'après leur situation respective.

Mais leur dénomination peut être déduite avec plus d'avantages de la position qu'ils occupent relativement au vestibule ; or, l'un d'eux est situé au-dessus de cette cavité, un autre en arrière, le dernier en dehors. Nous admettrons, par conséquent : un *canal demi-circulaire supérieur*, un *canal demi-circulaire postérieur* et un *canal demi-circulaire externe*.

Les canaux demi-circulaires supérieur et postérieur sont verticaux ; le canal demi-circulaire externe est horizontal.

Les parois de ces canaux sont unies et revêtues d'un périoste extrêmement mince. Leur calibre varie, selon l'âge et selon les individus, de 1 millimètre à 1 millimètre 1/2.

Tous se dilatent à une de leurs extrémités. Quelquefois cette dilatation s'opère d'une manière graduelle ; l'extrémité, ainsi dilatée, représente

Fig. 756. — *Les trois canaux demi-circulaires.* Fig. 757. — *Ces mêmes canaux ouverts.*

Fig. 756. — 1. Conduit auditif interne. — 2. Canal demi-circulaire supérieur. — 3. Canal demi-circulaire postérieur. — 4. Canal demi-circulaire externe. — 5. Limaçon. — 6. Hiatus de Fallope. — 7. Conduit du grand nerf pétreux superficiel. — 8. Caisse du tympan.

Fig. 757. — 1. Conduit auditif interne. — 2. Canal demi-circulaire supérieur. — 3. Canal demi-circulaire postérieur. — 4. Canal demi-circulaire externe. — 5. Limaçon. — 6. Aqueduc de Fallope. — 7. Gouttière du grand nerf pétreux superficiel. — 8. Caisse du tympan. — 9. Conduit du muscle interne du marteau. — 10. Portion osseuse de la trompe d'Eustache.

alors assez bien le pavillon d'une trompette, ainsi que l'ont fait remarquer Duverney et Vieussens. Mais, le plus souvent, elle affecte la forme d'une ampoule, qui a été bien décrite chez l'homme par Valsalva, et ensuite dans toute la série des animaux vertébrés, par Scarpa. Dans chaque canal demi-circulaire, nous avons donc à considérer une partie moyenne, une extrémité *ampullaire* et une extrémité *non ampullaire*.

Le *canal demi-circulaire supérieur*, *canalis semi-circularis minor* de Valsalva, *canal supérieur vertical* de Winslow, est perpendiculaire à l'axe du rocher. Une légère saillie correspond à sa partie la plus élevée. Ses deux moitiés ne sont pas comprises dans le même plan; l'antérieure s'incline un peu en dedans et la postérieure en dehors. La courbe qu'il décrit est plus que demi-circulaire. Sa longueur varie de 12 à 15 millimètres. — Son extrémité ampullaire s'ouvre, ainsi que nous l'avons vu, à la partie supérieure, antérieure et externe de la cavité du vestibule; elle est ovoïde et un peu aplatie. — Son extrémité non ampullaire se réunit à l'extrémité correspondante du canal demi-circulaire postérieur pour former un canal commun qui vient s'ouvrir à la partie supérieure, postérieure et externe du vestibule. Ce canal commun offre une longueur de 3 à 4 millimètres. Son calibre est un peu plus considérable que celui des canaux qui le constituent. (Fig. 752, 5.)

Le *canal demi-circulaire postérieur*, *canalis semi-circularis major* de Valsalva, *canal vertical postérieur* de Winslow, *canal inférieur* de Duverney, commence à la partie inférieure, postérieure et externe du vestibule par une ampoule arrondie; de là il se porte en bas, en arrière et en dehors, se dirige ensuite de bas en haut, puis d'arrière en avant et de dehors en dedans, et se réunit alors au canal demi-circulaire supérieur pour former le canal qui leur est commun. Il suit de cette direction que l'extrémité inférieure, ou ampullaire, du canal demi-circulaire postérieur sort en quelque sorte du plan de ce canal pour se porter en avant, et qu'elle se comporte, sous ce rapport, comme l'extrémité correspondante du canal demi-circulaire supérieur que nous avons vue sortir aussi du plan de ce dernier pour se porter en dedans; chacun de ces canaux, en un mot, semble avoir subi autour de son axe, infléchi en demi-cercle, une sorte de torsion qui porte ses deux extrémités en sens inverse.

Considéré d'une manière absolue, le canal demi-circulaire postérieur est vertical; considéré relativement à l'axe du rocher, il lui est parallèle; considéré dans ses rapports avec le canal demi-circulaire supérieur, il lui est perpendiculaire. La courbe qu'il décrit représente les trois quarts d'un cercle. Sa longueur moyenne est de 18 millimètres; chez quelques individus, elle se réduit de 2 à 3 millimètres; chez d'autres, elle s'élève jusqu'à 21 ou 22. Ces résultats coïncident avec ceux de Valsalva, qui a mesuré les trois canaux sur douze individus, et qui a fait graver, dans une de ses

planches, l'étendue de ces trente-six canaux, afin que chaque observateur puisse vérifier l'exactitude de ses recherches. (Fig. 754 et 755.)

Le *canal demi-circulaire externe, canalis semi-circularis minimus* de Valsalva, *canal horizontal* de Winslow, *canal moyen* de Duverney, est situé en dehors et au-dessous du supérieur avec lequel il forme un angle droit, en avant du postérieur. Son trajet, bien que moins étendu que celui des précédents, est cependant un peu plus que demi-circulaire. Son étendue moyenne est de 12 millimètres; elle diffère très-peu, par conséquent, de celle du canal demi-circulaire supérieur, d'où il suit que cette distinction des trois canaux, en grand, moyen et petit, à laquelle Valsalva attachait tant d'importance et qu'adoptèrent aussi Morgagni et Albinus, doit être repoussée comme tendant à introduire dans le langage une certaine confusion. (Fig. 756.)

Ce canal a pour origine une ampoule infundibuliforme, déprimée de haut en bas, variable dans ses dimensions, située sur la paroi externe du vestibule, immédiatement au-dessus de la fenêtre ovale. De là il se dirige en dehors, puis en arrière et enfin en dedans, pour s'ouvrir par son second orifice sur la même paroi au-dessous de l'embouchure commune des deux canaux verticaux. — Ce second orifice est ordinairement plus petit que le premier. Mais il n'est pas très-rare de voir les deux extrémités du canal demi-circulaire externe offrir des dimensions à peu près égales; l'un et l'autre alors présentent une disposition infundibuliforme. C'est la connaissance de ce mode de conformation, dont ils n'ont pas distingué le caractère exceptionnel, qui a conduit Duverney et Vieussens à avancer que tous les canaux demi-circulaires se rétrécissent à leur partie moyenne et se dilatent à leur embouchure, à la manière du pavillon d'une trompette. Par sa moitié antérieure, le canal demi-circulaire externe répond à l'aqueduc de Fallope et à l'entrée des cellules mastoïdiennes.

C. — Limaçon.

Le limaçon, ou *cochlée*, est un cône creux enroulé autour d'un cône plein et formant par cet enroulement une saillie conoïde située au devant du vestibule, entre la caisse du tympan et le conduit auditif interne. Une cloison, étendue de la base au sommet du cône creux, le partage en deux cavités secondaires. Il nous offre donc à considérer :

1° La lame osseuse, qui constitue ses parois, ou la *lame des contours ;*

2° L'axe autour duquel il s'enroule, ou le *noyau du limaçon ;*

3° La cloison, qui le partage en deux demi-cônes, ou la *lame spirale :*

4° Ces deux demi-cônes, ou les *rampes du limaçon ;*

5° Un canal qui s'étend de l'une de ces rampes à l'extérieur du rocher, ou l'*aqueduc du limaçon.*

a. *Lame des contours.*

La lame qui forme le tube conique du limaçon correspond, par sa base, au sommet du promontoire ; de là elle se porte en avant et un peu en bas, puis en haut, ensuite en arrière, marche en un mot en spirale ascendante et décrirait ainsi deux tours et demi, suivant la plupart des auteurs. Mais lorsqu'on l'observe dans son état d'intégrité, il est facile de constater qu'elle décrit trois tours complets. — Ces tours sont disposés par étages de la base au sommet. Au niveau de chaque étage, les deux tours superposés s'unissent de la manière la plus intime, de telle sorte que les cavités correspondantes sont séparées l'une de l'autre, non par deux plans osseux contigus, mais par un plan unique.

Vue extérieurement, la lame des contours se confond chez l'adulte avec le tissu compacte du rocher. Chez l'enfant, elle est entourée d'un tissu spongieux rougeâtre et facile à diviser. — Elle répond : en haut, au coude que forment les deux premières portions de l'aqueduc de Fallope ; en bas, où elle est libre, à la caisse du tympan dont elle contribue à former la paroi interne ; en avant, au conduit du muscle interne du marteau et au canal carotidien ; en arrière, au vestibule et au conduit auditif interne.

Vue intérieurement, cette lame nous offre deux parois : l'une externe ou

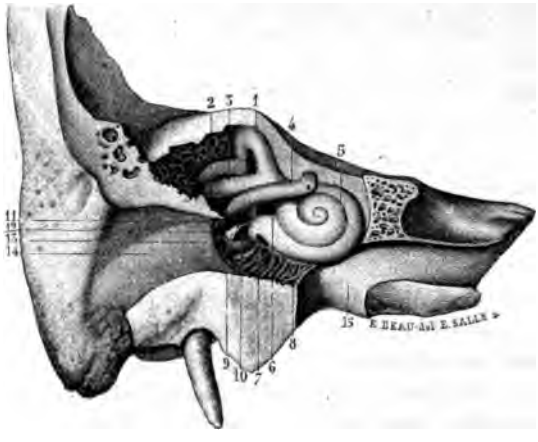

Fig. 758. — *Situation, forme, rapports du limaçon.*

1. Canal demi-circulaire supérieur. — 2. Canal demi-circulaire postérieur. — 3. Canal demi-circulaire externe. — 4. Aqueduc de Fallope. — 5. Limaçon. — 6. Fenêtre ovale. — 7. Fenêtre ronde. — 8. Partie inférieure de la circonférence de la caisse du tympan constituée par une lame mince qui sépare la cavité de la caisse du golfe de la veine jugulaire interne. — 9. Pyramide et filet osseux qui s'étend de son sommet au sommet du promontoire. — 10. Fossette sous-pyramidale. — 11. Fossette sus-pyramidale. — 12. Orifice par lequel sort la corde du tympan. — 13. Cadre osseux de la membrane du tympan. — 14. Conduit auditif externe. — 15. Canal carotidien.

périphérique, opposée à l'axe du limaçon; l'autre interne ou nucléenne, adhérente à cet axe. Ces deux parois diffèrent très-notablement, soit dans leur trajet, soit par leur extrémité terminale.

La *paroi externe* décrit d'abord deux tours pour monter jusqu'au sommet du noyau, puis, continuant de tourner dans la même direction, elle fait au-dessus de ce sommet un troisième tour.

La *paroi interne* se distingue de la précédente par son peu d'épaisseur, par sa fragilité, par son adhérence au noyau, dont on peut la séparer cependant, et par son étendue moins considérable; elle ne s'élève pas au-dessus du noyau et décrit deux tours seulement. — Il résulte de cette différence de longueur des deux parois que le cône formé par la lame des contours n'est pas complet; ce cône reste ouvert sur son côté interne ou concave dans presque toute l'étendue du dernier tour; il affecte par conséquent à sa terminaison la forme d'une gouttière curviligne, dont la partie superficielle, épaisse et compacte, constitue le sommet ou la *coupole* du limaçon, tandis que la partie postérieure ou profonde, mince et fragile, s'enroule en demi-cône au-dessus de l'extrémité terminale du noyau.

Ce demi-cône, décrit par Cotugno sous le nom d'*infundibulum*, se continue par son sommet avec le sommet du noyau, et par sa base avec la circonférence de la coupole. Nous verrons plus loin comment la lame spirale se comporte relativement à cet infundibulum, que nous appellerons *lamelle semi-infundibuliforme de la lame des contours.*

b. *Axe ou noyau du limaçon.*

L'*axe* ou *noyau* du limaçon, *modiolus* de Valsalva, *noyau pyramidal de la coquille* de Vieussens, *columelle* de Breschet, est un prolongement de forme conique qui s'étend de la partie antérieure et profonde du conduit auditif interne vers la coupole du limaçon au-dessous de laquelle il se termine sans se prolonger jusqu'à elle. — Ce noyau se dirige horizontalement d'arrière en avant et de dedans en dehors.

Son diamètre, qui s'élève à 3 millimètres au niveau du premier tour, se réduit à 1 millimètre au niveau du second.

La base du noyau, tournée en arrière vers le conduit auditif interne dont elle fait partie, est creusée d'une fossette sur laquelle on remarque un très-grand nombre de petits trous disposés sur une double ligne spirale qui s'enroule dans le même sens que le tube cochléen, et qui décrit deux tours. Cette ligne spirale a été mentionnée par Cotugno sous le nom de *tractus spiralis foraminosus;* je l'appellerai *lame criblée spiroïde de la base du limaçon.* En l'examinant à la loupe, on remarque :

1° Que les deux séries de pertuis qu'elle présente sont séparées par une crête osseuse qui s'efface insensiblement dans la seconde moitié du premier tour et qui n'est pas également apparente chez tous les sujets.

2° Que de l'un et de l'autre côté de cette crête existe une série linéaire de fossettes quadrilatères séparées par des crêtes perpendiculaires à la crête principale.

3° Que chacune de ces fossettes est percée d'un certain nombre de pertuis, en général quatre, cinq ou six, et peut être considérée comme un petit crible à contour parfaitement arrêté. (Fig. 763 et 764.)

4° Que vers la fin du premier tour et dans tout le trajet du second, les crêtes et les fossettes deviennent beaucoup moins apparentes et disparaissent même entièrement chez quelques individus.

5° Enfin, qu'un orifice plus large occupe l'extrémité terminale du second tour, c'est-à-dire le centre même de la lame criblée spiroïde.

Chacun des trous qui concourent à former cette lame criblée représente l'orifice inférieur d'un petit canal qui marche d'abord parallèlement à l'axe du limaçon, mais qui s'infléchit ensuite pour se porter vers le canal spiral de Rosenthal et la lame spirale osseuse. Le trou situé au centre de la lame criblée spiroïde est l'orifice d'un canal plus large qui occupe l'axe du noyau, et qui s'ouvre à son sommet.

Le sommet du noyau répond à la fin du second tour du tube cochléen. La distance comprise entre ce sommet et la coupole du limaçon est d'un millimètre. — L'orifice qu'il présente, visible à l'œil nu, correspond au canal central de l'axe. La lèvre externe de cet orifice s'unit, ainsi que nous le verrons, à la partie terminale de la lame spirale osseuse. Sa lèvre interne se continue avec la lamelle semi-infundibuliforme de la lame des contours, qui semble prolonger le noyau jusqu'au sommet du limaçon, et qui en a été considérée, en effet, mais bien à tort, par la plupart des anatomistes modernes, comme une dépendance, d'où le nom de *lamelle terminale de la columelle*, sous lequel elle a été du reste bien décrite par Huguier.

La surface du noyau est unie dans toute sa hauteur à la paroi interne de la lame des contours et à la lame spirale osseuse. Le tissu de ce noyau diffère très-notablement de celui qui forme les autres parties du labyrinthe osseux; il est mince, blanc, comme poreux et très-friable.

Canal spiral de Rosenthal. — A l'union du noyau et de la paroi interne de la lame des contours on remarque, chez l'homme et la plupart des mammifères, un canal assez régulièrement cylindrique qui suit le trajet de la lame spirale et s'élève aussi jusqu'au sommet du limaçon.

Ce canal spiroïde, signalé par Rosenthal, n'est pas situé exactement au niveau de la lame spirale, mais un peu en arrière, de telle sorte qu'il fait saillie dans la rampe tympanique du limaçon.

Le canal de Rosenthal renferme le *ganglion spiral* ou ganglion de Corti, dépendance de la branche limacienne du nerf auditif. — Sa paroi interne est percée d'une longue série d'orifices inégaux et inégalement espacés que traversent les divisions de cette branche pour venir se jeter dans le

ganglion correspondant. — Sa paroi externe présente une autre série d'orifices par lesquels ces mêmes divisions passent du ganglion dans l'épaisseur de la lame spirale.

c. *Lame spirale.*

La lame spirale, vue dans son ensemble, s'étend de la base jusqu'au sommet du limaçon. Elle était considérée autrefois comme une simple cloison composée d'une zone interne ou osseuse, d'une zone moyenne de consistance fibro-cartilagineuse, et d'une zone externe ou membraneuse.

Des études plus complètes ont démontré qu'elle comprend deux parties, une partie interne et une partie externe. — La première constitue la lame spirale osseuse. — La seconde est formée de deux canaux spiroïdes, adossés dans toute leur longueur : l'un antérieur, très-large, de forme prismatique et triangulaire; l'autre beaucoup plus petit, situé en arrière du précédent, et connu aujourd'hui sous le nom de *canal de Corti*. Tous deux communiquent à leur extrémité profonde avec le saccule. Réunis, ils représentent le *limaçon membraneux*. En se continuant en dedans avec la lame spirale osseuse, ces canaux contribuent à partager la cavité que circonscrit la lame des contours en deux cavitéssecondaires ou rampes.

Ainsi considérée dans son ensemble, la lame spirale décrit trois tours complets. L'une de ses faces regarde en dehors et en avant du côté de la rampe vestibulaire, l'autre en arrière et en dedans du côté de la rampe tympanique. — Son bord le plus long, ou bord convexe, répond à la paroi externe du tube cochléen. Le plus court, ou bord concave, se continue avec la paroi interne du même tube; en arrière de cette continuité, on remarque des saillies allongées, parallèles, régulièrement espacées qui proéminent dans la rampe tympanique, et qui ont été décrites par Cotugno sous le nom de *colonnes de la rampe du tympam;* elles répondent aux canalicules qui partent de la lame criblée spiroïde et qui viennent s'ouvrir dans le canal de Rosenthal.

La *lame spirale osseuse* forme à son origine la plus grande partie de la cloison du tube cochléen. Dans toute l'étendue du premier tour, sa largeur est encore plus considérable que celle des deux canaux avec lesquels elle se continue. Mais, dans le second, elle diminue d'étendue transversale très-notablement et de plus en plus jusqu'à la fin de ce tour, c'est-à-dire jusqu'au sommet du noyau où elle se termine sous la forme d'une pointe curviligne, décrite tour à tour sous les noms de *hamulus*, de *rostrum*, de *bec* de la lame spirale osseuse. — Le bord convexe de ce bec fait suite au bord convexe de la lame spirale osseuse et donne attache comme celui-ci à la zone moyenne. — Le bord concave s'attache d'abord à la lèvre externe de l'orifice qui occupe le sommet du noyau; plus haut, il devient libre et concourt, avec la partie terminale de la zone moyenne, à former un

orifice qui établit une libre communication entre les deux rampes. — Le sommet du bec répond à la partie moyenne de l'intervalle compris entre le noyau et le centre de la coupole.

La lame spirale osseuse est traversée de son bord concave vers son bord convexe par une série de canaux anastomosés et si nombreux qu'on la divise facilement en deux lamelles. Celles-ci se continuent avec la paroi interne de la lame des contours dont elles constituent une sorte de repli destiné à prolonger les canaux que parcourent les divisions du nerf cochléen.

d. *Rampes du limaçon.*

Les deux demi-cônes ou *rampes* qui résultent de la division du tube cochléen par la cloison spirale s'étendent de la base jusqu'au sommet du limaçon, où ils communiquent entre eux. L'une de ces rampes s'ouvre dans le vestibule; l'autre correspond à la fenêtre ronde, c'est-à-dire à la caisse du tympan : de là le nom de *rampe vestibulaire* donné à la première, et celui de *rampe tympanique* donné à la seconde.

Les auteurs, pour lesquels l'axe du limaçon s'incline en bas par son sommet, ont considéré la rampe vestibulaire comme inférieure, et la tympanique comme supérieure : cette erreur a été commise par Valsalva et par Scarpa. Pour ceux qui ont cru remarquer, au contraire, que le sommet de ce même axe s'incline en haut, la rampe vestibulaire est devenue supérieure,

Fig. 759. — *Labyrinthe osseux ouvert par sa partie antérieure.*

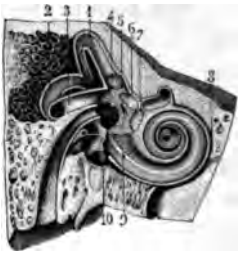

Fig. 760. — *Labyrinthe osseux ouvert plus largement que dans la figure précédente.*

Fig. 759. *Limaçon, canaux demi-circulaires et aqueduc de Fallope.* — 1. Canal demi-circulaire supérieur. — 2. Canal demi-circulaire postérieur. — 3. Canal demi-circulaire externe. — 4. Portion moyenne de l'aqueduc de Fallope passant au-devant du vestibule entre les canaux demi-circulaires et le limaçon. — 5. Limaçon osseux sur lequel on distingue : la lame des contours et sa lamelle semi-infundibuliforme, la lame spirale osseuse et son bec, le sommet du noyau et l'orifice qui en occupe le centre. Pour l'étude des détails de ce limaçon, voyez la figure 761.

Fig. 760. *Origine, trajet, terminaison de la lame spirale osseuse.* — 1, 2, 3. Canaux demi-circulaires. — 4. Cavité du vestibule. — 5. Fossette sulciforme. — 6. Fossette semi-ovoïde. — 7. Fossette hémisphérique. — 8. Limaçon osseux et membraneux, reproduit dans la figure 762 avec un grossissement de 3 diamètres. — 9. Origine de la lame spirale. — 10. Fenêtre ronde.

et la tympanique inférieure : telle était la distinction adoptée par Duverney. Mais comme cet axe chez l'homme se porte horizontalement en avant et en dehors, on voit que les qualifications précédentes ne sont réellement pas applicables aux deux rampes. Si celles-ci devaient être désignées d'après leur situation respective, la seule dénomination qui pourrait leur convenir serait celle de rampe antérieure donnée par Vieussens à la rampe vestibulaire, et celle de rampe postérieure appliquée par le même auteur à la rampe tympanique.

Les deux rampes n'offrent pas des dimensions égales : la rampe tympanique est d'abord plus large que la rampe vestibulaire. A la fin du premier tour cette différence disparaît. Vers la fin du second et dans le troisième tour, elle se reproduit, mais en sens inverse. La capacité relative des deux rampes présente, en outre, quelques variétés individuelles.

La rampe vestibulaire a pour origine un orifice elliptique situé à la partie inférieure et antérieure du vestibule. Partie de cet orifice, elle se dirige en avant et en bas, puis en bas et en dedans, et décrit ensuite une courbe régulièrement spirale. A son point de départ, elle est située au-dessus de la rampe tympanique ; dans le reste de son trajet, elle se trouve au-devant et en dehors de celle-ci.

La rampe tympanique, née de la fenêtre ronde, se porte d'abord en haut, au-dessous de la rampe vestibulaire ; mais presque aussitôt on la voit s'in-

Fig. 761. — *Limaçon osseux vu à un grossissement de trois diamètres.*

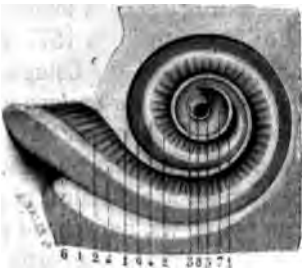

Fig. 762. — *Limaçon osseux et membraneux (même grossiss.).*

Fig. 761. — 1, 1, 1. Trajet de la lame des contours. — 2. Lamelle semi-infundibuliforme vue par sa surface concave. — 3, 3. Lame spirale osseuse. — 4. Extrémité terminale ou bec de cette lame. — 5. Sommet du noyau et orifice qu'il présente ; on voit que la circonférence de cet orifice se continue en dehors avec le bord concave du bec de la lame spirale et en dedans avec le sommet de la lamelle semi-infundibuliforme de la lame des contours. — 6, 6. Rampe tympanique dont une moitié est recouverte par la lame spirale osseuse. — 7. Entrée de cette rampe.

Fig. 762 — 1, 1, 1. Lame des contours. — 2. Zone osseuse ou nucléenne de la lame spirale. — 3. Son extrémité terminale ou son bec. — 4, 4. Zone cartilagineuse ou moyenne, plus connue aujourd'hui sous le nom de bandelette sillonnée. — 5. Bec de cette zone. — 6, 6. Zone périphérique ou membraneuse. — 7. Son bec. — 8. Orifice de communication des deux rampes.

fléchir en bas pour devenir parallèle à cette même rampe dont elle occupe ensuite le côté postérieur et interne dans toute l'étendue de la courbe qu'elle décrit. — A son origine, on observe immédiatement au-dessus et en dedans de la membrane qui ferme la fenêtre ronde un pertuis plus ou moins apparent. Ce pertuis représente l'orifice interne d'un canal qui s'ouvre par son extrémité opposée sur le bord inférieur et postérieur du rocher, et qui a été décrit par Cotugno sous le nom d'*aqueduc du limaçon*.

Parvenues au-dessus du sommet du noyau, les deux rampes n'offrent plus de paroi interne ; elles sont formées seulement par la paroi externe de la lame des contours qui prend l'aspect d'une gouttière, et par la lame spirale qui divise cette gouttière en deux gouttières plus petites, l'une postérieure qui continue la rampe tympanique, l'autre antérieure qui continue la rampe vestibulaire.

Chacune de ces gouttières nous offre deux parois : la paroi postérieure de la gouttière tympanique est constituée par la lame des contours qui s'enroule au-dessus du noyau du limaçon à la manière d'un entonnoir ; la paroi antérieure de la gouttière vestibulaire est constituée aussi par la lame des contours qui s'enroule au-dessus de cet entonnoir en forme de voûte ou de coupole ; la paroi antérieure de la gouttière postérieure et la paroi postérieure de la gouttière antérieure sont formées par une seule et même lame, par la lame spirale, qui, en s'enroulant par son bord concave devenu libre, circonscrit un orifice spiral à l'aide duquel les deux rampes communiquent entre elles dans toute l'étendue de leur dernier tour.

Cet orifice, signalé en 1677 par Mery, mentionné ensuite par Nogues, bien décrit en 1761 par Cotugno, a été tour à tour désigné sous les noms de *canalis communis scalarum* par Cassebohm, d'*orificium infundibuli* par Cotugno, d'*hiatus* par Scarpa, d'*hélicotrème* par Breschet ; nous l'appellerons plus simplement *orifice de communication des deux rampes*. — Sa figure n'est ni circulaire, ni demi-circulaire ; elle ne peut être comparée qu'à un pas de vis, qui répond par une de ses extrémités au sommet du noyau, et par l'autre à la partie interne de la circonférence de la coupole.

Pour l'étudier, il faut prendre de préférence des temporaux parfaitement secs, et enlever avec une scie à dents extrêmement fines toute la coupole du limaçon en agrandissant peu à peu la perte de substance, c'est-à-dire en se servant de la scie à la manière d'une lime.

e. *Aqueduc du limaçon.*

L'aqueduc du limaçon est un conduit de forme pyramidale et triangulaire qui s'étend de la partie inférieure du rocher vers l'origine de la rampe tympanique. Il est situé au-dessous du conduit auditif interne dont il suit la direction et dont il égale la longueur.

L'orifice externe de ce conduit occupe la partie moyenne du bord posté-

rieur et inférieur du rocher. Il revêt la forme d'une fossette pyramidale et triangulaire. — L'orifice interne, extrêmement étroit, s'ouvre immédiatement en dedans de la membrane qui ferme la fenêtre ronde.

L'aqueduc du limaçon présente le plus souvent une ou deux divisions qui vont se perdre dans l'épaisseur du rocher. Le conduit principal et les branches qui en partent sont occupés par un prolongement de la dure-mère, une artère et une veine. — L'artère, après avoir pénétré dans la rampe tympanique, se distribue au périoste qui en tapisse les parois; elle donne des ramifications à la lame spirale.

Cet aqueduc, les vaisseaux qu'il contient et les principales ramifications de ceux-ci ont été très-bien décrits, en 1683, par Duverney. — Cotugno, qui n'avait pas observé ces vaisseaux, émit l'opinion, en 1761, que le conduit étendu du bord postérieur du rocher dans la rampe tympanique était

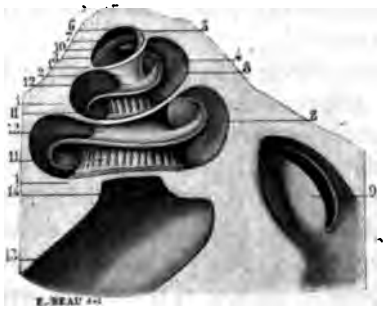

FIG. 763. — *Origine, trajet, terminaison de la lame spirale osseuse.*

FIG. 764. — *Les deux rampes du limaçon; leur orifice de communication.*

Fig. 763. — *Limaçon osseux.* — 1, 1, 1. Lame des contours. — 2. Lamelle semi-infundibuliforme de la lame des contours. — 3. Surface concave de cette lamelle dont on n'aperçoit dans cette vue qu'une faible partie. — 4. Bord concave par lequel elle se termine. — 5. Extrémité antérieure de ce bord se continuant avec la circonférence de la coupole. — 6. Coupole du limaçon dont les deux tiers supérieurs ont été enlevés pour laisser voir la base de la lamelle semi-infundibuliforme. — 7. Partie inférieure de la circonférence de cette base se continuant avec la partie correspondante de la circonférence de la coupole. — 8, 8. Lame spirale osseuse. — 9. Origine de cette lame. — 10. Son bec ou partie terminale. — 11, 11. Rampe tympanique et colonnes que présente la surface du noyau au niveau de cette rampe. — 12, 12. Rampe vestibulaire dépourvue des colonnes qu'on observe dans la rampe précédente. — 13. Conduit auditif interne. — 14. Fossette de la base du noyau du limaçon.

Fig. 764. — 1. Premier tour de la rampe tympanique. — 2. Deuxième tour de cette rampe. — 3. Troisième tour. — 4. Premier tour de la rampe vestibulaire. — 5. Son second tour. — 6. Son troisième tour. — 7, 7. Zone osseuse ou nucléenne de la lame spirale. — 8, 8. Zone moyenne ou cartilagineuse. — 9, 9. Zone périphérique ou membraneuse. — 10. Bec de la zone osseuse circonscrivant la moitié inférieure de l'orifice de communication des deux rampes. — 11. Bec de la zone moyenne circonscrivant la moitié supérieure de cet orifice. — 12. Bec de la zone membraneuse recouvrant l'extrémité antérieure du bord concave de la lamelle semi-infundibuliforme de la lame des contours.

destiné à établir une communication entre le liquide intra-cochléen et la sérosité sous-arachnoïdienne ; ainsi que l'aqueduc du vestibule, il constituait pour le liquide des cavités labyrinthiques une voie dérivative par laquelle celui-ci refluait dans le crâne lorsque la base de l'étrier le comprimait, et par laquelle aussi il rentrait dans ces mêmes cavités lorsqu'il n'était plus soumis à aucune compression. Cette opinion a trouvé un grand nombre de partisans. Mais, fondée sur une erreur, elle ne pouvait résister longtemps à des recherches mieux dirigées qui sont venues la réfuter et démontrer l'exactitude des observations de Duverney.

f. *Conduit auditif interne.*

Le conduit auditif interne s'étend de la face postérieure du rocher vers le vestibule et la base du limaçon. — Sa direction est oblique d'arrière en avant et de dedans en dehors, de telle sorte que son axe croise celui de la portion pétrée du temporal sous un angle de 45 degrés. — Sa longueur varie de 8 à 10 millimètres, et son calibre de 4 à 5.

Son extrémité interne, ou son entrée, affecte la figure d'une ellipse dont le grand axe se dirige de dedans en dehors et d'avant en arrière. — Son extrémité externe, ou le fond du conduit, est divisée en deux étages par une crête horizontale et falciforme, dont le bord libre, concave, se dirige en arrière et en dedans. Une très-petite saillie verticale subdivise l'étage supérieur en deux fossettes qui se distinguent par leur situation en antérieure et postérieure. L'étage inférieur, plus grand, se décompose aussi en deux fossettes, dont l'une correspond au limaçon et regarde en avant, tandis que l'autre répond au vestibule et regarde en dehors.

La *fossette supérieure* et *antérieure* constitue l'entrée de l'aqueduc de Fallope ; elle donne passage au nerf facial.

La *fossette supérieure* et *postérieure*, moins considérable, forme l'entrée d'un autre canal, qui reçoit la branche supérieure du nerf vestibulaire. Ce canal se subdivise en deux ou trois autres, lesquels se partagent à leur tour en canalicules de plus en plus ténus jusqu'à ce qu'ils arrivent à la tache criblée antérieure sur laquelle ils s'ouvrent par un grand nombre de pertuis visibles seulement à la loupe. Ainsi conformée, cette fossette constitue un petit crible de forme conique.

La *fossette inférieure et postérieure* ou *fossette vestibulaire* est presque plane. Elle offre : 1° en haut et en arrière un trou constant, très-apparent, situé sur la paroi postérieure du conduit auditif et décrit par Morgagni sous le nom de *foramen singulare;* il forme l'orifice d'un conduit qui se dirige vers la tache criblée postérieure, c'est-à-dire vers l'orifice ampullaire du canal demi-circulaire postérieur, au niveau duquel on le voit s'ouvrir après s'être brusquement divisé en huit ou dix canalicules : ce trou et les canalicules qui en partent logent le nerf ampullaire inférieur ; 2° deux ou trois

autres trous situés sur le prolongement ou immédiatement au-dessous de l'extrémité postérieure de la crête falciforme du conduit auditif interne; ces trous deviennent le point de départ d'autant de canaux subdivisés en canalicules allant s'ouvrir sur la tache criblée de la fossette hémisphérique par des pertuis d'une extrême ténuité; ils transmettent dans le vestibule le nerf sacculaire.

La *fossette inférieure* et *antérieure* ou *fossette cochléenne* répond à la base du noyau du limaçon. Elle constitue sa lame criblée spiroïde.

§ 2. — Labyrinthe membraneux.

Le labyrinthe membraneux est un ensemble de lames molles, minces et transparentes sur lesquelles viennent s'épanouir les dernières divisions des nerfs auditifs ; il doit être considérée par conséquent comme la partie

Fig. 765. — *Partie profonde du conduit auditif interne.*

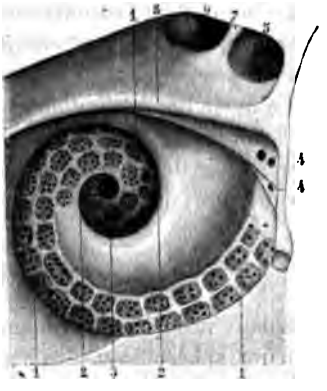

Fig. 766. — *Lame criblée spiroïde du limaçon vue à un grossissement de 5 diamètres.*

Fig. 765. — 1. Paroi antérieure du conduit auditif. — 2, 2. Coupe de la paroi postérieure de ce conduit. — 3. Crête falciforme qui divise le fond du conduit en deux étages. — 4. Fossette supérieure et antérieure ou entrée de l'aqueduc de Fallope. — 5. Fossette supérieure et postérieure. — 6. Orifices livrant passage au nerf sacculaire. — 7. Conduit qui s'étend du foramen singulare de Morgagni à l'ampoule du tube demi-circulaire postérieur. — 8. Lame criblée spiroïde de la base du limaçon. — 9. Vestibule. — 10. Canal demi-circulaire supérieur. — 11. Canal demi-circulaire postérieur.

Fig. 766. — 1, 1. Premier tour de la lame criblée spiroïde correspondant au premier tour de la lame des contours et de la lame spirale. — 2, 2. Deuxième tour de cette lame correspondant au deuxième tour des lames précédentes. — 3. Trou terminal de la même lame formant l'orifice inférieur du canal central de l'axe du limaçon. — 4, 4. Trois trous situés entre l'origine de la lame criblée spiroïde et la crête falciforme, livrant passage aux divisions du nerf sacculaire. — 5. Fossette supérieure et postérieure à travers laquelle se tamise la branche qui va se distribuer à l'utricule et aux ampoules des canaux demi-circulaires supérieur et externe. — 6. Fossette supérieure et antérieure, ou entrée de l'aqueduc de Fallope. — 7. Petite crête verticale qui sépare ces deux fossettes. — 8. Crête falciforme du conduit auditif.

essentielle ou fondamentale du sens de l'ouïe. Ces lames se retrouvent dans toutes les parties du labyrinthe osseux; mais elles sont conformées différemment dans chacune d'elles.

Dans le vestibule, elles sont représentées par deux vésicules superposées; dans les canaux demi-circulaires, par des tubes curvilignes et flexueux; dans le limaçon, par deux canaux spiroïdes, qui s'étendent de la base au sommet du tube cochléen et qui forment la *portion molle* de la lame spirale. — Autour de toutes ces lames si diversement configurées, on trouve un liquide qui les sépare des parois osseuses; et dans les cavités qu'elles circonscrivent un autre liquide qui soutient leurs parois. Le labyrinthe membraneux nous offre donc à étudier :

1° Les deux vésicules du vestibule, collectivement désignées sous le nom de *vestibule membraneux;*

2° Les trois canaux ou tubes demi-circulaires membraneux;

3° Les deux canaux formant la portion molle de la spirale ou le limaçon membraneux;

4° Le liquide qui l'entoure, ou *liquide du labyrinthe osseux*, appelé aussi périlymphe, et celui qui occupe ses diverses cavités, désigné par opposition au précédent sous le nom d'endolymphe;

5° Le mode de distribution et de terminaison des nerfs auditifs;

6° Enfin des artères et des veines.

Après avoir décrit le labyrinthe membraneux, nous passerons en revue les principaux faits qui se rattachent à sa découverte.

A. — Vestibule membraneux.

Des deux vésicules qui composent le vestibule membraneux, l'une est inférieure, sphéroïde et plus petite, c'est le *saccule;* l'autre, supérieure et ovoïde, c'est l'*utricule*. (Fig. 767 et 768.)

Le *saccule*, *sacculus rotundus* de Scarpa, occupe la partie la plus déclive du vestibule. Sa forme est très-régulièrement arrondie, et son diamètre d'un millimètre et demi. Il répond : en dedans, à la fossette hémisphérique à laquelle il est lié par le nerf sacculaire; en dehors, à la paroi externe du vestibule dont il est séparé par le liquide du labyrinthe osseux; en haut, à l'utricule auquel il adhère et dont sa cavité cependant reste indépendante; en bas, à l'orifice vestibulaire du limaçon, au niveau duquel il se continue par une sorte de prolongement ou de col avec les deux canaux du limaçon membraneux.

L'*utricule*, *sacculus oblongus seu alveus communis utriculiformis* de Scarpa, *sinus médian* de Breschet, occupe la moitié supérieure du vestibule. Pour constater son existence et son mode de configuration, il faut enlever avec ménagement toute la voûte du vestibule en conservant intact le tube demi-circulaire membraneux supérieur, et plonger ensuite la pré-

paration dans l'eau; en l'examinant alors attentivement, on le verra flotter à la manière d'une bulle oblongue. — Son grand diamètre varie de 3 à 4 millimètres. Ses diamètres transversal et vertical ne dépassent pas 2 millimètres. — En dedans, l'utricule est en rapport avec la fossette semi-ovoïde; en dehors, avec les canaux demi-circulaires membraneux qui viennent s'ouvrir dans sa cavité, et dont elle représente en quelque sorte le confluent, d'où le nom d'*alveus communis* que lui a donné Scarpa; en haut, avec la voûte du vestibule; en bas, avec le saccule; en avant, avec la base de l'étrier et la tache criblée antérieure; en arrière et en bas, avec l'ampoule du tube demi-circulaire membraneux postérieur.

Quelles sont les dimensions relatives du vestibule membraneux et du vestibule osseux? Le saccule et l'utricule réunis occupent les deux tiers environ du vestibule osseux. J'ajouterai que le volume de ces vésicules ne peut être apprécié d'une manière exacte qu'autant que le labyrinthe membraneux est parfaitement intact; car si celui-ci a été ouvert sur un point quelconque, le liquide qu'il renferme s'écoule en partie ou même en totalité et ses dimensions diminuent dans la proportion de cet écoulement. Il faut donc s'attacher en le découvrant à éviter toute lésion.

Structure du vestibule membraneux. — Le saccule et l'utricule sont formés de trois couches : d'une couche externe de nature conjonctive, d'une couche moyenne de nature amorphe, et d'une couche interne de nature épithéliale. — La couche externe se compose de fibres lamineuses réunies en faisceaux diversement dirigés et liés entre eux par les fascicules qu'ils s'envoient réciproquement. Sur certains points on voit un ou plusieurs de ces faisceaux se détacher de la couche externe pour se porter vers le périoste dans lequel ils se terminent, jouant ainsi à l'égard du vestibule membraneux et du vestibule osseux le rôle de moyen d'union. — C'est dans la couche externe que se ramifient les artères et les veines.

La couche moyenne ou membrane propre, plus résistante, quoique mince et transparente, contient des noyaux assez nombreux, qu'on rencontre aussi du reste dans les faisceaux de la couche conjonctive.

La troisième couche ou couche épithéliale est constituée par des cellules aplaties, à contour polygonal, se juxtaposant par leurs bords. — Mais au niveau des taches blanches cet épithélium parcimenteux se modifie très-notablement. Sur chacun de ces points on observe des cellules de trois ordres : 1° des cellules arrondies contenant un gros noyau, et formant un premier plan immédiatement appliqué sur la couche moyenne; 2° des cellules cylindriques ou plutôt coniques, dont le sommet tronqué regarde les cellules précédentes et dont la base se dirige vers le centre de la cavité correspondante; elles contiennent aussi un noyau qui occupe leur sommet; 3° des cellules fusiformes perpendiculaires à la membrane propre; une de leurs extrémités s'insinue entre les cellules arrondies, l'autre

se prolonge entre les cellules coniques, au delà de leur base qu'elle déborde, à la manière des cils vibratils; mais elle est rigide et non mobile. L'épithélium des taches blanches se continue sur leur contour par transition insensible avec l'épithélium parvimenteux des parties voisines.

Les divisions du nerf vestibulaire, parvenues dans la couche externe du saccule et de l'utricule, se ramifient, puis s'engagent dans la membrane propre pour la traverser; les tubes nerveux se dépouillent alors de leur myéline, et pénètrent ensuite dans la couche épithéliale des taches blanches en se divisant et s'anastomosant. De ce réseau délié partent des prolongements d'une extrême ténuité, qui selon Max Schutze et Budinger traversent les cellules fusiformes ; ils s'avancent ainsi jusqu'à leur extrémité libre, et plongent en quelque sorte dans le liquide qui les baigne. Ce mode de terminaison de la branche vestibulaire rappellerait donc celui des nerfs olfactifs; il est passif des mêmes objections et ne peut être accepté aussi qu'avec une grande réserve.

La *poudre calcaire du vestibule, poussière auditive, otoconie* de Breschet, existe chez l'homme et dans tous les mammifères, les oiseaux et les reptiles. C'est dans l'homme qu'elle se présente à son plus grand état de division. En descendant l'échelle des vertébrés, on voit sa quantité et sa consistance augmenter graduellement, de telle sorte que les éléments calcaires sont à la fois plus abondants chez les reptiles et unis entre eux d'une manière plus intime. Mais, que ces éléments soient rares ou abondants, qu'ils forment une masse demi-concrète ou sans cohésion, constamment ils répondent à l'épanouissement des fibres nerveuses, et à ces fibres seulement. — Chacune des molécules qui les composent semble se suspendre à l'une des fibres formant les nerfs sacculaire et utriculaire.

Vue au microscope, la poudre calcaire se transforme en petits cristaux dont chacun représente un prisme à six pans, terminé par des pyramides à six faces.

Les pierres auditives, *otolithes* de Breschet, se rencontrent chez les poissons osseux et les chondroptérygiens à branchies libres. Elles offrent la forme de calculs blancs, aplatis, durs et cassants comme du marbre. On en trouve toujours trois : une dans l'utricule et deux dans le saccule.

B. — Tubes demi-circulaires membraneux.

Les tubes ou canaux demi-circulaires membraneux reproduisent très-exactement, sous des dimensions moindres, le mode de conformation des canaux demi-circulaires osseux. Comme ceux-ci, il sont au nombre de trois : un supérieur, un postérieur, le troisième externe. Comme eux, ils présentent une extrémité ampullaire et une extrémité non ampullaire. De même que les premiers viennent s'ouvrir dans le vestibule osseux par cinq

orifices, de même les seconds s'ouvrent dans l'utricule par cinq embouchures, le tube demi-circulaire supérieur et le postérieur se réunissant aussi par leur extrémité non ampullaire pour former un tube commun.

Le diamètre relatif de ces deux ordres de tubes a été l'objet d'évaluations très-différentes. Selon quelques auteurs, les tubes membraneux seraient aux tubes osseux dans le rapport de un à deux ; selon d'autres, leur calibre ne représenterait pas la moitié, mais le quart seulement de celui des canaux demi-circulaires osseux ; pour d'autres, ils seraient plus petits encore et ne constitueraient qu'un filament presque invisible. Ces différences d'évaluation tiennent aux conditions différentes dans lesquelles se sont placés les divers observateurs. Si l'on ouvre les tubes osseux sans altérer les tubes membraneux, et si l'on examine ces derniers sous l'eau, on reconnaît que leur diamètre équivaut à la moitié, aux deux tiers et quelquefois même aux trois quarts du diamètre du tube osseux. Leur calibre a donc été généralement diminué ; et il l'a été parce que la plupart des anatomistes, en ouvrant le labyrinthe osseux, ont aussi ouvert le labyrinthe membraneux, et ont considéré le volume de celui-ci dans l'état de vacuité, tandis qu'il devait être évalué dans l'état de plénitude. Vides, les canaux demi-circulaires membraneux se réduisent en effet à un filament d'une extrême ténuité ; pleins, ils offrent des dimensions beaucoup plus grandes.

Les tubes demi-circulaires membraneux ne décrivent pas une courbe aussi régulière que les canaux osseux ; ils sont légèrement flexueux, de

Fig. 767. — *Labyrinthe osseux et membraneux de grandeur naturelle.*

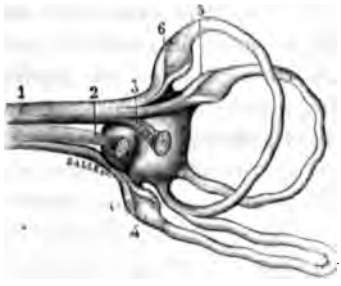

Fig. 768. — *Vestibule et canaux demi-circulaires membraneux. (Gross. de 3 diam.)*

Fig. 767. — 1. Branche vestibulaire du nerf acoustique. — 2. Rameau que cette branche fournit au saccule. — 3. Rameau qu'elle fournit à l'utricule. — 4. Rameau qu'elle fournit à l'ampoule du tube membraneux postérieur. — 5. Rameau qu'elle donne à l'ampoule du tube membraneux externe. — 6. Rameau qu'elle donne à l'ampoule du tube membraneux supérieur. — 7. Branche cochléenne du nerf acoustique. — 8. Limaçon ouvert par sa partie supérieure pour montrer sa lame spirale dans laquelle cette branche vient se ramifier.

Fig. 768. — 1. Branche vestibulaire du nerf auditif. — 2. Nerf sacculaire s'épanouissant en éventail sur le saccule. — 3. Nerf utriculaire se terminant par une expansion rayonnée sur la partie antérieure de l'utricule. — 4. Nerf ampullaire postérieur se divisant en deux filets et s'irradiant de la même manière. — 5. Nerf ampullaire externe se bifurquant aussi. — 6. Nerf ampullaire supérieur offrant le même mode de terminaison.

telle sorte qu'ils répondent tantôt à l'axe de ces canaux, et tantôt à leurs parois. Des filaments de tissu cellulaire s'en détachent de distance en distance pour aller se perdre dans le périoste auquel ils les unissent.

L'extrémité ampullaire du tube membraneux supérieur offre la forme d'un ellipsoïde. Celle du tube membraneux externe affecte la même forme, le même volume et la même direction que la précédente. Celle du tube membraneux postérieur est arrondie. — Chacune de ces ampoules communique avec l'utricule par une de ses extrémités et avec le tube correspondant par l'extrémité opposée. — Chacune d'elles se déprime à sa partie antérieure et donne ainsi naissance : 1° à un petit sillon perpendiculaire à l'axe du tube ; 2° à un repli en forme de croissant qui cloisonne en partie sa cavité. C'est vers ce repli, ou *crête auditive*, que se dirigent les divisions des nerfs ampullaires ; c'est dans son épaisseur que celles-ci s'anastomosent et se terminent ; il peut être considéré comme une sorte de papille semi-lunaire.

L'extrémité non ampullaire des trois tubes membraneux s'ouvre dans l'utricule par deux orifices : l'un de ces orifices, commun aux tubes supérieur et postérieur, est arrondi ; l'autre, qui dépend du tube externe, est arrondi aussi, mais précédé d'une dilatation infundibuliforme.

Injectés au mercure, ces tubes peuvent supporter la pression d'une colonne de 40 à 50 centimètres de hauteur sans se dilater d'une manière sensible.

Leur structure ne diffère pas de celle du saccule et de l'utricule, trois couches composent aussi leurs parois. Selon quelques anatomistes, la couche moyenne ou membrane propre serait surmontée du côté de l'épithélium de végétations ou papilles qu'on observerait seulement chez l'adulte, papilles dont l'existence a été considérée par d'autres comme un fait plutôt pathologique que normal. — Au niveau de la crête auditive des ampoules, la couche conjonctive se replie pour prendre part à leur formation, de même que les deux couches internes. La disposition de l'épithélium et des nerfs sur chacune de ces crêtes rappelle celle qu'ils présentent dans le vestibule membraneux au niveau des taches blanches.

C. — Limaçon membraneux.

Le limaçon membraneux comprend, ainsi que nous l'avons vu précédemment, deux canaux de même étendue, mais de diamètre très-inégal : l'un antérieur, très-large ; l'autre postérieur, beaucoup plus petit et connu sous le nom de *canal de Corti*.

Ces canaux, adossés l'un à l'autre dans toute leur longueur, ont pour origine un conduit commun sous-jacent au saccule, s'ouvrant dans la partie inférieure de celui-ci et non moins remarquable par sa brièveté que par l'étroitesse de son calibre. Nés de ce conduit commun ils pénètrent

aussitôt dans le tube cochléen, occupent tout l'intervalle qui s'étend de sa paroi externe à la lame spirale osseuse, complètent par conséquent la cloison du tube, et s'élèvent jusqu'à la coupole du limaçon, où ils entrent de nouveau en communication.

Réunis, les deux canaux membraneux du limaçon affectent la forme d'un prisme triangulaire dont la base répond à la paroi externe du tube cochléen ou plutôt au *ligament spiral* qui revêt cette paroi, et dont le sommet

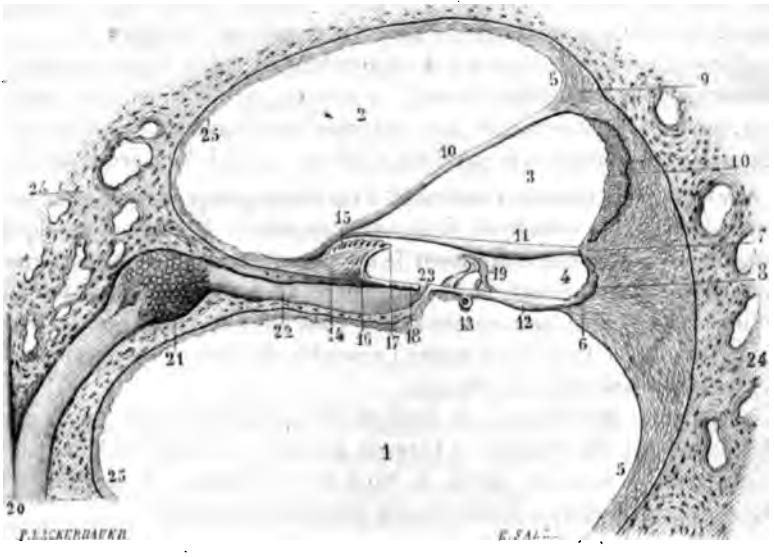

FIG. 769. — *Limaçon membraneux.*

1. Rampe tympanique. — 2. Rampe vestibulaire. — 3. Canal antérieur ou triangulaire du limaçon membraneux. — 4. Canal postérieur ou quadrilatère appelé aussi canal de Corti. — 5, 5. Ligament spiral. — 6. Partie moyenne ou anguleuse de ce ligament donnant attache à la membrane basilaire. — 7. Bourrelet du ligament spiral sur lequel vient se fixer la membrane réticulaire ou membrane de Corti. — 8. Sillon spiral externe, doublé par un prolongement de la membrane basilaire. — 9. Extrémité antérieure du ligament spiral donnant insertion à la membrane de Reissner. — 10. Membrane de Reissner séparant le canal triangulaire de la rampe vestibulaire. — 10'. Bande vasculaire, limitant en dehors le canal triangulaire. — 11. Membrane de Corti. — 12. Membrane basilaire. — 13. Vaisseau spiral sous-jacent à la zone lisse de cette membrane. — 14. Coupe de la bandelette sillonnée. — 15. Sa face antérieure surmontée de saillies. — 16. Sa face postérieure reposant sur la lame spirale osseuse. — 17. Sa lèvre antérieure ou vestibulaire. — 18. Sa lèvre postérieure ou tympanique. — 19. Les deux piliers de l'organe de Corti. — 20. Un rameau du nerf cochléen montant obliquement vers le canal spiral de Rozenthal pour se jeter dans le ganglion spiral que renferme ce canal. — 21. Ganglion spiral. — 22. Ce même rameau nerveux qui, après avoir traversé le ganglion spiral, chemine entre les deux lamelles de la lame spirale osseuse. — 23. L'un des orifices par lesquels ce rameau pénètre dans le canal de Corti pour aller se terminer dans l'organe qu'il renferme. — 24, 24. Tissu osseux de la lame des contours. — 25. 25. Périoste qui revêt la paroi interne du tube cochléen.

tronqué se continue avec le bord libre ou convexe de la lame spirale osseuse. — Ce prisme ne se constitue pas aux dépens des deux rampes, mais seulement aux dépens de la rampe vestibulaire dont il absorbe environ le tiers externe. Son sommet est formé par cette partie de la lame spirale qui a d'abord été décrite sous les noms de zone moyenne, de zone cartilagineuse, et qu'on désigne assez généralement aujourd'hui sous celui de *bandelette sillonnée*. — Il a pour paroi antérieure une membrane mince, délicate et transparente, appelée *membrane de Reissner*, et pour paroi postérieure une autre membrane plus épaisse et plus résistante, située sur le prolongement de la lame spirale osseuse : c'est la *membrane basilaire*.

L'espace circonscrit par ces deux membranes, par le ligament spiral en dehors, par la bandelette sillonnée en dedans, est divisé en deux espaces ou canaux secondaires, par une troisième membrane située au devant de la membrane basilaire, et parallèle à celle-ci : c'est la *membrane de Corti*.

De ces deux canaux, l'antérieur n'est remarquable que par sa capacité notablement plus grande et sa forme triangulaire. Il contient un liquide semblable à celui que renferment le saccule et l'utricule. — Le postérieur, dont la coupe représente un quadrilatère allongé, offre beaucoup plus d'importance, bien que très-minime : c'est dans sa cavité que se trouve logé l'organe de Corti, c'est-à-dire l'ensemble des parties les plus délicates et les plus essentielles du limaçon.

Les canaux membraneux du limaçon nous présentent donc à considérer les parois qui les limitent et l'organe de Corti. L'étude de leurs parois comprend : le ligament spiral, la bandelette sillonnée, la membrane de Reissner, la membrane basilaire et la membrane de Corti.

A. **Ligament spiral.** — Les deux rampes sont revêtues d'un périoste. Sur la paroi externe du tube cochléen, celui-ci acquiert une grande épaisseur et revêt, sur les coupes transversales, une forme triangulaire fort remarquable. C'est à cette partie épaisse et triangulaire du périoste que s'applique le nom de *ligament spiral*.

En arrière, ce ligament est d'abord assez mince. Mais à mesure qu'on se rapproche de la partie moyenne de la paroi externe, il s'épaissit de plus en plus, atteint son maximum d'épaisseur au niveau de cette partie moyenne, et donne attache sur ce point à la membrane basilaire ou portion molle de la lame spirale. Immédiatement au-devant de celle-ci, il présente une dépression ou gouttière appelée *sillon spiral externe*. La lèvre antérieure de cette gouttière, saillante et arrondie, constitue le *bourrelet du ligament spiral*. Au delà du bourrelet, le ligament diminue graduellement d'épaisseur ; il se trouve doublé alors d'une couche de tissu conjonctif très-riche en vaisseaux, d'où le nom de *bande vasculaire*. (Fig. 769, 10.)

Le ligament spiral adhère, par sa face externe ou convexe, à la paroi correspondante du tube cochléen. — Sa face interne ou concave répond

par sa partie postérieure à la rampe tympanique. Sa partie moyenne, ou le sillon spiral externe, constitue la paroi externe du canal de Corti. Sa partie antérieure, tapissée par la bande vasculaire, forme la paroi externe du canal triangulaire ou canal de Leewenberg.

Ce ligament se compose de nombreux faisceaux de tissu lamineux, entrecroisés. Dans ses aréoles, on remarque des cellules qui renferment des granulations pigmentaires de couleur brune ou jaunâtre.

B. **Bandelette sillonnée.** — Cette bandelette, appelée aussi *zone moyenne*, *zone cartilagineuse*, de la lame spirale, revêt la forme d'un prisme triangulaire qui s'étend de la base vers la coupole du limaçon en diminuant de largeur ; celle-ci de $0^{mm},25$ à $0^{mm},30$ à son point de départ, se réduit, au niveau du troisième tour, à $0^{mm},12$ ou $0^{mm},15$.

Le sommet du prisme répond à la lame spirale osseuse. Sa base, tournée vers la paroi externe du tube cochléen, est creusée d'une gouttière, *sillon spiral interne*, que limitent deux lèvres inégalement saillantes : l'une antérieure, plus courte et libre, *lèvre vestibulaire ;* l'autre postérieure, plus longue, se continuant avec la membrane basilaire, *lèvre tympanique*. Indépendamment de cette gouttière, la bandelette sillonnée nous offre à étudier une face antérieure et une face postérieure.

Sa face antérieure, convexe, est remarquable par la présence de saillies arrondies, plus volumineuses à leur extrémité libre qu'au niveau de leur implantation. Ces saillies dont le diamètre mesure $0^{mm},01$ prennent des dimensions de plus en plus grandes à mesure qu'elles se rapprochent de la lèvre vestibulaire : en même temps, elles s'inclinent en dehors, s'aplatissent d'avant en arrière, puis deviennent transversales au niveau de celle-ci, et revêtent alors une forme qui n'est pas sans analogie avec celle des dents incisives, d'où le nom le nom de *dents auditives* que leur a donné Huschke (dents de la première série de Corti). C'est le bord libre de ces dents, très-régulièrement juxtaposées et alignées, qui constitue la lèvre vestibulaire du sillon spiral interne. Leur nombre est évalué de 2000 à 2500. Les sillons qui les séparent, sensiblement plus larges vers leur racine, sont remplis de corpuscules arrondis et rangés en série linéaire, dont le rôle et la nature n'ont pas encore été déterminés.

Sa face postérieure adhère à la lame spirale osseuse, au niveau du premier tour, en partie à cette lame et en partie aux divisions du nerf cochléen dans le second, et uniquement à celles-ci dans le troisième.

Le sillon spiral interne limite en dedans le canal de Corti. Il affecte une forme demi-cylindrique. Un épithélium pavimenteux le recouvre dans toute sa longueur et toute sa largeur. (Fig. 771, 5.)

Sa lèvre antérieure ou vestibulaire, constituée par la longue série des dents auditives, est libre, mince et tranchante.

Sa lèvre postérieure ou tympanique, d'une largeur à peu près double de

la précédente, présente d'abord une épaisseur uniforme ; mais au voisinage de la membrane basilaire, elle s'amincit et offre sur ce point une série de canaux obliques par lesquels passent les divisions terminales du nerf cochléen pour se rendre dans le canal et l'organe de Corti.

La bandelette sillonnée est formée d'une trame de tissu fibreux se continuant, à son origine, avec le périoste qui recouvre la face vestibulaire de la lame spirale osseuse. D'abord assez mince, cette couche fibreuse augmente d'épaisseur à mesure qu'elle se rapproche du sillon spiral interne, d'où la convexité de la face antérieure de la bandelette, et la largeur de la gouttière par laquelle elle se termine. A la couche fibreuse se superposent : 1° une couche amorphe, hyaline, très-dense, constituant les dents auditives et se prolongeant sur le sillon spiral interne, ainsi que sur ses deux lèvres; 2° la couche épithéliale précédemment mentionnée. Dans la couche fibreuse on observe chez les mammifères quelques vaisseaux, dont l'existence chez l'homme est encore douteuse.

C. **Membrane de Reissner.** — Signalée en 1851 par cet auteur, elle a été pendant quelques années tour à tour niée et admise. Leewenberg, en 1868, a mis fin à cette controverse en démontrant nettement sa réalité et sa constance. Sa ténuité est telle, qu'on la rencontre rarement intacte sur les coupes transversales du limaçon, alors même qu'on procède à leur exécution avec tous les ménagements possibles. Cette membrane s'étend obliquement de l'origine ou du sommet de la bandelette sillonnée vers l'extrémité antérieure du ligament spiral et de la bande vasculaire, où elle se termine en se continuant avec l'un et l'autre. Elle limite en dedans

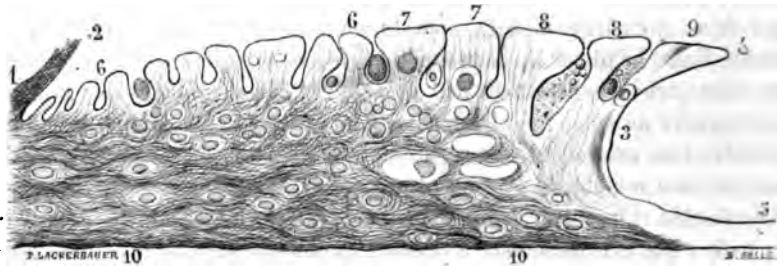

Fig. 770. — *Coupe transversale de la bandelette sillonnée.*

1, 1. Partie de cette coupe qui se continue avec le périoste de la rampe vestibulaire. — 2. Origine de la membrane de Reissner. — 3. Sillon spiral interne. — 4. Lèvre antérieure ou vestibulaire de ce sillon. — 5. Sa lèvre postérieure ou tympanique. — 6, 6. Coupe des saillies mamelonnées les plus rapprochées de la membrane de Reissner. — 7, 7. Saillies plus volumineuses dans l'intervalle desquelles on observe des corpuscules sphéroïdes. — 8, 8. Saillies très-rapprochées de la lèvre vestibulaire, s'inclinant vers cette lèvre. — 9. Saillies qui répondent à la lèvre vestibulaire ou dents auditives. — 10, 10. Fibres lamineuses de la bandelette sillonnée et cellules disséminées dans les interstices des faisceaux qu'elles constituent.

le canal de Leewenberg, que la membrane de Corti limite en arrière et la bande vasculaire en dehors. Un mince prolongement né de la couche fibreuse de la bandelette sillonnée lui donne naissance. Une lame épithéliale la recouvre du côté du canal qu'elle contribue à former.

D. **Membrane basilaire.** — Cette membrane s'étend transversalement de la lèvre tympanique de la bandelette sillonnée au ligament spiral. Elle comprend deux parties ou zones d'épaisseur inégale.

La *zone interne, zone lisse, zone non striée*, est plus mince, plus étroite que la zone externe, et d'une largeur uniforme sur toute sa longueur. Sa face antérieure, recouverte de cellules épithéliales, lisse et unie, supporte les piliers internes de l'organe de Corti. Sur sa face postérieure, on remarque le *vaisseau spiral*, simple capillaire qui communique en dedans avec les capillaires de la lame spirale osseuse. Cette zone se compose d'une substance homogène tout à fait semblable à celle de la lèvre tympanique. (Fig. 771.)

La *zone externe*, ou *zone striée*, plus large et plus épaisse que la précédente, est homogène comme celle-ci, mais s'en distingue par l'aspect fibroïde qu'elle présente. Elle se continue en dehors avec le ligament spiral sur lequel on la voit se réfléchir pour tapisser le sillon correspondant. Sa face antérieure donne en partie attache aux piliers externes de l'organe de Corti. Une couche de belles cellules épithéliales à contour polygonal la revêt dans le reste de son étendue. Sa face postérieure ou tympanique est recouverte de sailliés ou papilles hémisphériques. (Fig. 771.)

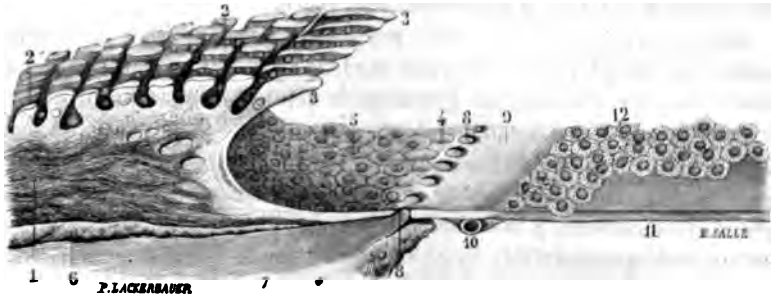

Fig. 771. — *Bandelette sillonnée et membrane basilaire.*

1. Couche fibreuse de la bandelette sillonnée. — 2, 2. Saillies qu'on observe sur la face antérieure ou convexe de cette bandelette. — 3, 3. Dents auditives dont le bord libre forme la lèvre vestibulaire du sillon spiral interne. — 4. Lèvre postérieure ou tympanique de ce sillon. — 5. Epithélium qui recouvre cette lèvre et le sillon spiral interne. — 6. Lamelle antérieure de la lame spirale osseuse. — 7. Tubes nerveux cheminant dans l'épaisseur de cette lame. — 8, 8. Orifices par lesquels passent ces tubes nerveux pour se rendre à l'organe de Corti. — 9. Zone lisse de la membrane basilaire. — 10. Coupe du vaisseau spiral sous-jacent à cette zone. — 11. Zone striée de la même membrane. — 12. Épithélium de sa face antérieure.

essentielle ou fondamentale du sens de l'ouïe. Ces lames se retrouvent dans toutes les parties du labyrinthe osseux; mais elles sont conformées différemment dans chacune d'elles.

Dans le vestibule, elles sont représentées par deux vésicules superposées; dans les canaux demi-circulaires, par des tubes curvilignes et flexueux; dans le limaçon, par deux canaux spiroïdes, qui s'étendent de la base au sommet du tube cochléen et qui forment la *portion molle* de la lame spirale. — Autour de toutes ces lames si diversement configurées, on trouve un liquide qui les sépare des parois osseuses; et dans les cavités qu'elles circonscrivent un autre liquide qui soutient leurs parois. Le labyrinthe membraneux nous offre donc à étudier :

1° Les deux vésicules du vestibule, collectivement désignées sous le nom de *vestibule membraneux;*

2° Les trois canaux ou tubes demi-circulaires membraneux;

3° Les deux canaux formant la portion molle de la spirale ou le limaçon membraneux;

4° Le liquide qui l'entoure, ou *liquide du labyrinthe osseux*, appelé aussi périlymphe, et celui qui occupe ses diverses cavités, désigné par opposition au précédent sous le nom d'endolymphe;

5° Le mode de distribution et de terminaison des nerfs auditifs;

6° Enfin des artères et des veines.

Après avoir décrit le labyrinthe membraneux, nous passerons en revue les principaux faits qui se rattachent à sa découverte.

A. — Vestibule membraneux.

Des deux vésicules qui composent le vestibule membraneux, l'une est inférieure, sphéroïde et plus petite, c'est le *saccule;* l'autre, supérieure et ovoïde, c'est l'*utricule*. (Fig. 767 et 768.)

Le *saccule*, *sacculus rotundus* de Scarpa, occupe la partie la plus déclive du vestibule. Sa forme est très-régulièrement arrondie, et son diamètre d'un millimètre et demi. Il répond : en dedans, à la fossette hémisphérique à laquelle il est lié par le nerf sacculaire; en dehors, à la paroi externe du vestibule dont il est séparé par le liquide du labyrinthe osseux; en haut, à l'utricule auquel il adhère et dont sa cavité cependant reste indépendante; en bas, à l'orifice vestibulaire du limaçon, au niveau duquel il se continue par une sorte de prolongement ou de col avec les deux canaux du limaçon membraneux.

L'*utricule*, *sacculus oblongus seu alveus communis utriculiformis* de Scarpa, *sinus médian* de Breschet, occupe la moitié supérieure du vestibule. Pour constater son existence et son mode de configuration, il faut enlever avec ménagement toute la voûte du vestibule en conservant intact le tube demi-circulaire membraneux supérieur, et plonger ensuite la pré-

paration dans l'eau; en l'examinant alors attentivement, on le verra flotter à la manière d'une bulle oblongue. — Son grand diamètre varie de 3 à 4 millimètres. Ses diamètres transversal et vertical ne dépassent pas 2 millimètres. — En dedans, l'utricule est en rapport avec la fossette semi-ovoïde; en dehors, avec les canaux demi-circulaires membraneux qui viennent s'ouvrir dans sa cavité, et dont elle représente en quelque sorte le confluent, d'où le nom d'*alveus communis* que lui a donné Scarpa; en haut, avec la voûte du vestibule; en bas, avec le saccule; en avant, avec la base de l'étrier et la tache criblée antérieure; en arrière et en bas, avec l'ampoule du tube demi-circulaire membraneux postérieur.

Quelles sont les dimensions relatives du vestibule membraneux et du vestibule osseux? Le saccule et l'utricule réunis occupent les deux tiers environ du vestibule osseux. J'ajouterai que le volume de ces vésicules ne peut être apprécié d'une manière exacte qu'autant que le labyrinthe membraneux est parfaitement intact; car si celui-ci a été ouvert sur un point quelconque, le liquide qu'il renferme s'écoule en partie ou même en totalité et ses dimensions diminuent dans la proportion de cet écoulement. Il faut donc s'attacher en le découvrant à éviter toute lésion.

Structure du vestibule membraneux. — Le saccule et l'utricule sont formés de trois couches : d'une couche externe de nature conjonctive, d'une couche moyenne de nature amorphe, et d'une couche interne de nature épithéliale. — La couche externe se compose de fibres lamineuses réunies en faisceaux diversement dirigés et liés entre eux par les fascicules qu'ils s'envoient réciproquement. Sur certains points on voit un ou plusieurs de ces faisceaux se détacher de la couche externe pour se porter vers le périoste dans lequel ils se terminent, jouant ainsi à l'égard du vestibule membraneux et du vestibule osseux le rôle de moyen d'union. — C'est dans la couche externe que se ramifient les artères et les veines.

La couche moyenne ou membrane propre, plus résistante, quoique mince et transparente, contient des noyaux assez nombreux, qu'on rencontre aussi du reste dans les faisceaux de la couche conjonctive.

La troisième couche ou couche épithéliale est constituée par des cellules aplaties, à contour polygonal, se juxtaposant par leurs bords. — Mais au niveau des taches blanches cet épithélium parcimenteux se modifie très-notablement. Sur chacun de ces points on observe des cellules de trois ordres : 1° des cellules arrondies contenant un gros noyau, et formant un premier plan immédiatement appliqué sur la couche moyenne; 2° des cellules cylindriques ou plutôt coniques, dont le sommet tronqué regarde les cellules précédentes et dont la base se dirige vers le centre de la cavité correspondante; elles contiennent aussi un noyau qui occupe leur sommet; 3° des cellules fusiformes perpendiculaires à la membrane propre; une de leurs extrémités s'insinue entre les cellules arrondies, l'autre

E. **Organe de Corti.** — Dans le canal limité par la membrane basilaire, la membrane réticulaire et les deux sillons spiraux, on observe, indépendamment du liquide qu'il renferme (endolymphe), et de l'épithélium qui en tapisse les parois, un organe particulier, d'une structure complexe, dans lequel viennent se perdre les dernières ramifications du nerf cochléen. Cet organe, dont Corti le premier a fait connaître les principaux éléments, se compose d'une longue suite d'arcades, et de plusieurs ordres de cellules dont la forme, la disposition et les connexions ne sont pas encore complétement connues.

Les arcades, au nombre de 3000 environ, sont juxtaposées. Leur sommet, tourné en avant, se continue avec la membrane réticulaire qu'elles semblent supporter. Leur base, d'une largeur uniforme de $0^{mm},1$, s'appuie sur la membrane basilaire et plus particulièrement sur la zone lisse. Elles constituent pour Corti les dents de la deuxième rangée.

Chaque arcade se compose de deux piliers, appelés aussi *bâtonnets auditifs*, et distingués en interne et externe. L'un et l'autre se contournent en S. Ils sont étroits et grêles dans leur partie moyenne ou corps, renflés à leurs extrémités.

Les piliers internes, plus courts, se juxtaposent, ou du moins ne restent séparés qu'au niveau de leur corps et par des fentes étroites. Leur extrémité postérieure s'insère sur la zone lisse de la membrane basilaire, immédiatement en dehors des trous qui donnent passage aux divisions terminales du nerf cochléen. — Leur extrémité antérieure est concave en dehors, où elle s'unit à l'extrémité correspondante du pilier externe, et saillante en dedans ; elle se termine par un prolongement qui recouvre le pilier externe en se continuant avec la membrane réticulaire.

Les piliers externes diffèrent des précédents, non-seulement par leur longueur plus considérable, mais aussi par leur corps qui est plus grêle et arrondi, en sorte que sur toute l'étendue de celui-ci ils se trouvent séparés les uns des autres par des intervalles très-sensibles. — Leur extrémité postérieure adhère à la membrane basilaire ; elle répond à l'union de sa portion lisse avec sa portion striée. Leur extrémité antérieure s'unit en dedans, par une surface convexe, à la surface concave du pilier opposé. Elle se termine par un prolongement effilé, dirigé en dehors, que recouvre le prolongement correspondant du pilier interne. Ainsi unis en avant, tandis qu'ils s'écartent en arrière, les piliers internes et externes forment une longue série de petites voûtes qui, juxtaposées et fermées du côté de leur base par la membrane basilaire, constituent elles-mêmes une sorte de prisme spiral montant de la base au sommet du limaçon.

Les cellules qui entrent dans la constitution de l'organe de Corti sont nombreuses. On peut les diviser en deux groupes : celles qui sont situées dans cet organe, et celles qui sont situées en dehors de celui-ci.

Les cellules situées dans la cavité prismatique que circonscrivent les

piliers et la membrane basilaire forment deux séries, dont l'une est située sur le pied des piliers internes, à l'union de ceux-ci avec la membrane basilaire, et l'autre sur le pied des piliers externes. Les cellules de ces deux rangées sont sphériques et peu régulières ; elles contiennent un noyau très-apparent. (Fig. 772, 3, 3.)

Les cellules situées en dehors de l'organe de Corti se disposent sur deux rangées concentriques, l'une interne, l'autre externe. — La rangée interne comprend les cellules de Corti et les cellules de Deiters. — Les cellules de Corti s'étendent obliquement de la membrane réticulée à la membrane basilaire ; celle de leurs extrémités qui répond à la membrane réticulée est large et surmontée de cils vibratils. L'extrémité opposée ne s'unit à la membrane basilaire que par un filament très-délié. — Les cellules de Deiters, disséminées entre les précédentes, sont fusiformes. Leur extrémité antérieure, tournée vers la membrane réticulée, se soude au prolongement par lequel se terminent les piliers externes ; la postérieure se confond avec le filament des cellules cylindriques. — La rangée externe est formée de cellules irrégulièrement arrondies, comblant sur leur périphérie tout l'espace qui sépare la membrane réticulaire de la membrane basilaire ; elles sont connues sous le nom de cellules de Claudius.

Usage.— La plupart des physiologistes se rallient aujourd'hui à l'opinion de Helmholtz, qui considère l'organe de Corti comme un appareil de réson-

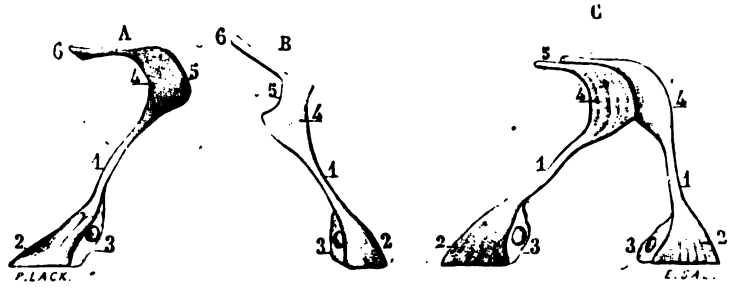

Fig. 772. — *Les deux piliers de l'organe de Corti.*

A. *Pilier externe de l'organe de Corti.* — 1. Son corps ou partie moyenne. — 2. Son extrémité postérieure ou basilaire. — 3. Cellule qui en recouvre le côté interne. — 4. Son extrémité antérieure, renflée comme la précédente. — 5. Surface convexe par laquelle elle s'unit au pilier interne. — 6. Prolongement ou apophyse de cette extrémité.

B. *Pilier interne de l'organe de Corti.* — 1. Sa partie moyenne ou corps. — 2. Son extrémité postérieure. — 3. Cellule qui en recouvre le côté externe. — 4. Son extrémité antérieure. — 5. Surface concave par laquelle elle s'unit au pilier externe. — 6. Son apophyse terminale sus-jacente à celle du pilier externe.

C. *Les deux piliers de l'organe de Corti, unis par leur extrémité antérieure.* — 1, 1. Corps ou partie moyenne de ces piliers. — 2, 2. Leur extrémité postérieure. — 3, 3. Cellule qui en forme une dépendance. — 4, 4. Leur extrémité antérieure unie l'une à l'autre. — 5. Apophyse terminale de cette extrémité.

nance. Les 3000 piliers externes, selon cet auteur, représenteraient autant de cordes tendues par les piliers internes, remplissant l'office de chevalets. Chacune de ces cordes entrerait en vibration lorsqu'un certain son lui est transmis ; et ce son elle le transmet à son tour à la fibre nerveuse qui lui correspond.

D. — Liquides du labyrinthe osseux et du labyrinthe membraneux.

Jusqu'en 1683, tous les anatomistes ont pensé que le labyrinthe est rempli d'air ; et comme les cavités labyrinthiques étaient fermées de toutes parts, on admit qu'il prenait naissance dans ces cavités mêmes : d'où les noms d'*air congénital*, d'*air implanté*, sous lesquels on le trouve mentionné dans les auteurs des XVIe et XVIIe siècles.

En 1684, Valsalva, le premier, annonça que le labyrinthe osseux était rempli d'un liquide transparent : « *Pour ne rien omettre*, dit-il, *j'ajouterai, » en terminant, que les parois du labyrinthe sont arrosées par une humeur » aqueuse et abondante qui entretient l'humidité des membranes qu'il ren- » ferme, et dont les auteurs n'ont fait jusqu'à présent aucune mention. » Dans le fœtus, cette humeur présente une coloration rougeâtre ; mais avec » le temps elle se dépouille de cette couleur et devient limpide comme de » l'eau* (1). » La découverte de ce liquide heurtait une opinion depuis trop longtemps accréditée pour être admise sans contestation. Vieussens s'efforça de démontrer qu'il existait de l'air dans l'intérieur du labyrinthe, et que cet air passait de la caisse du tympan dans le vestibule à travers des pertuis qu'il disait avoir remarqués sur la base de l'étrier. D'autres observateurs parlèrent dans le même sens. Beaucoup restèrent dans le doute.

Tel fut l'état de la science jusqu'à Cotugno qui, en 1760, émit de nouveau la pensée, non-seulement que le liquide du labyrinthe existe, mais que sous l'influence des mouvements imprimés à l'étrier, il flue et reflue, par les aqueducs, de l'oreille interne dans le crâne et du crâne dans les cavités de l'oreille interne. Appelé soudainement à jouer un rôle aussi important dans le mécanisme de l'audition, le liquide du labyrinthe osseux fixa dès ce moment l'attention générale, et son existence ne fut plus contestée. Si Cotugno ne l'a pas découvert, il a donc contribué à le faire inscrire au nombre des faits acquis à la science : de là le nom d'*humeur de Cotugno*, sous lequel il est généralement connu. Mais il y a dans cette dénomination beaucoup d'ingratitude à l'égard de Valsalva, que Cotugno avait lu, qu'il cite même quelquefois, et qu'il a eu le tort de ne pas citer en cette occasion.

Le *liquide du labyrinthe osseux*, *humeur* de Valsalva, *périlymphe* de Breschet, entoure de toutes parts le labyrinthe membraneux.

Sa quantité est en raison inverse du volume de celui-ci. Dans certaines

(1) Valsalva, *Tract. de aure hum.*, 4e édit., Venetiis, 1740, p. 51.

espèces animales, il forme une couche assez épaisse, et dans d'autres une couche mince. Chez l'homme il remplirait, d'après quelques anatomistes, la totalité des rampes du limaçon et la plus grande partie du vestibule ainsi que des canaux demi-circulaires. Mais il est facile de reconnaître, en s'entourant des précautions que j'ai déjà indiquées, et en examinant sous l'eau les dimensions relatives du labyrinthe osseux et du labyrinthe membraneux, que son volume représente le tiers seulement de la capacité du vestibule et des canaux demi-circulaires. L'utricule, par conséquent, n'est pas en rapport immédiat avec la base de l'étrier; lorsque celle-ci s'enfonce dans la cavité vestibulaire, c'est par l'intermédiaire de l'humeur de Valsalva qu'elle ébranle les ampoules membraneuses du sens de l'ouïe.

Ce liquide présente la limpidité et la fluidité de l'eau. Il blanchit légèrement lorsqu'on le mêle à l'alcool. Le périoste qui tapisse les parois des cavités labyrinthiques paraît être la source dont il émane. Il a pour usage de tenir en suspension les parties les plus délicates de l'organe de l'ouïe et de transmettre à ces parties les vibrations sonores qui lui arrivent, soit par la chaîne des osselets, soit par la fenêtre ronde, soit enfin par les parois du crâne et la substance compacte du rocher.

Le *liquide du labyrinthe membraneux*, *humeur* de Scarpa, *vitrine auditive* de Ducrotay de Blainville, *endolymphe* de Breschet, a été longtemps confondu avec le liquide du labyrinthe osseux. Ce n'est qu'en 1794 qu'il en a été distingué par le premier de ces anatomistes dans les termes suivants: « Les tubes nembraneux, ainsi que leur sac commun, sont remplis, dans » l'homme, les poissons, les reptiles et les oiseaux, d'une humeur aqueuse » et limpide, dont la présence concourt tellement à augmenter leur diaphanéité, qu'ils échappent facilement à des yeux inexpérimentés. Le sac » commun de ces tubes, vu dans son intégrité, est distendu par ce liquide » et si transparent qu'on peut le comparer à une bulle d'air oblongue. Les » tubes membraneux offrent l'apparence de vaisseaux lymphatiques; en » comprimant leurs ampoules, j'ai vu l'humeur qu'ils contiennent se déplacer, aller et venir dans leur cavité. Chaque fois qu'on ouvre avec une » pointe l'un de ces tubes ou leur sac commun, celle-ci s'écoule aussitôt » et leurs parois s'affaissent (1).»

Le liquide du labyrinthe membraneux ne diffère pas sensiblement, chez l'adulte, de celui du labyrinthe osseux. Chez le fœtus et pendant les premiers mois qui suivent la naissance, il offre un reflet rougeâtre et une fluidité un peu moindre, surtout dans le saccule et l'utricule. En descendant l'échelle des vertébrés, on voit sa consistance augmenter de plus en plus, de telle sorte que, dans la plupart des reptiles, il prend l'aspect d'une solution de gomme, et, dans un grand nombre de poissons, celui d'un fluide visqueux ou d'une sorte de gelée.

(1) Scarpa, *Anat. disquis. de auditu et olfactu*, 1794, p. 51.

Ce liquide a pour usages : 1° de concourir à la transmission des sons; 2° de soutenir les parois des cavités membraneuses sur lesquelles viennent s'épanouir les divisions du nerf acoustique, et d'étaler en quelque sorte les expansions de ce nerf, afin que celles-ci se présentent aux ondes sonores par toute l'étendue de leur surface.

E. — Distribution et terminaison des nerfs auditifs.

Les nerfs acoustiques, à leur entrée dans le conduit auditif interne, se partagent en deux branches : l'une antérieure ou cochléenne, l'autre postérieure ou vestibulaire.

La *branche cochléenne* affecte une disposition dont on chercherait vainement un second exemple dans l'économie ; elle se contourne en tourbillon, ou plutôt elle prend la forme d'une lame qui s'enroulerait autour de l'un de ses bords à la manière d'une volute. En étalant cette lame, on voit qu'elle décrit deux tours environ et que son enroulement correspond très-exactement à la lame criblée spiroïde du limaçon. Le bord autour duquel elle s'enroule ainsi occupe le canal central du noyau du limaçon. Les autres faisceaux qui contribuent à former le nerf cochléen pénètrent dans les canalicules de ce noyau par les trous de la lame criblée, en prenant une situation d'autant plus excentrique qu'ils vont se ramifier dans

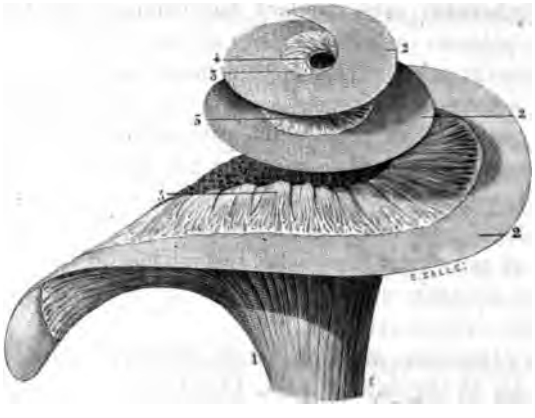

Fig. 773. — *Divisions terminales du nerf cochléen sortant du canal de Rosenthal et cheminant dans l'épaisseur de la lame spirale osseuse.*

1. Tronc du nerf cochléen. — 2, 2, 2. Zone périphérique ou membraneuse de la lame spirale. — 3, 3, 3. Expansions terminales du nerf cochléen mises à nu dans toute leur étendue, par l'ablation de la lamelle supérieure de la lame spirale osseuse. — 4. Orifice de communication des deux rampes; à la partie supérieure de cet orifice on remarque le rameau nerveux qui, après avoir parcouru le canal central de l'axe, s'épanouit sur le dernier tour de la lame spirale.

une partie de la lame spirale plus rapprochée de sa base. — D'abord parallèles, ces faisceaux nerveux ne tardent pas à s'infléchir pour se diriger vers le canal spiral de Rosenthal et le ganglion de Corti. Après avoir traversé ce ganglion, les tubes nerveux, dépourvus de myéline, pénètrent dans l'épaisseur de la lame spirale osseuse en s'anastomosant, puis dans les trous situés sur la lèvre tympanique de la bandelette sillonnée, et se partagent alors en internes et externes. Les internes, selon Rosenberg et Max Schultze, se perdraient dans les cellules cylindriques correspondantes; les externes, plus déliés, passeraient à travers les arcades de Corti et se termineraient dans les mêmes cellules. — Indépendamment de ces fibres radiaires, dont la terminaison est encore contestable, il existerait, d'après M. Schultze, des fibres spirales qui, contenues dans l'organe de Corti, en suivraient la direction; mais leur nature nerveuse n'est pas démontrée.

La *branche vestibulaire* se divise en trois rameaux : un rameau supérieur et antérieur, un rameau moyen et un rameau postérieur.

Le rameau supérieur et antérieur, plus volumineux que les deux autres, se porte avec le facial au-dessus de la crête falciforme du conduit auditif interne, se sépare ensuite du tronc de la septième paire, revêt dans ce point un aspect gangliforme déjà observé et signalé par Scarpa, puis se dirige vers la fossette située immédiatement en arrière de l'orifice initial de l'aqueduc de Fallope, s'engage dans cette fossette et traverse les pertuis de la tache criblée antérieure. Sorti de ce petit crible, il se divise en trois

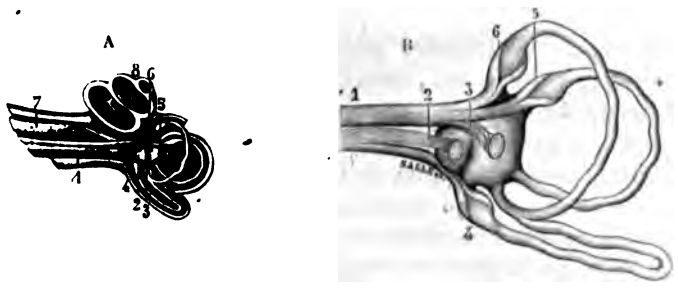

FIG. 771. — *Labyrinthe membraneux; nerf auditif; sa distribution et sa terminaison.*

A. — *Labyrinthe membraneux de grandeur naturelle.* — 1. Branche vestibulaire du nerf acoustique. — 2. Rameau que cette branche fournit au saccule. — 3. Rameau qu'elle fournit à l'utricule. — 4. Rameau qu'elle fournit à l'ampoule du tube membraneux postérieur. — 5. Rameau qu'elle donne à l'ampoule du tube membraneux externe. — 6. Rameau qu'elle donne à l'ampoule du tube membraneux supérieur. — 7. Branche cochléenne du nerf acoustique. — 8. Limaçon ouvert par sa partie supérieure.

B. — *Vestibule et canaux demi-circulaires membraneux, vus à un grossissement de 3 diamètres.* — 1. Branche vestibulaire du nerf auditif. — 2. Nerf sacculaire s'épanouissant en éventail sur le saccule. — 3. Nerf utriculaire se terminant par une expansion rayonnée sur la partie antérieure de l'utricule. — 4. Nerf ampullaire postérieur. — 5. Nerf ampullaire externe. — 6. Nerf ampullaire supérieur. — 7. Branche cochléenne.

ramuscules, dont l'un se rend à la partie antérieure et supérieure de l'utricule, c'est le *nerf utriculaire;* l'autre à l'ampoule du tube demi-circulaire supérieur, c'est le *nerf ampullaire supérieur ;* le troisième, à l'ampoule du tube demi-circulaire externe, c'est le *nerf ampullaire externe.*

Le rameau moyen, ou *nerf sacculaire,* s'engage dans un petit groupe de trous situé au niveau ou immédiatement au-dessous de l'extrémité postérieure de la crête falciforme du conduit auditif, arrive après un court trajet aux pertuis de la tache criblée moyenne à travers lesquels il s'exprime, et s'épanouit ensuite à la surface du saccule.

Le rameau postérieur, ou *nerf ampullaire postérieur,* est reçu dans le *foramen singulare* de Morgagni, puis dans le conduit qui succède à ce trou. Après un trajet de 6 millimètres, il arrive à la tache criblée postérieure, s'exprime à travers les pertuis de celle-ci, puis se termine dans l'ampoule du tube demi-circulaire postérieur.

Les trois nerfs ampullaires, parvenus au repli semi-lunaire de l'ampoule qui leur correspond, se partagent chacun en deux filets qui se ramifient dans l'épaisseur de ce repli.

Le nerf utriculaire et le nerf sacculaire s'épanouissent dans l'épaisseur des parois de l'utricule et du saccule, sur les points qui correspondent aux taches blanches. Nous avons vu que leurs divisions terminales se perdent dans un épithélium de nature spécial qui recouvre ces taches.

F. — Artères et veines du labyrinthe membraneux.

Quatre branches artérielles principales se distribuent au labyrinthe. La première, destinée aux canaux demi-circulaires, parcourt un canalicule étendu du bord supérieur du rocher au noyau compacte qui relie ces canaux. — La seconde suit la direction de l'aqueduc du vestibule. — La troisième occupe l'aqueduc du limaçon. — La quatrième, plus importante, pénètre avec le nerf acoustique dans le conduit auditif interne, et avec les divisions de ce nerf dans les cavités labyrinthiques.

L'artériole qui descend du bord supérieur du rocher vers les canaux demi-circulaires se ramifie, soit dans le périoste qui tapisse leur cavité, soit dans les tubes membraneux.

Le rameau artériel contenu dans l'aqueduc du vestibule se divise, lorsqu'il est parvenu dans la fossette sulciforme, en deux ordres de ramifications, dont les unes se rendent au périoste de la cavité vestibulaire, tandis que les autres se répandent sur les parois du saccule, sur celles de l'utricule et sur l'ampoule du tube membraneux postérieur.

Le rameau logé dans l'aqueduc du limaçon, décrit et représenté par Duverney, se distribue : 1° à la membrane de la fenêtre ronde ; 2° au périoste des deux rampes ; 3° à la lame spirale. Le ramuscule qui accompagne cette lame est connu sous le nom de *vaisseau spiral ;*

il est situé sous la zone lisse de la membrane basilaire, zone qu'il parcourt dans toute sa longueur.

Le rameau satellite du nerf acoustique se partage en ramifications vestibulaires et en ramifications cochléennes.— Les premières se rendent avec les nerfs correspondants au saccule, à l'utricule et aux ampoules des tubes membraneux supérieur et externe. — Les secondes traversent la lame criblée spiroïde du limaçon, marchent parallèlement à l'axe du noyau, puis s'infléchissent à angle droit pour s'insinuer dans les canalicules de la lame spirale osseuse, où elles s'anastomosent entre elles et avec les divisions du vaisseau spiral.

Les veines du labyrinthe suivent, en général, le trajet des artères. Celle qui accompagne l'artère des canaux demi-circulaires vient se jeter dans le sinus pétreux supérieur ; celles qui occupent l'aqueduc du vestibule et l'aqueduc du limaçon s'ouvrent dans le sinus pétreux inférieur.

HISTORIQUE DU LABYRINTHE MEMBRANEUX.

Les membranes sur lesquelles viennent s'épanouir les dernières divisions du nerf acoustique se sont dérobées longtemps aux recherches des anatomistes. Les observateurs suivaient ce nerf jusqu'à l'extrémité de son conduit; là, ils le voyaient se partager en deux branches, une pour la cochlée, et une pour le vestibule. Ces branches leur semblaient se diriger vers les cavités labyrinthiques. Mais lorsqu'ils tentaient de les poursuivre, ils n'apercevaient plus dans ces cavités qu'un fluide aériforme, mentionné dans leurs écrits sous les noms d'*aer congenitus*, *aer implantatus*.

G. Bauhin cependant se montra un peu plus pénétrant. Dans son *Theatrum anatomicum* qui parut en 1605, il s'exprime ainsi sur le mode de terminaison du nerf acoustique : « Ce nerf passe du méat auditif dans la caverne de l'os pierreux; ses principaux rameaux se terminent en se dilatant à l'instar d'une membrane qui constitue l'organe essentiel de l'ouïe (1). »

Dans la première édition de son *Traité de l'oreille*, publiée en 1683, Duverney parle en termes plus explicites de la terminaison du nerf acoustique : « La portion molle de la septième paire, dit-il, se partage en trois branches : la plus considérable, étant arrivée à la base du noyau du limaçon, semble se terminer et se perdre en cet endroit; cependant il est vrai qu'en entrant dans le noyau par tous les petits trous obliques dont nous avons parlé, elle se partage en plusieurs filets qui se distribuent à toutes les parties de la lame spirale. On ne peut comparer la distribution de ce nerf qu'à celle du nerf olfactif. Les deux autres branches de la portion molle sont destinées au vestibule. La plus considérable s'engage dans un trou particulier qui s'ouvre dans la voûte du vestibule; cette branche étant entrée forme comme une houppe dont une partie s'avance dans la porte (l'ampoule) du canal demi-circulaire supérieur, et dans celle de l'antérieur qui est tout joignant et la bouche en partie; ensuite elle fournit un petit filet nerveux à chacun de ces canaux. L'autre partie de la houppe s'allonge vers le fond du vestibule, où elle produit un petit filet qui entre dans la porte commune (le canal commun). La seconde branche se divise

(1) G. Bauhini *Theatrum anatomicum*, 1605, p. 847.

» en deux filets, dont l'un entre dans la porte du canal inférieur et l'autre » remonte vers la porte commune (1). » Ce passage nous montre :

1° Que Duverney avait poursuivi les nerfs acoustiques jusqu'à leur terminaison ;

2° Qu'il avait entrevu aussi le vestibule et les canaux demi-circulaires membraneux. Car cette houppe dont il parle n'était bien manifestement qu'une portion de l'utricule ; et les filets qu'il en a vus partir n'étaient autre chose que les tubes demi-circulaires membraneux. Mais cet auteur, en ouvrant le labyrinthe osseux, avait ouvert aussi le labyrinthe membraneux, d'où l'effusion du liquide contenu, et la rétraction du labyrinthe qui ne s'est plus présenté à lui dans le vestibule que sous l'aspect d'une houppe, et dans les canaux sous celui de filaments.

En 1684 parurent le travail de Schelhammer et les recherches de Valsalva, le premier d'une valeur presque nulle, les secondes fort importantes.

Schelhammer, dans son travail, fait preuve, en effet, de plus d'érudition que de sagacité. Tous les efforts qu'il a tentés pour suivre le nerf auditif sont restés infructueux. Cependant il n'ose contredire Bauhin, car il a pu retirer une fois de l'un des canaux demi-circulaires du corbeau une membrane entière (2).

Tandis que le labyrinthe membraneux n'apparaissait aux yeux de Schelhammer qu'entouré des plus épais nuages, il s'illuminait d'une soudaine clarté sous le regard pénétrant de Valsalva. Écoutons cet illustre observateur : « La portion » molle paraît, au fond du conduit auditif, se partager en deux branches, une » pour la cochlée, l'autre pour le vestibule et les canaux demi-circulaires. Celle-» ci se divise en cinq rameaux qui s'épanouissent dans la cavité du vestibule en » une membrane d'une extrême ténuité, de laquelle partent des prolongements » pour chacun des canaux demi-circulaires. Ces prolongements présentent la » forme d'une bandelette étroite (nous dirions, dans notre langue, d'une corde-» lette, *una cordellina*) ou d'une petite zone ; leur destination est de recueillir » les impressions auditives ; c'est pourquoi je les appelle *zones sonores*. Ils sont » au nombre de trois comme les canaux qu'ils occupent. Leur longueur égale » celle de ces canaux ; mais leur largeur n'arrive pas à une demi-ligne. Telles » sont ces zones que j'ai vues si souvent, qu'on ne peut conserver aucun doute » sur leur existence. A une époque où j'étais moins exercé dans ce genre de » recherches, il m'est cependant arrivé quelquefois de n'en trouver que quelques » débris ou vestiges, bien qu'elles soient constantes, ainsi que j'ai pu m'en assu-» rer ; mais alors je suivais pour les découvrir un procédé défectueux. S'il en » arrive autant à quelque autre observateur, qu'il ne se laisse donc pas induire » en erreur, et surtout qu'il se garde de mettre en doute l'existence de ces » zones, dont les auteurs jusqu'à présent n'ont fait aucune mention.... La branche » qui pénètre dans la cochlée traverse de petits trous ou canaux osseux ; ses » filets s'épanouissent ensuite en une membrane qui forme la portion membra-» neuse de la cloison spirale, et que j'appellerai *zone de la cochlée* (3). »

En présence de cette description et des planches qui l'accompagnent, on ne saurait contester à Valsalva la propriété de la découverte du labyrinthe membraneux. Voyons maintenant comment cette découverte fut accueillie.

Vieussens, qui à cette époque s'occupait déjà de la structure de l'oreille, mais dont le travail fut publié beaucoup plus tard, eut à peine pris connaissance des recherches de Valsalva, qu'il s'empressa de lui adresser une réclamation de

(1) *Traité de l'organe de l'ouïe*, nouv. édit., Leiden, 1731, p. 37, 38 et 39.
(2) Schelhammer, *Biblioth. anat. Mangetti*, t. II, p. 209.
(3) Valsalva, *Tract. de aure hum.*, 4e édit., Venetiis, 1740, p. 47, 48 et 49.

priorité : « M. Valsalva, dit-il dans sa préface, a bien osé s'attribuer la plus con-
» sidérable de mes découvertes, pour en faire sans doute le principal fondement
» de ces grandes louanges qu'on a données, dans les journaux des savants, à son
» *Traité de l'oreille de l'homme*. J'ai démontré ce fait très-clairement dans la
» lettre latine que j'écrivis dans l'année 1706 à cet auteur, pour le remercier du
» présent qu'il m'avait fait de son livre par la voie d'un marchand romain qui,
» passant par Montpellier pour aller à Nérac, en Gascogne, me le présenta de sa
» part. Voyant que M. Valsalva n'a jamais daigné répondre à cette lettre, j'ai
» bien voulu la mettre en tête de cet ouvrage, afin que les savants qui la liront
» ne puissent nullement douter de ce que je viens d'avancer. » En parcourant cette lettre on y trouve, en effet, ce passage : « Vous vous attribuez la découverte des
» membranules qui occupent les trois canaux demi-circulaires, et vous avancez
» qu'elles n'ont été observées jusqu'à ce jour par aucun anatomiste ; mais voilà
» près de trente ans que je les ai signalées dans ma névrographie sous le nom
» de *cordons nerveux*. »

Cette dénomination seule suffirait pour ruiner les prétentions de Vieussens ; car, d'une part, Duverney avait déjà très-clairement signalé ces cordons, et de l'autre ce ne sont pas de simples cordons ou filaments nerveux qu'on observe dans les canaux demi-circulaires osseux, mais de véritables membranes enroulées en forme de cordelettes, ainsi que l'avait très-bien observé Valsalva.

La description que l'anatomiste français nous a laissée du labyrinthe membraneux offre, du reste, beaucoup d'analogie avec celle de l'anatomiste italien ; la voici : « Le rameau mol du nerf de l'oreille donne une branche pour la coquille
» (la cochlée), et deux pour la conque (le vestibule) ; celles-ci entrent dans la
» huitième et la neuvième de ses ouvertures et s'y répandent en une membrane
» très-délicate que nous appelons la *membrane nerveuse de la conque*, parce
» qu'elle couvre toute la surface interne de sa cavité, sans fermer cependant les
» embouchures des conduits demi-circulaires dans lesquels elle s'insinue, de
» telle manière qu'elle en couvre toute la surface (1). »

Cette description atteste que Vieussens a connu le labyrinthe membraneux, mais elle ne fut publiée que trente ans après celle de Valsalva. Les dates plaident donc en faveur de l'anatomiste italien, qui à cet avantage en réunit deux autres : sa description est plus complète ; et pour donner aux faits qu'il avait observés une nouvelle valeur, il les a représentés dans des planches dont l'exactitude et la netteté ne laissent presque rien à désirer : les figures 8, 9 et 10 de sa huitième planche suffiraient à elles seules pour établir ses droits à la priorité de la découverte du labyrinthe membraneux. Il n'en est pas ainsi des planches que nous a laissées Vieussens ; elles sont pour la plupart très-défectueuses.

Morgagni, dans sa douzième lettre publiée en 1740, abordant le même sujet, commence par déclarer qu'il est l'ami de Valsalva, mais qu'il est plus encore l'ami de la vérité. Il discute ensuite longuement les titres de Vieussens à la découverte de la membrane nerveuse du vestibule, puis il émet son opinion ; or, d'après ses observations, cette membrane serait tendue, à la manière d'une toile d'araignée, en travers de la cavité vestibulaire qu'elle diviserait ainsi en deux cavités secondaires, une supérieure plus grande, et l'autre inférieure ; de cette membrane tantôt carrée, tantôt semi-lunaire, partiraient des filaments pour les canaux demi-circulaires (2). Ces quelques mots nous montrent que Morgagni, qui avait si bien décrit les petits cribles à travers lesquels s'expriment les divisions du nerf acoustique, avait été beaucoup moins heureux dans l'étude du

(1) Vieussens, *Traité nouveau de la structure de l'oreille*, 1714, p. 69 et 70.
(2) Morgagni, *Epist. anat.*, 1740, p. 449 et 453.

mode de terminaison de ce nerf. La vérité et l'amitié devaient en faire un défenseur de Valsalva : l'erreur l'a rangé au nombre de ses adversaires.

Cotugno, en 1761, suivit les errements de Morgagni, ainsi que l'attestent les paroles suivantes : « Toutes les divisions que le nerf acoustique envoie dans le » vestibule s'épanouissent en une membrane qui cloisonne cette cavité et qui la » partage en deux parties, l'une antérieure et supérieure, l'autre postérieure. » J'appelle cette membrane *cloison nerveuse du vestibule* (1). »

Après une description aussi erronée, Cotugno a cru pouvoir se permettre un trait ironique à l'adresse de Valsalva : « Qu'est-ce que les ondes sonores de » Valsalva? s'écrie-t-il. Une de ces rêveries dans lesquelles tombe quelquefois » le bon Homère (2). » Cette ironie est d'autant plus étrange dans la bouche de Cotugno, qu'elle s'adresse à un passage à la suite duquel Valsalva décrit le liquide du labyrinthe osseux, et qu'elle prend place, dans l'ouvrage de Cotugno, immédiatement après un article dans lequel cet auteur réclame pour lui la découverte de ce même liquide.

Scarpa arrive enfin. Il reprend *ab ovo*, en 1794, toute l'étude du labyrinthe membraneux, décrit l'utricule, le saccule, les tubes demi-circulaires, la portion molle de la lame spirale, les deux liquides du labyrinthe, le trajet et le mode de terminaison des nerfs auditifs, avec cette exactitude, cette précision, cette sévérité qui n'appartiennent qu'aux observateurs éminents. Il démontre, en outre, que dans toute la série des animaux vertébrés, l'organe fondamental du sens de l'audition est constitué sur un même type. Pourquoi faut-il que dans cet admirable travail l'illustre anatomiste italien se montre ingrat envers ses prédécesseurs? « La doctrine des ondes sonores, dit Scarpa, n'a trouvé jusqu'à présent aucun » partisan, si ce n'est l'auteur lui-même. » Dire que Valsalva a inventé une doctrine, c'est-à-dire une simple théorie de l'audition, c'était assurément commettre un grand acte d'injustice : car Valsalva ne fait pas de théorie ; il observe, puis expose avec simplicité et clarté les faits tels qu'ils se présentent à son observation. Scarpa ne pouvait se tromper sur la portée de ces faits. Les termes dans lesquels ils sont énoncés ne laissent aucune prise à l'ambiguité ; les planches qui les représentent ne sont pas moins concluantes. Mais il était réservé à Valsalva d'aborder le premier l'étude du sens de l'ouïe avec une grande supériorité de vue, et d'avoir contre lui ses plus illustres compatriotes.

Après le travail de Scarpa est venu celui de Breschet, lu à l'Académie des sciences de 1830 à 1834. Dans ce mémoire extrêmement volumineux, on ne trouve qu'un fait nouveau : l'existence de la poussière calcaire du vestibule, poussière que Morgagni d'abord et ensuite Scarpa avaient entrevue, et que le dernier avait même comparée aux pierres auditives des poissons, mais qu'il finit par considérer comme un amas de fibrilles nerveuses. Breschet eut le mérite de reconnaître que la poudre calcaire de l'utricule et du saccule, bien qu'elle corresponde aux nerfs utriculaire et sacculaire, en est indépendante. Ce fait offrait sans doute un certain intérêt. Cependant ce n'était qu'un fait isolé ; et un fait aussi simple ne pouvait lui ouvrir les portes de l'Institut, objet de ses plus ardentes aspirations. Afin d'en grossir l'importance, il voulut reconstruire sur ces quelques grains de poussière toute l'histoire du labyrinthe. Pour une pareille œuvre, le futur académicien ne possédait aucune recherche qui lui fût propre.

(1) Cotugno, *De aquæductibus auris hum.*, 1761, p. 20.

(2) *Quid zonæ sonoræ a Valsalva propositæ? Aliquid in quo bonus dormitavit Homerus* (op. cit., p. 23).

Mais il avait dans ses mains le travail de Scarpa, mine féconde et à peine connue en France. Il y puise largement, en déguisant ses emprunts sous des mots nouveaux ; et comme il y a peu ou point de lecteurs qui aient le temps ou la volonté de remonter aux sources pour contrôler la valeur de l'écrit qu'ils parcourent ; comme, d'une autre part, il y en a beaucoup qui pensent qu'on ne crée des mots nouveaux que pour dire des choses nouvelles, Breschet pouvait espérer qu'un travail édifié sur ces données serait accueilli avec la faveur qui s'attache aux œuvres de progrès ; tel fut, en effet, l'accueil qu'il reçut. Certes, ce travail n'était pas un progrès ; c'était une œuvre à la fois audacieuse et habile : audacieuse, car il fallait beaucoup d'audace pour oser s'emparer, en plein XIXe siècle, des recherches d'un homme qui possédait un nom européen ; habile, car il fallait l'être pour se construire sur une pareille base la réputation d'un grand anatomiste.

Breschet a eu un autre tort encore. Pour compléter son trop volumineux mémoire, il a cru devoir l'enrichir de quelques aperçus historiques. Mais ces aperçus ne sont pas puisés dans la lecture des auteurs originaux, qu'il cite le plus souvent sans les avoir lus et sur la foi d'autres auteurs. Afin de ne pas prolonger cet examen critique, que l'on trouvera trop sévère peut-être, et que je m'efforce cependant d'adoucir beaucoup, je n'en citerai qu'un exemple pris au hasard : « Raymond Vieussens, dit-il, parle plus longuement que Valsalva » du liquide du labyrinthe ; il dit *expressément* qu'il est contenu dans le vesti- » bule, le limaçon et les canaux demi-circulaires. » Ce passage renferme deux erreurs : 1° Valsalva parle assez longuement et surtout très-clairement du liquide du labyrinthe ; 2° Vieussens, au contraire, n'en parle pas. Comment pourrait-il en parler ? il admet que tout le labyrinthe est plein d'air ! Presque à chaque page il revient sur cet air, sur sa subtilité, sur le rôle important qu'il joue dans l'audition, etc. !!! Tout l'historique de Breschet présente ce même cachet d'exactitude.

CONSIDÉRATIONS GÉNÉRALES SUR LES ORGANES DES SENS ; PARALLÈLE DE CES ORGANES.

Les organes des sens varient dans leur mode de conformation et leur structure comme les excitants qui doivent agir sur eux varient dans leur nature. Cependant, en les comparant entre eux, on ne tarde pas à reconnaître qu'ils comprennent dans leur composition une partie essentielle ou commune, et des parties accessoires propres à chacun d'eux.

La **partie essentielle** ou *fondamentale* des sens est une membrane, représentée par le derme pour le sens du tact, par la *muqueuse linguale* pour le sens du goût, par la *pituitaire* pour le sens de l'odorat, par la *rétine* pour le sens de la vue, par le *labyrinthe membraneux* pour le sens de l'ouïe.

A l'aspect de cette membrane douée d'une sensibilité exquise, et commune à tous les sens, on ne saurait méconnaître l'étroite parenté qui les unit. Tous dérivent évidemment d'un même type dont le sens du tact nous offre l'expression la plus simple : goûter, c'est toucher avec l'organe du goût les molécules sapides des corps ; odorer, c'est toucher avec la pituitaire leurs molécules odorantes ; voir et entendre, c'est toucher avec la rétine et

le labyrinthe membraneux, d'une part, les vibrations que ces mêmes corps impriment à l'éther, de l'autre, celles qu'ils transmettent à l'atmosphère.

Les **parties accessoires** des sens ont pour attributions, tantôt d'atténuer les impressions qu'ils reçoivent, et tantôt de les favoriser.

Les premières jouent le rôle d'organes protecteurs; en modérant l'action des excitants, elles ménagent la sensibilité de l'organe fondamental qui ne tarderait pas à s'émousser. A cette classe appartiennent la couche épidermique de la peau et celle de la langue qui protége les papilles sous-jacentes; l'éminence nasale, qui protége la pituitaire contre l'action des corps étrangers et même contre l'influence trop directe du courant odorifère; le constricteur des narines, qui dévie ce courant; les sourcils, les paupières et l'iris, qui refusent l'accès de la rétine aux rayons lumineux lorsqu'ils se présentent trop nombreux ou trop éclatants; les muscles, qui détournent le pavillon de l'oreille des sons trop aigus; la membrane du tympan et son muscle tenseur, dont le rôle est analogue, etc.

Les secondes, plus importantes, remplissent une destination opposée: elles facilitent l'accès des sens aux excitants du dehors, multiplient les points de contact entre ces excitants et l'appareil sensorial, accroissent par conséquent l'intensité des impressions qui seraient trop faibles pour être perçues, et ajoutent par ce mécanisme une nouvelle étendue à la sphère de nos sensations. Nulle part peut-être la nature ne s'est montrée plus admirable dans ses œuvres que dans les moyens mis en usage pour réaliser ces divers perfectionnements.

Nous l'avons vue, pour communiquer au sens du tact plus de délicatesse, hérisser le derme de papilles dans lesquelles viennent s'épanouir les dernières divisions des nerfs sensitifs; et dans les régions où ces papilles sont le plus développées, leur donner pour point d'appui un appareil mécanique composé de pièces multiples et mobiles, de telle sorte que si les corps extérieurs ne s'appliquent pas à elles, ou s'y appliquent mal, celles-ci peuvent s'appliquer à eux et en parcourir tous les contours.

Pour perfectionner le sens du goût, elle l'a recouvert aussi d'innombrables saillies; puis elle a placé dans son voisinage des organes sécréteurs chargés de dissoudre les corps sapides et d'inonder de leurs molécules le corps papillaire de la langue.

Pour développer le sens de l'odorat, elle a multiplié la surface de la pituitaire en l'étalant sur des lames osseuses roulées en volutes.

Pour faciliter aux cônes lumineux partis des divers points de l'horizon l'accès de la rétine, elle a disposé au devant de cette membrane un appareil dioptrique qui lui transmet une image réduite de tous les corps exposés à nos regards, et un diaphragme qui élimine de ces cônes les rayons excentriques, afin de donner aux images une plus grande netteté.

Pour favoriser l'ébranlement des nerfs de l'audition par les ondes sonores,

elle a construit au devant de leurs dernières divisions un appareil acoustique représenté par le pavillon de l'oreille, et au delà de celui-ci un second appareil de renforcement constitué par la caisse du tympan.

A chaque sens est annexé un petit groupe de muscles. — Sous la peau on trouve des muscles membraniformes qui ne lui adhèrent en général que par une de leurs extrémités : ce sont les *muscles peauciers*, très-rudimentaires chez l'homme, où on les observe sur les parties latérales du cou, autour du crâne et à la face, très-développés au contraire dans un grand nombre d'animaux. — Sous les papilles de la langue existe un corps charnu qui lui imprime des mouvements variés, et qui, en s'appliquant aux diverses parois de la bouche et surtout à la paroi supérieure, lui permet d'écraser certaines substances sapides et de les étaler à la surface. — L'entrée des fosses nasales est entourée d'un appareil musculaire qui la resserre ou la dilate, suivant que les molécules odorantes nous sont pénibles ou agréables. — Deux groupes de muscles appartiennent au sens de la vue et de l'ouïe : l'un, superficiel, chargé de mouvoir les sourcils, les paupières, le pavillon de l'oreille ; l'autre profond, qui dirige la rétine vers les objets dont nous voulons recevoir l'impression, et qui tend ou relâche la membrane du tympan.

Entre tous nos organes, les sens se distinguent par le grand nombre de branches nerveuses qu'ils reçoivent. Quelques-unes de ces branches, les plus grêles en général, vont se perdre dans leur appareil musculaire. Les autres sont des branches sensitives qui président, celles-ci à la sensibilité spéciale, celles-là à la sensibilité générale.

Les organes de l'ouïe, de la vue et de l'odorat ont pour siége de leur sensibilité spéciale les nerfs acoustiques, optiques et olfactifs, et pour agents de leur sensibilité générale des branches émanées de la portion ganglionnaire de la cinquième paire. Ces deux ordres de fibres nerveuses se retrouvent-ils aussi dans le sens du goût et dans celui du tact? La plupart des physiologistes répondent négativement. J'incline plutôt vers l'affirmative. De ce que la glosso-pharyngien et le nerf lingual président à la fois à la sensibilité tactile et gustative, pouvons-nous légitimement conclure en effet que chacune de leurs fibres réunit en elle ces deux aptitudes? Puisque les deux modes de sensibilité sont confiés, dans les autres sens spéciaux, à deux ordres différents de tubes nerveux, n'est-il pas plus rationnel d'admettre qu'il en est de même pour le sens du goût, sens tout aussi spécial que ceux de l'odorat, de la vue et de l'ouïe? Pourquoi n'existerait-il pas sous le névrilème du glosso-pharyngien et sous celui du lingual des fibres de deux ordres, les unes affectées à la sensibilité générale, les autres à la sensibilité spéciale? Au lieu de former des branches et des divisions distinctes, elles se trouveraient mélangées, il est vrai, de la manière la plus intime. Mais ne voyons-nous pas les nerfs moteurs et les nerfs sensitifs se mêler

ainsi sur presque toute l'étendue de leur trajet? Et cependant les deux ordres de fibres qui composent les nerfs mixtes ne diffèrent pas moins que les deux ordres de fibres préposés à la sensibilité.

Les considérations qui précèdent sont également applicables au sens du tact, car la peau est douée aussi de plusieurs modes de sensibilité. La sensation que nous éprouvons au contact des corps diffère beaucoup de celle qui succède au chatouillement, de celle que détermine l'impression d'un corps froid, de celle que nous occasionnent les barbes d'une plume ou le piétinement d'un insecte, etc.; dès lors ne sommes-nous pas autorisé à penser qu'à chacun de ces modes de sensibilité correspond aussi un ordre particulier de fibres sensitives?

Comparés dans leur situation, les organes des sens pourraient être distingués en médians et latéraux.

Les sens médians, au nombre de deux, celui du tact et celui du goût, se rapprochent par une grande analogie, soit qu'on les considère dans leur partie fondamentale ou dans leurs parties accessoires : un contact immédiat est la condition nécessaire de toutes les impressions qu'ils éprouvent. Peu importe que les agents de ce contact se présentent le plus habituellement à l'état solide pour le premier, et à l'état liquide pour le second.

Les sens latéraux sous ce point de vue diffèrent beaucoup des précédents. Pour eux, plus de contact immédiat; un fluide subtil, intermédiaire, leur transmet les effluves odorantes, les ondes lumineuses et les ondes sonores émanées de corps plus ou moins éloignés; aussi leur partie essentielle se montre-t-elle plus délicate et leurs parties accessoires plus compliquées.

FIN DU TOME TROISIÈME.

TABLE DES MATIÈRES

DU TOME TROISIÈME

NÉVROLOGIE

Considérations générales 1

SYSTÈME NERVEUX CENTRAL

Mode de conformation du centre nerveux 4

Substances qui le composent 5

Substance grise 6

Substance blanche 9

Attributions propres à chacune des deux substances 10

DES ENVELOPPES DU CENTRE NERVEUX.

Dure-mère 11

Dure-mère cranienne 11

Surface externe 11

Surface interne 13

Structure 18

Dure-mère rachidienne 23

Arachnoïde 25

Arachnoïde cranienne 26

Feuillet viscéral 26

Feuillet pariétal 29

Arachnoïde rachidienne 30

Pie-mère 31

Disposition générale 31

Structure 32

Liquide céphalo-rachidien 33

Siége 34

Quantité 34

Destination 35

Granulations méningiennes 38

ENCÉPHALE.

Poids et volume 42
Densité de l'encéphale 48

CERVEAU 48
I. Conformation extérieure du cerveau 48
Face supérieure 49
Face inférieure 51
Circonvolutions du cerveau 59
Conformation extérieure des circonvolutions 62
Mode de groupement des circonvolutions 63
Circonvolutions de la face interne des hémisphères 63
Circonvolutions de la face externe 65
Circonvolutions de la face inférieure 65
Rapports des circonvolutions avec les parois du crâne 68
Structure des circonvolutions 69

II. Conformation intérieure du cerveau 72
Corps calleux 73
Cloison transparente 78
Trigone cérébral 80
Toile choroïdienne 84
Glande pinéale 87
Ventricule moyen 90
Ventricules latéraux 94
1° Partie antérieure des ventricules latéraux 96
Corps striés 98
Couches optiques 99
Lame cornée 101
Bandelette demi-circulaire 102
Plexus choroïde 103
2° Partie moyenne ou réfléchie 104
Corne d'Ammon 105
Corps frangé 106
Corps godronné 106
3° Partie postérieure ou occipitale 107
Membrane qui revêt les parois des ventricules 108

CERVELET 109
Poids, volume, consistance 109
Conformation extérieure 111
Face supérieure 112
Face inférieure 112
Circonférence 115
Sillons, lobules, lames et lamelles 115
Conformation intérieure 117
Ventricule du cervelet 120
Texture du cervelet 123

ISTHME DE L'ENCÉPHALE 125
PLAN SUPÉRIEUR 127
Pédoncules cérébelleux supérieurs 128
Tubercules quadrijumeaux 129
Valvule de Vieussens 130
PLAN INFÉRIEUR 130
Protubérance annulaire 130
Pédoncules cérébelleux moyens 133
Pédoncules cérébraux 133
STRUCTURE DE LA PROTUBÉRANCE ET DES PÉDONCULES 134

BULBE RACHIDIEN 140
CONFORMATION EXTÉRIEURE DU BULBE 141
STRUCTURE DU BULBE 146
PARTIES COMMUNES AU BULBE ET A LA MOELLE 148
Substance grise 150
Substance blanche 151
Faisceaux antérieurs ou portion motrice des pyramides 151
Faisceaux moyens ou portion sensitive des pyramides 154
Faisceaux postérieurs 154
Faisceaux latéraux ou intermédiaires 155
Faisceaux divergents ou pyramides postérieures 155
PARTIES SURAJOUTÉES OU PROPRES AU BULBE 156
ÉTUDE DU BULBE A L'AIDE DE COUPES 161

MOELLE ÉPINIÈRE.

Poids et volume 169
Moyen de fixité, direction, symétrie 171

Conformation extérieure de la moelle épinière 172
MOELLE ÉPINIÈRE REVÊTUE DE SON ENVELOPPE PROPRE 172
PIE-MÈRE SPINALE 174
Surface externe 175
Surface interne 177
Texture 177
MOELLE ÉPINIÈRE DÉPOUILLÉE DE SON ENVELOPPE 179

Conformation intérieure de la moelle épinière 182
Substance blanche 183
Substance grise 183
Commissures et canal central 187

Texture de la moelle épinière 188
Texture de la substance grise 188
Texture de la substance blanche 192

Fonctions de la moelle épinière 197
De la moelle considérée comme organe conducteur 197
De la moelle considérée comme centre d'innervation 199

CONSTITUTION DE L'AXE ENCÉPHALO-MÉDULLAIRE.

MODE DE RÉPARTITION DE LA SUBSTANCE GRISE 202
Colonne grise centrale 202
Substance grise périphérique 203
Ganglions encéphaliques 204
MODE DE RÉPARTITION DE LA SUBSTANCE BLANCHE 205
Fibres longitudinales du centre nerveux 206
Fibres transversales ou commissurales 211
Fibres antéro-postérieures 216
Fibres annulaires 216
APPAREILS FORMÉS PAR L'ASSOCIATION DES DEUX SUBSTANCES 217

DÉVELOPPEMENT DE L'AXE ENCÉPHALO-MÉDULLAIRE.

ÉTAT PRIMITIF DE L'AXE ENCÉPHALO-MÉDULLAIRE 218
Développement de la moelle épinière 219
Développement de la vésicule encéphalique postérieure 220
Développement de la vésicule encéphalique moyenne 222
Développement de la vésicule encéphalique antérieure 223

SYSTÈME NERVEUX PÉRIPHÉRIQUE.

DES NERFS EN GÉNÉRAL.

Conformation extérieure des nerfs 228
Origine des nerfs 228
Nombre, volume, direction 229
Division, anastomoses 231
Rapports 233
Terminaison 237
Inégale répartition des nerfs 244

Structure des nerfs 246
Faisceaux nerveux 247
Tubes nerveux 248
Névrilème 252
Vaisseaux, nervi nervorum 253

Propriétés des nerfs 253
PROPRIÉTÉS PHYSIQUES 253
PROPRIÉTÉS PHYSIOLOGIQUES 254

DES GANGLIONS EN GÉNÉRAL.

Conformation extérieure des ganglions 258
Classification des ganglions 260
Ganglions du système nerveux de la vie animale 260
Ganglions du système nerveux de la vie organique 261
Structure des ganglions 262

DES NERFS EN PARTICULIER.

I. NERFS CRANIENS.

Classification des nerfs craniens 268

Nerfs olfactifs 273
Historique et considérations préliminaires 273
Origine 274
Tronc et bulbe 276
Branches terminales 277

Nerfs optiques 281
Origine 281
Commissure 284
Trajet, rapports, terminaison 286
Structure 287

Nerfs moteurs oculaires communs 290
Origine, trajet, rapports 291
Distribution 293

Nerfs pathétiques 296

Nerfs trijumeaux 299
Branche ophthalmique de Willis 302
Ganglion ophthalmique 309
Nerf maxillaire supérieur 311
Ganglion sphéno-palatin 316
Nerf maxillaire inférieur 320
Ganglion otique 329
Parallèle des trois branches du ganglion de Gasser 331
Fonctions de la cinquième paire 334
Usages relatifs à la sensibilité 334
Usages relatifs à la nutrition 335
Usage de la petite racine 336

Nerf moteur oculaire externe 337
Origine 337
Trajet et terminaison 338

Nerf facial 340
Branches collatérales 346
Branches terminales 353
Supérieure ou temporo-faciale 353
Inférieure ou cervico-faciale 355
Fonctions du facial 356
Parallèle des nerfs de la cinquième et de la septième paire 362

Nerf auditif 363
Origine, trajet, rapports 364
Terminaison 366

Nerf glosso-pharyngien 370
Origine 371
Trajet et rapports, distribution 372

Nerf pneumogastrique 379
Origine, rapports, distribution 380
Branches cervicales 385
Branches thoraciques 390
Branches abdominales 392
Fonctions des pneumogastriques 394
Influence de ces nerfs sur la déglutition et la chymification 394
Leur influence sur la phonation 396
Leur influence sur la respiration 396
Leur influence sur le cœur 397

Nerf spinal 399

Nerf grand hypoglosse 405

II. NERFS RACHIDIENS.

Racines des nerfs rachidiens 416
Origine 417
Trajet, rapports, anastomoses 418
Ganglions spinaux 419
Propriétés des racines antérieures et postérieures 420

Branches postérieures des nerfs rachidiens 422
Branches sous-occipitales 423
Branches cervicales 425
Branches thoraciques 426
Branches abdominales 426

Branches antérieures des quatre premiers nerfs cervicaux 429
Plexus cervical 431
Branches superficielles ou cutanées 431
Transverses ou antérieures 432
Ascendantes 433
Descendantes 434
Branches profondes ou musculaires 436

Branches antérieures des quatre derniers nerfs cervicaux ... 440
Plexus brachial ... 441
Branches collatérales ... 444
Branches terminales ... 448
Nerf axillaire ... 448
Nerf brachial cutané interne ... 449
Nerf musculo-cutané ... 451
Nerf médian ... 454
Branches collatérales ... 455
Branches terminales ... 457
Nerf cubital ... 459
Branches collatérales ... 460
Branches terminales ... 461
Nerf radial ... 462
Branches collatérales ... 463
Branches terminales ... 463
Considérations générales sur les nerfs du membre thoracique ... 466
Nerfs moteurs ... 466
Nerfs sensitifs ... 467

Branches antérieures des nerfs dorsaux ... 471
Caractères communs ... 471
Caractères différentiels ... 473

Branches antérieures des nerfs lombaires ... 475
Plexus lombaire ... 477
Branches collatérales ... 478
Branches terminales ... 482
Nerf crural ... 482
Nerf obturateur ... 487
Nerf lombo-sacré ... 488

Branches antérieures des nerfs sacrés ... 488
Plexus sacré ... 489
1° Branches collatérales ... 489
Antérieures ... 489
Postérieures ... 492
2° Branches terminales ... 494
Grand nerf sciatique ... 494
Nerf sciatique poplité externe ... 497
Branches collatérales ... 497
Branches terminales ... 498
Nerf musculo-cutané ... 498
Nerf tibial antérieur ... 499
Nerf sciatique poplité interne ... 501
Branches collatérales ... 502
Branches terminales ou plantaires ... 505
Nerf plantaire interne ... 505
Nerf plantaire externe ... 506

Considérations générales sur les nerfs du membre abdominal. 507
Parallèle des nerfs des membres supérieurs et inférieurs..... 508

III. NERF GRAND SYMPATHIQUE.

Du Grand sympathique considéré dans son ensemble. 510
Tronc ou partie centrale du grand sympathique..... 510
Racines ou partie afférente..... 514
Branches ou partie afférente..... 518

Du grand sympathique considéré dans ses différentes parties.... 521

Portion cervicale du grand sympathique 521

Ganglion cervical supérieur..... 523
Branches supérieures ou ascendantes..... 525
Branches externes..... 530
Branche inférieure ou descendante..... 530
Branches postérieures..... 531
Branches antérieures ou carotidiennes..... 531
Branches internes ou viscérales..... 532

Ganglion cervical moyen..... .. 533

Ganglion cervical inférieur..... ... 534

Nerfs cardiaques..... 535
Supérieur..... 536
Moyen..... 536
Inférieur..... 537
Plexus cardiaque..... 537

Portion thoracique du grand sympathique..... 540

Nerfs splanchniques..... ... 542
Grand splanchnique..... 542
Petit splanchnique..... 543

Ganglions semi-lunaires..... 544

Plexus solaire..... 545
Plexus diaphragmatiques inférieurs..... 547
Plexus coronaire stomachique..... 547
Plexus hépatique.... 548
Plexus splénique..... 548
Plexus mésentérique supérieur..... 549
Plexus rénal..... 549
Plexus spermatique ou ovarique..... 550

Portion lombaire du grand sympathique..... 551

Plexus lombo-aortique..... 553
Plexus mésentérique inférieur..... 553

Portion sacrée du grand sympathique..... 554

Plexus hypogastrique..... 556

ORGANES DES SENS

Considérations générales 559

SENS DU TACT.

Conformation extérieure de la peau 562
Trajet, superficie 562
Épaisseur, résistance, élasticité 566
Couleur 568
Surface externe 569
Surface interne 572

Structure de la peau 575
Du derme et de ses dépendances 576
Papilles 580
Nombre, volume, forme 581
Mode de répartition 580
Structure 582
Glandes sudorifères 589
Situation, nombre, volume 589
Corps ou glomérule 596
Conduit excréteur 598
Glandes sudorifères des mammifères 599
Glandes sébacées 602
Glandes sébacées de la 1re classe 607
Glandes sébacées de la 2e classe 611
Glandes sébacées de la 3e classe 614
Structure 615
Vaisseaux et nerfs du derme 616

De l'épiderme 618
Conformation extérieure 618
Structure 621
Couche muqueuse 623
Les cellules pigmentaires diffèrent suivant leur siége 624
Ces cellules diffèrent selon les races 624
Ces mêmes cellules diffèrent selon les individus 629
Couche cornée 631
Développement de l'épiderme 632
Propriétés et usages de l'épiderme 634

Des poils et des follicules pileux 636
Follicule pileux 636
Poils 640
Conformation extérieure 640
Texture 643
Développement 647

Des ongles 648
Derme péri-ungéal 649
De l'ongle proprement dit 651

SENS DU GOUT.

Épaisseur, consistance, couleur de la muqueuse linguale 656

Surface libre de cette muqueuse 657
Papilles caliciformes 658
Papilles fongiformes 660
Papilles corolliformes 660
Papilles hémisphériques 661

Structure de la muqueuse linguale 664
Couche épithéliale 664
Derme, nerfs, vaisseaux 666

SENS DE L'ODORAT.

Du nez 670
Conformation extérieure du nez 670
Structure du nez 671
Charpente ostéo-cartilagineuse 672
Muscles 678
Couche cutanée 679
Vaisseaux et nerfs 682

Narines 682

Fosses nasales 688
Disposition générale de la pituitaire 688
Structure de la pituitaire 693
Derme 693
Epithélium 694
Glandes 694
Vaisseaux et nerfs de la pituitaire 700

Arrière-cavité des fosses nasales..... 702
Muqueuse de l'arrière-cavité..... 703

SENS DE LA VUE.

Parties accessoires du sens de la vue..... 705
Sourcil..... 705
Paupières..... 708
Conformation extérieure..... 708
Structure..... 712
Conjonctive..... 717
Glandes des paupières..... 721
Glandes de Meibomius..... 723
Glandes ciliaires..... 725
Caroncule lacrymale..... 727
Artères, veines et nerfs des paupières..... 729
Appareil lacrymal..... 731
Glande lacrymale..... 731
Points lacrymaux..... 736
Conduits lacrymaux..... 736
Sac lacrymal..... 739
Canal nasal..... 740

Du globe de l'œil..... 744
Rapports..... 744
Volume, poids..... 745
Parties constituantes..... 749
Sclérotique..... 750
Surface externe..... 751
Orifice..... 754
Structure..... 755
Cornée..... 757
Épaisseur, conformation..... 757
Structure..... 760
Choroïde..... 763
Conformation extérieure..... 764
Muscle ciliaire..... 766
Corps ciliaire..... 768
Structure de la choroïde..... 770
Couche celluleuse..... 771
Couche pigmentaire..... 771
Couche vasculaire..... 772

Iris 778
Conformation extérieure 779
Structure 782
Fibres lamineuses et cellules pigmentaires 784
Muscles et nerfs 785
Artères et veines 787
Membrane pupillaire 790

Rétine 791
Surface externe 791
Surface interne 792
Structure 794
Portion ciliaire 800

Corps vitré 801
Structure 802

Cristallin 807
Conformation extérieure 807
Capsule du cristallin 810
Substance propre 811
Structure 815

Humeur aqueuse et chambres de l'œil 820

SENS DE L'OUIE.

Oreille externe 822
Pavillon de l'oreille 822
Conformation extérieure 824
Structure 828

Conduit auditif externe 835
Conformation extérieure 835
Structure 837

Oreille moyenne 842
Caisse du tympan 843
Paroi externe 844
Paroi interne 848
Circonférence 851
Chaîne des osselets 852
Ligaments des osselets 856
Muscles des osselets 857
Muqueuse de la caisse du tympan 860
Cellules mastoïdiennes 861
Trompe d'Eustache 862

OREILLE INTERNE OU LABYRINTHE. 865

Labyrinthe osseux 865

VESTIBULE 865
Paroi interne 867
Paroi externe 870
Circonférence 872

CANAUX DEMI-CIRCULAIRES 873
Supérieur 874
Postérieur 874
Externe 875

LIMAÇON 875
Lame des contours 876
Axe ou noyau 877
Lame spirale 879
Rampes 880
Aqueduc 882
Conduit auditif interne 884

Labyrinthe membraneux 885

VESTIBULE 886
TUBES DEMI-CIRCULAIRES 888
LIMAÇON 890
LIQUIDE DU LABYRINTHE MEMBRANEUX 898
DISTRIBUTION ET TERMINAISON DES NERFS AUDITIFS 900
ARTÈRES ET VEINES DU LABYRINTHE MEMBRANEUX 902
HISTORIQUE DU LABYRINTHE MEMBRANEUX 903

Parallèle des organes des sens 908

FIN DE LA TABLE DES MATIÈRES DU TOME TROISIÈME.

PARIS. — IMPRIMERIE DE E. MARTINET, RUE MIGNON, 2

E23
S24
v.3
1877
Sappey, M.P.C. 8163
Traité d'anatomie descriptive.
NAME
DATE DU